OLY LOBATO

BIÓPSIA RENAL POR PUNÇÃO PERCUTÂNEA

EXPERIÊNCIA PESSOAL
e
Correlação Anátomo-Clínica em 50 Casos

Tese para concurso de Docência Livre da 1.ª Cadeira de Clínica Médica da Faculdade de Medicina de P. Alegre da Univ. do R. G. do Sul

Editôra Meridional — "EMMA"
Pôrto Alegre — 1961

A memória de meu pai,

LEÔNCIO LOBATO.

A minha mãe,
minha espôsa
e
meus filhos.

Homenagem ao Prof. THOMAZ LARANGEIRA MARIANTE,

pioneiro no estudo da Nefrologia em nosso meio.

PREFÁCIO

Nosso interêsse na punção-biópsia de rim, como meio de estudo das nefropatias, surgiu em 1956. Naquela ocasião, juntamente com um cirurgião e com um patologista, começamos a revisar a bibliografia disponível. Fatôres vários forçaram-nos a interromper a pesquisa.

Em março de 1958, já de posse do instrumento de Vim-Silverman-Franklin, começamos o treinamento do método em cadáveres do Instituto de Anatomia.

Verificada a possibilidade de sua execução em enfermos, iniciamos as punções com finalidade diagnóstica, em julho do mesmo ano.

De início, tivemos vários insucessos que, julgados à luz de nossa experiência atual, dependeram, em parte, da dificuldade de localizar o rim e, em parte, de uma incorreta manipulação da agulha dentro do órgão.

Em meados de 59, após um ano de sucessos e fracassos, resolvemos fazer uma análise de nossos erros; dessa análise surgiu uma técnica mais adequada, que permitiu, então, obter um maior número de biópsias positivas.

A presente tese constitui a objetivação da experiência alcançada nos dois anos de prática com o método.

Como trabalho feito dentro de uma equipe, ela reflete, não a atividade de um único indivíduo, mas, isso sim, a de todo um grupo interessado em nefrologia.

É um trabalho despretensioso. Representa apenas o marco inicial, a sistematização prévia, o fundamen

to de futuras investigações neste tão atraente e complexo setor da medicina - o das doenças renais.

A bibliografia sôbre a punção-biópsia renal é demasiadamente extensa; não a compulsamos tôda; utilizamos apenas o que parecia essencial aos nossos propósitos De qualquer forma, os trabalhos básicos foram todos consultados.

O sumário e a discussão, que aparecem no fim dos relatos clínicos, não tiveram outra finalidade que a de salientar os principais dados clínicos e laboratoriais encontrados nos pacientes que foram o objeto do estudo. Não pretendem ser uma discussão diagnóstica nos moldes usuais.

Vários colegas, direta ou indiretamente, nos auxiliaram na elaboração dêste trabalho. É de justiça, porém, ressaltar os nomes dos Drs. Alberto Vianna Rosa, Luiz Alberto Fagundes, Cesar Costa, Adão Gonzaga de Mattos e Alaor Teixeira, que, num ou noutro setor, nos prestaram uma inestimável colaboração. A êles e à Srta Vanda Castro Vieira, que tão eficientemente se encarregou de várias técnicas de laboratório, nossos sinceros agradecimentos.

--ooOoo--

Capítulo I

HISTÓRICO, REVISÃO DE TÉCNICAS E DOS INSTRUMENTOS

Afirmou Christian (37), em 1925, que, mesmo usando todos os meios diagnósticos, não era possível predizer em vida as alterações anatômicas que se encontrariam no rim, após a morte. Esta afirmativa permaneceu como um desafio por 25 anos, pois foi sòmente em 1950 que o autor cubano Perez Ara (128) descreveu um método para a biópsia renal percutânea. Seu artigo, publicado em uma revista modesta, não teve a repercussão que merecia, e não foi considerado em vários trabalhos posteriores.

Perez Ara, entretanto, indicou naquele trabalho tôdas as normas para a execução de uma boa punção-biópsia, normas essas que foram seguidas por outros autores, aparentemente sem conhecimento do trabalho de seu iniciador.

É verdade que biópsias renais transoperatórias já haviam sido realizadas por Gwinn em 1923 (citado por Kark, 83) e por Jungmann em 1924 (citado por Brun, 31) e que a partir de 1951 começaram a ser publicados os trabalhos de Castleman e Smithwick (36) sôbre os achados histopatológicos nos rins de pacientes hipertensos, submetidos à simpatectomia. Também é verdade que as primeiras biópsias renais percutâneas haviam sido feitas por Nils Alwall em 1944, usando a agulha de Iversen. Êste autor, entretanto, abandonou o método após a execução de treze biópsias, quando um dos pacientes, portador de hipoplasia do rim esquerdo e hipotrofia do direito, veio a falecer, não se podendo afirmar que sua morte se tenha devi-

do ao meio propedêutico usado (31). Os resultados de Alwall foram publicados em 1952 (5), dois anos depois do trabalho pioneiro de Perez Ara.

Em 1951, Iversen e Brun (70) relatam suas observações de 80 tentativas, executadas em 66 pacientes, com o instrumento de Iversen-Roholm.

O trabalho dos autores escandinavos teve enorme repercussão e iniciou a divulgação do método. No artigo citado, descrevem a histologia normal do rim, tal como se apresenta à biópsia, e relatam as alterações clínicas, funcionais e histopatológicas encontradas em portadores de Nefrite tubular, Nefrite glomerular crônica, Glomerulosclerose diabética. Nefrocalcinose e Amiloidose renal. Comentando especialmente o problema da Anúria aguda, pensam, em função de seus achados, que o têrmo "Nefrose do nefrônio distal" é incorreto e sugerem a denominação "Nefrite tubular".

Um ano depois, Bjørnoe e cols. (18, 19), usando a mesma técnica, estudam vários aspectos importantes em oito casos de Síndrome Nefrótica. Êste trabalho iniciou os estudos sôbre essa síndrome que tem sido objeto do interêsse de um grande número de pesquisadores, inclusive nos dias atuais.

Depois dêsse relato, o método começa a espalhar-se e os primeiros trabalhos italianos, apresentados por Torsoli (citado por Miatello, 112) surgem em 1952.

Leonardi e Ruol (94), trabalhando em Pádua, haviam puncionado, até 1956, cinqüenta pacientes: usaram a agulha de Turkel e posição sentada; obtiveram fragmentos utilizáveis em 2/3 dos casos. Entre vários tipos de nefropatias, estudam um caso de Diabete renal e dois casos de Hemossiderose.

Em 1953, Payet e cols. (127), da Escola de Medicina de Dakar, ao tentarem puncionar o fígado por via posterior, têm a surprêsa de obter tecido renal e começam desde então a realizar biópsias do rim. Descrevem com grande minúcia as bases anatômicas, a técnica, os cuidados com o fragmento, as contra-indicações, etc. Não se mostram porém, muito entusiasmados com o método e dizem que a biópsia renal dará ensinamentos menos brilhantes que os fornecidos pela biópsia hepática.

Em 1953 é publicada a tese de Brun sôbre Anúrias agudas (29). Êste autor estuda 32 pacientes e realiza 19 punções-biópsias. Verifica, em seu trabalho, que as alterações intersticiais são as mais importantes e sugere, face a isso, a denominação "Nefrite túbulo-intersticial aguda". É de opinião que a biópsia é um importante instrumento para indicar a terapêutica a ser empregada no paciente. Brun não encontrou alterações glomerulares e não pôde, em seu material clínico, acompanhar a evolução do processo.

Price e Palmer, em trabalho recente (136), dizem que encontraram evidência clínica e patológica de comprometimento glomerular nos casos de Anúria aguda, por períodos variáveis de tempo, após o episódio inicial.

Os estudos de Dalgaard (40) com microscópio eletrônico, em casos de insuficiência renal aguda, parecem dar razão a Brun. Nesta investigação, as três camadas que formam a parede capilar do glomérulo foram consideradas íntegras.

Aliás, o trabalho de Brun suscitou discussões, quando foi apresentado por Raaschou (137), em 1953, na cidade de Londres, já que o achatamento das células do túbulo contornado distal, descrito por Brun, foi interpretado por Oliver como decorrente do fixador usado (álcool a 93°).

Não pararam aí os trabalhos do grupo escandinavo a respeito da insuficiência renal aguda, afecção que, individualmente, foi a mais extensamente estudada por êsses investigadores. Gormsen e cols. (63), em 1955, relatam três casos de anúria aguda, sendo um dêles Necrose cortical bilateral, cujas alterações, descritas em duas biópsias, foram confirmadas pelo aparecimento de calcinose difusa nos tomogramas feitos 61 dias depois. Gjørup e cols. (61), em 1957, estudam mais um caso de Necrose cortical bilateral que sobreviveu por 51 dias com o auxílio do rim artificial. Fazem, em seu trabalho, uma extensa revisão dos aspectos clínicos e patogênicos desta grave enfermidade.

Brun e Munck, também em 57 (30), revisam os achados histopatológicos em 33 pacientes com uremia aguda, dos quais 17 estudados com a biópsia renal, e concluem

que dilatação e achatamento epitelial dos túbulos contornados distais, cilindros pigmentados na luz tubular e infiltrados intersticiais são as alterações mais importantes. Não conseguiram verificar necrose epitelial, a não ser em poucos casos, e tubulorrexe não foi vista em nenuma ocasião.

Finalmente, Lassen e Thomsen (92) fazem uma reavaliação da assim chamada Síndrome Hepatorrenal, baseados no estudo de 30 casos. Em nenhum dêles a biópsia hepática mostrou patologia importante; as secções dos rins tinham o aspecto usualmente encontrado nos casos de Anúria aguda e em 26 havia suficiente evidência clínica de isquemia renal, precedendo a instalação do quadro. Concluem dizendo que a Síndrome Hepatorrenal não difere bàsicamente da forma usual de insuficiência renal aguda, seja patogênica, seja clìnicamente, e que tal denominação deveria ser proscrita por inexata.

O primeiro trabalho em língua francesa foi o de Payet, já referido. Posteriormente foram publicados vários relatos e de especial interêsse são os dois artigos de Meriel e cols. (107, 108) sôbre a técnica de punção-biópsia, particularmente o segundo em que há uma lúcida análise dos três métodos pelos quais se pode obter um fragmento de rim.

Alguns trabalhos franceses modernos tratam de setores pouco explorados da Nefrologia. Assim, Louyot (100) estuda a Nefropatia gotosa e Michon (113) trata do Diabete renal.

Reubi, pesquisando em Berna e usando a técnica de Iversen, obtém 75 % de positividades. Em seu trabalho, aparecido em 1954 (139), refere-se ao caso de um paciente, portador de Pielonefrite crônica, que entrou em anúria após a biópsia e veio a falecer, sem que a necrópsia pudesse esclarecer o mecanismo da anúria.

Kleinschmidt e Solbach (90) relatam a experiência obtida com duzentas biópsias renais por êles realizadas desde 1956, constituindo, ao que parece, a maior experiência alemã. Mencionam também um caso de morte, após a terceira biópsia feita num mesmo paciente.

Na Inglaterra, o método foi aceito lentamente

e sofreu, inclusive, umacrítica severa num editorial do Lancet, a qual foi irônicamente rebatida por Kark (81) numa carta ao editor.

Isso não impediu, porém, que trabalhos importantes fôssem realizados e Ross (144), num artigo que prima pela lucidez, analisa as indicações e limites do método. Acha exagerado o entusiasmo de alguns grupos e crê que a possibilidade de a biópsia revelar um diagnóstico inesperado é pequena e surgiria com tanto maior freqüência, quanto mais incompleta fôsse a avaliação clínica prévia.

A contribuição espanhola não tem sido muito divulgada. C. Alferez V. (2) dá-nos conta de sua experiência desde 1957; contrariando a maioria dos pesquisadores, faz a biópsia sòmente no rim esquerdo. H. Oliva Aldamiz (1), no mesmo texto, faz uma boa revisão dos achados histopatológicos em diferentes tipos de nefropatias, salientando de modo especial as indicações e vantagens dos vários tipos de coloração.

Em 1953, com o trabalho de Parrish e Howe (123), começa a importante contribuição norte-americana. No artigo citado descrevem os resultados de uma primeira série de pacientes puncionados com a agulha de Turkel. A biópsia foi bem suceddida em 62 % dos 41 enfermos estudados.

Dois anos após, Parrish e Howe (125) já haviam realizado 100 biópsias consideradas satisfatórias (contendo no mínimo dez glomérulos) e a análise dêste material mostrou que a histopatologia confirmou o diagnóstico clínico em apenas 39 pacientes e forneceu o diagnóstico exato em 91; em nove não se pôde precisar a natureza da nefropatia. O grupo de Chicago, constituido por Kark, Muehrcke, Pollak e Pirani, começou a publicar em 1954 e, numa série de três artigos (78, 115, 116), esmiuçou a técnica por êles usada, as indicações, contraindicações e acidentes do método. A técnica empregada diferia da indicada por Perez Ara em dois pontos: davam ênfase especial ao coxim sob o abdome e puncionavam com a agulha de Vim-Silverman modificada por Franklin, instrumento que, prendendo o fragmento entre duas lâminas, o seccionava quase sem traumatismo. Usaram também uma agulha exploradora pa

ra localizar o rim. Com êsses cuidados, passaram a obter fragmentos em 93 % e tecido adequado (para êles contendo um mínimo de 5 glomérulos) em 80 % das biópsias.

Uma completa revisão das primeiras quinhentas tentativas de punção-biópsia, feitas por Kark e cols., apareceu recentemente (83). Fazem em seu trabalho um apanhado completo do que observaram nessa vasta experiência dando especial atenção ao tratamento das complicações e às modificações do método que devem ser introduzidas em determinadas circunstâncias.

Em 1954, Zelman (175) publica um caso, em que a morte sobreveio após a realização de biópsias do fígado e do rim, num paciente em estado grave. Nesse caso, aparentemente não havia indicação para nenhuma das duas biópsias e o resultado foi hemorragia na loja renal (500 centímetros cúbicos) e na cavidade peritonial (2000 cc), com morte do paciente. A propósito dêsse caso, Zelman faz extensas considerações a respeito da síndrome hemorragípara que surge na uremia e a influência prejudicial para o candidato à biópsia; suas considerações parecem ter sido aceitas por Kark (83), mas não por Brun (31).

O uso da biópsia renal não se restringiu à Europa e América. Kinoshita e cols. (88), no Japão, estavam puncionando desde 1954, obtendo fragmento adequado em 75 % dos casos.

Êstes autores, pelo que nos consta, foram os únicos que procuraram verificar experimentalmente (em cães) se havia prejuizo da função renal pela biópsia; seus experimentos mostraram que a alteração funcional era mínima e transitória.

Na Austrália, Joske (76, 77) introduziu o método em 1954 e obteve 70 % de positividades. Êste autor realizou importante trabalho sôbre a Nefrite do Lupo eritematoso e a Glomerulosclerose diabética.

Os trabalhos em língua espanhola não se limitaram aos relatos de Perez Ara e dos dois autores espanhois anteriormente mencionados. Em Cuba, Pardo e cols. (122) puncionavam com o auxílio do retropneumoperitônio, estando o paciente em decúbito lateral, e obtinham 55 amostras adequadas em 80 tentativas.

Rodrigo Ubilluz (171), investigador peruano, obtém amostras em 76 % das tentativas; teve um acidente sério com um paciente (hematoma perirrenal), que o obrigou à realização de nefrectomia.

Miatello e cols. (111), na Argentina, em importante trabalho, em que revisam a literatura mundial, relatam os resultados obtidos por seu grupo. Inicialmente, com técnica e instrumental inadequados, tiveram apenas 25 % de positividades; com maior experiência e melhores agulhas elevam o número de biópsias adequadas para 67.89 %.

Miatello, em 1957, publica um livro (112), relatando sua experiência e estabelecendo correlações clínicas, funcionais e histopatológicas em um extenso grupo de nefropatias.

Ruiz Guiñazu e Blaquier (145) publicam um trabalho descrevendo uma técnica que chamam de nova, mas que realmente não difere das que foram indicadas por Perez Ara, Kark, etc. Em vez de usar uma rede metálica como fazia Perez Ara, Guiñazu usa uma cartolina em que estão inseridos anéis de bronze, que, contrastados sôbre a sombra do rim na urografia, permitem localizar o ponto de introdução da agulha.

Afiz Sadi (146) é quem, no Brasil, possui a maior experiência: puncionou 80 pacientes, sendo trinta biópsias bilaterais, num total de 110 intervenções.

Nesta série teve 5 acidentes graves que não exigiram, porém, cirurgia. Discute, de maneira particular, as indicações do método em Urologia e conclui ser êle de valor restrito nesta especialidade.

Queiroz Borba (24) executa a punção biópsia renal em 11 pacientes portadores de Lupo Eritematoso Sistêmico e obtém tecido renal em oito (uma amostra continha apenas um glomérulo).

Nussenzveig e cols. (120), não conseguindo obter um fragmento representativo na primeira biópsia percutânea que realizaram, desistiram do método e passaram a usar a técnica por êles elaborada (160), que chamam "a céu aberto" e com a qual realizaram 103 biópsias até 1959.

Na rápida revisão que foi feita, verifica-se

uma certa disparidade nas técnicas e instrumentos usados, o que redundou em resultados diferentes, obtidos pelos vários grupos, não sòmente em relação ao bom êxito do processo, mas também às complicações surgidas.

Para Meriel (108), a boa técnica deveria preencher dois requisitos fundamentais:

a) obter, no maior número possível de casos, um fragmento adequado de tecido renal;

b) reduzir ao mínimo as complicações do método.

A estas duas condições poder-se-ia juntar uma terceira: a técnica escolhida deve ser suficientemente prática e de fácil execução.

A primeira grande dificuldade que surge, para quem quer puncionar rins, é o da localização do órgão e vários têm sido os meios empregados para obviá-la: Iversen e Brun usavam pielografia em dois planos e puncionavam o paciente sentado; Perez Ara obtinha radiografias em decúbito ventral com rede metálica na região lombar do paciente, e os movimentos da agulha com a respiração dêste, indicavam-lhe que havia atingido o rim; os autores italianos faziam insuflação perirrenal de ar e obtinham radiografias com o paciente em decúbito ventral (citado por Brun, 31); o mesmo faziam Pardo e cols. com o paciente em decúbito lateral; Kark e cols. usam pontos de referência anatômicos obtidos pela urografia e os transpõem para a região lombar do paciente; empregam ainda uma agulha, a que chamam exploradora, sendo esta introduzida antes do instrumento de Franklin-Vim-Silverman e que, quando está no parênquima do órgão, se movimenta com a respiração, tal como havia observado Perez Ara; Lusted e Mortimore (101), utilizando um fluoroscópio amplificador que permite a introdução da agulha sob contrôle visual direto, acertaram nove em dez vêzes; Nugent e Stowell (119) criticam o método de Kark, porque não leva em conta o deslocamento sofrido pelos rins, após a compressão abdominal nem a distorção da imagem e sugerem um método bastante complicado com que realizaram 58 biópsias, obtendo tecido renal em 100 % dos seus últimos 26 casos: Sadi, usando apenas pontos de referência anatômicos, sem contrôle radiológico, obtém espécimes que contêm 20 glomérulos em média.

É de notar-se que nenhum dos métodos propostos permite localizar com precisão a profundidade do rim e, no momento, pràticamente, todos os autores guiam-se pelos movimentos da agulha durante a respiração, embora a agulha se possa mover, quando estiver dentro do rim, na gordura perirrenal (111), abaixo do pólo inferior do órgão (90, 111) ou no fígado. Um sinal importante é a sensação tátil obtida, quando se penetra no parênquima do rim, como se fôra uma bola de borracha mole (159), e Muehrcke (116) sugeria que se começasse o treinamento do método puncionando um queijo. Existem ainda outros sinais acessórias, tais como a dor despertada na travessia da cápsula, a saída de sangue pela agulha, etc. (108).

As diferenças nos instrumentos empregados foram tão grandes quanto o foram os métodos indicados para usá-los. De um modo geral, as agulhas utilizadas pertencem a um de dois tipos:

a) retiram o fragmento por aspiração com auxílio de seringa (instrumentos de Iversen-Roholm, Turkel e Gilman);

b) seccionam ou arrancam o fragmento (agulhas de Vim-Silverman, Herrera Pardo ou o Nefrobiótomo de Perez Ara e Franklin-Vim-Silverman). Joske e Stubbe (77) fazem a biópsia por aspiração com uma agulha não referida por outros autores-agulha de Franseen. Sadi menciona o instrumento de Bigeleissen, agulha em forma de sacarrolhas, com o qual obtém amostras que contêm 40 ou mais glomérulos. Leonardi e Ruol (95) têm realizado suas últimas biópsias com a agulha de Menghino, idealizada para a biópsia de fígado, mas que, segundo êles, merecia ser mais empregada em biópsia renal, já que determina apenas um traumatismo mínimo.

Entre todos os métodos apontados, parece que o utilizado por Kark é o que está mais próximo de satisfazer as três condições expostas: é prático, fornece um número elevado de fragmentos úteis (80 %); e traz complicações em apenas 16.4 % dos casos (6.6 % das quais são consideradas leves).

A maneira pela qual Sadi faz suas punções-biópsias é a mais fácil e a mais rápida entre tôdas as apontadas; tem, entretanto, um inconveniente: necessita um

longo aprendizado antes de se poder executá-la corretamente.

Tendo em vista as dificuldades existentes na execução da punção-biópsia renal (PBR) e levando em conta que não se obtinham amostras adequadas em 100 % dos casos, qualquer que fôsse a técnica ou os instrumentos empregados, alguns autores idealizaram a biópsia médico-cirúrgica, processo em que o rim é puncionado através de lombotomia, seja em decúbito ventral como o fazem Seraphim, Lofgren e Snelmann (99), seja em decúbito lateral buscando o bordo externo do órgão, como o faz Hamburger (66). Lofgren e Snelmann chegam à perfeição de usar a lombotomia apenas para situar o pólo inferior do rim e, servindo-se do indicador como guia, introduzem o instrumento de Gilman em outro ponto da pele, fora da incisão.

Apesar de apresentar algumas vantagens sôbre a punção percutânea (100 % de positividades, possibilidade de obter fragmentos de vários pontos do rim), a biópsia médico-cirúrgica tem sido criticada por vários autores (108, 146).

Dois outros aspectos, correlatos com o que acima foi exposto, merecem uma breve consideração: um refere-se aos prejuízos que podem advir da biópsia renal (BR) para o indivíduo que a sofre ou para o órgão puncionado; o outro, procura avaliar até onde o minúsculo fragmento é capaz de representar a patologia do órgão como um todo.

Em relação ao primeiro ponto, deixaremos de lado as complicações e acidentes comuns a tôdas as séries, que foram exaustivamente revisados (31, 83, 111), para nos atermos apenas aos casos de morte ou às complicações que requereram cirurgia.

Descreveram-se cinco casos de morte, direta ou indiretamente ligados à biópsia: os casos de Zelman, Reubi, Pasteur Vallery Radot (citado por Meriel, 108), Alwall e Kleinschmidt. Em três dêstes casos não se pôde ter certeza de que a morte se deveu à execução do método (casos de Alwall, Reubi e Zelman); faltam detalhes no caso de Pasteur V. Radot; o paciente de Kleinschmidt era idoso e hipertenso e veio a falecer três semanas após a última de uma série de 3 biópsias, aparentemente devido a

uma hemorragia intermitente, que teòricamente poderia ter sido evitada. Três pacientes necessitaram intervenções cirúrgicas a fim de corrigir acidentes da PBR; um enfêrmo de Reubi e um de Ubilluz foram submetidos à nefrectomia, em virtude de hematomas perirrenais, e Parrish e Howe (123) indicaram drenagem cirúrgica em um de seus casos com hematoma.

O exame de órgãos puncionados em pacientes falecidos foi feito por Iversen e Payet, e Miatello examinou rins em pacientes nefrectomizados, logo após a punção. Nenhum dêstes autores notou alteração maior no órgão.

De acôrdo com o tempo transcorrido entre a punção e a observação, notaram-se ou um hematoma discreto, sem sinais de continuação da hemorragia, ou uma cicatriz achatada. Em alguns casos, nem siquer foi possível identificar o local de penetração da agulha.

A função renal, após a PBR, foi estudada experimentalmente por Kinoshita e clìnicamente por Brun e Raaschou (31): uns e outros notaram apenas depressão discreta e transitória.

Verifica-se assim que, em cêrca de duas mil biópsias realizadas até 1959 (8), houve cinco casos de morte, o que dá uma porcentagem de 0.25 %, alta para um método propedêutico, mas que poderia ser reduzida a zero, se tôdas as precauções tivessem sido tomadas antes da biópsia e se uma vigilância estrita tivesse sido exercida após a intervenção.

A comparação entre a histopatologia descrita pela biópsia e as alterações verificadas em peças comuns de necrópsia foi feita por Alwall, Brun (31), Gormsen, Kark (83) e por Kellow e cols. (87).

Pode-se concluir, dêsses vários estudos, que a amostra obtida por PBR é representativa e, como dizem Leonardi e Ruol (94), a objeção de que um pequeno fragmento não expressaria as alterações da totalidade do órgão é comum a todos os tipos de biópsia (medula óssea, fígado, etc.) e parece perder todo seu valor nas nefropatias difusas e bilaterais. Deve-se notar, entretanto, que isso não é válido para tôdas as estruturas do rim; Kellow e

cols. verificaram que as alterações glomerulares e vascu lares, descritas na biópsia, foram as que apresentaram melhor correlação com achados semelhantes em peças de ne crópsia.

Êsses autores observaram também que não há uma correlação estreita entre o número de glomérulos e a maior ou menor exatidão do diagnóstico, embora achem que quatro glomérulos por secção constituem a quantidade mínima necessária para identificar a nefropatia presente.

Em resumo, pelos dados obtidos na literatura, podemos dizer:

1) o método de biópsia percutânea mais útil pa rece ser o indicado por Kark, com a agulha de VSF; os ins trumentos de Bigeleissen e Menghino parecem bons, mas ain da não se tem suficiente experiência com os mesmos; o mé todo usado por Sadi é o de mais fácil execução, mas requer um treinamento longo;

2) a mortalidade foi grande para um método pro pedêutico, mas pode ser reduzida, se forem tomados todos os cuidados antes e após a punção;

3) o fragmento obtido parece ser representativo da patologia difusa do rim.

Antes de encerrarmos esta revisão, é necessário que se comente, de passagem, o emprêgo da microscopia eletrônica, que veio dar uma nova dimensão ao estudo da patologia renal e que está intimamente ligada aos estudos sôbre PBR.

Realmente, só foi possível o conhecimento da ul traestrutura normal e patológica do rim humano, após o advento da BR, já que a análise dessas estruturas, dada sua extrema delicadeza e os processos autolíticos que so fre, não poderia ser feita em material de necrópsia (57)

Embora já usada anteriormente, a microscopia eletrônica sòmente começou a ser feita em bases corretas a partir de 1952, quando se introduziu o ácido ósmico, co mo substância fixadora, e o ultramicrótomo, que permitiu obter cortes de até 0.05 micro de espessura (57).

Graças a êsses cuidados, a estrutura normal do rim tem sido amplamente estudada (51, 52, 168, 142) e as

alterações patológicas em várias afecções renais, tal como o mostram as altas resoluções da microscopia eletrônica, foram objeto de investigação por diversos autores, parecendo ter início com Marylin Farqhuar em 1957 (51).

É verdade que o estudo histopatológico em microscópio eletrônico fica um tanto limitado, pois, como diz Folli (57), em casos de grave comprometimento, os glomérulos sofrem tais modificações de suas estruturas capilares, qualquer que tenha sido a alteração inicial, que se torna supérfluo o exame de sua ultraestrutura.

Cremos, no entanto, que ainda é cedo para pontos-de-vista definitivos.

--ooOoo--

Capítulo II

MATERIAL E MÉTODOS

Nosso material clínico compõe-se de pacientes de ambos os sexos, internados nas Enfermarias 2 e 38 da S. C. M. Do grupo total de pacientes puncionados, selecionamos 50 casos que vieram a constituir o objeto do presente trabalho.

Tais pacientes eram portadores de afecções renais primárias, síndrome hipertensiva ou doença sistêmica com repercussão renal secundária e foram dispostos, de acôrdo com o diagnóstico clínico, nos grupos que a seguir enumeramos:

1) Diabete sacarino - 5 pacientes.

2) Mieloma múltiplo - 1 caso apenas.

3) Colagenose - 7 pacientes. Em alguns conseguiu-se provar a existência de Lupus Eritematoso; em outros, êste diagnóstico foi apenas sugerido.

4) Hipertensão arterial - 8 pacientes. Nenhum dêles apresentou evidência definida de Pielonefrite ou Glomerulonefrite.

5) Infecção urinária - 16 pacientes. Oito apresentavam hipertensão arterial; nos restantes as cifras tensionais eram normais.

6) Glomerulonefrite - 7 pacientes.

7) Síndrome nefrótica - 6 pacientes.

Todos os pacientes que integram os grupos cit dos foram submetidos a uma avaliação clínica e laborato rial tão completas, quanto possível.

Na urina, além do exame rotineiro, se fizeram quando necessárias, as seguintes pesquisas:

1) dosagem de proteínas (método de Kingsbury - - R.J.M. Lara. Analisis Clinica por Fotoclorimetria. Ed Paz Montalvo. Madrid, 1956);

2) pesquisa de lipóides através da luz polari zada ou por coloração com o Sudam III (A.E. Parrish-JAM 152; 1713, 1953);

3) pesquisa de leucócitos corados pela Safran na "O" e Violeta de Genciana (130, 170);

4) culturas com quantificação dos germes em pl ca ou verificação da bacteriúria com coloração do sedi mento pelo método de Gram;

5) contagem de Addis.

Todos os pacientes foram submetidos, no mínim a três provas de função renal:

Depuração ureica, Prova de concentração e Ex creção de PSP em 15 minutos, segundo as técnicas descri tas por Varela (172). A depuração da Creatinina endógen pelo método de Hare (J. S. Annino. Clinical Chemistry - - Little, Brown Ltd. Toronto, 1956), foi feita em 40 ca sos.

A dosagem de proteínas do sôro foi feita co a técnica do Biureto (Simmons e Gentzkow. Med. and Pu blic Health Lab. Methods. Lea & Febiger, Philadelphia, 1955).

As avaliações da uréia e do nitrogênio ureic foram feitas, respectivamente, pelos métodos do Hipobro mito (Ivon) e Urease (Gentzkow).

A dosagem de glicose foi realizada pelos méto dos de Folin-Wu (até 1959) e pela técnica de Somogyi-Ne son (Simmons e Gentzkow) a partir de 1960.

O colesterol sanguíneo foi avaliado pelo méto do de Bloor (Levinson e Mac Fate - Clin. Lab. Diagnosis.

Lea & Febiger, Philadelphia, 1957).

Sempre que havia indicação, realizaram-se proteinogramas pela eletroforese em papel (Aparelho Photovolt, modêlo horizontal), pesquisas de células LE pela tamização do coágulo (Brunsting e cols. Col. Papers of Mayo Clinic. Saunders, Philadelphia, 1956), e exames urológicos especializados. Urografias excretórias ou chapas simples de abdome foram feitas em pràticamente, todos os pacientes.

Técnica da Punção-Biópsia Renal

Além do interrogatório, dirigido para afastar a existência de condições hemorragíparas, avaliávamos os tempos de coagulação e sangria; sempre que nos pareceu indicado, faziámos contagem de plaquetas e prova do laço.

A sedação dos pacientes, antes da punção, foi feita apenas inicialmente. Quando verificamos que os prejuízos advindos dos medicamentos usados (náuseas e vômitos) incomodavam aos pacientes muito mais que a biópsia, particularmente quando o enfêrmo já ia psicològicamente preparado, não mais usamos a sedação prévia.

Todos os pacientes foram puncionados em posição de decúbito ventral, com saco de areia sob o abdome e com anestesia dos planos superficiais e profundos por uma solução de novocaina a 2 %.

Com um lápis dermográfico, traçavam-se duas linhas: uma, passando pelo bordo externo da musculatura vertebral (4 a 5 dedos para fora dos processos espinhosos), a outra, tangenciando o bordo inferior da 12ª costela. A punção era feita num ponto situado a 1 cm para fora da linha vertical e 1 cm abaixo do bordo da costela. Os movimentos da agulha indicavam-nos que o instrumento havia penetrado no órgão. Não usamos a agulha exploradora, tal como preconiza Kark, por a julgarmos dispensável, além de que representa um duplo traumatismo.

No início, algumas punções foram feitas sob contrôle radiológico (Urografia excretória com o paciente

em posição de biópsia) e marca de chumbo na região lombar. Quando se julgou haver suficiente experiência, dispensamos o auxílio da radiologia, que passou sòmente a ser utilizada quando não se conseguia obter fragmento numa primeira biópsia.

Puncionámos apenas o rim direito, pelas razões expostas na literatura.

Num paciente fizeram-se biópsias e vários foram puncionados mais de uma vez devido ao fracasso de uma primeira tentativa.

Após a intervenção os pacientes permaneciam no leito por 24 horas; periodicamente eram verificados, o pulso, a temperatura e tensão arterial; a urina das duas primeiras micções pós-biópsia era levada ao laboratório, para pesquisa de hematúria e, concomitantemente, quando se julgava necessário, a urina era semeada em meios de cultura.

Todos os pacientes receberam antibióticos nas primeiras 24 horas que se seguiram à punção; em alguns casos tal terapêutica foi mantida por maior período (reativação de infecção prévia ou aparecimento de sinais de infecção aguda).

Análise Histológica

O fragmento obtido era imediatamente fixado em formol a 10 % e, após inclusão em parafina, cortado numa espessura de 4 micra. Usaram-se três métodos de coloração: Hematoxilina-eosina, tricrômico de Mallory e o PAS (Hotchkiss - MacManus), que nos pareceram os mais adequados para o tipo de estudo que se pretendia fazer; não foi possível executar métodos de coloração para reconhecimento de lipídios ou fosfátase alcalina. Não fizemos também cultura do fragmento, como tem sido indicado por vários investigadores (Kipnis, Kark, etc.).

As lâminas foram examinadas independentemente pelo Dr. Luiz Alberto Fagundes e pelo autor.

Analisaram-se as alterações glomerulares, tubulares, vasculares e intersticiais nessa ordem.

Posteriormente, as lâminas foram revisadas sem o conhecimento do laudo original, e êste era aceito ou modificado conforme a nova avaliação feita.

A lâmina de um caso, em que havia discrepância entre o quadro clínico e os achados histopatológicos, foi enviada ao Dr. Sheldon Sommers de Boston.

Devido ao grande número de pacientes, não se transcreveram os laudos patológicos na íntegra (com exceção de 4 casos), mas as alterações histopatológicas, achadas em cada paciente, foram tabuladas. Tal disposição tem a vantagem de permitir que se comparem as lesões encontradas nos vários componentes de um grupo e possibilita a correlação dos dados morfológicos com o quadro clínico e funcional.

--ooOoo--

Capítulo III

RESULTADOS

No período compreendido entre julho de 1958 e outubro de 1960, realizamos 86 tentativas de biópsia percutânea em 69 pacientes, portadores de diferentes tipos de nefropatias. É nosso propósito analisar, tão exatamente quanto possível, os resultados que obtivemos naqueles dois anos de trabalho, e compará-los, quando necessário, com os dados obtidos na literatura.

A) Resultados Gerais

1) Tentativas de punção-biópsia renal - 86.

2) Número de pacientes puncionados - 69.

3) Total de biópsias positivas - 64 (74,4 %).

4) Total de biópsias negativas (incluindo três fragmentos extraviados) - 22 (25.6 %).

5) Do total de biópsias positivas, 57 (89 %) foram adequadas e 7 (11 %) foram inadequadas.

6) Tentativas realizadas em 1958 - 13, com seis positivas (46.1 %) e sete negativas.

7) Tentativas realizadas em 1959 - 12, com oito positivas (66 %) e quatro negativas.

8) Tentativas realizadas em 1960 - 61, com 50 positivas (81.9 %) e onze negativas.

9) Pacientes puncionados duas vêzes por uma primeira punção negativa ou inadequada - 9 (sete positivas e/ou adequadas na segunda tentativa).

10) Pacientes puncionados três vêzes - 1 (positiva adequada na terceira).

11) Pacientes puncionados duas vêzes com a finalidade de avaliar-se a evolução da enfermidade - 3 (a segunda biópsia foi negativa em dois enfermos, por falta de cooperação, e inadequada em um).

B) Análise Histológica

1) Fragmento contendo córtice e medula - 28 vêzes.

2) Fragmento contendo córtice de maneira predominante e pouca ou nennuma quantidade de tecido medular - 32 vêzes.

3) Fragmento contendo sòmente medula - 4 vêzes.

4) Tecido muscular - 3 vêzes.

5) Coágulo sanguíneo - 2 vêzes.

6) Fígado - 2 vêzes.

7) Número de glomérulos obtido: máximo 31, mínimo 2, média 10.5 glomérulos por secção.

C) Complicações

1) Febre pós-biópsia - sete pacientes.

2) Intensificação da bacteriúria (pesquisada em oito pacientes) - 4 vêzes.

3) Aparecimento de bacteriúria - um paciente.

4) Hematúria macroscópica - seis pacientes; em um, durou 1 dia; em três, durou 3 dias; respectivamente 4 e 10 dias em dois outros. Quatro dêstes 6 pacientes tiveram cólicas e dois eliminaram coágulos sanguíneos.

5) Necessidade de transfusões de sangue - três pacientes.

6) Hipotensão por hematúria - um paciente.

7) Piúria macroscópica - 1 paciente.

8) Dor local transitória - 10 pacientes.

9) Dor local intensa necessitando o uso de analgésicos - 3 pacientes.

Comentários

A análise dos resultados expostos mostra que nosso índice global de biópsias positivas foi pequeno (74.4 %) e inferior a muitas das séries publicadas, particularmente à de Kark (83). É de notar, entretanto, que a positividade foi crescendo a partir de 1958, quando era de 46.1 %, até atingir 81.9 % em 1960. Tal fato, notado por vários autores, como Miatello (112), mostra que à medida que se vai acumulando experiência com o método, menor vai sendo o número de punções negativas. Devemos acrescentar que, quando começamos a puncionar, as biópsias eram realizadas por dois de nós e, a partir de novembro de 1959 tôdas as intervenções foram feitas sòmente por um dos integrantes do grupo, o que possibilitou uma experiência individual mais extensa.

Um fator negativo nos nossos resultados, embora de pouca monta, foi o extravio de três espécimes (incluidos nos resultados negativos) e a falta de cooperação total de dois pacientes, o que impediu a execução de uma segunda biópsia.

Um segundo ponto a ressaltar é o de que, em 32 espécimes, havia tecido cortical exclusivo ou predominante; tal fato não impede um diagnóstico adequado, desde que tenhamos um número suficiente de glomérulos e túbulos a êles adjacentes; perde-se apenas a oportunidade de estudar vasos de maior calibre.

Diz Muehrcke (115) que, sòmente com tecido medular, nenhum diagnóstico histológico pode ser feito, ainda que muita informação possa ser obtida (estado dos vasos e túbulos ou culturas de tecido). Nós concordamos com Muehrcke; entretanto em dois de nossos casos, pudemos fazer o diagnóstico presumível de Pielonefrite, face aos

achados histopatológicos obtidos apenas com tecido medular. Uma dessas pacientes faleceu alguns dias após a biópsia e a peça de necrópsia confirmou os dados da biópsia e permitiu completá-la, aduzindo informações a respeito das alterações glomerulares, Miatello (112) conseguiu estabelecer o diagnóstico de Tuberculose renal num fragmento de medula, em que observou um folículo e uma célula gigante, e Bjørnboe e cols. (18) diagnosticaram Amiloidose renal na base de lesões patológicas de tecido medular.

Duas vêzes obtivemos fígado; note-se que, em ambos os casos, a agulha excursionava com a respiração, tal como se estivesse no rim; nesses dois casos, nem os movimentos da agulha, nem a sensação tátil de penetração no órgão, nem o aspecto do fragmento foram capazes de indicar que não haviamos puncionado o rim, e sim o fígado. Interessante é que nos dois casos havia patologia hepática, porém inespecífica (Hepatite reacional), que em nada auxiliou no diagnóstico da enfermidade sistêmica, apresentada pelos dois pacientes.

Onze de nossos 69 pacientes apresentaram uma ou várias complicações; é de notar que uma complicação grave, hematúria, por exemplo, em geral se acompanhava de vários outros sintomas (dor, local, cólicas, eliminação de coágulo, etc.).

A febre pós-biópsia surgiu em sete pacientes; dêstes, cinco apresentavam infecção urinária, um era portador de Glomerulonefrite e o outro apresentava um quadro suspeito de Colagenose e a cultura de urina, negativa antes da punção, tornou-se positiva (mais de 1 milhão de germes) após a intervenção.

Diz Arnold (8) que a febre pós-biópsia é extremamente rara, mesmo em presença de Pielonefrite. De fato, tal sintoma não é referido nas extensas séries de Kark ou de Brun. Entretanto, Jackson e cols. (72), que puncionaram 65 pacientes com infecção do trato urinário, encontraram-na 4 vêzes.

Na nossa casuística, ela é inusitadamente alta (10,1 %), mas o fato de ter aparecido em 5 pacientes com infecção urinária e num sexto ter se acompanhado de uma urocultura positiva, faz supor que ela esteja ligada ao

processo básico, embora diga Muehrcke (115) que tal complicação parece relacionar-se mais à etiologia da infecção que ao grau de comprometimento renal. Os seis pacientes com infecção urinária foram submetidos a um total de 12 culturas e a verificação dos resultados mostrou que o Colibacilo, isolado ou associado ao Estreptococo não hemolítico, apareceu oito vêzes, que o Aerobacter aerogenes foi cultivado três vêzes e o Proteus uma vez. O grupo é pequeno e não permite estabelecer relação de causa e efeito entre infecção por Coli e febre pós-biópsia, ainda mais se levarmos em conta que o Colibacilo é o mais comum agente etiológico de infecção urinária.

Hematúria macroscópica de duração variável surgiu em seis pacientes (8,69 %), o que representa uma incidência alta, quando comparada a outras séries como a de Kark (5.2 %), Brun e Raaschou (6.6 %), Kleinschmidt (2%) e Miatello (7.5 %).

Alguns autores relacionam o aparecimento de hematúrias macroscópicas com a punção-biópsia em pacientes hipertensos (90, 144); De Wardener (41) não punciona, quando há uma cifra de tensão arterial diastólica maior que 100 mm, e usa, neste caso, drogas antihipertensivas. Nós puncionamos 18 pacientes com Hipertensão arterial; sòmente 2 dêles apresentaram hematúria macroscópica. Dizem Brun e Raaschou que a freqüência de hematúria abundante após a biópsia, em pacientes com Hipertensão arterial ou Uremia, não se desvia significativamente da freqüência de hemorragia nos demais pacientes, o que está de acôrdo com o observado por nós.

Nossos dois hipertensos, que sangraram, tinham alguma evidência de aterosclerose concomitante; o mesmo foi notado em alguns pacientes de outras séries (90, 139, 144). Parece que essa associação, mais que a Hipertensão isolada, impede ou dificulta a cessação da hemorragia e possibilita o aparecimento de hematúria macroscópica, que pode levar, inclusive, à morte (90).

Um dos nossos pacientes, hipertenso e aterosclerótico, teve, simultânea ou sucessivamente, tôdas as complicações: hematúria, hipotensão, dor local, eliminação de coágulo, piúria macroscópica e febre. Atendido com transfusões e antibióticos melhorou do quadro descri

to em 10 dias; ao sair da enfermaria, ainda mantinha uma cultura de urina positiva com mais de 1 milhão de germes. Êste foi o caso em que surgiu o maior número de complicações. Um paciente, com história de infecção urinária crônica, teve, como no caso anterior, hematúria, febre e dor; no dia imediato ao da biópsia, palpava-se massa dolorosa no quadrante superior direito do abdome; melhorou em 4 dias com gêlo localmente e antibióticos. Nos dois pacientes citados, parecem ter se desenvolvido hematomas perirrenais. Dois outros necessitaram transfusões, devido à intensidade da hematúria, nenhum dos dois estava urêmico, nem mostraram evidência clínica ou laboratorial de doença hemorragípara.

Finalmente, dor no local de penetração da agulha, que, em alguns casos, durou de dois a três dias após a punção, surgiu em 12 pacientes; em três apenas, foi intensa, a ponto de exigir o uso de analgésicos; em poucos pacientes com hematúria, a dor teve o caráter de cólica, com irradiação para o hipogástrio; em dois dêles, a dor foi seguida de eliminação de coágulo.

Vemos, assim, que 18,8 % de nossos enfermos apresentaram alguma forma de complicação, o que representa uma freqüência elevada, mas não impede, todavia, que se continue a puncionar sempre que necessário. Cremos que, aumentando a experiência pessoal com uma boa técnica, respeitando as contra-indicações (31, 83) e vigiando o enfêrmo de maneira cuidadosa, após a intervenção, se conseguirá suprimir as complicações graves ou reduzí-las a uma incidência desprezível. Achamos que a PBR, embora não seja contra-indicada, expõe os pacientes com Hipertensão arterial e aterosclerose a riscos maiores que o comum dos pacientes.

--ooOoo--

Capítulo IV

BIÓPSIA RENAL EM DIABÉTICOS

Desde a introdução da técnica de punção-biópsia renal, houve um interêsse bastante grande pelas alterações renais no Diabete, até então conhecidas apenas em estudos pós-mortem.

Perez Ara, Iversen, Payet, Pardo e outros descreveram casos de Glomerulosclerose ou assinalaram a importância da verificação histopatológica para seu correto diagnóstico.

Entre os vários trabalhos até agora publicados, destacam-se as investigações de Brun (28), Joske (76), Darnaud (citado por Brun, 31), Farqhuar (53) e, particularmente, a de Gelman e cols. (60) que esgotaram o assunto, ao menos no que se refere à microscopia de luz.

A antiga hipótese de que o processo se localizava no mesângio intercapilar, como pensavam Kimmelstiel e Wilson (citados por Gelman, 60), foi definitivamente afastada pelos estudos com microscopia eletrônica feitos por Bergstrand e Bucht (15) em 1957 e pelos de Farqhuar em 1959 (53).

Farqhuar e Bergstrand discordam, entretanto, quanto à origem da substância hialina: enquanto Bergstrand acredita que a referida substância se origina ora nas células endoteliais (forma nodular), ora na membrana basilar (forma difusa), Farqhuar crê que ela é sempre intercelular, originando-se, portanto, da membrana basilar.

Brun e Gelman, entre outros, descreveram com e

xatidão as formas difusa e nodular; ressaltam especialmente a importância da lesão difusa na patogenia das manifestações clínicas, além de mostrarem a precocidade de seu aparecimento em relação à lesão nodular.

Joske e Gelman estudam com cuidado a lesão exsudativa; divergem, porém, quanto a seu significado: para Joske é uma lesão freqüente e precoce; Gelman, no entanto, encontrou-a apenas tardiamente, quando as lesões nodulares e/ou difusas eram severas e avançadas.

Farqhuar mostrou, por sua parte, que a referida alteração não é patognomônica da nefropatia diabética podendo surgir em casos de Glomerulonefrite sub aguda e crônica, Lupus eritematoso e Eclâmpsia.

Farqhuar, como Brun e Darnaud, acha que a lesão nodular resulta do desenvolvimento da forma difusa, ponto de vista negado, com ponderável argumentação, por Gelman.

Lesões arteriolares (esclerose e hialinização) foram encontradas na totalidade dos pacientes de Gelman e Joske. As alterações tubulares (atrofia, manguitos hialinos peritubulares, granulosidade e vacuolização de citoplasma) foram admiràvelmente valorizadas por Gelman e, secundàriamente, por Brun.

Um aspecto importante, discutido em alguns dêsses trabalhos (28, 60), foi o das relações entre nefropatia diabética e Pielonefrite, uma vez que a incidência de infecção urinária é alta em diabéticos, como mostraram Colby (39) e Kass (86). Tanto assim que Jaron (citado em 39) encontrou Pielonefrite em 18 a 20 % das necrópsias de diabéticos. Seria de esperar, em vista disso, uma grande incidência de lesões de Pielonefrite em biópsias de diabéticos; tal, entretanto, não aconteceu.

Dos doze pacientes de Brun, oito tinham bacteriúria; a BR revelou Pielonefrite apenas em um. Nenhum dos 53 pacientes de Gelman mostrou sinais inequívocos de Pielonefrite, quer na biópsia, quer na necrópsia, embora a suposição de que tal enfermidade estivesse presente fôsse feita em 10 % das biópsias e 55 % das necrópsias.

O problema se complica ainda mais, quando con-

sideramos que as duas enfermidades têm alguns aspectos morfológicos comuns (fibrose periglomerular, fibrose e inflamação do estroma, hialinização arteriolar, etc.), o que torna difícil uma diferenciação histopatológica exata, embora Gelman afirme que os cilindros colóides, descritos em formas avançadas de Pielonefrite, nunca foram vistos na Nefropatia diabética.

A discordância entre achados de necrópsia e de biópsia poderia ser explicada por uma das duas razões seguintes:

1) as lesões de Pielonefrite, tendo distribuição focal, são omitidas pela biópsia;

2) a Pielonefrite é um processo terminal na evolução da Nefropatia diabética (60).

OBSERVAÇÕES CLÍNICAS

CASO I - Avelino, 63 Anos
Hospitalização em 26.2.59
Ficha Clínica Nº 1.044
Laudo Patológico Nº 15.448-59 (Faculdade de Medicina).

1) Relato Clínico - O paciente apresentava poliúria, polidipsia, polifagia, astenia e cefaléia desde 1955, ocasião em que um exame de sangue mostrou Diabete (sic). O tratamento dietético e insulínico, prescrito, foi feito de maneira irregular.

Atualmente, dores nas panturrilhas, acroparestesias, diminuição da visão e diplopia. Tem apresentado bolhas infectadas nos podartículos e febre.

O exame objetivo mostrou: mucosas descoradas; tensão arterial de 160/70; sôpro sistólico (+) no foco aórtico; desaparecimento do pulso das pediosas e diminuição da sensibilidade vibratória nas extremidades inferiores.

Em novembro de 1959, surgiu edema nos tornozelos e no escroto; naquela ocasião a tensão arterial estava em 160/110.

Em março de 1960, novamente se hospitalizou, com febre elevada, ulcerações infectadas nos pés, sonolência e anorexia. A tensão arterial era de 160/95; havia cetonúria e glicosúria acentuadas. Apesar do tratamento, sua situação foi piorando e veio a falecer em colapso periférico.

2) Exames Complementares

a) Urina (vários exames): proteínas de 700 mg a 11 g por litro; glicose várias vêzes presente; leucócitos, 1 a 10 por campo (7 milhões em 24 horas); eritrócitos, 5 a 50 por campo (14 milhões em 24 horas); cilindros hialinos, 15 por preparação a 50 por campo (200.000 em 24 horas); cilindros hialinogranulosos, 1 a 5 por campo (300.000 em 24 horas); cilindros granulosos, 1 a 3 por campo (200.000 em 24 horas); leucócitos corados pela Safranina O e Violeta de Genciana, ausentes; exame cultural, 80 Estreptococos foecalis por ml de urina; pesquisa de lipóides birrefringentes, negativa.

b) Provas de Função Renal: Depuração ureica, 13 %; Concentração, 1.012; excreção de PSP, 4.5 % em 15 minutos.

c) Bioquímica do Sangue: glicose, 105 a 620 mg% nitrogênio ureico, de 23 a 113 mg%; colesterol total, de 210 a 236 mg%; proteínas totais, de 6.2 a 7.7 g%; albumina, de 2.6 a 4.1 g%; globulinas, de 3.1 a 4.4 g%.

d) Hemograma: em tôdas as ocasiões mostrou anemia hipocrômica (Hemoglobina de 7 a 13.5 g%).

e) Fundo de ôlho: retinopatia diabética (focos hemorrágicos e exsudativos; microaneurismas); angiosclerose retiniana.

f) Eletrocardiograma: alteração primária do processo de repolarização ventricular na parede ântero-lateral do miocardio.

g) Punção-biópsia renal realizada em 14.7.1959 positiva; sem complicações.

3) Sumário e Discussão - Êste paciente idoso, apresentava Diabete complicado, com duração aparente de 4 anos. O comprometimento renal, traduzido pelos dados do exame de urina, pela alteração das provas funcionais e pela evolução para a uremia, era acentuado. Apesar da elevada proteinúria e da hipoalbuminemia, não apresentou, em nenhuma ocasião, um quadro clínico e humoral definido de Síndrome nefrótica. A coexistência de Retinopatia diabética, proteinúria acentuada e deficit funcional renal, sugeriam Glomerulosclerose.

A presença de piúria moderada não autorizava o diagnóstico de Pielonefrite concomitante, dada a inexistência de sintomas sugestivos e de um exame bacteriológico pouco significativo.

CASO II - Venâncio, 28 Anos
Hospitalização em 27.5.58
Ficha Clínica Nº 755
Laudo Patológico Nº 16.614-60 (Faculdade de Medicina)

1) Relato Clínico - Desde 1952 vinha apresentando poliúria, polidipsia, polifagia, adinamia e emagrecimento. Em 1954, sua enfermidade foi diagnosticada como Diabete sacarino (sic); iniciou um tratamento com insulina, que foi seguido de maneira irregular. A partir de 1953 começou a ter uma série de abcessos que surgiam, periòdicamente, ora numa, ora noutra região do corpo e que, segundo informou, sempre se acompanhavam de elevação da glicose sanguínea.

Sua hospitalização foi motivada pelo aparecimento de flictenas infectadas nos pés, o que determinou o aparecimento de edema local e febre.

O exame físico mostrava um paciente emagrecido (altura 1,67 m, pêso 54 kg), febril, com lesões ulceradas em ambos os pés, edema mole dos pés e tornozelos; a tensão arterial era de 120/80; havia hiperfonese de A2 e a Aorta era palpável na fúrcula esternal; não se pôde, devido ao edema, palpar as pediosas.

Em princípios de 59, teve acentuação dos sintomas diabéticos e ulceração supurada do primeiro podartí-

culo direito. A tensão arterial estava, nessa ocasião, em 150/100. Em setembro de 59, surgiu novo processo inflamatório (abcesso de saco escrotal) e houve piora do Diabete. O ictus cordis, anteriormente em situação normal, estava agora localizado para fora da linha hemiclavicular e a tensão arterial era de 160/90. Em dezembro do mesmo ano, o edema de membros inferiores se intensificou e a tensão arterial subiu para 180/100. Daquela época em diante começou a apresentar sintomas de insuficiência cardíaca e veio a falecer com edema agudo de pulmão, em julho de 1960.

2) Exames Complementares

a) Urina (vários exames): proteínas de traços leves até 8.1 g em 24 horas (29.5.59); leucócitos, de 15 por preparação (pp) a 5 por campo (pc) e 8 milhões em 24 horas; eritrócitos, de 20 a mais de 50 pc (150 milhões em 24 horas); cilindros, sempre presentes em grande quantidade e de vários tipos; numa ocasião (18.12.59) apresentou cilindros gordurosos e 200.000 cilindros largos em 24 horas; leucócitos corados pela Safranina O e Violeta de Genciana, ausentes; exame cultural (vários), E. coli em quantidades nunca superiores a 1400 germes por ml de urina.

b) Provas de Função Renal: Depuração ureica, 35 %; Concentração, 1022 (na fase final a densidade urinária nunca foi superior a 1010); Excreção de PSP, 25 % em 15 minutos.

c) Bioquímica do Sangue: glicose, 145 a 400 mg%; nitrogênio ureico, 10 a 23 mg%; colesterol total, de 250 a 593 mg% (24.12.59); proteínas totais, de 3.8 a 5.7 g%; albumina, de 1.8 a 2.8 g%; globulinas, de 1.9 a 3.27 g%.

d) Hemograma: sempre anemia hipocrômica discreta; leucocitose durante as fases de infecção.

e) Fundo de ôlho: opacidade do cristalino (Catarata diabética), não se conseguindo ver o fundus com precisão.

f) Eletrocardiograma: alteração primária da fase de recuperação ventricular.

g) Radiografia do pé direito: sinais radiológi

cos de Osteomielite nas falanges do grande podartículo.

h) Em 16.7.59, em 19.1.60 e em 14.4.60 foi submetido a três tentativas de punção-biópsia renal; sòmente a última foi positiva. Em nenhuma delas surgiram complicações.

3) Sumário e Discussão - A evolução do Diabete neste jovem paciente foi rápida e seguiu um curso fatal. Três fatos devem ser ressaltados: as complicações infecciosas que apresentou durante todo o curso da enfermidade; a rápida instalação de hipertensão arterial e cardiopatia conseqüente; o aparecimento de síndrome nefrótica num dado momento da evolução. A função renal nunca foi sèriamente comprometida, a não ser, na fase final. Um achado interessante foi a Osteomielite no pé direito o que poderia sugerir, embora remotamente, a existência de Amiloidose renal. A ausência de aumentos de fígado e baço e a presença de hipertensão arterial, incomum nesta enfermidade, tornaria pouco provável tal diagnóstico. A hipótese mais cabível seria a de Glomerulosclerose, embora não se pudesse ter observado o fundo de ôlho, o que provàvelmente teria fornecido dados adicionais para tal diagnóstico.

Conquanto tivesse piúria moderada, a cultura nunca mostrou mais de 1400 germes por ml de urina, o que torna pouco provável o diagnóstico de Pielonefrite concomitante, embora não o afaste.

CASO III - Rosário, 33 Anos
Hospitalização em 13.3.60
Ficha Clínica Nº 1490
Laudo Patológico Nº 470-c-60 (Lab. Faillace)

1) Relato Clínico - Sintomas de Diabete (poliúria, polidipsia, polifagia), confirmado por dosagem de glicose no sangue há 3 anos. Não recebeu Insulina, senão nos dois últimos anos.

A partir de 1958 vem apresentando escotomas volantes, perda progressiva da acuidade visual e episódios de diplopia. No último ano vem tendo surtos de polaciúria; por essa época começou a notar perda de fôrça do ja

to urinário e gotejamento pós-miccional. Teve vários episódios de hipoglicemia e, quando se hospitalizou, apresentava glicosúria e acetonúria intensas.

Há 3 anos foi operado de Sinusite; entretanto não ficou curado, pois apresenta cefaléia frontal e obstrução nasal de maneira freqüente. Emagreceu 27 kg desde o início da enfermidade. É portador de Fimose cerrada.

O exame objetivo revela um enfêrmo muito emagrecido (Altura de 1.83 m e pêso de 48.6 kg), com certo grau de hipotrofia muscular, tensão arterial de 105/80 e dentes sépticos. O exame dos demais sistemas nada mostrou de particular.

2) Exames Complementares

a) Urina: proteínas, de ausente a traços levíssimos; glicose, sempre presente; leucócitos, de 5 a 15 pp eritrócitos, de 5 a 15 pp; leucócitos corados pela Safranina O e Violeta de Genciana, ausentes; cultura, Proteus vulgaris e Streptococcus fecalis, mais de 1 milhão de germes por ml de urina.

b) Provas de Função Renal: Depuração da creatinina endógena, 101.8 ml/minuto; Excreção de PSP, 29.4 % em 15 minutos.

c) Bioquímica do Sangue: glicose, 263 mg%; nitrogênio ureico, 12 mg%; proteínas totais, 6.27 g%; albumina, 4.34 g%; globulinas, 1.93 g%.

d) Hemograma-normal

e) Eletrocardiograma - normal

f) Fundo de Olho - normal

g) Exame otorrinolaringológico: sugestivo de Sinusite.

h) Punção-biópsia renal, realizada em 19.4.60: positiva; sem complicações.

3) Sumário e Discussão - A duração conhecida do Diabete, neste paciente, era de três anos.

O distúrbio metabólico foi resistente à terapêutica e não se conseguiu normalizar a glicemia durante

sua permanência no Serviço. A sua fuga do Hospital impediu que se terminasse a avaliação, o quê determinou a falta de importantes exames subsidiários. De qualquer maneira, pelos dados clínicos e laboratoriais que se tinham em mão, o diagnóstico mais plausível era o de infecção urinária sem deficit funcional do rim e sem hipertensão arterial. Havia um fator obstrutivo (fimose), um fator focal (sinusite) e a presença de bacteriúria significativa. Não parecia tratar-se de Glomerulosclerose.

CASO IV - Marina, 50 anos
Hospitalização em 30.3.60
Ficha Clínica Nº 93-60
Laudo Patológico Nº 522-c-60 (L.F.).

1) Relato Clínico - A partir de 1954 começou a apresentar visão "nublada", escotomas volantes, polidipsia e poliúria. Em 1955 teve súbita perda de consciência e foi internada no HPS.

Exames feitos durante essa hospitalização mostraram hiperglicemia e piúria.

A partir de então, tem usado vários medicamentos, sem melhores significativas.

Desde o início da doença, apresenta dores lombares, intermitentes, sem irradiação, que se acompanham de piúria (verificada em exames de urina) e, eventualmente, de disúria. Atualmente, urina três vêzes durante o dia e uma vez por noite. Não tem mais polidipsia. Houve, entretanto, intensificação dos sintomas oculares.

Ao exame físico: bom estado de nutrição, mucosas algo descoradas, tensão arterial de 130/80, bulhas abafadas, aorta palpável na fúrcula esternal; tórax de aspecto enfisematoso, com hipersonoridade à percussão e com diminuição do murmúrio vesicular pela ausculta.

2) Exames Complementares

a) Urina: proteínas, de traços levíssimos a 125 mg por litro; leucócitos, entre 10 e 40 pc (37 milhões em 24 horas); eritrócitos, de 1 a 5 pc (1.5 milhões em 24 horas); cilindros hialinos, 1 a 5 pp; leucócitos corados pela Safranina O e Violeta de Genciana, 5 a 10 pc;

bactérias, numerosos bacilos Gram negativos pela coloração do sedimento centrifugado; a cultura foi sempre positiva com mais de 1 milhão de E. coli e S. fecalis por ml de urina; pesquisa de lipóides birrefringentes, negativa.

b) Provas de Função Renal: Depuração ureica, 65 %; Depuração da creatinina endógena 67 ml; Concentração, 1017; Excreção de PSP, 25.6 % em 15 minutos.

c) Bioquímica do Sangue: de 100 a 150 mg%; nitrogênio ureico, 12.6 mg%; colesterol total, 250 mg%; proteínas totais, 6.6 g%; albumina, 4.4 g%; globulinas, ... 2.2 g%.

d) Hemograma: Eritrócitos, 4.6 milhões; Hemoglobina, 15 g%.

e) Fundo de ôlho: microaneurismas, focos hemorrágicos, retinite proliferativa (Retinopatia diabética).

f) Eletrocardiograma: Extrassístoles ventriculares; sobrecarga ventricular esquerda; alterações mistas do processo de recuperação ventricular.

g) Urografia excretória: sinais radiológicos de Pielonefrite de tipo inespecífico bilateral.

h) Primeira punção-biópsia em 26.4.60: negativa; o segundo exame realizado em 3.5.60 foi positivo. Em ambos não surgiram complicações.

3) Sumário e Discussão - Paciente de 50 anos com Diabete de seis anos de duração. Apresentava sintomas de infecção urinária, piúria predominante no Addis, deficit nítido da prova de concentração e bacteriúria sempre acentuada.

A urografia excretória mostrou evidência de Pielonefrite, e êste foi o único diagnóstico feito no Serviço, apesar da presença de Retinopatia, que sugeria Glomerulosclerose.

CASO V - Regina, 44 anos
Hospitalização em 15.6.59
Ficha Clínica Nº 6
Laudo Patológico Nº 297-c-60 (L. F.)

1) Relato Clínico - Aos 31 anos, começou a apresentar astenia, prurido vaginal, poliúria, polifagia e "ferroadas" nos pés; a glicose sanguínea, dosada na ocasião, se mostrou aumentada. Começou o uso de Insulina, medicação que vem mantendo até a data de maneira irregular.

Em janeiro de 1959: edema de membros inferiores e face, que logo se generalizou; concomitantemente, dispnéia aos grandes esforços e oligúria. Relata ainda hemianopsia direita permanente, escotomas, epistaxes eventuais e cefaléia.

Quatro gravidezes a têrmo. Aos 39 anos, teve hemoptise e uma radiografia de pulmões teria mostrado a presença de lesões tuberculosas, que foram tratadas com Estreptomicina, Hidrazida e ácido para-amino salicílico.

É uma paciente com estado de nutrição satisfatório, mucosas descoradas, edema pré-tibial moderado; a tensão arterial está em 155/82; há um sôpro sistólico audível no foco aórtico, moderadamente intenso (++) e a aorta é palpável na fúrcula esternal. Sensibilidade vibratória diminuida nos membros inferiores.

2) Exames Complementares

a) Urina: proteínas, de traços leves a 7.0 g por litro (15.12.60); luecócitos, sempre mais de 5 pc(105 milhões/24 h); eritrócitos, sempre superior a 5 pc(67 milhões/24 h); cilindros hialinos, 5 pp (404.000/24h); cilindros granulosos, 3 pp (100.000/24 h); cilindros hemáticos, 57.000/24 h; leucócitos corados pela Safranina O e Violeta de Genciana, 50 pc; cultura, positiva com mais de 1 milhão de E. coli por ml de urina; pesquisa de lipóides birrefringentes, várias vêzes positiva.

b) Provas de Função Renal: Depuração ureica, 41 %; Depuração da creatinina endógena, 20.6 ml/minuto; Concentração, 1018; Excreção de PSP, 25.8 % em minutos.

c) Bioquímica do Sangue: glicose, dosagens feitas entre 1954 e 1959 (80 a 400 mg%); no Serviço, variou de 70 a 148 mg%; nitrogênio ureico, de 25 a 52 mg%; colesterol total, de 189 a 334.8 mg%; proteínas totais, em tôrno de 5 g%; albumina, de 2.5 a 3.8 g%; globulinas, de 1.6 a 3.2 g%.

d) Hemograma: sempre anemia normocrômica acentuada.

e) Fundo de Olho: retinopatia diabética, tipo I de Ballantyne (8.3.56); enorme hemorragia pré-retiniana à direita; retinopatia diabética em ambos os olhos (19 de junho de 59).

f) Eletrocardiograma: alteração primária do processo de recuperação ventricular de caráter difuso.

g) Radiografia de Pulmões: imagens residuais no campo médio direito; nódulo calcificado à direita; aderências dos seios costo-frênicos; alargamento da silhueta cardíaca.

h) Exame otorrinolaringológico: otite externa bilateral.

i) Punção-biópsia renal em 18.3.60 sem complicações.

3) Sumário e Discussão - Diabética há treze anos com retinopatia evidente e neuropatia. A história de edema e a existência de proteinúria acentuada e constante, junto com lipoidúria, hipoproteinemia e eventual hipercolesterolemia, sugerem Síndrome nefrótica. Há também piúria, hematúria e bacteriúria acentuadas. As provas de função renal estão comprometidas. No seu conjunto, o quadro seria sugestivo de Glomerulosclerose diabética e Pielonefrite.

COMENTÁRIOS

A nossa série de diabéticos é muito pequena e não permite, por isso, uma valorização significativa dos achados clínicos e histológicos; entretanto, alguns dos dados obtidos serão sumariamente comentados.

Em princípio, tivemos 3 casos com alterações definidas de nefropatia diabética (casos 1, 2 e 5); o paciente Rosário (3) mostrou hialinização total de 2 glomé

rulos e algumas outras alterações de estroma, que permitiam inclui-lo no grupo, embora com restrições. A paciente Marina (4) apresentou uma biópsia francamente patológica, em que sobressairam alterações importantes dos glomérulos (6, entre 14, totalmente hialinizados), acentuada fibrose e infiltração intersticiais e cilindros colóides na luz tubular. Não se poderia afastar completamente nefropatia diabética nesta paciente, já que com uma hialinização glomerular completa se torna impossível identificar o processo básico (Gellman). Entretanto, no presente caso a inexistência de sinais de glomerulosclerose, mesmo nos glomérulos não totalmente atingidos, e a presença de cilindros colóides, alteração histológica não encontrada na ND, fizeram-nos aceitar apenas o diagnóstico de PN crônica.

A análise histológica em nossos pacientes com ND mostra que a lesão nodular surgiu três vêzes, a lesão difusa se fêz presente em 4 casos, aneurismas capilares e lipófagos apareceram uma vez.

Fibrose pericapsular e hialinização completa apareceram 2 vêzes, cada uma, e isquemia foi um dado verificado três vêzes.

Das lesões tubulares, atrofia e vacuolização surgiram por seis vêzes (cada uma três), manguitos hialinos peritubulares foram vistos duas vêzes e cilindros na luz tubular foram observados em três casos.

Havia esclerose arteriolar em dois e hialinização em três casos.

No estroma, havia edema duas vêzes e fibrose três vêzes. Finalmente, a presença de células inflamatórias do tipo de linfócitos, plasmócitos e histiócitos foi observada em três ocasiões.

Não encontramos lesão exsudativa, granulosidade de células tubulares, dilatação tubular ou sinais de inflamação aguda, que são algumas das alterações, entre outras, descritas por Gellman.

A correlação dos dados clínicos e laboratoriais com os achados histopatológicos mostra que os pacientes 1, 2 e 5 formam um grupo mais ou menos homogêneo porquanto dois (1 e 2) eram ou se tornaram hipertensos e a pa-

ciente Regina tinha tensão arterial de 155/82; todos os 3 apresentaram evidência clínica ou eletrocardiográfica de cardiopatia; a proteinúria, a hematúria e a cilindrúria foram acentuadas nos 3; a lipoidúria apareceu em 2. Evidência de insuficiência renal de discreta a acentuada, apareceu nos 3 (1 falecendo em uremia, caso 1). Colesterol elevado foi visto em 2 (2 e 5), hipoalbuminemia em 3 (1, 2 e 5). As provas de função renal mostraram hipostenúria nos 3, depuração ureica também reduzida nos 3 e depuração da creatinina de 24 horas, feita apenas no caso 5, mostrou cifras definidamente reduzidas. Anemia estava presente em todos. Dois dêles (2 e 5) apresentaram, no decorrer da evolução, todos os sinais de síndrome nefrótica. Retinopatia diabética estava presente em dois (1 e 5), não podendo ser verificada no paciente Venâncio, dada a existência de catarata diabética. Em contraste com êsse grupo, o paciente Rosário, que na biópsia mostrou sinais duvidosos de nefropatia diabética, não apresentou nenhuma das alterações clínicas ou laboratoriais referidas. A paciente Marina, embora com nítida evidência de retinopatia diabética, cardiopatia e hipostenúria, não teve proteinúria acentuada, ou hematúria e cilindrúria intensas como foi verificado no grupo anterior.

Três pacientes do grupo todo tiveram bacteriúria significativa (3, 4 e 5); evidência indiscutível de Pielonefrite foi achada apenas na paciente Marina. A biópsia desta paciente mostrou que as alterações de estroma (fibrose e infiltrado) foram mais intensas que no grupo anterior e que os túbulos, bastante atróficos, encerravam cilindros colóides. Nos 3 pacientes a pesquisa de células coradas pela Safranina O e Violeta de genciana foi nìtidamente positiva em dois (quatro e cinco). O paciente Avelino, cuja enfermidade evoluiu para a Uremia, apresentava alterações vasculares mais intensas que nos demais, havendo, inclusive, lesões arteriais, o que, no dizer de Hall (citado por Pardo, 122), é essencial para o desenvolvimento de insuficiência renal nos casos de Glomerulosclerose.

O caso do paciente Venâncio difere um pouco dos demais, pela instalação rápida de cardiopatia hipertensiva, que o levou à morte em um período de meses; não se

QUADRO I

Análise dos Dados Clínicos de 5 Pacientes Diabéticos

CASO	1	2	3	4	5
Duração do Diabete	4 anos	7 anos	3 anos	6 anos	13 anos
Idade de início	59 anos	21 anos	30 anos	44 anos	31 anos
T. A.	16/7 16/11	12/8 18/10	10.5/8	13/8	15.5/82
Cardiopatia	sim	sim	não	sim	sim
Neuropatia	sim	não	não	não	sim
Retinopatia	sim	?	não	sim	sim
Arteriopatia ...	sim	não	não	não	não
Proteinúria	++++	++++	+	+	++++
Piúria	++++	++++	-	++++	++++
Hematúria	++++	++++	+	++	++++
Cilindrúria	++++	++++	-	+	++++
Leucócitos (Safranina "O")	-	-	-	++++	++++
Cultura	80/ml	1400/ml	1 milhão/ml	1 milhão/ml	1 milhão/ml
Lipoidúria	-	+	---	-	+
Glicemia	105-620 mg%	145-400 mg%	263 mg%	100-150 mg%	70-148 mg%
Nitrogênio ureico	23-113 mg%	10-23 mg%	12 mg%	12.6 mg%	25-52 mg%
Colesterol	normal	250-593 mg%	---	normal	189-334.8 mg%
Albumina	2.6-4.1 g%	1.8-2.8 g%	4.34 g%	4.4 g%	2.5-3.8 g%
Globulinas	3.1-4.4 g%	1.9-3.27 g%	1.93 g%	2.2 g%	1.6-3.2 g%
Depuração ureica	13 %	35 %	---	65 %	41 %
Dep. Creatinina	---	---	101.8 ml	67 ml	20.6 ml
Concentração ...	1.012	1.022 1.010	---	1.017	1.018
Excreção de PSP	4.5 %	25 %	29.4 %	25.6 %	25.8 %
Anemia	sim	sim	não	não	sim
Uso de Insulina.	sim	sim	sim	sim	sim

--ooOoo--

QUADRO II

Análise Histológica das Biópsias Renais
Realizadas em 5 Pacientes Diabéticos

CASO	1	2	3	4	5
GLOMÉRULOS					
Lesão nodular	sim	não	sim	não	sim
Lesão difusa	sim	sim	sim	não	sim
Aneurisma capilar	não	não	não	não	sim
Aderência capsular ...	não	não	não	sim	não
Lipófagos	não	sim	não	não	não
Fibrose pericapsular .	sim	não	não	sim	sim
Isquemia	sim	sim	sim	sim	não
Hialinização total ...	sim	não	sim	sim	não
TÚBULOS					
Vacuolização	sim	sim	não	não	sim
Atrofia	sim	sim	não	sim	sim
Manguitos hialinos peritubulares	não	sim	não	não	sim
Cilindros na luz	não	sim	sim	sim	sim
ARTERÍOLAS					
Esclerose	sim	sim	não	sim	não
Hialinização	sim	sim	não	sim	sim
ESTROMA					
Edema	sim	sim	não	não	não
Fibrose	sim	sim	não	sim	sim
Inflamação	sim	sim	não	sim	sim

encontrou no rim nenhuma alteração especial, que pudesse justificar tão rápida evolução. Na biópsia dêste paciente, acharam-se lipófagos e edema intersticial acentuado, lesões encontradas de maneira comum em pacientes com síndrome nefrótica (60).

Finalmente, a necrópsia feita no paciente Avelino confirmou as lesões encontradas na biópsia, mostrando, porém, um grau mais acentuado de fibrose e inflamação.

Do conjunto de todos os dados, ressalvando naturalmente o pequeno número de casos, podemos dizer: pacientes com Glomerulosclerose típica tinham cifras tensionais elevadas, retinopatia, proteinúria, hematúria e cilindrúria acentuadas, hipostenúria, depuração ureica reduzida, anemia e nitrogênio ureico elevado.

VALOR DA BIÓPSIA RENAL NA NEFROPATIA DIABÉTICA

A verificação inicial de Kimmelstiel e Wilson, de que a lesão nodular por êles descrita se acompanhava de uma síndrome clínica mais ou menos definida num número ponderável de casos, fêz com que vários autores passassem a usar o têrmo "Glomerulosclerose intercapilar" não apenas com o significado de uma lesão histopatológica, mas como de uma entidade clínica (60).

Vários estudos posteriores vieram mostrar que não sòmente a síndrome clínica apontada nem sempre se acompanhava da lesão nodular, mas também havia lesão nodular sem correspondente quadro clínico (Henderson, citado em 60) e, inclusive, sem anormalidadesno sedimento urinário (8).

Isso fêz com que vários autores achassem que a lesão descrita por Kimmelstiel e Wilson não era específica da Nefropatia diabética (60) e que tal alteração poderia surgir na dependência de outras causas; entretanto, Gelman e cols., num estudo de mais de 600 biópsias e em número considerável de necrópsias, nunca encontraram glo

merulosclerose nodular em outra doença que não o Diabete sacarino.

Tais fatos tornam difícil estabelecer o diagnóstico de Nefropatia diabética apenas na base de edema, hipertensão arterial, insuficiência renal e proteinúria, sobrevindos num pacientes diabético. Se a êsses critérios se juntar a existência de retinopatia, como o fizeram Clark e Skillern (38), as possibilidades aumentam muito, mas não os tornam absolutos; pois, se é verdade que a lesão nodular se acompanha sempre de retinopatia, a recíproca nem sempre é verdadeira, como mostrou Ashton (citado em 60). As provas de função não fornecem dados adicionais, pois as alterações nelas notadas não são específicas, como mostraram Brun e cols. (28) e Parrish (124).

A certeza diagnóstica só poderá ser obtida demonstrando num diabético, com ou sem um quadro clínico sugestivo, a presença de uma ou várias lesões histopatológicas típicas ou sugestivas, o que sòmente poderá ser feito, durante a vida, pela biópsia. Tal método, como vimos, vem sendo empregado por vários investigadores e permitiu a Taft e Joske, em 1954 (76), diagnosticar Nefropatia diabética em 5 pacientes jovens sem o mínimo dado sugestivo de doença renal. O mesmo foi observado em nosso paciente de número 3 e tem sido verificado por outros autores (28).

Uma segunda possibilidade diagnóstica da PBR é afastar doença renal em pacientes diabéticos ou estabelecer a existência de outra enfermidade que não a Glomerulosclerose, como aconteceu em nosso paciente nº 4, que apresentava deficit funcional e retinopatia, dados que poderiam sugerir um processo mais específico. A biópsia, entretanto, é falha para diagnosticar Pielonefrite associada com Glomerulosclerose, como verificaram Gelman e Brun.

Poder-se-ia argumentar que nada vale diagnosticar Nefropatia diabética, uma vez que não se pode impedir o curso progressivo da enfermidade, quando já instalada; isso não é verdade, pois o prognóstico e a terapêutica do Diabete certamente serão alterados pela presença da lesão renal.

Colocando o assunto noutro plano, o da investigação, verificamos que a PBR permitiu um grande avanço

no conhecimento das complicações renais do Diabete. Possibilitou o isolamento dos diferentes tipos de lesões, sua especificidade, as alterações histoquímicas, a correlação com os dados clínicos e funcionais, a evolução do processo, etc., como atestam os vários trabalhos citados (28, 60, 124). Permitiu ainda o estudo da ultraestrutura por Bergstrand e Farqhuar, provando que o processo é, desde o início, intra e não intercapilar, como pensavam Kimmelstiel e Wilson. Finalmente, permitiu, também, a Arnold e cols. (7) diagnosticar Glomerulosclerose em pacientes normoglicêmicos, o que justifica, para tais autores, a suposição de que as lesões renais características da Nefropatia diabética podem ocorrer antes da instalação do distúrbio metabólico.

--ooOoo--

Capítulo V

BIÓPSIA RENAL E NEFROPATIA NO MIELOMA MÚLTIPLO

O comprometimento renal, na vigência de Mieloma múltiplo, parece ser freqüente.

Numa série de 30 pacientes de Sanchez e Domz (148), proteinúria e hiperazotemia ocorreram, cada uma, em 48 % dos casos e, conforme êstes autores, a Uremia parece ser a segunda causa de morte em pacientes com mieloma múltiplo.

Em alguns grupos, segundo Sanchez e Domz, a incidência de nefropatia tem oscilado entre 60 e 90 % dos casos. Sob o ponto-de-vista clínico, as manifestações mais comuns são representadas por proteinúria, hipostenúria, elevação do nitrogênio ureico e anemia secundárias. Enquanto que, edema, hematúria, retinite e hipertensão estão geralmente ausentes (64).

A ausência de hipertensão arterial parece ser um fato marcante, a ponto tal, que Snapper (164) indicou que a combinação de azotemia, proteinúria e hipostenúria, na ausência de hipertensão e edema, pode servir como pista para o diagnóstico. Entretanto, hipertensão arterial pode ocorrer, quando houver extenso depósito de substância paramilóide nas paredes arteriolares (148).

Outras formas clínicas de comprometimento renal no mieloma seriam: S. nefrótica, Acidose tubular renal, Síndrome de Fanconi no adulto, Nefropatia expoliadora de sal, Necrose tubular aguda e Pielonefrite aguda e crônica (148).

É provável que a Hipercalcemia, observada em mais de 50 % dos portadores de mieloma múltiplo, possa dar origem à Nefrocalcinose (164).

As lesões histológicas, na Nefropatia que acompanha o mieloma múltiplo, foram admiràvelmente descritas por Allen (3); segundo êste autor, os elementos histológicos essenciais são: espessamento difuso, mas inespecífico, da membrana basilar dos capilares glomerulares; cilindros eosinofílicos densos, algumas vêzes laminados, localizados particularmente nos túbulos contornados distais; presença eventual de cristais nos túbulos; reação do epitélio tubular, simulando, por vêzes, gigantócitos de corpo estranho; atrofia tubular e nefrocalcinose parenquimatosa.

A biópsia renal não tem sido muito empregada para o estudo das alterações renais no MM. O trabalho mais conhecido é o de Greenwald e cols. (64) que, estudando 5 casos, encontraram:

1) tumefação do epitélio tubular;

2) precipitados de proteínas e cilindros hialinos na luz tubular;

3) cálcio e cilindros nas luzes tubulares e em áreas de fibrose intersticial;

4) ausência de depósito de substância paramilóide.

Concluem, na base do referido estudo, que o quadro histológico não é específico, podendo ser encontrado em outras condições.

Miatello (112) puncionou um paciente por duas vêzes; encontrou apenas arterio e arteriolosclerose.

Nussenzveig e cols. (120) estudaram um paciente e encontraram lesões que não diferem bàsicamente das encontradas por Greenwald, embora se aproximem mais do quadro histológico referido por Allen em estudos de necrópsia.

No nosso único caso puncionado, encontramos: espessamento focal da membrana basilar dos capilares; áreas extensas de atrofia tubular; cilindros hialinos, den

sos e eosinofílicos; presença de cálcio dentro das luzes e no interior das células tubulares; infiltrados linfo-histiocitários extensos e fibrose focal, no estroma.

Em conclusão, podemos dizer como Greenwald, que realmente o quadro histopatológico nessa enfermidade, é inespecífico, mas, que existem alguns dados que sugerem o diagnóstico, particularmente as características dos cilindros, com seu aspecto laminado, a presença de gigantócitos de corpo estranho ou conglomerados epiteliais (como quer Allen), a extensa atrofia tubular e o eventual depósito de cálcio nas luzes dos túbulos.

OBSERVAÇÃO CLÍNICA

Dionísio, 45 anos
Hospitalização em 28.11.58
Ficha clínica Nº 1072
Laudo Patológico Nº 60-875 c (L. F.)

1) Relato Clínico - Desde os 35 anos apresenta dores ósseas, de caráter contínuo. Há três anos a dor exacerbou-se numa costela do hemitórax esquerdo e um movimento súbito do corpo determinanou sua fratura, com o que a dor se atenuou. A partir de então apresentou fraturas de vários ossos, sempre precedidas de exacerbação local da dor e aparecimento de edema. Assim aconteceu em outras costelas, esterno, antebraços e mãos. A dor e o edema vão posteriormente se atenuando e cessam completamente, quando se instala o calo ósseo. Há oito meses, apareceu coriza purulento e sanguinolento, ao que se seguiu tumor na asa direita do nariz, que lhe determina cefaléia e lacrimejamento.

Há 9 dias, por ocasião de um espirro, fraturou três costelas (sic). Desde o ano passado, urina três vêzes durante a noite. Tem feito vários tratamentos, inclusive com Triamcinolona.

Ao exame clínico: mucosas descoradas; bom estado de nutrição; tensão arterial 120/65 e abaulamento no

terço médio da face lateral do hemitórax esquerdo. A palpação dos ossos determina dor. Notam-se tumores duros, do tamanho de azeitonas, no parietal direito, nariz, diversas costelas, nos ossos dos antebraços e nos metacarpianos. Ao nível da oitava, nona e décima costelas do lado direito, sente-se crepitação.

Hospitalizou-se por mais 4 vêzes, sendo a última em junho de 1960. A sintomatologia pouco variou: urina 4 a 5 vêzes durante a noite e eventualmente sente disúria. Emagreceu 3 quilos. Não há outras anormalidades ao exame clínico.

2) Exames Complementares

a) Radiografia de crânio e seios da face (28.11.58): quadro radiológico sugestivo de Mieloma múltiplo; sinusite fronto-maxilo-esfenoidal direita.

b) Medulograma (2.12.58): plasmocitoma

c) Histopatológico (tumor nasal) em 26.1.1959: Mieloma múltiplo (Plasmocitoma).

d) Proteinograma: proteínas totais (Biureto) - 5.8 %; Albumina, 59.1 % (3.43 g%); Alfa 1 globulina, 3.6 % (0.21 g%); Alfa 2 globulina, 12.7 % (0.74 g%); Beta globulina, 10.9 % (0.63 g%); Gama globulina, 13.7 % (0.79 g%).

e) Urina: proteínas, 3.5 a 31.25 gramas por mil; proteína de Bence Jones, duas vêzes positiva; leucócitos 1 a 5 pc (3 milhões/24 h); eritrócitos, 5 a 15 pp (3 milhões/24 h); cilindros, 1 a 15 pp (200.000 hialinos, ... 100.000 hialinogranulosos e 200.000 granulosos por 24 horas) e cultura, nunca superior a 50 germes por ml de urina.

f) Provas de Função Renal: Depuração ureica, 33 %; Prova de concentração, 1020 (proteinúria de 32.2 g por mil). Excreção de PSP, 30 % em 15 minutos.

g) Bioquímica do Sangue: cálcio, 9.6 a 15 mg%; nitrogênio ureico, 12 a 35 mg%.

h) Hemograma: hemoglobina, 10.2 a 14 g%; eritrócitos, 3.9 a 4.2 milhões/mm^3; leucograma sempre normal

i) Punção-biópsia de rim em 13.7.60; sem complicações.

COMENTÁRIOS

No nosso caso, tratava-se de um paciente de 45 anos que apresentou evidência clínica, radiológica e histopatológica de Mieloma múltiplo. Havia também comprometimento renal indiscutível, traduzido por hematúria, piúria, cilindrúria, deficit funcional que evoluiu até a insuficiência renal. Notou-se proteína de Bence Jones por duas vêzes e hipercalcemia uma vez. É de estranhar, neste paciente, a presença de um proteinograma cuja única anormalidade consistia numa redução de, pràticamente, tôdas as frações (segundo os valores normais dados por Farias, 50), particularmente da gama globulina. Entretanto, um aspecto semelhante do perfil eletroforético foi encontrado em 5 dos 50 casos de Mieloma estudados por Ogryzlo (121) e no caso de Nussenzveig (120). Diz Ogryzlo que, nesta eventualidade, a eletroforese na urina revelaria a proteína anormal. Os achados histopatológicos no nosso paciente foram essencialmente iguais aos vistos por outros autores (3, 64,120). Dois fatos merecem, porém, consideração especial: a intensidade da infiltração inflamatória intersticial, que sugeria Pielonefrite, e o acúmulo de cálcio nas células e luzes dos túbulos, que indicaria Nefrocalcinose concomitante.

--ooOoo--

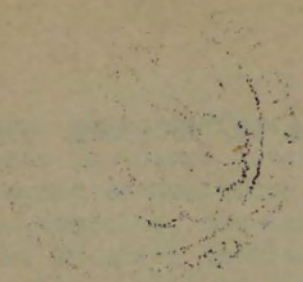

Capítulo VI

NEFRITE LÚPICA E BIÓPSIA RENAL

A participação renal no Lupus Eritematoso sistêmico foi estudada por vários autores, usando diferentes critérios.

Montgomery (citado em 117), utilizando critérios clínicos ou alterações urinárias, encontrou evidência de nefropatia em 64 % dos casos observados na Clínica Mayo entre 1938 e 1947. Jessar e cols. (citados por Queiroz Borba, 24) verificaram o comprometimento renal em 70 % de 44 casos pessoais.

Baehr (citado em 117) achou lesões glomerulares em 78 % de vinte e três exames pós-mortem executados em pacientes falecidos com Lupus Eritematoso Sistêmico (LES).

Mas a validade dos critérios clínicos para o diagnóstico de Nefrite lúpica têm sido impugnada (77, 117); o mesmo se pode dizer da necrópsia que, na opinião de Muehrcke (117), é objeto de erros consideráveis.

Com o advento da PBR, pôde-se, então, verificar, de maneira fácil e objetiva, a freqüência e intensidade das alterações renais, no decorrer dessa colagenose, houvesse ou não manifestações de nefropatia nos pacientes por ela atingidos. Em 1954, Lister (97) diagnostica LES, através da PBR, em um paciente com hipertensão arterial, edema e lesões cutâneas, no qual pesquisas repetidas de células LE foram negativas. O diagnóstico, confirmado pela necrópsia, foi feito na base do achado de le-

sões em "alça de arame".

Joske e Stubbe (76, 77), em 1957, demonstram lesões renais em 9 pacientes com LES e afirmam que tais alterações podem sobrevir mesmo durante a vigência de tratamento com Corticóides.

Miatello (112) também diagnostica LES, num caso em que não se acharam células LE, pela presença de lesão em "alça de arame".

Antoine (6), estudando proteinúrias assintomáticas, encontra em 4 de dez casos, degeneração fibrinóide e trombos hialinos; em três dêsses casos havia também o aspecto de "alça de arame" nos glomérulos. Não crê, porém, que seus portadores apresemtassem Nefrite lúpica.

Arnold e Spargo (8) dão grande valor às lesões em "alça de arame" para o diagnóstico, embora achem que a presença de corpos hematoxifílicos, que ocorre em apenas 10 % dos casos, seja patognomônica da afecção.

Marylin Farqhuar e cols. (51), usando o microscópio eletrônico, descrevem o espessamento da membrana basilar e graus variáveis de proliferação endotelial como os achados mais precoces da Nefrite lúpica (NL). Acreditam que a lesão em "alça de arame" é uma alteração tardia, que resulta de intenso espessamento da membrana basilar, espessamento de tal grau, que o torna visível na microscopia de luz. Dizem que o resultado final do processo é a hialinização total do glomérulo, não diferente da encontrada nos estágios finais da Glomerulonefrite e Nefrose crônicas.

No Brasil, o primeiro estudo sistematizado foi o de Queiroz Borba (24), que executou a biópsia percutânea em 11 pacientes. Os resultados obtidos em oito enfermos em que conseguiu material, não diferem bàsicamente do relatado na literatura, exceto pelo achado surpreendente de corpúsculos hematoxifílicos em três ocasiões.

Sem negar o valor dos trabalhos anteriores, é forçoso, entretanto, reconhecer que coube a Muehrcke e cols. (117) o mérito de terem realizado a mais completa revisão sôbre o comprometimento renal do LES. Numa monografia excepcional, traçam a história natural da enfermi

dade, valorizam adequadamente as lesões histológicas, estabelecem correlações entre a histopatologia, a clínica e as provas de função renal, avaliam o efeito da terapêutica, estabelecem o prognóstico; enfim, esgotam o assunto até o presente momento.

A lesão em "alça de arame" sôbre a qual até então havia repousado o diagnóstico histológico de Nefrite lúpica foi, por êles, colocada em plano secundário, por não ser nem a mais precoce, nem a mais freqüente, nem a mais típica das alterações estruturais. Para Muehrcke, o processo começava sempre como espessamento focal ou difuso de membrana basilar, ao qual se iam juntando com o correr do tempo outras alterações mais intensas. A lesão em "alça de arame" só foi considerada fortemente sugestiva, quando acompanhada de outras alterações importantes, degeneração fibrinóide, por exemplo. As lesões mais típicas, embora tardias, seriam, para aquêle autor, os corpúsculos hematoxifílicos, os trombos hialinos, a degeneração fibrinóide e a necrose focal de alças.

Estabelecendo a evolução da enfermidade, acham que, na fase final, o processo é indistinguível da Glomerulonefrite crônica comum e acreditam que muitos casos, outrora diagnosticados como essa última enfermidade, nada mais eram que Nefrite lúpica crônica. Esta suposição está de acôrdo com a interessante observação, feita por êles, de que a lesão cutânea pode desaparecer quando se instalam a Síndrome nefrótica ou a Insuficiência renal, no evolver da nefropatia.

Vários trabalhos foram publicados depois da monografia de Muehrcke e referências podem ser encontradas na excelente revisão bibliográfica de Queiroz Borba; nenhuma série estudada pela PBR foi, porém, tão extensa como a dos investigadores de Chicago.

OBSERVAÇÕES CLÍNICAS

CASO I - Maria Antônia, 41 anos
Hospitalizada em 23.12.59
Ficha Clínica Nº 60 (60)
Laudo Patológico Nº 368c-60 (L. F.)

1) Relato Clínico - Desde os 35 anos, tem dor e flogose em várias articulações, que evoluiram em caráter intermitente, sem determinar seqüela articular. Pela mesma época surgiram epistaxes, freqüentes e intensas, que, em dada ocasião, obrigaram-na a receber transfusão de sangue. Nos últimos 8 meses, notou o aparecimento de petéquias, inicialmente localizadas e esporádicas, que posteriormente se disseminaram e se tornaram mais freqüentes. Cefaléia fronto-ocipital, matutina, é um sintoma que lhe surge quase diàriamente. Durante sua permanência no Serviço, todos os sintomas relatados aumentaram em intensidade. Teve dores articulares erráticas, acompanhadas ou não de flogose, petéquias e equimoses que surgiam por surtos, algumas vêzes atingindo quase todo o corpo. Apresentava ainda: febre, cefaléia, dores generalizadas e insônia. Teve várias epistaxes e, numa ocasião, hematúria. Recebeu Corticóides e, ao deixar o Serviço, estava bastante melhor, sem dores articulares e sem manifestações hemorrágicas.

O exame mostra uma paciente emagrecida, com mucosas descoradas, temperatura de 38º, equimoses em ambas as pernas. Palpavam-se gânglios algo dolorosos, do tamanho de azeitona, nas regiões inguinais, axilar direita e submaxilar. Músculos hipotróficos e hipotônicos.

Ictus cordis no 5º espaço intercostal, dois dedos para fora da linha hemiclavicular, discretamente impulsivo. Sôpro sistólico (+++), suave, audível com maior intensidade no foco aórtico e menos intensamente no mesocárdio e no foco mitral. Hiperfonese de A2. Tensão arterial 110/60. Pulso 110, eurrítmico.

2) Exames Complementares

a) Urina: proteínas, de traços levíssimos a traços leves; leucócitos, 5 a 10 pc; eritrócitos, 5 a 10 pc; cilindros hialinos, 1 a 5 pp (numa ocasião teve cilindros com piócitos); leucócitos corados pela Safranina O e Violeta de Genciana, 5 a 15 pp; bacteriúria, ausência de germes no sedimento corado pelo Gram.

b) Provas de Função Renal: Depuração ureica, 59.5 %; Depuração da creatinina, 66 ml/m; Prova de concentração, 1023; Excreção de PSP, 35.2 % em 15 minutos.

c) Bioquímica do sangue: Nitrogênio ureico, 10 mg%.

d) Proteinograma: albumina, 28.1 %; Alfa 1 globulina, 4.7 %; Alfa 2 globulina, 8.1 %; Beta globulina, 8.9 %; Gama globulina, 50.2 %.

e) Exames hematológicos: 1) pesquisa de célula LE, positiva uma vez e negativa por duas vêzes;

2) hematócrito de 27 a 30 % e hemoglobina em tôrno de 8.5 gramas%; leucócitos entre 1950 e 4400 por mm3, neutropenia; trombócitos entre 120.000 e 200.000 por mm3;

3) protrombina entre 30 e 35 %;

4) sedimentação globular, de 20 a 80 mm na primeira hora.

f) Fundo de ôlho: normal

g) Radiografia de tórax: boa transparência pleuro-pulmonar; aumento da área cardíaca.

h) Punção-biópsia renal: realizada em 1.4.60; no pós-operatório, acentuação da hematúria que, na ocasião, era apresentada pela paciente.

3) Sumário e Discussão - Clinicamente, esta paciente, de 41 anos, apresentava manifestações articulares, púrpura, febre, adenopatias e evidência de cardiopatia. Os exames subsidiários mostraram anemia, células LE positivas, hipoalbuminemia, aumento de gama globulina, leucopenia e trombocitopenia. A urina e as provas de função renal estavam algo alteradas. O diagnóstico feito no Serviço foi o de LES e provável Nefrite lúpica. A existência de Púrpura e de protrombina reduzida não trouxeram maiores complicações face a PBR. Houve apenas um aumento da hematúria, já apresentada pela paciente, e, para a qual, já vinha recebendo transfusões.

CASO II - Hilda, 44 anos
Hospitalizada em 4.8.60
Ficha Clínica Nº 2
Laudo Patológico Nº 60-1117 (L. F.)

1) Relato Clínico - Desde os 41 anos apresenta resfriamento, palidez e cianose dos dedos de ambas as mãos; êsses sintomas tinham caráter periódico e eram desencadeados ou exacerbados pelo frio. Nos últimos meses a cianose se tornou contínua e apareceram dor e solução de continuidade na pele das regiões atingidas. Há um ano teve infecção respiratória (dor torácica, febre, tosse e escarros hemoptóicos). O médico, ao examiná-la, verificou a existência de lesão cardíaca (sic) e, após a cura do processo pulmonar, encaminhou-a ao Serviço de Terapêutica Clínica (ambulatório). Nesse Serviço diagnosticaram-lhe Cardiopatia congênita e indicaram-lhe cirurgia. Na avaliação pré-operatória encontrou-se acentuada trombocitopenia e, por isso, suspendeu-se a cirurgia e a paciente foi encaminhada para a 1ª Clínica Médica.

Ao lado dos sintomas relatados, menciona artralgias pouco intensas e, eventualmente, edema de membros inferiores e de pálpebras. Ocasionalmente tem escarros hemoptóicos. Há algum tempo, não sabe exatamente quanto, teria tido vermelhidão e edema transitórios nas regiões malares.

Paciente emagrecida. Eritema discreto, infiltração e certo grau de atrofia na pele do dorso do nariz e regiões malares. As extremidades dos dedos de ambas as mãos estão aumentadas de volume e cianosadas, apresentam descamação, áreas de queratinização e são dolorosas à pressão. Há alteração trófica das unhas. Mucosas descoradas.

Ictus cordis no 5º EIC para fora da linha hemiclavicular, extenso e propulsivo. Impulsão e frêmito sistólicos são percebidos no 3º EIC esquerdo. P2 palpável; sôpro sistólico (+++), suave, audível com intensidade máxima no mesocárdio; P2 hiperfonética e desdobrada. Tensão arterial 100/60; pulso 72, eurritmico.

2) Exames Complementares

a) Urina: proteínas, de 3.25 g a 3.76 g por litro; leucócitos, 5 a 10 pc (2.2 milhões 24/h); eritrócitos, 5 a 10 pc (12 milhões em 24/h); cilindros, 5 a 15 pp (73.000 hialinos e 24.000 com leucócitos/24 h); leucóci-

tos corados pela Safranina O e Violeta de Genciana, 0 a 3 pp; pesquisa de lipóides birrefringentes, três vêzes negativa; cultura, Proteus vulgaris e Estafilococo branco 800/ml (antes da PBR) e Proteus sp em quantidade maior que 1 milhão/ml (após a PBR).

b) Provas de Função Renal: Depuração ureica, 80 %; Depuração da creatinina, 63.6 ml/m; Prova de concentração, 1026; Excreção de PSP, 42.6 %.

c) Exames hematológicos: 1) pesquisa de células LE, três vêzes negativa;

2) hemoglobina, 12 gramas% eritrócitos, 3.6 milhões mm3; leucócitos, 4700 com 3572 segmentados e 846 linfócitos; trombócitos, 70.000 mm3 (10.2.60), 80.000mm3 (23.2.60); normais em 3.1.61;

3) Sedimentação globular, 33 (1ª hora).

d) Bioquímica do Sangue: colesterol total, 184 mg%; nitrogênio ureico, 12 mg%.

e) Proteinograma: Proteínas totais, 7.1 g%(Biureto); Albumina, 38.8 % (2.75 g%); Alfa 1 globulina, 1.4% (0.10 g%); Alfa 2 globulina, 7 % (0.50 g%); Beta globulina, 7.7 % (0.55 g%); Gama globulina 45.1 % (3.2 g%).

f) Fundo de ôlho: Normal

g) Eletrocardiograma: sobrecarga bi-auricular; sobrecarga ventricular direita; alterações mistas da repolarização ventricular.

h) Radiografia de coração e vasos: grande aumento do volume cardíaco a custa da aurícula e ventrículo direitos; circulação pulmonar muito aumentada; grande dilatação do tronco da pulmonar; aorta de pequeno calibre.

i) Urografia excretória: normal

j) Punção-biópsia renal realizada em 10.8.60; no pós-operatório, dor local discreta e febre; a cultura de urina, feita com o material da primeira micção após a BR, mostrou mais de 1 milhão de Proteus sp por ml de urina.

3) Sumário e Discussão - A enfermidade da paciente Hilda foi descoberta acidentalmente no decorrer de uma avaliação pré-operatória. O interrogatório posterior, revelou que a enfêrma apresentava uma síndrome de Raynaud, artralgias e edemas. Havia uma lesão típica de face. Notavam-se sinais de evidente cardiopatia. Os exames de laboratório mostraram proteinúria e hematúria acentuadas, redução na depuração da creatinina, leucopenia com linfocitopenia e sedimentação globular elevada. Hipoalbuminemia e hipergamaglobulinemia foram as alterações mais nítidas do proteinograma. Apesar da negatividade na pesquisa de células LE, se fez o diagnóstico de LES e Nefrite lúpica. Infecção urinária concomitante foi demonstrada pela cultura de urina positiva após a execução da PBR.

CASO III - Laura, 15 anos
Hospitalização em 17.9.60
Ficha Clínica Nº 89
Laudo Patológico Nº 60-1417 (L. F.)

1) Relato Clínico - Em maio do ano em curso, após exposição prolongada ao sol, apareceu-lhe eritema na face, edema pálpebral e labial, que se acompanhavam de prurido; as regiões malares e o dorso do nariz foram as zonas mais atingidas.

Posteriormente o eritema estendeu-se ao colo e à nuca, não mais desaparecendo, embora o edema e o prurido tivessem regredido completamente.

Desde aquela época, tôda a exposição ao sol exacerba a lesão facial e determina o reaparecimento de edema e prurido. Há dois meses teve linfadenopatia dolorosa nas regiões inguinal direita e axilar esquerda. Emagreceu 10 kg neste último ano.

Há cêrca de um mês, foi submetida à apendicectomia em razão de vir apresentando há 8 meses dor no QID do abdome, náuseas e vômitos eventuais. Até a idade de 14 anos apresentou epistaxes freqüentes.

Paciente emagrecida, com mucosas descoradas, apresentando eritema disseminado na face, poupando, entretanto, o sulco naso-geniano e comissuras labiais. Nas

regiões malares, há máculas pardacentas e a pele, nestas zonas, é áspera, descamativa e parece algo infiltrada. Gânglios cervicais posteriores palpáveis: tamanho de ervilha, móveis e indolores; alguns gânglios inguinais maiores (tamanho de azeitona) foram também encontrados. Tensão arterial 102/50; pulso 80, eurrítmico.

2) Exames Complementares

a) Urina: proteinúria, traços levíssimos; leucócitos, 3 pc (1.3 milhões/24 h); eritrócitos, 10 pp (1 milhão/24 h); cilindros hialinos, 2 pp; cultura, positiva, nunca com mais de 2800 Estafilococos brancos por ml de urina.

b) Provas de Função Renal: Depuração ureica, 68 %; Depuração da creatinina, 81.1 ml/m; Prova de concentração, 1023; Excreção de PSP, 52.5 % em 15 minutos.

c) Exames hematológicos: 1) hematócrito, 40 %; Leucograma com 6.300 leucócitos e, afora discreta eosinofilia (567), nada mais apresentava de anormal;

2) Pesquisa de células LE, três vêzes negativa;

3) Sedimentação globular, 10 mm - 1ª hora.

d) Proteinograma: Proteínas totais, 6.3 g%; Albumina, 48.7 % (3.07 g%); Alfa 1 Globulina, 2.6 % (0.16 g%); Alfa 2 Globulina, 10.5 % (0.66 g%); Beta globulina, 13.2 % (0.83 g%); Gama globulina, 25 % (1.58 g%).

e) Nitrogênio ureico, 10 mg%.

f) Fundo de ôlho: normal.

g) Eletrocardiograma: normal.

h) Exame dermatológico: foram lembradas as possibilidades de LES e Porfiria.

i) Pesquisa de uroporfirinas - negativa.

j) Radiografia de tórax - normal

k) Punção-biópsia renal em 4.10.60; no pós operatório, apenas dor local discreta.

3) Sumário e Discussão - O presente caso constituiu um problema diagnóstico difícil, dada a pobreza de manifestações clínicas. Realmente, sua enfermidade básica era dermatológica e não foi esclarecida. Não havia alterações sugestivas de LES. O proteinograma não mostrou outra modificação significativa, além da redução da Albumina e diminuição discreta das frações Alfa 1 e Beta globulinas. A pesquisa de células LE foi três vêzes negativa; a Sedimentação estava normal. A existência de hematúria e piúria, algo aumentadas, além do discreto deficit funcional, foi uma indicação para feitura da PBR, o que visava também uma tentativa de esclarecimento da Doença sistêmica que porventura estivesse presente.

CASO IV - Terezinha, B.S., 24 anos
Hospitalização em 16.12.59
Ficha Clínica Nº 59
Laudo Patológico Nº 4-c-60 (L. F.)

1) Relato Clínico - Há 4 anos, iniciou-se sua enfermidade com dor e flogose nas articulações dos joelhos e tornozelos, edema de face e febre. Inicialmente foi tratada como reumática. Em março de 56, surgiu eritema facial e, por isso, foi feita uma pesquisa de células LE, cujo resultado teria sido positivo (sic). Recebeu Corticóides e apresentou uma acentuada melhora, que se estendeu por um ano. Posteriormente surgiram novos surtos de febre e dores articulares, que foram sempre desencadeados por exposição à luz solar e que melhoravam prontamente com o uso da mesma medicação. Nos últimos surtos, apareceu dor torácica "em pontada", que piorava com os movimentos respiratórios e que se atenuava, quando tomava o decúbito lateral esquerdo ou comprimia o tórax.

Há um mês, depois de expor-se novamente ao sol, retornou tôda sintomatologia, fazendo com que se hospitalizasse na 1ª Clínica Médica.

Emagrecida, mucosas descoradas, movimentação no leito dificultada pela dor nas articulações. Pele espessada, hiperpigmentada e com elasticidade diminuída, particularmente no dorso dos pés e da mão direita. Sinais de artrite no tornozelo esquerdo, joelho e punho direitos. Temperatura 39°. Tensão arterial 84/55. Ictus no 4º

EIC, um dedo para fora da linha hemiclavicular. Freqüência de 82 batimentos/m; pulso eurrítmico. Sôpro sistólico (++), audível mais intensamente nos focos mitral e pulmonar. Nos terços inferiores de ambos os hemitórax havia submacicês e diminuição do murmúrio vesicular.

2) Exames Complementares

a) Urina: proteínas, 750 mg por litro; leucócitos, 10 pc; eritrócitos, 5 pc; cilindros hialinos, 5 pc; cilindros com leucócitos, 5 pp; cultura negativa.

b) Provas de Função Renal: Depuração ureica, 33 % (Dep. padrão); Depuração da Creatinina, 78 ml/m; Prova de excreção de PSP, 28.3 %.

c) Exames Hematológicos:

1) Eritrócitos, 2.9 a 3.3 milhões/mm^3; Hemoglobina, de 7.8 a 9.0 g%; Leucócitos, 4500 a 6000/mm^3 com 2665 a 3120 segmentados e elementos restantes normais;

2) Pesquisa de célula LE, negativa.

d) Bioquímica do Sangue: Nitrogênio ureico, 22.5 mg%; Proteínas totais, 5.65 g%; Albumina, 2.83 g%; Globulinas, 2.82 g%; Gama globulina, 2.17 g%; Colesterol total, 159 mg%.

e) Fundo de ôlho: focos profundos bem delimitados, mas raros; o maior é peripapilar no ôlho direito.

f) Eletrocardiograma: alteração primária do processo de recuperação ventricular, de caráter difuso (Pericardite ?).

g) Radiografia de tórax: boa transparência radiológica dos campos pulmonares; cúpulas diafragmáticas em situação elevada e com cinética reduzida; área cardíaca aumentada.

h) Radiografia das mãos: osteoporose difusa mais evidente nas extremidades, onde se notam imagens pseudo-císticas.

i) Punção-biópsia renal: realizada em 30.12.59; não houve complicações.

3) Sumário e Discussão - A paciente Terezinha

vinha apresentando, desde 1955, surtos recurrentes de artrite, febre, eritema facial e dor torácica, que eram desencadeados pela exposição à luz solar. A avaliação clínica e eletrocardiográfica mostraram cadiopatia. Os exames de laboratório apontaram anemia, redução de Albumina e elevação marcada de Gama globulina.

As alterações urinárias eram discretas, mas havia redução nas depurações da uréia e creatinina e o nitrogênio ureico estava elevado.

Quando se hospitalizou, não apresentava eritema facial e a pesquisa de células LE foi negativa. O conjunto das manifestações clínicas e dos dados de laboratório sugeria, porém, o diagnóstico de LES e Nefrite lúpica.

CASO V - Maria Ivoni, 29 anos
Hospitalização em 14.7.60
Ficha Clínica Nº 16
Laudo Patológico Nº 60-1147 (L. F.)

1) Relato Clínico - Aos 26 anos, quatro meses após o último parto, começou a apresentar artralgias com flogose, que se iniciaram pelos punhos e atingiram, posteriormente, tôdas as articulações, inclusive as interfalangianas. Concomitantemente, tinha febre elevada. Por essa mesma época começou a notar, de maneira esporádica, o aparecimento de parestesias, palidez e cianose nos dedos de ambas as mãos, ocorrendo isso, particularmente nos dias frios. Tratamentos ocasionais não lhe trouxeram melhora. Em maio de 59, surgiram astenia pronunciada e dispnéia aos grandes esforços. Em maio de 60, notou intensificação da astenia e das dores articulares, juntamente com edema de membros inferiores, pálpebras e região sacro-lombar. Uma radiografia de tórax e um exame de urina, feitos naquela ocasião, teriam mostrado Tuberculose pulmonar e doença renal (sic). Recebeu medicação quimioterápica e antibiótica, sem melhoras dignas de nota. Há 15 dias, a febre sùbitamente se elevou para 40° e apareceu-lhe dor torácica "em pontada", razão pela qual resolveu hospitalizar-se. Desde maio do ano em curso, as artralgias estão atenuadas. Emagreceu dez quilos em sete meses.

Durante o primeiro mês de hospitalização, a pa

ciente esteve mal, queixava-se particularmente de "falta de ar" e dor torácica; tinha tosse com expectoração mucosa e febre sempre elevada. Apresentava ainda cianose, palidez e, eventualmente, sintomas de isquemia dos dedos.

Em 15 de julho, uma radioscopia mostrou derrame pleural bilateral, nada se conseguindo com a toracocentese. A partir de 29 de julho, passou a receber Corticóides sem melhoras aparentes. Em 11 de agôsto começou a receber Cloranfenicol, mantendo-se, porém, o corticóide. Desde então a paciente melhorou progressivamente. Desapareceu a febre e, pràticamente, tôda a sintomatologia.

Por ocasião de seu internamento, tinha um aspecto bastante doentio, pêso 46 kg, temperatura de 37.5°, edema de membros inferiores e região sacra, gânglios pequenos sem caracteres especiais nas regiões supraclaviculares, cervicais e inguinais.

Mucosas descoradas. Tensão arterial 110/75, pulso 120 batimentos/m. Ritmo de galope. Ausência de sopros. Taquipnéia. Diminuição do frêmito tóraco-vocal, submacicês, murmúrio vesicular diminuido e estertores bolhosos nas bases de ambos os hemitórax.

2) <u>Exames Complementares</u>

a) Urina: proteínas, 2.1 a 2.5 gramas por litro; leucócitos, 5 a 20 pc (3.5 milhões/24 h); eritrócitos, 1 a mais de 50 pc (1 milhão/24 h); cilindros hialinos, 13.000/24 h; granulosos, 11.000/24 h; cilindros com hemácias, 11.000/24 h e cilindros com piócitos, 11.000/ /24 h; Leucócitos corados pela Safranina O e Violeta de Genciana, 1 a 8 pc; cultura, 20.000 Estreptococos não hemolíticos numa ocasião, negativando após o uso de Cloranfenicol; lipóides birrefringrentes, uma pesquisa positiva e uma negativa.

b) Provas de Função Renal: Depuração ureica, 45 %; Depuração da Creatinina, 70.9 ml/m; Prova de concentração, 1016; Excreção de PSP, 57.6 % em 15 minutos.

c) Exames Hematológicos:

1) eritrócitos, 3.5 milhões/mm^3, hemoglobina, 9 gramas%; 4700 leucócitos com 376 bastonados, 3854 segmentados, ausência de eosinófilos, 94 monócitos, 327

linfócitos e 47 plasmócitos;

2) Pesquisa de células LE, três vêzes negativa;

3) Sedimentação, 127 mm.

d) Bioquímica do Sangue: nitrogênio ureico, 14 mg%; colesterol total, 227 mg%

e) Proteinogramas:

1) em 18.7.60 - proteínas totais, 6.7g% com Albumina de 2.27 g% (33.9 %), Alfa 1 globulina de 0.31g% (4.6 %), Alfa 2 globulina de 1.04 g% (15.5 %), Beta globulina de 0.50 g% (7.5 %), Gama globulina de 2.58 g% ... (38.5 %);

2) em 6.9.60: proteínas totais, 7.0 g% com Algumina de 2.52 g% (36.1 %), Alfa 1 globulina de 0.18 g% (2.5 %), Alfa 2 globulina de 1.12 g% (16 %), Beta globulina de 0.95 g% (13.5 %) e Gama globulina de 2.23 g% ... (31.9 %).

f) Hemocultura em três amostras: negativa

g) Fundo de ôlho: normal

h) Eletrocardiograma: taquicardia sinusal; alteração primária da fase de recuperação ventricular; redução da voltagem de QRS; provável sobrecarga ventricular esquerda (15.7.60) - sugestivo de sobrecarga ventricular esquerda; alterações mistas do processo de recuperação ventricular; maior voltagem de QRS em relação ao traçado anterior (6.9.60).

i) Radiografia de tórax: sinais de derrame pleural bilateral; alargamento da silhueta cardiovascular.

j) Punções-biópsias de rim:

1) em 16.8 - tecido hepático; Hepatite reacional não específica discreta;

2) em 19.8 - nova punção, tecido renal; no pós-operatório teve dor em cólica, hematúria macroscópica e eliminou coágulos; êsses sintomas duraram 3 dias e obrigaram ao uso de transfusões de sangue, analgésicos, etc.

3) Sumário e Discusão: Esta paciente apresentou um quadro clínico de extrema gravidade, iniciado 3 anos antes de sua hospitalização, no qual sobressaiam manifestações articulares, sintomas vasculares do tipo de Raynaud, derrame pleural, miocardiopatia, possível pericardite e um comprometimento renal traduzido pelos sinais urinários, inclusive lipoidúria, e pelo deficit funcional.

Os proteinogramas mostraram bàsicamente redução da Albumina e elevação das frações Alfa 2 e Gama; havia leucopenia, com acentuada linfocitopenia e a sedimentação estava elevada.

Face ao comprometimento sistêmico verificado e aos dados de Laboratório apontados, mesmo sem lesão cutânea e com células LE ausentes, fez-se o diagnóstico de LES e nefropatia lúpica. A paciente apresentou apenas 20.000 E. não hemolíticos na cultura de urina; entretanto, a resposta ao uso de Cloranfenicol, mais ativo no antibiograma, fez-nos supor que houvesse infecção urinária concomitantemente.

A paciente tem sido acompanhada em ambulatório. Vem tomando Corticóide de maneira contínua e está subjetivamente bem. Seu último exame de urina mostrou, porém, 2.8 g de proteínas por mil e a pesquisa de lipóides birrefringentes foi positiva.

CASO VI - Severo, 33 anos
Hospitalização em 12.7.60
Ficha Clínica Nº 1666
Laudo Patológico Nº 60-1115 (L. F.)

1) Relato Clínico - Em 1955, surgiu-lhe, de maneira mais ou menos súbita, máculas eritematosas, que se iniciaram nas regiões malares e atingiram posteriormente os dedos e podartículos. As lesões têm permanecido estacionárias, embora, periòdicamente, apareçam vesículas supuradas nas pontas dos dedos, que se acompanham de febre, astenia e dores generalizadas pelo corpo.

No último ano, vem tendo, quase continuamente, dor e flogose nas articulações interfalangianas, nos joelhos, nos tornozelos e punhos. Há sete meses, começou a ter dispnéia aos grandes esforços. Há cinco meses, notou

edema transitório na perna direita. Ultimamente tem apresentado cefaléia frontal e temporal vespertina. Crê ter emagrecido.

Bom estado de nutrição. Máculas hipercrômicas, com certo grau de atrofia e escamas furfuráceas aderentes, que se estendem pelas regiões malares. Sufusões sanguíneas nos lobos das orelhas, extremidades distais dos dedos e podartículos.

Ictus no 5º EIC, ao nível da LHC, moderadamente impulsivo. P2 hiperfonética. Não há sopros. Tensão arterial 120/80. Pulso 80, eurrítmico.

2) Exames Complementares

a) Urina: Proteínas, 100 mg%; leucócitos, 1 pc (3.7 milhões/24 h); eritrócitos, 8 pc (18.9 milhões/24h); cilindros hialinos e hialinogranulosos, 5 a 15 pp (no Addis, apareceram 67.000 cilindros com leucócitos); leucócitos corados pela Safranina 0,5 pp; Cultura, negativa; pesquisa de lipóides birrefringentes, positiva.

b) Provas de Função Renal; Depuração ureica, 107 %; Depuração da creatinina, 117 ml/m; Prova de concentração, 1022; Excreção de PSP, 15,2 %.

c) Exames hematológicos:

1) Eritrócitos, 4.5 milhões/mm^3, Hemoglobina, 12.7 g%; Leucócitos, 7500/mm^3 com fórmula normal;

2) Células LE, negativas as duas primeiras pesquisas e positiva a terceira;

3) Sedimentação, 95 mm.

d) Proteinograma: proteínas totais, 8.3 g%; Albumina, 34.6 % (2.87 g%); Alfa 1 globulina, 3.1 % (0.25 g%); Alfa 2 globulina, 8.5 % (0.72 g%); Beta globulina, 9.2 % (0.76 g%); Gama globulina, 44.6 % (3.7 g%).

e) Fundo de ôlho: normal

f) Eletrocardiograma: sobrecarga ventricular esquerda; distúrbio da repolarização ventricular na parede livre do ventrículo esquerdo.

g) Radiografia de tórax: pulmões normais; car-

diomegalia às custas do ventrículo esquerdo.

h) Biópsia de pele: Lupus eritematoso discóide crônico.

i) Punções-biópsias renais em 5 e 11 de agôsto de 1960; repetiu-se a biópsia, porque o primeiro fragmento obtido continha pouco tecido cortical; ambas foram sem complicações.

3) Sumário e Discussão - A enfermidade dêste paciente permaneceu como Lupus discóide crônico até 1959. Daquela época em diante começou a apresentar sintomas de artrite, dispnéia de esfôrço, cefaléia, etc. Não menciona febre, a não ser durante a supuração nos dedos. O eletrocardiograma e a radiografia mostraram a presença de Cardiopatia.

Havia anemia discreta, redução de Albumina sanguínea, grande aumento de gama globulina, sedimentação elevada. Células LE foram achadas numa ocasião.

As alterações da urina eram discretas e sugeriam Infecção urinária (piúria, cilindros com leucócitos), mas havia lipoidúria e hematúria acentuada e a cultura foi negativa.

Afora a excreção de PSP e hipostenúria discreta, as outras provas estavam bem. O diagnóstico foi o de LES e Nefrite lúpica provável.

CASO VII - Maria Rosa, 40 anos
Hospitalizada em 19.10.56 (1ª hospitalização)
Ficha Clínica Nº 69 (59)
Laudo Patológico Nº 60-1491 (L. F.)

1) Relato Clínico - Desde 1950 vem apresentando surtos de dor e flogose nos joelhos e tornozelos. Após um a dois meses de duração, os sintomas desaparecem, para ressurgir vários meses mais tarde. Nunca deixaram seqüela articular. Em 1954 notou o aparecimento de eritema papuloso sôbre o dorso do nariz que melhorou com o uso de pomadas. No ano seguinte, o eritema foi substituido por máculas pardacentas que atingiram também as regiões malares. Passou bem até fevereiro de 56, quando te

ve um novo surto de artralgias, não se limitando, desta vez, ao membros inferiores, mas atingindo também os punhos e cotovelos. No momento, as manifestações articulares estão bastante atenuadas. Durante três anos fêz tratamento ambulatório, de maneira irregular. Em 1959 hospitalizou-se novamente para reavaliação. Seus sintomas pràticamente eram os mesmos de 1956. Em 1960, devido à exacerbação das artralgias, e aparecimento periódico de febre e mais palidez e cianose de extremidades superiores, nos dias frios, solicitou novo internamento.

Seu pêso de 57 kg, em 1956, para 68 kg em 1960. Mucosas sempre descoradas. O edema de membros inferiores, notado em 56 e 59, não mais está presente. No momento, está apirética. Articulação do punho direito aumentada de volume, dolorosa e com aumento local de temperatura; discreto desvio cubital de ambas as mãos, e vários dedos com aspecto fusiforme. Joelhos aumentados de volume, quentes e dolorosos. Em 1959, havia se notado choque rotuliano, presente à direita. Movimentação das articulações atingidas, prejudicada pela dor. Não há anquilose nítida em nenhuma articulação. Máculas pardacentas, sem atrofia tecidual e sem descamação, nas regiões malares. Ictus no 5º EIC ao nível da linha hemiclavicular. Sôpro sistólico (+), audível mais intensamente no segundo espaço intercostal esquerdo. Aorta palpável na fúrcula esternal. Tensão arterial 160/90; pulso 80, eurrítmico.

2) <u>Exames Complementares</u> (de 1956 a 1960)

a) Urina: proteínas, traços levíssimos; leucócitos, 5 pp a 5 pc (1.8 milhões/24 h); eritrócitos, 10pp a 5 pc (8.8 milhões/24 h); cilindros hialinos, 79.000/24 horas; leucócitos corados pela Safranina O, ausentes; cultura sempre negativa; lipóides birrefringentes, ausentes.

b) Provas de Função Renal: Depuração ureica, 73 %; Depuração da creatinina endógena, 114.4 ml/m; Concentração, 1026; Excreção de PSP, 43.8 %.

c) Exames hematológicos:

1) Hemograma (1956), 5000 leucócitos com 55% linfócitos foi o achado mais importante; 1959, 5000 leu-

cócitos com 1000 linfócitos e 2850 neutrófilos foi a alteração predominante; em 1960 - 3.6 milhões de eritrócitos com 11 g% de hemoglobina, 3700 leucócitos com 2442 segmentados e 481 linfócitos;

2) Pesquisa de célula LE, positiva em 56 e 59; três vêzes negativa em 1960;

3) Sedimentação globular, nunca inferior a 25 mm.

d) Bioquímica do Sangue (1960): nitrogênio ureico, 8 mg%; glicose, 81 mg%; colesterol, 138 mg%.

e) Proteinograma: proteínas totais, 7.3 g%; Albumina, 33.1 % (2.42 g%); Alfa 1 globulina, 2.2 % (0.16 g%); Alfa 2 globulina, 12 % (0.88 g%) Beta globulina, .. 14.7 % (1.07 g%); Gama globulina, 38 % (2.77 g%).

f) Fundo de ôlho: normal

g) Punção-biópsia de rim: 27.9.60 foi submetida à PBR com êxito; como o fragmento mostrasse apenas medula, foi novamente submetida à mesma intervenção em 11. .10.60; sem complicações no pós-operatório de ambas.

3) Sumário e Discussão - A enfermidade, no caso presente, já tem dez anos de duração e, apesar disso não trouxe maior comprometimento visceral. Ficou pràticamente limitada às articulações. O tipo de alteração articular sugeria Artrite reumatóide. Entretanto, a presença de leucopenia com linfocitopenia permanentes, e a hematúria acentuada, aliada ao fato de que manifestações articulares que simulam a Artrite reumatóide podem ser, embora raramente, observadas no LES (71, 88) fizeram com que formulássemos o diagnóstico de LES. O comprometimento renal limita-se, como se viu, à existência de sinais urinários, sem deficit funcional.

COMENTÁRIOS

A análise do nosso grupo de sete pacientes (seis mulheres e um homem), portadores de Colagenose, fornece alguns dados interessantes, particularmente sob o ponto

-de-vista clínico.

É de notar, em princípio, que a paciente número 3 não apresentou, em nenhum momento, alterações inequívocas de Colagenose e a própria gama-globulina, aumentada em todos os outros pacientes, era normal. Não havia anormalidades urinárias maiores e a função renal estava pràticamente inalterada. Sua inclusão no grupo deveu-se à existência de um eritema facial com fotossensibilidade, cuja natureza não pôde ser estabelecida, e à suposição de que a PBR pudesse lançar alguma luz no esclarecimento de sua enfermidade.

Não a incluiremos, por isso, na nossa análise.

Os seis outros pacientes tinham idades variáveis, entre 24 e 44 anos, e a duração da enfermidade oscilou entre 3 e 10 anos.

Os seis (100 %) apresentavam artralgia ou artrite. Evidência clínica, radiológica ou eletrocardiográfica de cardiopatia (congênita num) estava presente em todos (83.3 %). Lesão cutânea típica não foi achada em nenhum deles no momento da hospitalização, embora a paciente de número 4 tivesse tido eritema típico, com fotossensibilidade quatro anos antes. Duas pacientes (2 e 7) mencionaram o aparecimento de lesão facial de tipo eritematoso, algum tempo antes; no momento, porém, ambas apresentavam lesões absolutamente incaracterísticas. O único doente do sexo masculino tinha uma lesão típica de Lupus discóide crônico, que já durava 5 anos.

Febre esteve presente em algum momento da enfermidade, em quatro pacientes (66.6 %).

Existiam sintomas típicos de Raynaud em 3 pacientes (50 %). Edema de grau variável foi apresentado por quatro (66.6 %). Dois apresentavam adenopatia (33.3%). Uma paciente apresentou derrame pleural (16.6 %) e, no caso 4, havia discutível evidência de Pericardite (16.6%). Sob o ponto-de-vista laboratorial, quatro apresentaram, em algum momento, células LE positivas (66.6 %). Em dois dos outros casos as células LE foram pesquisadas na vigência de terapêutica corticóide, o que, para alguns autores, (93, 121) seria um fator de negativação do exame.

Anemia de grau variável estava presente nos 6 pacientes (100 %); Leucopenia foi encontrada em cinco (83.3 %); em três (50 %), a queda de leucócitos acompanhou-se de linfocitopenia; neutropenia nítida foi vista apenas uma vez (16.6 %). Trombocitopenia foi verificada duas vêzes (33.3 %). Havia hipoalbuminemia, acompanhada de elevação da gamaglobulina, nos seis (100 %). A sedimentação sempre esteve aumentada (100 %).

Sob o ponto-de-vista histopatológico as seguintes lesões foram observadas: espessamento focal ou difuso da membrana basilar (100 %); hipercelularidade focal em 3 (50 %); em quatro havia aderência do tufo capilar à cápsula (66.6 %). Isquemia glomerular foi encontrada quatro vêzes.

Crescentes fibroepiteliais estavam presentes em três espécimes (50 %). Havia substância proteinácea no espaço de Bowman em cinco (83.3 %). Degeneração fibrinóide foi encontrada três vêzes (50 %); cariorrexe por duas vêzes (33.3 %).

Finalmente, lesão em alça de arame e necrose focal foram vistas uma vez cada uma (16.6 %). Não encontramos trombos hialinos nem corpos hematoxifílicos no material estudado. Nos túbulos, encontraram-se cilindros na luz em cinco casos (83.3 %); atrofia tubular foi achada quatro vêzes (66.6 %). No estroma havia edema uma vez (16.6 %), fibrose também uma vez (16.6 %) e inflamação 2 vêzes (33.3 %).

Graus variáveis de hialização arteriolar foram vistos em dois casos (33.3 %).

A paciente nº 3 tinha um quadro histopatológico de glomerulonefrite proliferativa e membranosa em grau discreto (vide interpretação no fim dos Comentários) que, teòricamente, poderia ser atribuído ao LES, não havendo, entretanto, dados clínicos ou laboratoriais suficientes para confirmar tal suposição.

A correlação dos dados clínicos, urinários, funcionais e histopatológicos mostra também alguns achados interessantes.

As pacientes 1 e 2 foram as únicas que apresentaram trombocitopenia; numa delas (2), o achado ocasio-

nal de tal alteração orientou as pesquisas para a descoberta da Colagenose; na outra, havia uma síndrome hemorragípera bem caracterizada (esta paciente tinha protrombina de 30 %).

A Púrpura trombocitopênica é considerada manifestação incomum de LES e tem sido encontrada, conforme as séries, em 5 % (93) a 20 % (106) dos casos. A análise das alterações urinárias e funcionais mostrou, no caso 1, anormalidades discretas; no caso 2 (que na biópsia tinha um crescente fibroepitelial), a proteinúria, hematúria e cilindrúria eram acentuadas, mas as provas de função (com exceção de Depuração da Creatinina) eram pràticamente normais.

O caso 4 foi o que apresentou, na biópsia, alterações estruturais mais típicas (fibrinóide, cariorrexe, aderência e crescentes). Neste caso havia alterações funcionais nítidas, mas o quadro urinário foi pobre.

O caso 5 apresentava sinais urinários acentuados e déficit funcional moderado. A biópsia desta paciente mostrava necrose focal; tal achado, ainda que inespecífico, sugere muito NL e é considerada lesão grave.

O paciente Severo (caso 6), único homem do grupo, tinha um aspecto bastante interessante; neste enfêrmo quase se pôde surpreender a passagem de um Lupus discóide crônico, sem sintomas sistêmicos, para uma forma com comprometimento visceral e presença de células LE. Tal transição, segundo Jarcho (74) tem sido negada por alguns autores, embora Montgomery (citado por 74) acredite que 1/3 de uma série de trinta casos de LES tenha se iniciado como Lupus discóide crônico. A biópsia renal, no paciente correspondente ao caso 6, mostrou fibrinóide, cariorrexe e alças de arame, sendo, portanto, muito sugestiva sob o ponto-de-vista histológico. No exame de urina havia hematúria e cilindrúria acentuadas; a função renal estava pràticamente normal, exceto, e de maneira surpreendente, por uma excreção de PSP diminuída, prova que se mostrou normal em todos os outros pacientes e para a alteração da qual, no presente caso, não se encontrou explicação.

O caso 7 tinha vários caracteres de Artrite reumatóide; células LE foram achadas por duas vêzes (1956 e

1959). A presença destas células tem sido descrita na afecção reumática referida, embora infreqüentemente (93).

A existência de nefropatia na nossa paciente sugere LES, uma vez que Muehrcke (117) não encontrou alterações renais em nenhum dos 22 portadores de A. reumatóide por êle puncionados. O exame de urina mostrou cilindrúria e hematúria acentuadas, mas as provas de função eram totalmente normais.

Histopatològicamente havia, no espécime de biópsia, espessamento de MB, isquemia, aderência e crescente fibroepitelial.

Êste grupo apresenta 2 pontos interessantes, que são, a seguir ressaltados.

O primeiro ponto refere-se à presença de cilindros com piócitos, que foram encontrados em quatro casos (1, 2, 4 e 6), com uma cultura de urina positiva apenas em um (2). Em nenhum dos quatro havia evidência histológica de Pielonefrite, o que concorda com Kark (85) para quem a presença de piúria (piócitos e cilindros purulentos), na ausência de culturas positivas, representa um dado sugestivo de LES. Leucócitos corados pela Safranina O e Violeta de genciana foram achados em 4 dos 5 em que foram pesquisados, porém, sòmente eram numerosos no caso 5, que teve uma cultura positiva com 20.000 estreptococos não hemolíticos por ml de urina. Tal achado também é referido por Kark (82) nos casos de Nefrite lúpica, o que tira seu caráter de especificidade no diagnóstico de Pielonefrite, ao menos em quantidades tão pequenas como as que encontramos.

O segundo ponto importante é a ausência de hipertensão arterial na nossa série, achado que tem sido referido com freqüências variáveis por vários pesquisadores: Muehrcke (18 %), Shearn (cit. em 24) achou 32 % e Queiroz Borba (23.8 %). É provável que tal discrepância dependa do fato de não termos nenhum caso com nefropatia avançada, circunstância que, segundo Muehrcke, geralmente coexiste com cifras tensionais elevadas.

Resumindo nossos achados, cremos que se pode dizer que, no grupo estudado, havia seis pacientes em que o conjunto de dados clínicos e laboratoriais permitiu es

tabelecer o diagnóstico de LES, embora a célula LE só tivesse sido encontrada em 3 casos (o paciente de número 4 referiu um achado positivo numa pesquisa anterior, o que eleva o número para 4).

A participação renal foi evidente nos seis pacientes, ainda que sòmente quatro casos tivessem alterações histológicas sugestivas (1, 4, 5 e 6). Nos outros dois casos o diagnóstico histopatológico seria o de Glomerulonefrite predominantemente membranosa, alteração compatível com o diagnóstico de Nefrite lúpica em fase inicial.

Os graus de hematúria e cilindrúria foram os melhores índices para julgar a intensidade do processo, pois ambas foram acentuadas em 4 dos 5 pacientes que apresentaram lesões glomerulares mais nítidas.

As provas de função correlacionaram-se mal com as alterações histológicas e, exceto nos casos 4 e 5, tiveram pouco valor como expressão de dano estrutural.

Em relação ao caso 3 (Laura), tivemos dúvida quanto ao diagnóstico histológico e, por isso, enviamos a lâmina para o Dr. Sheldon C. Sommers.

A interpretação dêste patologista, que transcrevemos na íntegra, foi a seguinte: "Diagnosis-Proliferative glomerulonephritis, without evident tubular degeneration. No vascular or intersticial abnormalities identified. The changes are consistent with but not diagnostic of disseminated lupus erythematosus and may represent glomerulonephritis without lupus. December 6,1960/ /sl Sheldon C. Sommers (MD) Pathologist - Memorial Hospital - Pathology Departament".

Verifica-se assim, que esta enfêrma poderá realmente ser incluida no grupo, embora o diagnóstico final de seu caso ainda esteja pendente.

Valor da Punção-Biópsia Renal na Nefropatia do LES

A importância da PBR, no diagnóstico da Nefrite lúpica, depreende-se do fato de ser a complicação renal a causa mais freqüente de morte no LES.

QUADRO III

Análise dos Dados Clínicos de 7 Pacientes com Provável Colagenose

CASO	1	2	3	4	5	6	7
Idade e sexo ..	41 - F	44 - F	15 - F	24 - F	29 - F	33 - M	40 - F
Curso da enferm.	Remitente	Contínua	Contínua	Remitente	Contínua	Contínua	Remitente
Duração aparente	6 anos	3 anos	4 meses	4 anos	3 anos	1 ano 5 anos	10 anos
Artrite ou Artralgia	sim	sim	não	sim	sim	sim	sim
Febre	sim	não	sim	sim	sim	não	ocasional
Edema	não	sim	não	sim	sim	sim (?)	sim
Adenopatia	sim	não	sim	não	sim	não	não
Raynaud	não	sim	não	não	sim	não	sim
Lesão cutânea..	não	sim (duvidosa)	sim (?)	sim	não	sim (?)	sim (?)
Cardiopatia ...	sim	sim (congênita)	não	sim	sim	sim	sim
Serosite	não	não	não	sim (?)	sim	não	não
Fotossensibilidade	não	não	sim	sim (?)	não	não	não

Análise dos Dados Laboratoriais

Proteinúria ...	mínima	acentuada	mínima	discreta	acentuada	mínima	mínima
Hematúria	moderada	acentuada	mínima	discreta	acentuada	acentuada	acentuada
Piúria	moderada	moderada	discreta	moderada	moderada	moderada	discreta
Cilindrúria ...	mínima (c.pióc.)	acentuada (c.pióc.)	mínima	moderada (c.pióc.)	acentuada	acentuada (c.pióc.)	acentuada
Lipoidúria	---	negativa	---	---	positiva	positiva	negativa
Bacteriúria ...	negativa	positiva	negativa	negativa	positiva	negativa	negativa
Safranina "O"..	5-15 pp	0-3 pp	---	---	1-8 pc	5 pp	0
Anemia	sim	sim	discreta	sim	sim	discreta	sim
Leucopenia	sim	sim	não	sim	sim	não	sim
Trombocitopenia	sim	sim	---	---	---	---	---
Linfocitopenia.	não	sim	não	não	sim	não	sim
Neutropenia ...	sim	não	não	discreta	não	não	sim
Célula LE	(+)(-)(-)	(-)(-)(-)	(-)(-)(-)	(-)	(-)(-)(-)	(-)(-)(+)	(+)(+)(---)
Sedimentação ..	20-80	33	10	---	127	95	maior de 25
Dep. Ureica ...	59.5 %	80 %	68 %	33 %	45 %	107 %	73 %
Dep. Creatinina	66 ml/m	63.6 ml/m	81.1 ml/m	78 ml/m	70.9 ml/m	117.1 ml/m	114.4 ml/m
Concentração ..	1.023	1.026	1.023	---	1.016	1.022	1.026
Excreção do PSP	35.2 %	42.6 %	52.5 %	28.3 %	57.6 %	15.2 %	43.8 %
Seroalbumina ..	diminuída	diminuída	diminuída	diminuída	diminuída	diminuída	diminuída
Alfa 2	normal	diminuída	normal	---	aumentada	normal	normal
Gama-globulina.	aumentada	aumentada	normal	aumentada	aumentada	aumentada	aumentada

QUADRO IV

Alterações Histopatológicas Encontradas em 7 Casos de Provável Colagenose

CASO	1	2	3	4	5	6	7
GLOMÉRULOS							
Espessamento de M.B.	sim	sim	sim	sim	sim	sim	sim
Alça de arame	não	não	não	não	não	sim	não
Fibrinóide..	sim	não	não	sim	não	sim	não
Hipercelularidade	não	não	sim	sim	não	sim	sim
Necrose focal	não	não	não	não	sim	não	não
Cariorrexe..	não	não	não	sim	não	sim	não
Aderências..	não	não	sim	sim	sim	sim	sim
Crescentes..	não	sim	não	sim	não	não	sim
Isquemia ...	sim	sim	não	sim	não	não	sim
Proteína no Esp. de Bowman	sim	sim	sim	sim	sim	não	sim
TÚBULOS							
Degeneração.	não	sim	sim	sim	não	sim	sim
Atrofia	sim	sim	não	não	não	não	não
Proteínas na luz	não	sim	não	não	não	sim	não
Cilindros ..	sim	não	sim	sim	sim	sim	sim
ESTROMA							
Edema	não	não	não	não	não	sim	não
Fibrose	não	não	sim	sim	não	não	não
Inflamação..	sim	não	não	sim	não	não	não
ARTERÍOLAS							
Hialinização	sim	não	não	não	não	não	sim

Assim, Snyder (165), analisando os resultados de autópsia de pacientes falecidos com LES, verificou que 22 morreram como resultado da progressão da Colagenose e a insuficiência renal foi considerada causa da morte em nove.

Na série de Muehrcke, dez de 33 pacientes morreram num período de dois anos, após o diagnóstico; insuficiência renal foi a causa do êxito letal em 6.

Vemos, pois, a necessidade de dispor-se de um meio de diagnóstico que permita surpreender, tão precocemente quanto possível, a participação do rim no processo sistêmico do Lupus Eritematoso. Isso tem tanto maior importância, quando sabemos que a nefropatia pode incidir em qualquer fase da evolução da referida colagenose, desde o início da enfermidade até pouco antes da morte (117).

Por outro lado, não existe um quadro urinário característico de nefropatia lúpica; ela pode simular Pielonefrites, diferentes fases e formas clínicas da Glomerulonefrite difusa, diversas síndromes nefróticas e simples albuminúrias (24).

Muehrcke e cols. mostraram que, embora as alterações urinárias possam indicar a extensão do processo histopatológico renal, não são suficientes para avaliar o comprometimento do órgão na evolução da Colagenose.

Krupp (96) descreveu, em 1943, o que êle chamava do sedimento telescopado que seria característico da Poliarterite nodosa e do LES. Schreiner (154) mostrou, em casos documentados pela necrópsia, que um típico sedimento telescopado poderia ocorrer em outras situações.

Na nossa série havia sinais urinários nítidos em 4 pacientes e alterações de função renal de grau intenso em 2 apenas; encontramos, porém, a presença de cilindros com piócitos em 4, o que, conquanto já tenha sido referido (75, 85), poderia ser interpretado, pelo menos avisado, como evidência de Pielonefrite.

A PBR parece ser, assim, o meio mais exato no diagnóstico da NL; permite ainda documentar o grau evolutivo da enfermidade e, a partir daí, traçar o prognóstico. Verdade seja dita que as lesões encontradas nem sem-

pre são específicas e, ao menos nas fases iniciais, poderiam ser confundidas com as de outras nefropatias. Assim, lesões que se poderiam considerar como sugestivas (cariorrexe, fibrinóide, alça de arame e necrose focal) foram encontradas apenas 7 vêzes, entre 31 alterações que representavam a patologia glomerular total em 6 espécimes de nossa série.

Isso não tira o valor do método; antes, vem mostrar as sua possibilidade na demonstração de lesões tão precoces como as representadas por graus discretos de espessamento focal de MB ou de hipercelularidade local.

De outra parte, cremos que, mesmo um exame histopatológico só poderá ser convenientemente valorizado em função do contexto clínico; é óbvio então que, ao encontrarmos lesões renais mínimas num caso em que haja suspeita ou certeza de LES, teremos todo o direito de aceitar tais lesões como indício de nefrite lúpica.

Outro auxílio importante fornecido pela PBR é o isolamento do LES como fator etiológico de SN na qual a Nefrite lúpica é responsável por um contingente ponderável de casos. Assim, Kark e cols. (84) em 98 casos de S. N., acharam N. L. como causa em 18. Snyder (165), em 48 mulheres com SN iniciada entre os 10 e 50 anos de idade, encontrou 17 com LES. Nós não encontramos S. N. em nossa série.

Embora se tenha dúvida sôbre os benefícios do emprêgo de Corticóides na NL, a opinião não é generalizada, havendo um grupo de autores que supõe que, em grandes doses, o uso de corticóides pode trazer vantagens reais no tratamento dessa complicação do LES (165).

Finalmente, cremos que a PBR, mostrando lesões típicas ou apenas sugestivas de Nefrite lúpica, poderia ser de valor diagnóstico definitivo em situações clínicas confusas, em que haja suspeita de LES, sem outra evidência clínica ou laboratorial maior; tais foram os casos relatados por Lister (97) e Miatello (112) e também, em certo sentido, no caso de nossa paciente Laura.

--ooOoo--

Capítulo VII

PUNÇÃO-BIÓPSIA RENAL E HIPERTENSÃO ARTERIAL

Em 1941, Castleman e Smithwick (36), usando o material obtido por biópsia transoperatória, iniciaram o estudo das alterações renais ligadas à Hipertensão arterial. Desde aquela época, a experiência do grupo se foi ampliando, e, em 1957, Saltz e cols. (147) publicaram os resultados obtidos em 1251 pacientes que foram submetidos a 1700 biópsias; Sommers, em 1959 (166), relatou a investigação por êle feita no material de Smithwick, acrescido de 300 nefrectomias e 97 adrenalectomias.

Estudos semelhantes foram feitos, entre outros, por Heptinstall (67), na Inglaterra, e Gelin (citado em 112), na Bélgica.

As conclusões de todos êsses trabalhos são mais ou menos semelhantes e podem ser assim resumidas:

1) No decorrer da HA, o rim pode estar íntegro ou ser sede de lesões arteriolares de graus variáveis, que vão desde a hialinose discreta até a necrose arteriolar;

2) A intensidade da arteriolosclerose é independente das cifras tensionais; parece, entretanto, guardar relação com a idade do paciente;

3) O prognóstico é, porém, tanto pior quanto mais severa fôr a esclerose arteriolar;

4) O fragmento de biópsia é representativo das alterações vasculares e das doenças difusas do rim que,

porventura, estiverem presentes, exceção feita para a Pielonefrite e para a Hipertensão maligna, em fase inicial (67).

Baseados no fato de que se poderiam encontrar rins histológicamente normais na presença de Hipertensão arterial, os autores citados concluem que, para a instalação da síndrome hipertensiva, não é necessária a presença de lesões vasculares prévias.

Um ponto importante, em que discordam Saltz e Heptinstall, é referente ao achado de necrose arteriolar, que, para o primeiro, não está necessàriamente ligada à Hipertensão maligna ou mesmo a uma forma mais severa de HA, ao passo que, para Heptinstall, tal alteração estava sempre associada a um quadro de HA grave, algumas vêzes com edema papilar, implicando sua descoberta, na biópsia, um prognóstico sombrio.

Pielonefrite, associada à nefrosclerose, é assinalada em 13.3 % dos casos de Saltz, em 15 % no material estudado por Sommer e em alguns casos de Heptinstall.

Essa série de importantes trabalhos deve ter esmorecido o entusiasmo dos investigadores que fazem punção percutânea, pois nenhum trabalho extenso foi publicado até o momento; limitam-se os autores à execução de pesquisas isoladas ou ao estudo de algumas situações particulares, que se acompanham de HA, como a Toxemia gravídica.

Assim, Kinoshita (88) procura estabelecer correlações entre as alterações estruturais e os achados clínicos e laboratoriais, observados em pacientes com Nefrite e Doença Vascular Hipertensiva. Verifica que, nos enfermos com Nefrite, há paralelismo entre as cifras tensionais e a extensão do comprometimento glomerular e intersticial; nos casos de HA, tal como já tinha sido observado por Saltz e cols., essa relação não é mantida.

Miatello, na Argentina, foi um dos poucos autores que se preocupou com o valor clínico da PBR em hipertensos. Relata, em seu trabalho (112), as correlações obtidas entre cifras tensionais, avaliações de laboratório e alterações morfológicas em pacientes com hipertensão primária ou secundária.

Em cinco casos de HA pura, o estudo histológico revelou os seguintes diagnósticos: rim normal, Glomerulonefrite, Arteriosclerose com congestão passiva e nefrosclerose.

McManmus e Lupton (105) usam a PBR para estudar a involução glomerular determinada pela isquemia, desde a fase inicial, que começa por enrugamento e espessamento da membrana basilar, até a etapa final de completo desaparecimento do glomérulo e sua substituição por um nódulo hialino (glomerular obsolescence).

Uma verificação de grande importância, feita por êstes autores, foi a da existência de modificações isquêmicas do glomérulo, na ausência de anormalidades arteriolares. Acreditam, por isso, numa fase inicial de espasmo arteriolar, que precede a hialinização da arteríola, mas que já é suficiente para determinar alteração glomerular isquêmica. Essa suposição parece autorizada pelos achados de Sommers, que descreveu o aspecto morfológico correspondente ao espasmo arteriolar, considerando-o como a primeira fase de comprometimento das arteríolas renais na HA.

Quanto à HA da Toxemia gravídica, merecem consideração especial os trabalhos de Pollak e cols. (131, 135), em 1956 e 1960.

Numa série de 50 enfermas, que apresentaram edema, proteinúria e HA, durante a gravidez, encontraram 35 em que a PBR mostrou lesões glomerulares características; no grupo restante, havia dez com lesões vasculares indistinguíveis da Nefrosclerose e cinco com achados histológicos típicos de diferentes variedades de nefropatias.

No primeiro grupo, a lesão glomerular predominante era constituída, na maioria dos casos, por um espessamento aparente da membrana basilar, determinado por tumefação das células endoteliais e epiteliais; num número menor de pacientes, o espessamento da MB era real.

A evolução do processo dependia do tipo de lesão presente: nos casos em que havia apenas edema celular, a reconstituição total e a cura eram a regra; nas pacientes cujas biópsias mostravam espessamente real da MB, a lesão geralmente persistia, acompanhava-se freqüen

temente de arteriolosclerose e o dano glomerular era permanente.

Mac Cartney e Spargo (103), revisando o problema das lesões renais na Toxemia gravídica, concluem que a anormalidade mais importante é representada por uma alteração no citoplasma das células endoteliais, o que ocasiona aumento de volume dessas células e estreitamento das luzes capilares.

Os referidos autores acham que essa lesão, por êles denominada "endoteliose toxêmica", constitui o fator fundamental das alterações hemodinâmicas renais, encontradas na Toxemia gravídica, e, em última análise, a causa da hipertensão arterial observada nessa situação.

Os estudos citados, quer com o microscópio de luz, quer com a microscopia eletrônica, vêm provar a participação do rim na produção das manifestações de Toxemia gravídica, papel que já havia sido ressaltado por Bell (13) e Allen (3).

Ao terminarmos êste resumo, cremos poder afirmar que, apesar da importante contribuição feita pelos estudos com a biópsia transoperatória, o assunto das relações entre Hipertensão arterial e lesões renais ainda não está encerrado. À punção percutânea caberão os novos avanços.

OBSERVAÇÕES CLÍNICAS

CASO I - Eva V. S., 30 anos
Hospitalizada em 5.9.60
Ficha Clínica Nº 88
Laudos Patológicos Nºs 60-1324c (Biópsia - L. F.) e 17.956 - 60 (Necrópsia - Fac. Med.).

1) Relato Clínico - Há cinco anos, no final da terceira gestação, apresentou edema de membros inferiores, face e ventre. O parto foi normal, mas 48 horas após teve convulsões e inconsciência, durando, esta última, 4 dias (sic). Ficou hospitalizada durante trinta dias,

recebendo medicação para a Hipertensão arterial; nessa ocasião teria apresentado proteinúria. Um ano depois, novamente grávida, notou edema de membros inferiores no 5º mês; a gravidez não foi levada a têrmo, tendo abortado no sexto mês.

Em 1957, durante nova gravidez, constataram edema, proteinúria e hipertensão; o parto foi prematuro, sem sobrevivência da criança. O edema permaneceu por 3 meses, sòmente vindo a desaparecer com tratamento médico. Até 1959 passou relativamente bem. Daquela época em diante começou a ter dispnéia aos grandes esforços, cefaléia e escotomas volantes. Há dois meses vem tendo edema palpebral; nota também que, a partir desta data, aumentou o volume de urina. Há três semanas teve hematúria total, súbita, não precedida de cólicas.

Apresenta dores lombares, polaciúria e disúria ocasionais. Aos 15 anos de idade, teve síndrome articular, com flogose, nos joelhos, cotovelos e punhos, que durou cêrca de dois meses.

Bom estado de nutrição, mucosas algo descoradas, edema palpebral discreto. Ictus cordis no 5º EIC, não desviado, moderadamente impulsivo. Sôpro sistólico (++) audível, com intensidade máxima, no foco mitral; timbre metálico de A2. Pulso 76, eurrítmico. Tensão arterial 220/180 (MS) e 280/220 (MI).

2) <u>Exames Complementares</u>

a) Urina: proteínas, de traços leves a 3.25 g por litro; leucócitos, 15 pp a 2 pc (1.2 milhões/24h); 20 a 50 eritrócitos pc (11.9 milhões/24 h); cilindros, 3 pp (233.000 hialinos e 77.000 granulosos em 24 h); culturas, 4700 Estafilococos brancos (antes da PBR) e 1900 E. coli (após a PBR); pesquisa de lipóides birrefringentes, positiva.

b) Provas de Função Renal: Depuração ureica, 25 %; Depuração da creatinina, 38 ml/m (antes do uso de Guanitidina) e 21.8 ml/m (após o emprêgo da referida droga); Concentração, 1010; Excreção de PSP, 7.8 %.

c) Bioquímica do sangue: Nitrogênio ureico, de

21 a 53 mg%; Creatinina, 1.65 a 2.9 mg%; Glicose, 115 mg%; sódio, 136 a 138 mEq/litro; potássio, de 3.6 a 5.2 mEq/ /litro; reserva alcalina, 30, 33 e 26 mEq/litro; Cloro, 87.5 a 97.5 mEq/litro; cálcio, 9.4 mg% e Colesterol, 254

d) Hematócrito, 40 %

f) Fundo de ôlho: vasos de retina estreitados, principalmente as arteríolas que estão espásticas, com entrecruzamentos artério-venosos patológicos de 2º grau; focos brancos exsudativos e alguns focos hemorrágicos, particularmente no ôlho esquerdo (Retinopatia hipertensiva tipo III de Keith e Wagener).

g) Radiografia de Coração e Vasos da Base: provável aumento da área cardíaca; aorta desenrolada e calibrosa, principalmente no plano sagital.

h) Urografia Excretória - Com a injeção de Opacuron 300, a secreção bilateral renal foi mínima.

i) Punção-biópsia renal-realizada em 16.9.60; no pós operatório apresentou hematúria macroscópica, discreta, que durou 24 horas.

3) Terapêutica e Evolução - Durante sua permanência no Serviço, recebeu dieta com restrição de sódio e Guanitidina em doses progressivas. Esta medicação foi feita durante 20 dias; no vigésimo primeiro dia a paciente abandonou a Enfermaria e interrompeu a medicação. Voltou 5 dias depois com vômitos intensos, cefaléia e mal estar. Posteriormente passou a ter crises subintrantes de Encefalopatia hipertensiva, entrou em coma e faleceu.

No último período, o N. U. elevou-se para 226.8 mg%, o sódio estava em 121 mEq, o potássio em 5.6, o cálcio em 7.7 mg% e a reserva alcalina em 12 mEq/litro.

4) Sumário e Discussão - Esta paciente de 30 anos tinha uma hipertensão grave, iniciada, aparentemente, 5 anos antes, com um quadro de Eclâmpsia.

Quando chegou ao Serviço, apresentava um desequilíbrio hidrossalino, com níveis reduzidos de potássio e com 30 mEq de bicarbonato, pelo que se pensou, inicialmente, que tal distúrbio tinha relação direta com a causa de sua hipertensão arterial (Hiperaldosteronismo ?).

Verificou-se mais tarde que, aparentemente, tudo se devia ao uso de Clorotiazida que vinha fazendo, pois a suspensão da droga fêz retornar ao normal o quadro bioquímico. Enquanto no Serviço, recebeu Guanitidina, droga que determinou redução da depuração da creatinina e elevação do nitrogênio ureico sanguíneo.

A hematúria, referida pela paciente, não ficou esclarecida, embora o diagnóstico clínico final-Hipertensão maligna-fôsse uma explicação razoável. Uma particularidade nesse caso foi o achado de corpúsculos birrefringentes na urina, na ausência de outros sinais de síndrome nefrótica.

CASO II - Gessy, 36 anos
Hospitalizada em 14.1.60
Ficha Clínica Nº 45
Laudo Patológico Nº 60-1116 (L. F.)

1) Relato Clínico - Aos 30 anos, durante a segunda gravidez, apresentou náuseas, vômitos e, na urina, havia proteínas. Aparentemente não teve edema muito acentuado nem hipertensão arterial. Desde essa época, vem apresentando uma sintomatologia variada; nervosismo, cefaléia, tonturas, astenia e edema discreto de tornozelos.

Aos 34 anos teve um episódio de cefaléia intensa, hemianopsia, vômitos e certo grau de inconsciência; naquela ocasião a tensão arterial estava elevada.

Estado de nutrição razoável. Ictus no 4º EIC, um dedo para fora da linha hemiclavicular. Sôpro sistólico (+) no foco aórtico. Pulso 75, eurrítmico. Tensão arterial 198/124 (MS) e 230/140 (MI).

2) Exames Complementares

a) Urina: traços leves de proteínas; 2 leucócitos pc (190.000/24 h); eritrócitos, 3 pp (475.000/24 h); duas culturas negativas.

b) Provas de Função Renal: Depuração ureica, 91 %; Depuração da creatinina endógena, 82.6 ml; Concentração, 1022; Excreção de PSP, 45 %

c) Bioquímica do Sangue: nitrogênio ureico, 11 mg%; glicose, 90 mg%; colesterol total, 141 mg%.

d) Fundo de ôlho: retinopatia hipertensiva tipo I de Keith e Wagener.

e) Eletrocardiograma: sobrecarga ventricular esquerda.

f) Punção-biópsia renal: Realizada em 11.8.60; pós-operatório sem complicações.

3) Terapêutica e Evolução - Permaneceu hospitalizada por 20 dias. Recebeu clorotiazida e Reserpina sem aparente melhora sintomática. Na época da alta, as cifras tensionais estavam em 180/98.

4) Sumário e Conclusões - A paciente Gessy sabia ser portadora de HA desde os 34 anos. A avaliação clínico-laboratorial mostrou que sua enfermidade não tinha caráter muito grave: provas de função normais ou levemente reduzidas e fundo de ôlho tipo I de K. W.

O diagnóstico feito no Serviço foi o de Hipertensão Essencial.

CASO III - Marfisa, 29 anos
Hospitalizada em 9.6.58
Ficha Clínica Nº 158-58
Laudo Patológico Nº 13.769-58 (F.M.)

1) Relato Clínico - Desde a última gravidez, há um ano, vem apresentando cefaléia frontal, dores lombares e edema palpebral. Eventualmente sua sintomatologia piora, pelo aparecimento de crises caracterizadas por sensação de calor na cabeça, tonturas, dispnéia e sensação de impotência muscular nos membros inferiores. Por vêzes, nota oligúria e urina vermelha. Há alguns meses atrás esteve hospitalizada para tratamento de Hipertensão arterial. Informa que é portadora de HA desde a segunda gestação, aos 21 anos de idade. Tem três irmãos hipertensos.

Bom estado de nutrição. Ictus em situação e com caracteres normais. Sôpro sistólico (+) no foco aórtico. Tensão arterial 145/95 (MS) e 210/130 (MI).

2) Exames Complementares

a) Urina: traços leves de proteínas; 10 leucócitos pc (562.000/24 h); eritrócitos, 10 pp (37.000/24h); 2 cilindros hialinogranulosos pp; leucócitos corados pela Safranina "O", ausentes; cultura negativa.

b) Provas de Função Renal: Depuração ureica, 87 %; Concentração, 1036; Excreção de PSP, 49.8 % em 15 minutos.

c) Bioquímica do Sangue: uréia, 22 mg%; glicose, 82 mg%.

d) Hemograma: normal

e) Fundo de ôlho: Espasticidade arteriolar. Não há alterações retinianas. No máximo AOH1 (Gans).

g) Eletrocardiograma: sugere hipertrofia ventricular esquerda.

h) Prova da Regitine: negativa.

i) Urografia excretória: normal.

j) Punção-biópsia renal: realizada em 7.9.58; pós-operatório sem complicações.

3) Terapêutica e Evolução - Recebeu Reserpina na dose de 0.75 mg ao dia. Na ocasião da alta sua tensão arterial estava em 120/70.

4) Sumário e Discussão - Esta paciente poderia ser considerada normal pelos exames de laboratório, não fôsse a história de HA, iniciada na segunda gravidez e a evidência, embora discreta, de Cardiopatia hipertensiva. O fundo de ôlho forneceu um resultado duvidoso. Não havia evidência de comprometimento renal. Face ao conjunto de dados e à história familiar de HA, fez-se o diagnóstico de Hipertensão essencial.

CASO IV - Maria de L. P., 45 anos
Hospitalizada em 1.9.59
Ficha Clínica Nº 195-59
Laudo Patológico Nº AP-16.412-59(F.M)

1) Relato Clínico - Referia cefaléia e tonturas desde os 35 anos de idade. Naquela época, um exame médico teria revelado Hipertensão. O tratamento prescrito não foi seguido, o que resultou na continuação dos sintomas. Nos últimos meses teve uma piora de seu estado, pois aos sintomas anteriores juntaram-se emagrecimento (perda de 4 kg em sete meses), diminuição da visão, anorexia e parestesias nas extremidades. No último mês surgiu dispnéia aos grandes esforços. Urina várias vêzes durante o dia e duas vêzes durante a noite. Na penúltima gravidez (há 14 anos), apresentou edema de face, de tornozelos e proteinúria. Mãe hipertensa.

Discretamente obesa (altura de 1.61 m e pêso de 68 kg). Ictus visível e palpável no 5º EIC, ao nível da linha hemiclavicular, extenso e propulsivo. Aorta palpável na fúrcula esternal. Sôpro sistólico (++) audível, com máxima intensidade no foco aórtico.

2) Exames Complementares

a) Urina: traços levíssimos de proteínas; 2 leucócitos pc (1.6 milhões/24 h); eritrócitos, 10 pp (3.1 milhões/24 h); culturas (2) negativas.

b) Provas de Função Renal: Depuração ureica, 69 %; Depuração da creatinina, 102 ml/m (antes dos ganglioplégicos) e 92 e 79.5 ml/m (após o uso dessa medicação); Concentração, 1018; Excreção de PSP, 37.2 %.

c) Bioquímica do Sangue: nitrogênio ureico, 8.2 mg%; glicose 106 mg%; colesterol total, 194 mg%.

d) Hemograma: normal

e) Fundo de ôlho: KW3, A2H3; pequenos focos hemorrágicos, máculas brancas, arteríolas finas e exangues; entrecruzamentos grau III.

f) Eletrocardiograma: Hipertrofia ventricular esquerda; alterações mistas da repolarização ventricular.

g) Urografia Excretória: normal

h) Punção-biópsia Renal: Em 22.9.59 foi negativa. Tecido muscular. Em 7.12.59 foi novamente realizada, com obtenção de tecido renal. Pós operatório sem compli-

cações.

3) Terapêutica e Evolução - Apesar dos vários esquemas terapêuticos não se obteve redução apreciável das cifras tensionais de maneira permanente. Quando deixou o Serviço, a tensão estava em 184/113. Durante todo o ano de 60 foi acompanhada em ambulatório; a tensão diastólica nunca foi inferior a 130.

4) Sumário e Discussão - Esta paciente apresentava hipertensão severa, com evidência de Cardiopatia hipertensiva e acentuadas alterações do fundo de ôlho. As provas de função mostraram hipostenúria, discreta redução da depuração ureica e diminuição da depuração de creatinina na vigência de terapêutica ganglioplégica. Urografia excretória e cultura normais.

O diagnóstico foi Hipertensão Essencial e Doença vascular hipertensiva.

CASO V - Maria dos S. S., 34 anos
Hospitalizada em 1.9.60
Ficha Clínica Nº 258-60
Laudo Patológico Nº 60.1323 c (L. F.)

1) Relato Clínico - Desde a primeira gestação, aos 18 anos, apresenta disúria. polaciúria, dores lombares e depósito na urina. Tal sintomatologia era mais intensa durante as gravidezes, que foram em número de dez. Não refere edema, hipertensão arterial ou proteinúria em nenhuma das ocasiões em que este grávida. No último ano, após extirpação de ovário, seguida de gravidez, sua situação piorou; os sintomas tornaram-se intensos e quase constantes; surgiu também cefaléia fronto-ocipital. Por ocasião da cirurgia, soube que tinha hipertensão.

Bom estado de nutrição. Temperatura 37º no dia da baixa. Ictus no 5º EIC, ao nível da linha hemiclavicular. Sôpro sistólico (+) audível nos focos mitral e aórtico. Aorta palpável na fúrcula esternal. Pulso 80, eurrítmico. Tensão arterial 160/100 (MS) e 220/140 (MI).

2) Exames Complementares

a) Urina: traços levíssimos de proteínas; 2 leu

cócitos pc (3.4 milhões/24 h); eritrócitos, 3 pp (19.000 em 24 h); leucócitos corados pela Safranaina "0", 3 pc; culturas, Aerobacter aerogenes (2 germes/ml), negativa (outubro 60), negativa (dezembro de 60).

b) Provas de Função Renal: Depuração ureica, 84 %; Depuração da creatinina endógena, 83 ml/m; Concentração, 1022; Excreção de PSP, 48,8 %.

c) Bioquímica do Sangue: nitrogênio ureico, 11.6 mg%.

d) Fundo de ôlho: Normal

f) Eletrocardiograma: Sobrecarga ventricular esquerda.

g) Urografia Excretória: normal

h) Ginecológico: provável anexite esquerda; ruptura perineal do 2º grau, antiga e cicatrizada.

i) Punção-biópsia Renal - Realizada em 19.9.60; pós-operatório sem complicações.

3) Terapêutica e Evolução - Boa resposta terapêutica com 0,75 mg de reserpina ao dia. Ao receber alta, tinha cifras tensionais de 120/80.

4) Sumário e Discussão - Apesar da história de infecção urinária de repetição durante as gravidezes, esta paciente teve três uroculturas negativas e uma urografia excretória normal. A tensão arterial era pouco elevada e as provas de função estavam discretamente reduzidas. O diagnóstico mais aceitável era o de Hipertensão Essencial, ainda que não se pudesse afastar totalmente Pielonefrite.

CASO VI - Marta, 33 anos
Hospitalização em 10.6.60
Ficha Clínica Nº 173-60
Laudo Patológico Nº 60-887c (L. F.)

1) Relato Clínico - Há um ano vem apresentando dor lombar esquerda, com irradiação para o hipogástrio, com caráter de cólica, e que se acompanha de disúria, urina de côr marron e vômitos. Tais episódios surgem em

média duas vêzes por mês. Refere também cefaléia, acroparestesias e dispnéia aos grandes esforços. Duas micções por noite. Há dois anos sabe ser hipertensa.

Aos 11 anos de idade, teria tido edema generalizado; porém, não fornece detalhes a respeito.

Bom estado de nutrição. Ictus em situação e com caracteres normais. Pulso 80, eurrítmico. Tensão arterial 160/110 (MS) e 200/135 (MI).

2) Exames Complementares

a) Urina: proteínas, de traços levíssimos a traços leves; 2 leucócitos pc (3.6 milhões/24 h); eritrócitos, 5 pp a 2 pc (5.4 milhões/24 h); leucócitos corados pela Safranina "O", 2 pp; cultura, duas vêzes negativa.

b) Provas de Função Renal: Depuração ureica, 89 %; Depuração de Creatinina endógena, 59 ml/m; Concentração, 1028; Excreção de PSP, 40 % em 15 minutos.

c) Fundo de ôlho: KW I

d) Eletrocardiograma: normal

e) Urografia excretória: normal

f) PBR - Realizada em 8.7.59; sem complicações.

3) Terapêutica e Evolução - Boa resposta terapêutica com Reserpina 0.75 mg/dia. Cifras tensionais ao receber alta em 125/65.

4) Sumário e Discussão - A história mais próxima desta enfêrma (1 ano) sugere Litíase ou nefropatia unilateral, talvez Pielonefrite. Tal fato não explica a hipertensão, a não ser que o processo fôsse mais antigo e apresentasse reagudizações periódicas neste último ano. Entretanto, duas culturas foram negativas e a urografia foi normal.

O episódio de edema generalizado aos 11 anos poderia sugerir Glomerulonefrite. Mas, as provas funcionais, com exceção da Depuração de creatinina, estavam dentro da normalidade, o que torna difícil aceitar êste diagnóstico. Em vista disso concluiu-se que, esta paciente,

era portadora de Hipertensão Essencial.

CASO VII - Terezinha S. C., 30 anos
Hospitalização em 22.8.60
Ficha Clínica Nº 70
Laudo Patológico Nº 60-1381 (L. F.)

1) Relato Clínico - Refere que desde os 28 anos vem tendo cefaléia frontal e ocipital, tonturas, palpitações e dispnéia de esfôrço. Um médico, consultado na ocasião, informou-a de que era hipertensa. A partir de então começou a tomar Reserpina e Clorotiazida.

Desde aquela época, começou a apresentar dor precordial constritiva, diurna e noturna, sem relação direta com o esfôrço, a qual dura cêrca de 5 minutos e deixa uma sensação de mal estar geral (sic). Há dois meses, vem tendo polaciúria, disúria, tenesmo urinário e, na última semana, a urina se tornou alaranjada (sic). Desde os 21 anos, apresenta episódios periódicos de epigastralgia e vômitos que surgem uma ou mais vêzes ao mês. Aos 26 anos teve crises de intensa cefaléia, vômitos e fotofobia, que a obrigaram a consultar um Neurologista. Naquela ocasião teria tido dores articulares com flogose, em todo o braço direito.

Bom estado de nutrição. Ictus em situação e com caracteres normais. Sôpro sistólico (++) audível com a máxima intensidade no foco aórtico. Pulso 92, eurrítmico. Tensão arterial 190/120 (MS) e 220 (sistólica, no 1/3 inferior da perna direita).

2) Exames Complementares

a) Urina: traços leves de proteínas; 3 leucócitos por campo (2.9 milhões/24 h); eritrócitos, 2 po(1.45 milhões/24 h); 16.000 cilindros hialinos/24 h; cultura, 50 estreptococos não hemolíticos por ml de urina.

b) Provas de Função Renal: Depuração ureica, 70 %; Depuração da Creatinina endógena, 98.3 ml/m; Concentração, 1020; Excreção de PSP, 47.6 %.

c) Nitrogênio ureico, 9 mg%.

d) Fundo de ôlho: discreto estreitamente arteriolar.

e) Eletrocardiograma: hipertrofia ventricular esquerda.

f) Urografia Excretória: normal

g) Ginecológico: Anexite bilateral.

h) O. R. L.: Faringite crônica. Rinite hipertrófica.

i) Punção-biópsia Renal: Realizada em 27.9.60; no pós operatório teve dor local que durou 3 dias.

3) Evolução e Terapêutica - Boa resposta terapêutica com o uso de Clorotiazida e Reserpina. Ao receber alta a tensão estava em 145/75.

4) Sumário e Discussão - Esta paciente era hipertensa desde os 28 anos de idade. No exame de urina havia predominância de piócitos sôbre os eritrócitos. Hipostenúria discreta e leve diminuição da depuração ureica foram notadas. Tais achados mais a história de infecção urinária recente sugeriam PNC; entretanto, a cultura foi negativa e a urografia era normal. O diagnóstico, neste caso, ficou pendente do exame histopatológico.

CASO VIII - Terezinha E. S., 34 anos
Hospitalizada em 17.5.60
Ficha Clínica Nº 64
Laudo Patológico Nº 60.814 (L. F.)

1) Relato Clínico - Sua enfermidade iniciou-se aos 28 anos de idade, com tonturas e astenia. Esporàdicamente apresentava dores lombares, intensas, irradiando-se ao hipogástrio, que desapareciam espontâneamente em 4 e 5 dias. Tinha, também, polaciúria, disúria, depósito urinário e 2 a 3 micções noturnas. Aos 29 anos, hospitalizou-se na Santa Casa, onde foi submetida à simpatectomia unilateral, para tratamento da hipertensão arterial, diagnosticada pouco antes. Melhorou apenas durante alguns meses. Posteriormente, a sintomatologia retornou e apareceram ainda cefaléia ocipital, edema de tornozelos e palpebral. No último mês, houve intensificação das ton

turas e apareceram escotomas cintilantes e volantes. Desde os 10 anos, apresenta crises de convulsões, inconsciência e eliminação de espuma pela boca. Diz ser portadora de prolapso uterino.

Paciente emagrecida (1.58 m e pêso de 41 kg), edema perimaleolar discreto. Ictus no 5º EIC, dois dedos para fora da LHC, extenso e propulsivo. Sôpro sistólico (++) no foco mitral e (+++) no foco aórtico. Alteração do timbre de A2. Aorta palpável na FE. Freqüência 64 bpm TA 272/136 (MS) e 300/160 (MI). Cicatriz cirúrgica de cêrca de 25 cm na região lombar E. Hiperreflexia generalizada.

2) Exames Complementares

a) Urina: proteínas, 95 mg por litro; 20 leucócitos pc (11.9 milhões/24 h); eritrócitos, 2 pc (1.6 milhões/24 h); leucócitos corados pela Safranina "O", 5 pc; 3 cilindros hialinos pp; cultura positiva uma vez (Proteus vulgaris, 550/ml) e três outras vêzes negativa.

b) Provas de Função Renal: Depuração ureica, 58 %; Depuração da Creatinina endógena, 37.8 ml/m; Concentração, 1010; Excreção de PSP, 28.8 %.

c) Bioquímica do Sangue: glicose, 67 mg%; colesterol total, 293 mg%; sódio, 138 mEq/litro; potássio, 4.3 mEq/litro; cloro, 90 mEq/litro; Bicarbonatos, 26.1 mEq/litro; fósforo, 2.7 mg%; cálcio, de 12.5 mg a 14 mg%; fosfátase alcalina, 4 a 7 U.K.A.; proteínas totais, 7.2 g%; Albumina, 46.9 % (3.38 g%); Alfa 1 globulina, 3.1 % (0.22 g%); Alfa 2 globulina, 11.2 % (0.80 g%); Beta globulina, 14.4 % (1.04 g%); Gama globulina, 24.4 %(1.76g%); Nitrogênio ureico, 11.6 mg%.

d) Hemograma: 5.7 milhões de eritrócitos e hemoglobina de 14.7 g%; 6000 leucócitos com 840 linfócitos; demais elementos normais.

e) Fundo de ôlho: OD - artérias com calibre extremamente diminuido e irregular, parcialmente embainhadas; sinais de entrecruzamento tipo Gunn III; no lado temporal da papila há algumas hemorragias lineares, numerosos exsudatos duros invadindo a região macular; os limites da papila paranasal são pouco nítidos; no OE notam-

se artérias estreitadas com grande irregularidade de calibre; as veias estão ingurgitadas; o lado temporal da papila revela algumas hemorragias em chama de vela e uma pequena hemorragia plana; há exsudatos moles e duros; o bordo nasal da papila apresenta-se sem nitidez.

Conclusão - KW3 a KW4

f) Eletrocardiograma: sobrecarga sistólica do ventrículo esquerdo; alterações mistas do processo de repolarização ventricular.

g) Urografia Excretória: Sinais radiológicos de Nefrocalcinose bilateral. Boa eliminação e secreção do contraste em ambos os rins aos 5 minutos. Ligeiras dilatações dos cálices secundários que apresentam fórnices arredondados. Ureteres e bexiga sem alterações radiológicas.

h) Ginecológico: Prolapso de 1º grau; retroversoflexão uterina.

i) Punção-biópsia renal em 27.6.60; pós-operatório sem complicações.

3) Evolução e Terapêutica - A paciente teve uma resposta má a todos os esquemas terapêuticos tentados. A tensão arterial nunca foi inferior a 210/130.

4) Sumário e Discussão - O caso desta paciente apresenta vários aspectos interessantes. É portadora de hipertensão severa, com evidente cardiopatia e deficit funcional de rim. Foi submetida à simpatectomia para tratamento do processo hipertensivo, aos 29 anos de idade. Apresentava evidência de distúrbio do metabolismo do cálcio e nefrocalcinose conseqüente. Tinha evidência radiológica de Nefrocalcinose e Pielonefrite. No Addis, a piúria predominava sôbre a hematúria, mas a cultura de urina foi positiva apenas uma vez com um número pequeno de germes.

Tal caso ficou pouco claro sob o aspecto diagnóstico, embora a tendência fôsse a aceitar a Pielonefrite como fator etiológico básico de sua nefropatia.

COMENTÁRIOS

A análise da nossa série mostra que a idade das nossas pacientes variou entre 29 a 45 anos, o que dá uma média de 33.8 anos e constitui assim um grupo bastante jovem. A duração conhecida da Hipertensão arterial oscilou entre 18 meses e 10 anos. Em cinco pacientes, havia alguma relação entre os sintomas e a gravidez; entretanto, elevação da tensão arterial durante a gestação foi assinalada apenas por duas.

Tôdas as pacientes (exceto uma) apresentaram evidência clínica, radiológica ou eletrocardiográfica de Cardiopatia, geralmente aumento de ventrículo esquerdo. A paciente mais idosa (caso 4) tinha alteração primária da repolarização ventricular, ao lado dos sinais eletrocardiográficos de HVE. O fundo de ôlho oscilou de normal a KW III.

Urogramas foram anormais em duas (numa o déficit funcional não permitiu a visualização das cavidades pielocalicinais). A cultura de urina não foi definidamente patológica em nenhuma.

A análise histológica permite classificar as nossas pacientes em três grupos:

1) Pielonefrite crônica - 3 casos;
2) Nefrosclerose - 4 casos;
3) Rim normal - 1 caso.

O diagnóstico histológico de Pielonefrite crônica foi feito na base do achado de alterações glomerulares, fibrose pericapsular, graus variáveis de atrofia tubular, presença de cilindros na luz tubular, fibrose e inflamação no estroma.

No espécime de uma das pacientes com Pielonefrite, não se notaram cilindros colóides. Tal fato, na nossa experiência, raramente acontece. Campanacci e Bonomini, entretanto, notaram, nos seus estudos de PBR em portadores de Pielonefrite crônica, que essa alteração era

raramente vista em fragmentos de biópsia, a não ser em casos muito avançados (34).

Consideramos como portadores de Nefrosclerose os pacientes cujas biópsias mostravam alterações glomerulares predominantemente isquêmicas (espessamento e enrugamento da membrana basilar, substância hialina no espaço capsular e glomérulos hialinizados), segundo os critérios de McMannus (105); nelas não havia fibrose pericapsular, nem cilindros colóides.

A comparação dos dois grupos possibilita as conclusões que, a seguir, enumeramos.

1) Não houve diferença significativa na média de idade (33.3 e 35.5 anos), nem na duração aparente da enfermidade (4.3 e 3.9 anos), entre as pacientes com Pielonefrite e as portadoras de Nefrosclerose.

2) As cifras tensionais médias, no grupo com Pielonefrite, mostraram tendência acentuada (entre 80 e 90 % de probabilidade), para serem mais elevadas que no grupo com Nefrosclerose.

3) A resposta terapêutica, avaliada pela tensão arterial final, após o emprêgo de diferentes esquemas de tratamento, adaptados às condições individuais dos casos, foi melhor nos pacientes com Nefrosclerose. É óbvio que esta conclusão não é totalmente válida, dado o fato que, nas pacientes em piores condições, não se podiam utilizar drogas de ação antihipertensiva intensa (ganglioplégicos), que poderiam determinar efeitos colaterais prejudiciais. Tôdas receberam, entretanto, Reserpina, com ou sem Clorotiazida, como medicação antihipertensiva mínima. No caso 1, o uso de Guanitidina, embora efetivo, determinou redução na depuração da creatinina e elevação no nitrogênio ureico sanguíneo. A paciente de número 8 recebeu ganglioplégicos, não se conseguindo, porém, redução importante de suas cifras tensionais.

4) Não se notaram diferenças significativas nas anormalidades urinárias, com exceção do caso 1, que tinha proteinúria e hematúria acentuadas e lipoidúria.

5) As provas de função, no conjunto, tendiam a ser mais reduzidas nos portadores de Pielonefrite.

6) As alterações de fundo de ôlho eram mais nítidas no grupo com Pielonefrite. É de notar, no entanto, que a correlação, neste particular, não pode ser estabelecida com a lesão renal básica, mas tão sòmente com a amplitude das cifras tensionais, como já foi estabelecido (Miatello, Saltz). Tanto é assim, que a paciente número 4, que apresentava cifras tensionais muito elevadas e FO KW 3, tinha evidência histológica de Nefrosclerose pura. Nos outros casos de Nefrosclerose, em que o fundo de ôlho estava entre normal e Gans HlAO ou KW I, a tensão diastólica mais elevada foi de 120 mm.

A comparação dos achados histológicos, nos dois grupos, mostra que patologia glomerular importante (fibrose a atrofia) foi mais intensa nos casos de Pielonefrite. O mesmo pode ser dito da patologia tubular. As alterações de estroma foram vistas nos dois grupos, embora mais comuns e intensas nos pacientes com PN.

A existência de fibrose e inflamação intersticiais, em rins com esclerose arteriolar hipertensiva, foi amplamente debatida no trabalho de Heptinstall.

Sommers acredita que, nestes casos, as lesões do estroma refletem a atrofia parenquimatosa por isquemia e não constituem inflamação, no sentido comumente aceito.

Não foi possível, dado o pequeno número de casos, estabelecer padrões que permitissem uma avaliação semiquantitativa do comprometimento vascular. Na base de uma impressão puramente qualitativa, acreditou-se que o grau de arteriolosclerose era maior nos rins com lesões de Pielonefrite, o que está de acôrdo com as observações de Sommers (166). Houve, porém, uma exceção (caso 2), em que não se encontraram alterações vasculares. Tal fato, embora raramente visto, já tem sido consignado (Companacci e Bonomini).

A presença de poucos pacientes com Nefrosclerose pura não autoriza o estabelecimento de correlações dentro do grupo. Deve-se notar, todavia, que os dois pacientes que tinham, na biópsia, lesões mais intensas (4 e 7) foram os únicos que mostraram deficit funcional (Concentração e Depuração ureica reduzidas).

QUADRO V

Análise dos Dados Clínicos de Pacientes Hipertensos

CASO	1	2	3	4	5	6	7	8
Idade	30 anos	36 anos	29 anos	45 anos	34 anos	33 anos	30 anos	34 anos
Duração ..	5 anos	2 anos	8 anos	10 anos	18 meses	2 anos	2 anos	6 anos
TA (inic.)	220/180	198/124	145/95	240/130	160/100	160/110	190/120	272/136
TA (final)	220/136	180/98	120/70	184/113	120/80	125/65	145/75	210/135
F.O.	KW III	KW I	Gans AOHI	KW III	normal	KW I	KW I (?)	KW III KW IV
ECG ou Rd.	Aum. VE Aortop.	Sob. VE	Sug. HVE	HVE - Alt. mistas RV	Sob. VE	normal	Sob. VE	Sob. VE Alt.mistas RV
Proteinúria	acentuada	mínima	mínima	mínima	mínima	mínima	mínima	mínima
Piúria ...	discreta	normal	normal	discreta	moderada	moderada	moderada	acentuada
Hematúria.	acentuada	normal	normal	moderada	normal	acentuada	discreta	discreta
Safranina.	---	---	0	---	3 pc	2 pp	1 pc	5 pc
Cilindrúria	acentuada	0	discreta	0	0	0	discreta	mínima
Cultura ..	4700/ml E.branco	negativa	negativa	negativa	2/ml A.aerog.	negativa	50/ml E. não hem.	550/ml Proteus v.
N. U.	21-266,8%	11 mg%	22 mg% (uréia)	8.2 mg%	11.6 mg%	8 mg%	9 mg%	11.6 mg%
Dep. Ureica	25 %	91 %	87 %	69 %	84 %	89 %	70 %	58 %
Dep. Creat.	38 ml/m	82.6 ml/m	---	102 ml/m	83 ml/m	59 ml/1	98.3 ml/m	37.8 ml/m
Concent...	1.010	1.022	1.036	1.018	1.022	1.028	1.020	1.010
PSP	7.8 %	45 %	49.8 %	37.2 %	48.8 %	40 %	47.6 %	28.8 %
Urografia.	Def. func.	---	normal	normal	normal	normal	normal	Nefrocalcinose P.N. inicial
Outros dados	Lipoidúria Glicose s. 115 mg%	---	---	---	---	---	---	Hipercalcemia Hipofosf. F. alc. diminuída

--ooOoo--

QUADRO VI

Análise dos Dados Histológicos em Pacientes com Hipertensão Arterial

CASO	1	2	3	4	5	6	7	8
GLOMÉRULOS								
Fibrose	sim	sim	não	sim	não	não	não	sim
Atrofia	sim	sim	não	sim	não	não	sim	sim
Espessam. e enrug. da MB	sim	sim	não	sim	não	sim	sim	sim
Fibrose de cápsula	sim	sim	não	não	não	não	sim	sim
Fibrose peri-capsular	sim	sim	não	não	não	não	não	não
Subs. prot. ou hialina esp. capsular	não	sim	não	sim	sim	sim	sim	não
Aderências	não	sim	não	não	não	não	não	não
TÚBULOS								
Degeneração	não	não	não	sim	não	não	não	não
Atrofia	sim	sim	não	sim	sim	não	não	sim
Dilatação	sim	sim	não	sim	não	não	não	não
Cilindros epit...	sim	sim	não	não	sim	não	sim	sim
Hialinos	sim	sim	não	sim	não	sim	sim	sim
Colóides	sim	sim	não	não	não	não	não	não
ESTROMA								
Fibrose	sim	sim	não	sim	não	não	sim	sim
Inflamação	sim	sim	não	sim	não	não	não	sim
ARTÉRIAS								
Endarterite deform.	sim	---	---	---	---	---	---	---
Prol. íntima ...	sim	---	---	sim	sim	sim	sim	sim
ARTERÍOLAS								
Hialinização ...	sim	não	não	sim	sim	não	sim	sim
Necrose	sim	não	não	não	não	não	não	não
Outros achados..	Nefrocalcinose	não	não	Nefrocalcinose	não	não	não	Nefrocalcinose Neutrófilos no Estroma

Diagósticos Finais

Caso 1 - Pielonefrite lenta. Nefrocalcinose.
Caso 2 - Pielonefrite crônica.
Caso 3 - Rim normal.
Caso 4 - Nefrosclerose arterial e arteriolar. Nefrocalcinose.
Caso 5 - Nefrosclerose arterial e arteriolar.
Caso 6 - Nefrosclerose arterial discreta.
Caso 7 - Nefrosclerose arterial e arteriolar discretas.
Caso 8 - Pielonefrite aguda e crônica. Nefrocalcinose. Nefrosclerose.

A paciente cuja biópsia foi considerada normal, tinha tensão arterial pouco elevada (145/95), alteração discreta de FO, proteinúria mínima e provas de função normais. O eletrocardiograma evidenciava, contudo, Hipertrofia ventricular esquerda.

O achado de biópsias normais em hipertensos foi verificado nas séries de Saltz e Heptinstall e pode traduzir a existência real de um rim íntegro ou apenas a natureza local da alteração arteriolar, impedindo que ela aparecesse num pequeno fragmento de biópsia.

O caso nº 1, cujo estudo histopatológico, feito na biópsia, foi completado pelo exame em peça de necrópsia, apresentava clìnicamente hipertensão maligna e anatomopatològicamente tinha um quadro perfeitamente compatível com a Pielonefrite lenta de Saphir (153), inclusive com endarterite obliterante.

VALOR DA PUNÇÃO-BIÓPSIA RENAL NA HIPERTENSÃO ARTERIAL

Pelo que se viu na introdução dêste capítulo, parece inegável o valor da PBR na investigação de vários aspectos patogênicos das Síndromes hipertensivas.

Quanto à sua utilidade na avaliação de um paciente hipertenso, ainda não se possui uma posição definida.

Arnold (8) acha que é difícil estabelecer a diferenciação entre as alterações vasculares dependentes de Hipertensão primária e Doença renal primitiva, a não ser em casos de patologia bem definida (Glomerulonefrite, por exemplo). Crê, entretanto, que a biópsia pode prestar informação salvadora ao revelar, num paciente com Hipertensão severa, uma Pielonefrite inesperada.

Williams (174) acredita que o papel desempenhado pela PBR, no manuseio terapêutico da Hipertensão arterial, não está totalmente esclarecido. Pensa, por outro lado, que, com referência ao prognóstico da Hipertensão

Essencial, a PBR não oferece maiores vantagens que as fornecidas pelos meios comumente empregados. Acha, porém, que através da PBR é possível diferenciar a elevação de cifras tensionais dependente de Pielonefrite crônica ou de Glomerulonefrite.

Êsse autor relata um caso em que a biópsia evitou a nefrectomia em um paciente hipertenso, em que se supôs houvesse Nefropatia Unilateral.

O aspecto levantado por Arnold e Williams parece ser importante, dada a freqüência com que a PN se acompanha de HA e a dificuldade que às vêzes se encontra, para diferenciar Hipertensão Essencial e Pielonefrite crônica.

A probabilidade de salvar uma vida, como no caso de Kark (80), ou de evitar uma cirurgia contra-indicada, como no caso de Williams, já seriam suficientes para mostrar que, em algumas circunstâncias, o método tem valor prático.

Mas há outro ponto a considerar, embora haja divergências de opiniões a respeito do mesmo. Trata-se de sabermos se a PBR oferece dados que permitam avaliar os resultados da nefrectomia em um paciente portador de hipertensão por Nefropatia unilateral, já que a presença de lesões nos dois rins contra-indicaria a cirurgia. Ross (144) acha que, em tais casos, a biópsia teria grande valor, pois poderia demonstrar a existência de alteração no rim aparentemente não atingido. Essa também parece ser a opinião de Williams.

Nussenzveig e cols. (120), usando a biópsia a céu aberto, que lhes permite obter maior número de fragmentos, crêem que os resultados da nefrectomia não podem ser previstos por êste método, pois, em pacientes com o rim oposto pràticamente normal, a cirurgia pode não conduzir à normalização das cifras tensionais. O número de casos dêsses vários autores ainda é pequeno para que se possa tirar uma conclusão definitiva.

Vemos, pelo exposto, que, apesar das restrições, o emprêgo da PBR está justificado, e pode, ao menos em certas circunstâncias, prestar informações valiosas e até decisivas.

No nosso grupo de pacientes, o método teve um valor limitado, pois conquanto se tenha encontrado Pielonefrite em 3 casos, êsse achado não modificou substancialmente a terapêutica utilizada.

Baseando-nos apenas em dados clínicos, fizemos o diagnóstico de Hipertensão Essencial em cinco casos. Em três, a biópsia mostrou Nefrosclerose pura; no quarto paciente, o diagnóstico histológico foi Pielonefrite crônica; no quinto, o rim estava normal. Houve assim, boa correspondência entre diagnóstico clínico e achados histológicos.

--ooOoo--

Capítulo VIII

PIELONEFRITE E PUNÇÃO-BIÓPSIA RENAL

A importância da Pielonefrite decorre de três fatos principais:

1) é extremamente freqüente;

2) é a nefropatia que, na fase crônica, mais comumente leva à insuficiência renal;

3) é considerada por vários autores como importante fator etiológico de Hipertensão arterial.

A incidência desta enfermidade renal, em necrôpsias de adultos, tem variado de 1.6 %, conforme Bell (citado em 151), a 20 %, segundo Weiss e Parker (citados em 129). Kass (86) refere-se a uma incidência ainda mais elevada: considerando as formas ativas e inativas a doença apareceu em cêrca de 33 % das necrópsia realizadas no Boston City Hospital, nos últimos 20 anos; 1/3 dos pacientes em que foi encontrada a forma ativa, faleceram em conseqüência da doença.

Jackson e cols. (71) encontraram Pielonefrite (PN) em 9 % das necrópsias e, em seu trabalho, como no de Kass, a enfermidade foi considerada a principal causa de morte em 1/3 dos casos.

Em bases puramente clínicas, pode-se inferir a elevada incidência de PN, ao considerarmos a freqüência com que Kass encontrou bacteriúrias assintomáticas, por êle reconhecidas, como um dos elos iniciais da cadeia que, começando com a chegada dos germes no rim ou vias excre-

toras, termina em Pielonefrite crônica (PNC).

Assim Kass achou bacteriúria significativa (mais de 100.000 germes/ml) em 6 % das mulheres em tratamento ambulatório, em 18 % das mulheres diabéticas, em 6 % das mulheres grávidas, em seu primeiro exame pré-natal, em 23 % de mulheres com Cistocele, em 5 % dos homens diabéticos, em 98 % de 100 pacientes em que um cateter permaneceu na bexiga por 96 horas, em 70 % dos homens hospitalizados num Serviço de Urologia (150).

Dada a elevada incidência da enfermidade, não é de estranhar seja ela, na fase crônica, a principal causa de insuficiência renal, como mostraram Enticknap e colaboradores (citados, em 73), que a encontraram em 50 % dos casos clinicamente diagnosticados sòmente como Uremia, ou Jan Brod (27) que em 69 pacientes falecidos com insuficiência renal achou PNC em 36.2 %, enquanto Glomerulonefrite era responsável pela uremia em 18.8 % e Nefrosclerose em 14.5 %.

No referente à incidência de Pielonefrite e à elevada freqüência com que determina uremia, não há divergências entre os autores.

O mesmo não acontece em relação ao papel da enfermidade como causa de hipertensão arterial.

A incidência de Hipertrofia ventricular esquerda em 3 pacientes jovens falecidas com PN já havia sido notada por Loe lein (citado em 129) em 1917. Desde então, vários autores encontram a PN como causa de hipertensão arterial (HA) em freqüências que vão de 16.6 % a mais de 60 % (27, 43, 58, 129); ainda mais, a PNC foi considerada causa de hipertensão maligna em 15 a 20 % dos casos de Weiss e Parker e 19.7 % dos pacientes de Jan Brod.

Um dado adicional que sugere a correlação entre HA e PN é fornecido pelo achado freqüente de alterações urológicas em pacientes hipertensos, como verificaram Schroeder (158) e Maher e Wosika (citados em 141).

A existência de HA, dependente de Pielonefrite unilateral, e a cura ou alívio do processo hipertensivo pela nefrectomia têm sido considerados como uma evidência a mais da relação entre as duas enfermidades.

Entretanto, em que pesem os argumentos apontados, há um grupo de autores que não aceita a relação causal entre PN e HA. Entre as várias razões apontadas, figuram as seguintes:

1) ausência de hipertensão na Pielonefrite aguda, ao contrário do observado na Glomerulonefrite;

2) a falta de uma correlação bem estabelecida entre o grau de comprometimento renal na PN e a severidade da doença hipertensiva (161);

3) a observação de pacientes com PN que morrem em uremia, sem nunca terem apresentado HA (44). Por outra parte, contrariando os estudos de Schroeder, Maher e Wosika, Pearman (citado em 39) achou que em pacientes com evidência urológica de PN, a incidência de HA não era maior que naqueles enfermos sem doença renal. Além disso, nem sempre a nefrectomia reduz as cifras tensionais em hipertensos com nefropatia unilateral; os bons resultados vão de 50 % (129) a 15 % (39). Goldring e Chasis(62) negam taxativamente a existência de hipertensão por nefropatia. Colby (39) acredita que a revisão dos casos relatados de Pielonefrite unilateral e HA, deixa a impressão de que esta, parece estar mais relacionada com a existência de lesões vasculares dentro do rim que com a Pielonefrite, e que tal enfermidade, sem lesões vasculares, só raramente leva à hipertensão. Tal afirmação de Colby não representa novidade, pois no trabalho de Weiss e Parker a HA foi considerada como dependente de lesões arteriais e Saphir (153) considera a "endarterite proliferativa", encontrada nos seus casos de Pielonefrite lenta, como o fator fundamental da hipertensão nesta doença. O mecanismo pelo qual se produziria HA na PN não ficou esclarecido. Para Weiss e Parker e Saphir, as lesões arteriais são as responsáveis pelo distúrbio hemodinâmico; tal mecanismo não é aceito por Jan Brod (27). Kipnis (89) acredita que a diminuição do fluxo plasmático renal, notado em pielonefríticos, traduzindo uma diminuição na perfusão efetiva do órgão, seria a causa de HA. Entretanto, Bonomini (21, 22, 23) encontra diminuição do FPR em portadores de PNC quer tenham ou não hipertensão arterial.

Em suma, embora haja argumentos ponderáveis contra a participação da PN na gênese de muitos casos de HA,

tais argumentos, em sua maioria, têm um caráter puramente teórico e não explicam por que alguns pacientes com Pielonefrite unilateral melhoram com a nefrectomia e por que razão, em muitos pacientes jovens, falecidos com HA, a única lesão renal encontrada é a Pielonefrite crônica.

É provável que, partindo dessas discrepâncias, alguns autores supuseram a existência de uma relação entre os dois processos inversa da até então estabelecida: não era a Pielonefrite que ocasionava a hipertensão, mas as alterações renais determinadas pela HA predispunham à instalação de infecção. Assim, Brackett (26), em ratos tornados hipertensos pelo uso de envoltório de celofane em tôrno dos rins e a ingestão de sódio, obteve infecção urinária em 8 de 24 animais, enquanto apenas 5 de 39 animais de contrôle se tornaram infectados.

As experiências de Shapiro (161) em ratos tornados hipertensos, pelo uso de DOCA e solução salina, mostraram que êsses animais não sòmente eram suscetíveis à inoculação com o colibacilo, o que era desprezível em ratos testemunhas, como também a inoculação de colibacilos ou proteus em ratos hipertensos por algum tempo, determinava piora transitória (colibacilo) ou permanente (proteus) das cifras tensionais e intensificação das lesões, particularmente vasculares. Êste último resultado era nítido com a infecção por proteus. Na opinião de Shapiro tais achados experimentais poderiam fornecer duas explicações sôbre as relações entre PN e HA, mais condizentes com os conhecimentos clínicos:

1) o rim do paciente hipertenso pode ser mais sensível à infecção que o rim normal;

2) uma vez estabelecida a hipertensão, a infecção renal pode agravar a doença hipertensiva. Smythe e cols. (163) se dispuseram a verificar, face aos dados experimentais anteriores, se a incidência de bacteriúria seria maior em hipertensos, quando comparados a um grupo de indivíduos da população geral com a mesma idade, sexo, etc.

Encontraram bacteriúria em 18 % dos hipertensos e em 8 % do grupo "normal" e, embora a incidência fôsse maior que o dôbro, estatìsticamente não era significativa e diz Smythe que essa diferença pode em parte ser a

tribuída à presença de pielonefrite no grupo com HA, não havendo necessidade de invocar uma suscetibilidade aumentada do rim do hipertenso.

Do que foi dito pode-se concluir que ainda não há uma opinião unânime a respeito da relação entre PN e HA o que não impede, todavia, que se continue procurando com afinco a presença de infecção urinária em portadores de hipertensão.

Em que pese a importância da PN e de vários de seus aspectos patogênicos e clínicos, tal afecção não tem sido objeto de muitos trabalhos através da PBR.

Reubi (139) acredita que o método seria extremamente útil no diagnóstico de PN, embora as possibilidades terapêuticas não sejam muito prometedoras. Zollinger (176) crê, porém, que a natureza focal do processo de pielonefrite torna esta afecção pouco apropriada para a PBR. Parrish e Howe (125), fazendo a correlação entre o diagnóstico clínico e o histológico em dez casos, verificam que a enfermidade não foi considerada em 4 casos que, pela PBR, apresentam lesões características. Rodrigo Ubilluz (171) estuda 4 casos em que o diagnóstico clínico foi confirmado pela biópsia. Kipnis e cols. (89) estudam 20 pacientes, 19 dos quais apresentam infecção persistente do trato urinário por vários anos; um apresentava Pielonefrite aguda. Neste grupo, 1/3 dos pacientes não apresentava alteração morfológica ou funcional do rim; notaram também os autores que havia uma estreita correlação entre a presença de alterações histológicas e anormalidades das provas funcionais.

É de notar que, no grupo de pacientes apresentados e com lesões de PNC, a tensão diastólica média era de 83.5, enquanto a concentração de uréia ou nitrogênio não proteico estava acima do normal em todos êles.

Num estudo posterior (72) o mesmo grupo de autores descreve os achados histológicos, as correlações clínicas, patológicas e funcionais numa série de 50 pacientes com bacteriúria crônica. Verificam que as biópsias são adequadas, pois em 70 % dos espécimes pode ser feito o diagnóstico de Pielonefrite. Descrevem com exatidão os achados histopatológicos, classificando-os de a-

côrdo com a intensidade das lesões em:

1) Pielonefrite aguda ou recentemente adquirida;

2) Pielonefrite crônica inicial;

3) Pielonefrite crônica avançada.

Uma verificação importante foi a ausência de inflamação intersticial nas fases agudas do processo, ao contrário do que clàssicamente se pensava; as lesões, nesta fase, são bàsicamente representadas pela presença de cilindros celulares e de leucócitos polimorfonucleares nas luzes tubulares.

Observaram também que a função renal se vai comprometendo à medida que o processo histopatológico se intensifica. A cultura do fragmento de rim mostrou resultados positivos em 36 % do total e sòmente quando a histologia do espécime era anormal; em 78 % dos casos, o germe isolado pela cultura do fragmento havia sido obtido na urina, prèviamente à punção.

Não fazem referências especiais à hipertensão no grupo com Pielonefrite pura; dizem sòmente que pielonefrite, secundária a outras doenças renais (10 pacientes) era freqüentemente acompanhada por hipertensão e azotemia. Em 1958, Merriam e cols. (109) publicam correlações clínico-patológicas em 120 pacientes portadores de Pielonefrite diagnosticada, ocasionalmente, durante as simpatectomias em pacientes hipertensos sem evidência clínica de infecção urinária; tal número representava 13.5% do total de 1700 biópsias renais. Pielonefrite crônica foi caracterizada pelo achado de cicatrizes irregulares, túbulos dilatados contendo cilindros colóides e infiltração plasmocitária, juntamente com outros tipos de leucócitos, no estroma. A presença de cilindros colóides sem plasmócitos foi considerada como evidência de PN curada e a existência de cilindros purulentos e polimorfonucleares em um ou mais túbulos, juntamente com os sinais de cronicidade acima descritos, permitia o diagnóstico de Pielonefrite aguda e crônica. Da comparação dêste grupo de pacientes com as séries anteriormente estudadas pelos mesmos autores (147) em que havia apenas o diagnóstico de Nefrosclerose, chegaram às seguintes conclusões:

1) o grupo pielonefrítico mostrou uma mortalidade algo maior;

2) os pacientes dêste grupo apresentavam tensão arterial significativamente mais alta para os mesmos graus de nefrosclerose;

3) não mostraram uma melhoria da função renal no pós-operatório, tão freqüentemente como no grupo nefrosclerótico.

Êsses achados de Merriam e cols. apoiam a suposição de Shapiro (161) de que o papel da infecção seria intensificar o processo hipertensivo comprometendo ainda mais o rim prèviamente atingido pela hipertensão.

Não se poderia encerrar esta breve revisão sem citar os estudos da Escola italiana, que vem produzindo trabalhos de imenso valor em vários aspectos da PNC.

Assim, Bonomini, em 1958 (21) e em 1959 (22, 23) e Campanacci e Bonomini, em 1960 (34) expõem as observações obtidas em quarenta e uma biópsias realizadas em 36 pacientes, sendo o diagnóstico confirmado em 27 casos. Embora em sua primeira observação (20) achasse Bonomini que o método era limitado para o diagnóstico da PN, dada a natureza focal do processo, não confirma essa impressão em 1960, achando, então, que a distribuição desigual das lesões dentro do rim não ocorre freqüentemente.

As alterações por êles descritas não diferem do comumente relatado na literatura; entretanto, acharam que os cilindros colóides são de ocorrência infreqüente, surgindo em apenas 2 dos casos mais avançados de sua série.

Êstes autores encontram hipertensão em mais de 50 % dos pacientes e esclerose vascular em pràticamente todos os casos. Não crêem, porém, que as alterações arteriolares vistas dependam do processo inflamatório, mas sim que os graus avançados de esclerose vascular, encontrados comumente na PN, são conseqüência direta da HA. É de notar, porém, que constataram esclerose vascular avançada em casos de PN sem hipertensão, o que, sem dúvida, vem complicar um pouco a relação que pretendem estabelecer entre elevação das cifras tensionais e lesões arteriais e/ou arteriolares.

Uma importante contribuição de Bonomini (20) refere-se à correlação entre alterações histológicas e concentração plasmática de bicarbonato. Êste autor verificou uma relação estreita entre alterações progressivas do glomérulo e diminuição da reserva alcalina; a correlação com o grau de comprometimento tubular não era tão nítida.

Os autores italianos citados foram os únicos, segundo nos parece, a descrever, através da PBR, as alterações intersticiais do rim em casos de Leucemia e Linfosarcoma, chamando a atenção para as intensas lesões tubulares, notadas nas fases crônicas destas afecções. Tal conhecimento é de importância pela eventual necessidade de se estabelecer, nas circunstâncias mencionadas, o diagnóstico diferencial histológico com Pielonefrite.

Do que foi visto, pode-se concluir que a PBR na PN, dado o pequeno número de trabalhos até agora realizados, não trouxe maiores subsídios para esclarecer a relação entre esta enfermidade e a hipertensão arterial. É possível que, no futuro, um maior número de investigações em que se procurem correlacionar estudos da hemodinâmica renal com alterações morfológicas em biópsias seriadas, possam trazer esclarecimentos definitivos sôbre êste importante e atraente problema.

OBSERVAÇÕES CLÍNICAS

CASO I - Edy, 31 anos
Hospitalizada em 15.5.60
Ficha Clínica Nº 140-60
Laudo Patológico Nº 691-c-60 (L. F.)

1) Relato Clínico - Em dezembro de 1959 começou a ter cefaléia frontal constante. Por essa mesma época e de maneira mais ou menos concomitante, surgiram dores lombares e polaciúria. Posteriormente começou a apresentar disúria inicial e incontinência urinária. Os sintomas se foram intensificando até quinze dias atrás, quan

do começaram a melhorar espontâneamente. Notava freqüentemente depósito na urina e diz que, após a micção, saía pús da uretra (sic). Emagreceu 11 kg em seis meses. Não menciona febre.

Paciente emagrecida (Altura de 1,57 m e Pêso de 47 kg), apirética, com mucosas algo descoradas. Ictus cordis em situação normal. Sôpro sistólico (+) de baixas freqüências, audível nos focos mitral, tricuspidiano e no mesocárdio. Pulso 80, eurrítmico. Tensão arterial 95/ /75. Dôr à palpação do quadrante inferior direito do abdome.

2) Exames Complementares

a) Urina: proteínas, traços nítidos; leucócitos, 8 pc (36 milhões/24 h); ertirócitos, 15 pp (607.000 em 24 h); leucócitos corados pela Safranina 0 e Violeta de Genciana, 0 a 10 pp; cultura, Aerobacter aerogenes na quantidade de 105.000/ml.

b) Provas de Função Renal: Depuração ureica, 71 %; Concentração, 1026; Excreção de PSP, 52.8 % em 15 minutos.

c) Urografia Excretória: normal.

d) Ginecológico: Anexite bilateral. Colpite difusa.

e) Punção-biópsia renal: realizada em 31.5; elevação da temperatura (37.9°) na tarde da biópsia.

3) Terapêutica e Evolução - Novobiocina e Sulfametoxipiridazina. Alta assintomática.

4) Sumário e Discussão - Paciente com sintomas de infecção urinária de 5 meses de duração, sem evidência de insuficiência renal e sem hipertensão arterial. Era portadora de processo ginecológico. A terapêutica foi bem sucedida, ao menos do ponto-de-vista sintomático, pois não foi possível repetir a cultura antes de sua alta. Diagnóstico: Infecção urinária recente.

CASO II - Geni, 29 anos
Hospitalizada em 21.3.60
Ficha Clínica Nº 84-60
Laudo Patológico Nº 443-c-60 (L. F.)

1) Relato Clínico - Desde os 25 anos vem apresentando um processo articular progressivo, caracterizado por artralgias, flogose, deficit funcional das articulações atingidas. Êsse processo foi precedido por sensações parestésicas nas mãos e pés. Iniciou-se nos punhos, atingindo depois os tornozelos, joelhos, coluna cervical, ombros, cotovelos e dedos de ambas as mãos. No último ano, começou a ter dores lombares de intensidade moderada, sem irradiação e que pioram na fase pré-menstrual. Há 15 dias teve exacerbação da dor lombar e surgiram concomitantemente calefrios, polaciúria e disúria.

Altura 1.62 m, pêso de 45.3 kg, apirética. Hipotrofia e hipotonia musculares. Dor e fluxão em várias articulações. Dor e limitação do movimento, dos segmentos cervical e lombar da coluna. Tensão arterial 106/64. Pulso 64, eurrítmico. Tireóide discretamente aumentada.

2) Exames Complementares

a) Urina: proteínas, traços levíssimos; leucócitos, de 5 a mais de 50 pc (287 milhões/24 h); eritrócitos, 3 pp a 5 pc (3.9 milhões/24 h); leucócitos corados pela Safranina O, ausentes; culturas, E. coli e Estreptococo não hemolítico (8 germes/ml); no sedimento corado pelo método de Gram havia vários bacilos Gram (-) e cocos Gram (+).

b) Provas de Função Renal: Depuração ureica, 71 %; Depuração da Creatinina endógena, 103.9 ml/m; Concentração, 1023; Excreção de PSP, 46.6 % em 15 minutos.

c) Exames Hematológicos: hematócrito, 37 %; hemoglobina, 10.3 g%; leucócitos, 8200/mm3 com fórmula normal; Sedimentação, 35 mm; Pesquisa de célula LE, negativa.

d) Bioquímica do Sangue: Nitrogênio ureico, 11 mg%; Algumina, 4.2 g%; Globulinas, 2.2 g%.

e) Urografia Excretória: Normal

f) Exame Ginecológico: Anexite esquerda (Pio-salpingite); cervicite crônica.

g) Radiografia de mãos e coluna cervical; sinais radiológicos de Artrite rematóide.

h) Punção-biópsia Renal: realizada em 12.4.60; sem complicações.

3) Tratamento e Evolução - Recebeu apenas Corticóides para tramento da Artrite reumatóide.

4) Sumário e Discussão - Portadora de Artrite reumatóide com sintomas recentes de Infecção urinária. A urocultura mostrou apenas 8 germes por ml, mas no sedimento corado pelo Gram havia vários bacilos e cocos. Tal discrepância é explicada por Sanjurjo (152) na base de uma virulência diminuída das bactérias, o que impediria seu desenvolvimento em meios de cultura, embora fôssem elas excretadas em suficientes quantidades para aparecer no sedimento. Essa paciente tinha uma piúria maciça, provas funcionais pràticamente normais. A pesquisa de células LE foi negativa.

Diagnóstico clínico: Infecção urinária recente.

CASO III - Idalina, 61 anos
Hospitalizada em 12.5.60
Ficha Clínica Nº 136-60
Laudo Patológico Nº 742-c-60 (L. F.)

1) Relato Clínico - Transferida do Serviço de Ginecologia, onde iria ser operada de Prolapso uterino, que se havia iniciado 12 anos antes. Nos exames pré-operatórios notou-se elevação da uréia sanguínea e a transferiram para a 1ª Clínica Médica.

A anamnese revelou que, desde os 30 anos de idade, a paciente apresentava dores no quadrante superior direito do abdome, que se irradiavam para a região lombar direita e raiz da coxa. As dores surgiam de maneira periódica, com meses de intervalo entre uma e outra crise, e nunca se acompanharam de hematúria, febre ou sinto

mas miccionais. A última crise dolorosa intensa foi aos 51 anos. Aos 41 anos teve hematúria, não precedida de cólica, que durou três dias, desaparecendo espontâneamente. Atualmente as dores são contínuas, mas pouco intensas. Há 5 anos, disseram-lhe que tinha a pressão alta (sic). Nos últimos anos vem tendo deficit visual progressivo. Emagreceu 6 kg a partir de 1958. Há alguns meses tem freqüentes episódios de polaciúria e disúria.

Altura 1.67 m, pêso 60 kg, apirética, edema perimaleolar discreto. Ictus no 5º EIC, para fora da linha hemiclavicular. Sôpro sistólico (++), grave, audível mais nitidamente no foco mitral. Aorta palpável na fúrcula esternal. Tensão arterial 140/80. Pulso 84, eurrítmico.

2) Exames Complementares

a) Urina: proteínas, de traços levíssimos a 75 mg por mil; leucócitos, de 2 a 20 pc; eritrócitos, de 5 pp a 4 pc; leucócitos corados pela Safranina"O", 10 pp; bactérias no sedimento corado pelo Gram, mais de 50 bacilos Gram (-) por campo de imersão; cultura, mais de 1 milhão de E. coli por ml de urina.

b) Provas de Função Renal: Depuração ureica, 89 %; Depuração da Creatinina endógena, 69 ml/m; Concentração, 1019; Excreção de PSP, 26.6 %.

c) Hemograma: Hematócrito 38 %; hemoglobina 11.4 g%; 6600 leucócitos com 2442 segmentados e 1320 eosinófilos.

d) Bioquímica do Sangue: Nitrogênio ureico, 12.6 mg%; Glicose, 105 mg%; Uréia sanguínea (Serv. Gin.) 84 mg%.

e) Fundo de Ôlho: AO - catarata senil inicipiente; angiosclerose retiniana inicial.

f) Urografia Excretória: duplicidade pieloureteral esquerda, incompleta, unindo-se os dois ureteres na pequena cavidade pélvica; imagens pielocalicinais e ureteres de aspecto anatômico; bexiga situada abaixo do contôrno do pubis em decúbito dorsal (Ptose vesical).

g) Punção-biópsia Renal: realizada em 9.6.60; sem complicações.

3) Evolução e Terapêutica - Durante sua permanência no Serviço, recebeu dieta hipoproteica e Tetraciclina com suplemento vitamínico. Quando a uréia sanguínea atingiu cifras normais foi transferida para o Serviço de Ginecologia.

4) Sumário e Discussão - Prolapso uterino e vesical de doze anos de duração. Dores lombares, abdominais e um episódio de hematúria. Polaciúria e disúria sòmente nos últimos meses. Quando se hospitalizou, a uréia estava elevada (84 mg%). Tratava-se provàvelmente de hiperazotemia pré-renal, porquanto após a cirurgia corretiva do Prolapso uterino e vesical, a depuração ureica foi de 89 %. A concentração e a Depuração da Creatinina mostraram, entretanto, resultados anormais. Apesar de uma referência a níveis tensionais elevados, a pressão nunca ultrapassou de 140/90.

No presente caso, além do Prolapso vesical, havia um fator urológico óbvio para manter a infecção urinária, representado pela Duplicação de ureteres.

O diagnóstico clínico foi de Pielonefrite crônica com Insuficiência real incipiente.

CASO IV - Maria Olívia, 41 anos
Hospitalização em 25.3.60
Ficha Clínica Nº 88-60
Laudo Patológico Nº 491-c-60 (L. F.)

1) Relato Clínico - Desde os 29 anos apresenta dores lombares "em pontada", polaciúria e disúria que surgem de maneira periódica. Um tratamento feito no início da enfermidade fêz com que diminuissem as dores, mas não a disúria. Posteriormente tôda a sintomatologia retornou mais intensa, acompanhada, então, de febre. O uso de Nitrofurantoina trouxe-lhe melhora passageira. Há três meses, por conselho médico, submeteu-se à cistoscopia. Êste exame determinou exacerbação dos sintomas; na ocasião, notou que a urina se apresentava como catarro (sic). Refere Anosmia há vários anos.

Bom estado de nutrição. Pulso 80, eurrítmico. Tensão arterial 120/84. Exame neurológico normal. Exame ginecológico: retroversoflexão uterina; Leucorréia.

2) Exames Complementares

a) Urina: proteínas, traços levíssimos; leucócitos, 1 pc; eritrócitos, 1 pc; leucócitos corados pela Safranina O, ausentes; cultura, Estreptococo não hemolítico numa quantidade de 5000/ml.

b) Provas de Função Renal: Depuração ureica, 68 % com Nitrogênio ureico de 10 mg%; Depuração da Creatinina endógena, 90 ml/m; Concentração, 1020; Excreção de PSP, 36.6 % em 15 minutos.

c) Urografia Excretória: normal

d) Cistoscopia: normal

e) Punção-biópsia Renal: realizada em 24.4.60; no pós-operatório teve dor local discreta.

3) Evolução e Terapêutica - Recebeu Cloranfenicol e medicação antiespasmódica. A melhora foi apenas parcial. Deveria voltar para nova avaliação dentro de três meses.

4) Sumário e Discussão - Sintomas recurrentes com 12 anos de duração. Deficit funcional discreto. Urografia e Cistoscopia normais. O uso continuado de antibióticos foi provàvelmente o fator responsável pela quantidade reduzida de germes na cultura. Não foi possível esclarecer a causa da Anosmia.

O diagnóstico foi Infecção Urinária Recurrente com Insuficiência renal inicial.

CASO V - Maria José, 24 anos
Hospitalização em 23.12.59 (1ª vez)
Ficha Clínica Nº 120-60
Laudo Patológico Nº 43-c-60 (L. F.)

1) Relato Clínico - Há um ano, dor lombar "em ardência", que melhora com o repouso, caráter contínuo. No último mês surgiram febre, polaciúria o disúria e apa

rente exacerbação da dor lombar. Anorexia. Intolerância para leite, carne, ovos e bananas que, quando ingeridos, determinam epigastralgia "em pêso". Desde os 17 anos tem corrimento vaginal e dor no baixo ventre. Duas gravidezes normais.

Emagrecida. Pulso 56, eurrítmico. Tensão arterial 105/50. Aumento difuso da Tireóide, que tem consistência elástica e é indolor.

2) Exames Complementares

a) Urina: proteínas, traços leves; leucócitos, 20 pc (4.96 milhões/24 h); eritrócitos, 1 pc (77.000/ 24 horas); cultura, Aerobacter aerogenes e Estreptococo não hemolítico mais de 1 milhão/ml de urina.

b) Provas de Função Renal: Depuração ureica, 85 %; Depuração da Creatinina, 83.8 ml/m; Concentração, 1024.7; Excreção de PSP, 60 % em 15 minutos.

c) Hemograma: normal

d) Urografia Excretória: diminuição de secreção e hipotonia moderadamente avançada das cavidades pielocalicinais, principalmente à direita; Quadro radiológico compatível com Pielonefrite crônica inespecífica.

e) O. R. L.: Faringite crônica, desvio do septo; rinite hipertrófica.

f) Punção-biópsia Renal: realizada em 14.1.60; no dia da intervenção e no dia imediato teve temperatura de 37.9°.

3) Evolução e Terapêutica - Na primeira hospitalização recebeu Nitrofurantoina com melhora sintomática e negativação da cultura de urina. Em março de 1960 foi submetida à cirurgia ginecológica no Serviço de Clínica Ginecológica. O exame histopatológico da peça mostrou: Salpingite crônica, corpo lúteo hemorrágico e provável Endometriose.

Após a cirurgia, novamente hospitalizou-se na 1ª C. M. O exame de urina mostrou então: traços levíssimos de proteínas; 1 eritrócito pc; 10 leucócitos pc; leucócitos corados pela Safranina 0,8 pc; cilindros hiali-

nos e com piócitos, 3 pp; cultura, E. coli e Estreptococo não hemolítico 1750 por ml.

4) Sumário e Discussão - Sintomas que duravam no máximo 1 ano. Provas de função pràticamente normais. Na urografia havia evidência morfológica de Pielonefrite crônica. A resolução cirúrgica do seu problema ginecológico deve ter atuado favoràvelmente sôbre a Infecção urinária. O diagnóstico clínico final foi Pielonefrite crônica não complicada.

CASO VI - Maria Neusa, 20 anos
Hospitalização em 8.10.60
Ficha Clínica nº 93
Laudo Patológico Nº 60-1523c (L. F.)

1) Relato Clínico - Há vários anos apresenta dores lombares, contínuas, de caráter profundo (sic), que pioram com o esfôrço e se irradiam aos flancos. Em junho do ano em curso teve exacerbação das dores e febre. Nunca teve disúria ou polaciúria. A urina é sempre vermelha (sic). Aos 5 anos teria tido Reumatismo e aos 15 anos foi submetida à amigdalectomia.

Bom estado de nutrição. Temperatura 37.1°. Pulso 104, eurrítmico. Tensão arterial 120/80.

2) Exames Complementares

a) Urina: proteínas, traços levíssimos; leucócitos, 1 a 5 pc (400.000/24 h); eritrócitos, 5 pp (1.2 milhões/24 h); cilindros hialinos, 5 pp; leucócitos corados pela Safranina O, 10 pp; no sedimento corado pelo Gram havia 15 bactérias G (+) por campo de imersão; na cultura, 200.000 Estreptococos não hemolíticos por ml de urina.

b) Provas de Função Renal: Depuração ureica, 88 % com nitrogênio ureico de 13 mg%; Depuração da creatinina endógena, 91.6 ml/m; Concentração, 1028; Excreção de PSP, 45.6 % em minutos.

c) Urografia Exretória: normal

d) O. R. L.: normal

e) Punção-biópsia de Rim: Realizada em 18.10.60; no pós operatório não houve complicações; a urina da primeira micção após a intervenção foi cutivada e mostrou 40.000 E. coli e Est. não hemolítico/ml.

3) Terapêutica e Evolução - Recebeu Cloranfenicol por dez dias sem que se negativasse totalmente a cultura de urina. Recebeu alta com tratamento em ambulatório.

4) Sumário e Conclusões - Esta paciente não tinha outras evidênciasde infecção urinária que as dores lombares e a bacteriúria. Não tinha deficit funcional e a urografia foi normal. O Addis mostrou um número normal de leucócitos. Foi difícil estabelecer um diagnóstico com os dados que se dispunham. Provisòriamente ficou o diagnóstico de Infecção urinária crônica.

CASO VII - Nadir, 23 anos
Hospitalização em 15.5.60
Ficha Clínica Nº 135-60
Laudo Patológico Nº 60-1148 (L. F.)

1) Relato Clínico - Em fins de 1958 foi submetida a uma operação cesareana. Diz que durante a cirurgia feriram a bexiga (sic) e que no pós-operatório permaneceu com sonda vesical pelo período de 8 dias. Três meses depois de sua alta, teve dores lombares de início súbito, mais intensas à esquerda, febre de 39.5°, polaciúria, disúria e modificação no aspecto da urina. Melhorou com o emprêgo de Penicilina. Dois meses após, repetiu-se um quadro semelhante que também melhorou com antibióticos. Desde então e de maneira intermitente, tôda a sintomatologia reaparece. Nota que nestes últimos meses os períodos de melhora se têm tornado mais curtos. Emagreceu 11 kg. Informa que aos 22 anos apresentou inflamação de Pleura. Altura 1.61 m. Pêso 45.6 kg. Há uma gânglio palpável no ângulo da mandíbula e outro na região axilar esquerda; ambos do tamanho de azeitonas, duros, móveis e indolores. Gânglios pequenos nas regiões inguinais. Ictus em situação normal. Sôpro sistólico (+) audível no foco mitral. Pulso 96, eurrítmico. Tensão arterial 125/ /68.

2) Exames Complementares

a) Urina: proteínas, traços levíssimos; leucócitos, 1 a 5 pc (4 milhões/24 h); eritrócitos, 5 a 10 pp (127.000/24 h); leucócitos corados pela Safranina 0,1 pc; cultura, mais de 1 milhão de E. coli por ml de urina.

b) Provas de Função Renal: Depuração ureica, 66 %; Depuração da Creatinina, 81.4 ml/m; Concentração, 1025; Excreção de PSP, 44.4 % em 15 minutos.

c) Exames hematológicos:

1) hematócrito de 41 %; leucócitos 6000, com 480 eosinófilos e 960 linfócitos;

2) Pesquisa de célula LE (-);

3) Sedimentação, 13 mm.

d) Proteinograma: Proteínas totais, 7.6 g%; Albumina, 50 % (3.8 g%); Alfa 1 globulina, 4.3 % (0.33 g%); Alfa 2 globulina, 8.7 % (0.67 g%); Beta globulina, 18.5% (1.4 g%); Gama globulina, 18.5 % (1.4 g%).

e) Urografia Excretória: Boa secreção e eliminação do contraste aos 5 minutos; ligeira hipotonia do bacinete direito e de alguns cálices secundários em ambos os lados e do ureter direito; compatível com Pielonefrite inespecífica bilateral.

f) Abreugrafia: normal

g) Fundo de ôlho: normal

h) Ginecológico: Anexite discreta bilateral

i) Punção-biópsia de Rim: realizada em 19.8.60; pós-operatório sem complicações.

3) Evolução e Terapêutica - Boa resposta terapêutica ao emprêgo de Nitrofurantoina. Continuará em observação no ambulatório.

4) Sumário e Discussão - História típica de infecção urinária induzida pelo cateterismo vesical a que foi submetida. Normotensa. Provas de função discretamente alteradas (D. ureica e D. da creatinina). Urografia patológica.

Diagnóstico: Pielonefrite crônica com Insuficiência renal incipiente.

CASO VIII - Rosalina, 28 anos
Hospitalizada em 21.6.60
Ficha Clínica Nº 69
Laudo Patológico Nº 60.916 (L. F.)

1) Relato Clínico - Em 1959 foi internada no Serviço de Ginecologia, para tratamento de Pelviperitonite. Naquela ocasião apresentava dores nos quadrantes inferiores do abdome e corrimento vaginal abundante. Como não obtivesse melhora com o tratamento clínico, foi submetida à cirurgia, que constou de Salpingectomia bilateral, ressecção em cunha do ovário esquerdo e liberação de aderências (conforme a ficha cirúrgica). Melhorou dos problemas ginecológicos, mas começou a apresentar dor no quadrante superior direito do abdome e disúria.

Desde os treze anos sente dor lombar persistente, porém leve.

Dois partos com ruptura do períneo em ambos. Amigdalites freqüentes. Otite aos 20 anos. Altura 1.51 m, pêso 47.1 kg. Ictus em situação normal. Sôpro sistólico (+) audível no mesocárdio e foco mitral. Pulso 88, eurrítmico. Tensão arterial 100/42. Aumento difuso da tireóide.

2) Exames Complementares

a) Urina: traços levíssimos a traços leves de proteínas; 1 a 3 leucócitos por campo (1.8 milhões/24 h); 6 a mais de 50 eritrócitos pc (12 milhões/24 h); 10 cilindros hialinos pp e 3 cilindros hemáticos pp; leucócitos corados pela Safranina "O", 3 pc; mais de 50 germes Gram (-) por campo de imersão.

b) Provas de Função Renal: Depuração ureica, 58 % com Nitrogênio ureico de 10 mg%; Depuração da creatinina endógena, 65.9 ml/m; Concentração, 1031; Excreção de PSP, 47.4 % em 15 m.

c) Exames Hematológicos:

1) Hemogramas - 11.7.60: 4.2 milhões de eri

trócitos e 12.7 g de hemoglobina % 4500 leucócitos com 1530 segmentados; num hemograma anterior (22.6.60) o número de leucócitos era de 3700 com 740 segmentados.

2) Pesquisa de célula LE (-)

d) Urografia Excretória: normal

e) O. R. L.: Amigdalite crônica com Faringite granulosa.

f) Punção-biópsia de Rim: realizada em 14.7.60; no pós-operatório teve dor local, irradiada ao hipogástrio e hematúria macroscópica que durou três dias.

3) Terapêutica e Evolução - Durante sua permanência na enfermaria, recebeu apenas tratamento para a Amigdalite e suplemento vitamínico. Recebeu alta, para continuar em contrôle ambulatório.

4) Sumário e Discussão - A paciente consultou em ambulatório, queixando-se de "dores nos rins" e disúria. No sedimento havia mais de 50 bacilos Gram (-) por campo de imersão e, por isso, se fêz o diagnóstico de Infecção urinária e se lhe receitou Sulfametoxipiridazina. A avaliação posterior, durante a hospitalização, mostrou hematúria predominante no ADDIS, depuração ureica e da Creatinina reduzidas, o que sugeria mais o diagnóstico de "nefrite". A granulocitopenia observada se deveu provàvelmente ao uso da sulfa, embora, junto com os outros dados, pudesse lembrar, ainda que remotamente, a possibilidade de LES. O diagnóstico final, neste caso, ficou na dependência da biópsia renal.

CASO IX - Eloina, 45 anos
Hospitalizada em 24.9.60
Ficha Clínica Nº 90
Laudo Patológico Nº 60-1522 (L. F.)

1) Relato Clínico - Disúria, polaciúria e depósito na urina, desde a idade de 25 anos. Êstes sintomas apareciam de maneira freqüente, sem fator causal definido. Aos 41 anos começou a apresentar acroparestesia, cefaléia e escotomas volantes. Foi então informada de que sua pressão era alta. Nos últimos 3 anos, vem tendo do-

res lombares em crises de cinco minutos de duração; sem relação com o esfôrço, sem irradiação e sem se acompanhar de febre ou hematúria. Há 4 meses está fazendo medicação antihipertensiva e cardiotônica. Dezoito gravidezes, das quais quais sòmente oitro chegaram a têrmo.

Altura 1.50 m. Pêso 51,8 kg. Apirética, com mucosas descoradas. Ictus no 5º EIC, ao nível da LHC. Sôpro sistólico (+++), audível nos focos mitral e aórtico. Pulso 80, com extrassístoles. TA 200/120 (MSD) e 260/160 (MIE).

2) Exames Complementares

a) Urina: traços leves de proteínas; 3 leucócitos por campo (12 milhões/24 h); 4 eritrócitos pp (840.000 em 24 h); 53.000 cilindros hialinos e 26.000 cilindros com leucócitos em 24 h; leucócitos corados pela Safranina "O", 1 pc; 100 cocos Gram (+) por preparação, no sedimento; culturas, 67.000 Estreptococos não hemolíticos (pré-biópsia) e 142.000 Aerobacter aerogenes e Estreptococo não hemolítico (na urina da 1ª micção pós-biópsia) por ml de urina.

b) Provas de Função Renal: Depuração ureica, 81 %; Depuração de creatinina endógena, 77.8 ml/m; Concentração, 1016 e Excreção de PSP, 29.6 % em 15 minutos.

c) Bioquímica do Sangue: Nitrogênio ureico, 11 mg%; Glicose, 92 mg% e Cálcio, 10.2 mg%.

d) Fundo de ôlho: áreas de arteriosclerose e espasmo arteriolar.

e) Eletrocardiograma: Sugestivo de sobrecarga ventricular esquerda; crescimento auricular esquerdo e bloqueio incompleto do ramo direito do feixe de His.

f) Urografia Excretória: normal.

g) Ginecológico: metropatia (?)

h) O. R. L.: Faringite granulosa.

i) Punção-biópsia Renal: Realizada em 18.10.60; exacerbação da bacteriúria no pós-operatório (vide acima).

3) Terapêutica e Evolução - Recebeu antibióticos, com o que a cultura se tornou negativa. Como medica

ção antihipertensiva foi empregada a Guanitidina isoladamente. A paciente recebeu alta antes que houvesse redução das cifras tensionais. Continuará em tratamento ambulatório.

4) Sumário e Discussão - Nesta paciente havia sintomas de infecção urinária recurrente com a duração de 20 anos. A elevação das cifras tensionais foi constatada há 4 anos atrás. No momento apresentava Cardiopatia hipertensiva e deficit funcional renal. O tratamento da infecção urinária, embora negativando a cultura, não trouxe alteração nas cifras tensionais. O diagnóstico estabelecido foi o de Pielonefrite crônica complicada.

CASO X - Ernestina, 39 anos
Hospitalização em 10.4.60
Ficha Clínica Nº 3
Laudo Patológico Nº 521-c-60 (L. F.)

1) Relato Clínico - Aos 32 anos, após o último parto, teve processo ginecológico agudo que melhorou com o uso de antibióticos e bôlsa de gêlo. Interrompeu o tratamento no fim de dez dias e acha que, por isso, nunca mais sentiu-se bem.

Desde aquela época vem apresentando episódios de dores lombares, mais intensas no lado direito, acompanhados de febre, anorexia, constipação e cefaléia. Concomitantemente surgem polaciúria, disúria e diminui o volume de urina. Crê que êstes surtos são desencadeados pela exposição à umidade e se acompanham de exacerbação do corrimento vaginal, que apresenta desde o início da enfermidade. Diz que sempre urina muito, inclusive durante a noite, exceto quando está atacada dos rins (sic).

Emagreceu 18 kg nos últimos anos. Aos 9 anos teve artralgias com flogose nos joelhos e tornozelos. Engravidou 9 vêzes.

Altura 1.48 m, pêso 42.9 kg. Edema discreto nos tornozelos. Gânglios inguinais do tamanho de azeitonas, móveis e indolores. No dia da hospitalização sua temperatura estava em 40°. Artérias de consistência aumentada. Ictus em situação e com caracteres normais. Sôpro sistólico (++), audível mais intensamente no foco aórtico. Aor

ta palpável na fúrcula esternal. Pulso 75, eurrítmico. Tensão arterial 135/82. Rim direito palpável, não aumentado, doloroso.

2) Exames Complementares

a) Urina (no dia da hospitalização): 450 mg de proteínas por litro; 80 leucócitos pc; 3 eritrócitos pc; cilindros hialinos, granulosos, epiteliais e com leucócitos, 1 a 5 pc; leucócitos corados pela Safranina 0, 3 pc; alguns bacilos Gram (-) no sedimento e na cultura havia mais de 1 milhão de Paracoli e Estreptococo não hemolítico por ml de urina.

Os exames de urina feitos após o tratamento mostraram o seguinte: traços levíssimos a traços leves de proteínas; 5 leucócitos pc (4.1 milhões/24 h); ausência de hemácias (187.000/24 h); 3 cilindros hialinos pc .... (33.000/24 h); ausência de germes no sedimento.

b) Provas de Função Renal: Depuração ureica, 46 %; Depuração da creatinina endógena, 61.5 ml/m; Concentração, 1016 e Excreção de PSP, 42 %; Nitrogênio ureico de 11 mg%.

c) Fundo de ôlho: Espasticidade das arteríolas; Ausência de outros sinais de Hipertensão arterial. Lesão de Coriorretinite em ambos os olhos; diagnóstico - discretos sinais de Retinopatia hipertensiva

d) Eletrocardiograma: Alteração primária da fase de recuperação ventricular.

e) Hemograma: normal

f) Urografia Excretória: normal

g) Ginecológico: ruptura de períneo do 1º grau. Retocele. Cistocele. Colo infiltrado com erosão superficial circundando o orifício externo. Anexos sp.

h) O. R. L.: Amígdalas aumentadas de volume e sépticas (pus nas criptas).

i) Punção-biópsia Renal - Realizada em 4.5.60. No pós-operatório: hematúria macroscópica que durou três dias, dor lombar e no flanco direito, febrícula, náuseas,

cefaléia e mal estar. O rim direito estava aumentado e doloroso. Na opinião do urologista, teria havido hematoma subcapsular. Com antibióticos e bôlsa de gêlo tôda a sintomatologia cedeu. A bacteriúria que estava ausente após a primeira fase do tratamento (ver exames anteriores) novamente se tornou positiva com 700.000 germes por mililitro de urina.

3) Terapêutica e Evolução - Antibióticos e Sulfametoxipiridazina durante um mês. Quando a cultura se tornou novamente negativa (após a reagudização ocasionada pela PBR), foi transferida para o Serviço de Ginecologia, onde se submeteu à cirurgia.

4) Sumário e Discussão - Infecção urinária recurrente, com sete anos de duração, já tendo determinado deficit funcional do rim. A pressão arterial, normal na ocasião da hospitalização, vem progressivamente se elevando. Em 7.1.61, estava em 165/100.

A urografia excretória foi normal. Submeteu-se à cirurgia corretiva do problema ginecológico, o que pareceu ter sido benéfico para sua Infecção urinária, porquanto tôdas as uroculturas posteriores foram negativas. Diagnóstico: Pielonefrite crônica complicada.

CASO XI - Eva, 30 anos
Hospitalização (junho 59 e junho 60)
Ficha Clínica Nº 119-59
Laudo Patológico Nº 60-877 (L.F.)

1) Relato Clínico - Hipertensão arterial, descoberta no pré-operatório de Tireoidectomia (Bócio não funcionante) em 1958. Fêz vários tratamentos, inclusive ganglioplégicos, sem redução apreciável das cifras tensionais. Em 1959, internou-se na 1ª C. M., onde foi submetida a vários exames, inclusive PBR, sem que se descobrisse a causa de sua HA. Durante o fim de 59 e nos seis primeiros meses de 60, foi controlada em ambulatório. As médias das várias medições de TA foram 159.6 e 102.2(sistólica e diastólica) naquele período.

Desde os 27 anos, apresenta dores lombares muito freqüentes, que por vêzes se agravam; uma das exacer-

bações, dois meses antes da 1ª hospitalização, foi acompanhada de disúria e hematúria. Posteriormente apresentou episódios seguidos de polaciúria, disúria e hematúria terminal. Aos 13 anos teve dor e edema no joelho esquerdo, que a impediam de deambular. Atualmente tem apenas a sensação de rangido na articulação, quando caminha. Aos 26 anos teve mal estar súbito, tonturas, e vomitou material escuro; nos dias imediatos, as fezes eram pretas.

O exame clínico não mostrou diferença fundamental entre o observado em 1959 e 1960.

Altura 1.66 m. Pêso 61 kg. Crepitação audível e palpável na movimentação do joelho esquerdo. Ictus cordis no 5º EIC, para fora da linha hemiclavicular, algo propulsivo. Sôpro sistólico (++), mais intenso no foco aórtico. A2 hiperfonética. Aorta palpável na fúrcula esternal. Pulso 72, eurrítmico. Tensão arterial 162/102 (MSD) e 200/120 (MIE). Tireóide com aumento difuso consistência elástica, indolor, sem frêmito e sem sôpro.

2) <u>Exames Complementares</u> (1960)

a) Urina: proteínas, 2.4 g por mil; 20 leucócitos pc (297.5 milhões/24 h); 20 eritrócitos pc (297.4 milhões/24 h); leucócitos corados pela Safranina O, 85 % dos elementos presentes; culturas - 5000 estreptococos não hemolíticos/ml (20.10.59); Estafilococo dourado não hemolítico 20/ml (28.4.60) e negativa (20.6.60).

b) Provas de Função Renal: Depuração ureica, 52 % com NU de 8 mg%; Depuração da creatinina endógena, 86 ml/m; Concentração, 1017 e Excreção de PSP, 37 %.

c) Fundo de ôlho: tipo I de Keith-Wagener.

d) Eletrocardiograma: Alteração primária do processo de repolarização ventricular de tipo isquêmico na parede ântero-lateral do miocárdio.

e) Urografia Excretória: normal.

g) Ginecológico: vaginite.

h) O. R. L.: amígdalas pequenas e sépticas; sugerida a extirpação (realizada em 25.7.60).

i) Radiografia do Joelho: sinais radiológicos de Osteoartrite.

j) Punções-biópsias de Rim: Em 1.7.59, negativa. Em 6.7.60 nova punção; pós-operatório sem complicações.

3) Terapêutica e Evolução - A paciente tem recebido vários cursos de tratamento antibiótico sem melhoras significativas de seus sintomas vesicais. As cifras tensionais foram reduzidas com o emprêgo simultâneo de Rauwolfia, Clorotiazida e ganglioplégicos.

4) Sumário e Discussão - Sintomas de Infecção urinária e Hipertensão arterial desde a idade de 27 anos. No exame de urina se encontrou hematúria acentuada, piúria intensa, mas bacteriúria discreta. Verdade seja dita que a paciente tomava antibióticos e quimioterápicos de maneira freqüente. As provas de função revelaram hipostenúria e diminuição das depurações de uréia e creatinina. Em que pesem a normalidade da urografia e a ausência de bacteriúria, o diagnóstico feito foi o de Pielonefrite crônica complicada.

CASO XII - Iracema M., 30 anos
Hospitalização (1ª) em maio de 58
Ficha Clínica Nº 68-59
Laudo Patológico Nº 13.841-58(F.M.)

1) Relato Clínico - A paciente hospitalizou-se no Serviço da 1ª C. M. em maio de 1958, apresentando um quadro de Encefalopatia hipertensiva: tensão arterial .. 280/175, edema de papila e hipertensão de líquor. Estava também em Insuficiência cardíaca. Foi medicada, obteve melhorar e continuou internada para exames e tratamento.

A história clínica reporta-se ao ano de 1955, quando engravidou e abortou por duas vêzes. O último abôrto deu-se aos seis meses de gravidez e foi acompanhado de Eclâmpsia. Em julho de 56, quando novamente grávida, teve metrorragia, seguida logo por edema de face e nictúria. Tratou-se na Maternidade e obteve melhoras. Uma semana após a alta, voltou ao Hospital por sentir-se

asteniada e apresentar cefaléia, deficit visual e escotomas volantes e cintilantes. Poucos dias após, teve nova metrorragia, seguida de abortamente. Passou para uma enfermaria de Clínica Médica onde, durante um mês, recebeu tratamento para hipertensão arterial. Em abril de 57, tôda a sintomatologia retornou. Internou-se no Serviço da 1ª C. M., onde ficou em tratamento por um mês. Foi controlada em ambulatório até maio de 58.

Altura 1.58 m. Pêso 45 kg. Edema perimaleolar discreto. Ictus cordis no 4º EIC, dois dedos para fora da linha hemiclavicular, extenso e propulsivo. Ritmo de galope. Sôpro sistólico (+++), audível em todo o precórdio, mais intenso no foco aórtico. Pulso 112, eurrítmico. Tensão arterial 280/175. Aorta palpável na fúrcula esternal. Artérias periféricas endurecidas e sinuosas. Estertores bolhosos nas bases pulmonares. Sinal de Babinski à direita.

2) Exames Complementares (a partir de 58)

a) Urina: proteínas, traços nítidos a traços carregados; 5 a 10 leucócitos pc (6.3 milhões/24 h); eritrócitos, 5 pp a 3 pc (453.000/24 h); 0 a 5 cilindros hialinos e granulosos pc (151.000 hialinos e 75.000 granulosos em 24 h); 10 % dos leucócitos presentes se coravam pela Safranina O; bacteriúria sempre acentuada, superior a 1 milhão de germes por ml de urina (Estafilococo dourado e Colibacilo); negativou apenas uma vez com o tratamento.

b) Provas de Função Renal: Depuração ureica, 44 %; Concentração 1020; Excreção de PSP, 18.6 % em 15 minutos.

c) Fundo de ôlho: 1º exame: início de edema de papila, parte temporal; arteriolospasmo acentuadíssimo; exsudatos e flocos agrupados em tôrno da papila, principalmente temporal; no ôlho direito (menos acentuadamente no esquerdo) há hemorragias puntiformes maculares e trombose de uma vênula no domínio da Temporal inferior direita;

2º exame: OD - focos hemorrágicos, artérias estreitadas; OE - atrofia de papila, vasos estreitados

com sinais angioscópicos de Periarterite.

d) Eletrocardiograma: Hipertrofia ventricular esquerda e alterações mistas da repolarização ventricular.

e) Urografia Excretória: Secreção renal prejudicada à direita; sinais de provável pelve dupla à direita; ausência de secreção e hipotrofia renal à esquerda.

f) Punção-biópsia Renal: realizada em 12.8.58. Pós-operatório sem complicações.

3) Evolução e Tratamento - Apesar do tratamento antihipertensivo e antibiótico, a paciente sempre mantinha cifras tensionais elevadas (diastólica entre 130 e 140) e culturas de urina (exceto uma vez) continuamente positivas. A uréia sanguínea se foi elevando e, em 7.10.58, estava em 98 mg%. Em maio de 59, subitamente entrou em coma. Internada na 1ª C. M. veio a falecer no 3º dia de hospitalização com o diagnóstico de Hemorragia cerebral.

4) Sumário e Discussão - Esta paciente apresentava bacteriúria permanente, hipertensão arterial de evolução maligna, provável rim contraído à esquerda, anomalia de vias excretoras à direita e deficit funcional do rim não muito acentuado, a não ser em fase final, quando se instalou uremia. O falecimento deu-se, entretanto, por hemorragia cerebral.

O diagnóstico estabelecido foi o de Pielonefrite crônica, Hipertensão maligna e Insuficiência renal.

CASO XIII - Iracema R., 50 anos
Hospitalizada em 20.5.60
Ficha Clínica Nº 152-60
Laudo Patológico Nº 774 (L. F.)

1) Relato Clínico - Refere dores articulares localizadas em grandes e pequenas articulações, sem sinais inflamatórias, que vêm evoluindo há 3 anos, de maneira intermitente, sem deixar deformidade articular. Eventualmente, apresenta dores lombares "em ardência" e febre. Aos 36 anos, teve hematúria macroscópica, não precedida

de dor. Duas gravidezes normais.

Bom estado de nutrição. Discreto edema pré-tibial. Ictus no 5º EIC, para fora da linha hemiclavicular. Sôpro sistólico (++) no foco aórtico. Pulso 64, eurrítmico. Tensão arterial 180/90.

O exame das articulações revelou limitação dos movimentos e dor à palpação e à movimentação.

2) Exames Complementares

a) Urina: proteínas, traços leves a 675 mg por litro; 5 a 15 leucócitos pc (6.3 milhões/24 h); eritrócitos, 5 a 10 pc (4.2 milhões/24 h); 5 cilindros pp (hialinos e hialinogranulosos 76.000/24 h); leucócitos corados pela Safranina O, 5 pc; a coloração do sedimento mostrou mais de 100 bacilos Gram (-) por campo de imersão; a cultura revelou duas vêzes E. coli, mais de 1 milhão por ml de urina; em uma ocasião (após o emprêgo de Nitrofurantoina) a bacteriúria reduziu-se 1500 Aerobacter aerogenes e Estreptocos fecalis por ml.

b) Provas de Função Renal: Depuração ureica, 64 %; Depuração da creatinina endógena, 40.8 ml/m; Concentração, 1026; Excreção de PSP, 31.2 %.

c) Exames Hematológicos:

1) hematócrito, 37.5 e hemoglobina de 11.5g%; 11.100 leucócitos com fórmula normal;

2) pesquisa de célula LE (-).

d) Bioquímica do Sangue: Nitrogênio ureico, 8mg%; glicose, 79 mg%; Colesterol total, 305 mg%; Albumina 4.6 g%; Globulinas, 3.2 g%; Gamaglobulina, 1.86 g%

e) Fundo de ôlho: Retinopatia hipertensiva tipo K. W. I.

f) Eletrocardiograma: sobrecargas ventricular e auricular esquerdas; alterações mistas da repolarização ventricular.

g) Urografia Excretória: eliminação tardia do contraste em ambos os rins (deficit funcional); imagens pielocalicinais e segmentos ureterais visíveis, sem alterações.

h) Radiografia dos Ossos das Mãos: múltiplos pinçamentos das fendas articulares; espessamento fusiforme periarticular nas interfalangianas proximais.

i) Ginecológico: anexite crônica.

3) Evolução e Tratamento - Recebeu Corticosteróides e antibióticos. Houve melhora do processo articular. A cultura de urina negativou-se com Nitrofurantoina; porém, 15 dias depois, uma nova cultura mostrou mais de um milhão de Colibacilos resistentes a todos os tratamentos. Apesar da terapêutica intensiva, não mais se conseguiu esterilizar a urina.

4) Sumário e Discussão - A Infecção urinária nesta paciente, portadora de Artrite reumatóide, foi descoberta, acidentalmente, numa investigação rotineira. Entretanto, apesar da hipertensão moderada, mais de tipo sistólico, já havia deficit de funções renais. A história de hematúria aos 36 anos, não foi totalmente esclarecida, embora a possibilidade de Litíase não pudesse ser totalmente afastada. No momento, porém, não existe evidência de tal enfermidade e o diagnóstico feito no Serviço foi o de Pielonefrite crônica.

CASO XIV - Leonita, 23 anos
Consultou em 19.6.59
Ficha Clínica Nº 239-59
Laudo Patológico Nº 16.312-59(F.M.)

1) Relato Clínico - Há cêrca de 4 anos, teve início sua enfermidade com edema de face, de pés e de mãos, polaciúria e disúria. Um exame de urina, feito naquela ocasião, revelou proteinúria e piúria (sic). No ano seguinte, teve idêntico quadro. Há cêrca de um mês, por ocasião de exame rotineiro de saúde, disseram-lhe que era hipertensa.

Atualmente apresenta dores lombares eventuais e intolerância para alimentos gordurosos.

Emagrecida (Altura 1.70 m e pêso de 61 kg). Discreto edema pré-tibial. Ictus cordis em situação normal. Sôpro sistólico (+), audível com a máxima intensidade no

mesocárdio. Pulso, 80, eurrítmico. Tensão arterial 155/ /98 (MSD) e 168/135 (MIE). Tireóide algo aumentada, consistência firme, sem frêmito e sem sôpro.

2) Exames Complementares

a) Urina: traços levíssimos de proteínas; 1 leucócito pc (162.000/24 h); 5 eritrócitos pc (260.000/24 h); cilindros hialinos, 14.000/24 h; leucócitos corados pela Safranina "O", 1 pc; cultura negativa.

b) Provas de Função Renal: Depuração ureica, 42 % com uréia sanguínea de 42 mg%; Depuração da creatinina endógena, 141.5 ml/m (20.12.60); Concentração, 1028; Excreção de PSP, 48.3 %.

c) Fundo de ôlho: estreitamento generalizado da circulação arteriolar.

d) Eletrocardiograma: normal

e) Radiografia de coração e vasos da base: normal.

f) Urografia Excretória: as radiografias com compressão pélvica revelam certa hipotonia dos cálices superiores e inferiores de ambos os rins, sugerindo a possibilidade de Pielonefrite crônica.

g) Uretrocistografia: cistocele discreta

h) Punção-biópsia Renal: realizada em 16.11.59; sem complicações no pós-operatório.

3) Evolução e Terapêutica - De dezembro de 59 a dezembro de 60, a paciente foi periòdicamente examinada em consultório. Durante aquêle período, esteve sempre febril (até 37.5°); eventualmente com temperatura maior. Algumas vêzes teve disúria. A tensão arterial oscilou entre 135/84 e 145/110. Em 8.4.60, o exame de urina mostrou alguns eritrócitos, alguns leucócitos e 4500 colibacilos. Com o uso de Novobiocina, obteve melhoras, continuando depois com Sulfametoxipiridazina por um mês. Em dezembro de 60, estava subjetivamente bem. A cultura de urina mostrou Estreptococos não hemolíticos, em quantidades não significativas, enquanto o Gram no sedimento apresentava vários cocos e bacilos Gram (+).

4) Sumário e Discussão - Esta paciente teve 2 quadros agudos com sintomas sugestivos de Pielonefrite, mas com edema concomitante. A hipertensão arterial foi descoberta por acaso. Achados urinários pouco significativos, inclusive com cultura discretamente positiva ou mesmo negativa. Em 1959, a depuração ureica estava bastante reduzida; porém a depuração da creatinina, em 1960, deu resultados absolutamente normais. Como a enfêrma é portadora de certo grau de cistocele, é possível que a depuração ureica baixa que foi observada, dependa de um incompleto esvaziamento vesical. De qualquer maneira, a radiografia revelou dados sugestivos de Pielonefrite crônica, diagnóstico que, embora com restrições (provas de função normais), foi o estabelecido no Serviço.

CASO XV - Lira, 15 anos
Hospitalizada em 10.8.60
Ficha Clínica Nº 37
Laudo Patológico Nº 60-1166c (L. F.)

1) Relato Clínico - Desde os fins de 1958, vem apresentando episódios de tonturas, mal estar, tremores nas mãos e sudorese profusa, que surgiram abruptamente sem fator causal definido, e que melhoravam com o repouso e o uso de analgésicos. Ultimamente a freqüência das crises tem diminuido.

Na mesma época começou a notar palpitações e dispnéia de esfôrço moderada. Em setembro de 1959 percebeu o aparecimento de edema perimaleolar bilateral, quando deambulava.

A partir de janeiro de 60, vem sentindo dores lombares bilaterais, pouco freqüentes, sem irradiação definida, que pioram com o esfôrço.

Nega polaciúria, disúria, nictúria ou modificações no aspecto da urina.

Bom estado de nutrição. Ictus cordis no 5º EIC, ao nível da linha hemiclavicular, algo propulsivo. Sôpro sistólico (++), audível mais intensamente no foco aórtico. Pulso 84, eurrítmico. Tensão arterial 170/120 (MSE), no dia do internamento. Uma semana depois, a tensão estava em 140/90 (sem medicação) e era de 200 mm (sistólica)

QUADRO VII

Pacientes com Infecção Urinária sem Hipertensão Arterial

CASO	Idade em anos	Duração	Dor lombar	Polacíúria	Disúria	T.A.	Proteinúria	Leucócitos em 24 horas	Eritrócitos em 24 horas	Safranina "O"	Germes/ml de urina	D. uréica em %	D. creat. em ml/min	Concentração	PSP em %	Afecção ginecológica	Urografia ou outra exploração urológica
1	31	5 meses	sim	sim	sim	95/75	traços nítidos	36 milhões	607.000	10 pp	105.000	71	---	1026	52.8	Anexite	Urografia normal
2	29	15 dias	duvidosa	sim	sim	106/64	traços levíssimos	287 milhões	3.9 milhões	0	8	71	103.9	1023	46.6	Anexite	Urografia normal
3	61	31 anos	sim	sim	sim	140/80	75 mg/l	2 a 20 por campo	5 pp a 4 por campo	10 pp	mais de 1 milhão	89	69	1019	26.6	Prolapso uterino Cistocele	Duplicidade pielo-ureteral. Ptose vesical.
4	41	12 anos	sim	sim	sim	120/84	traços levíssimos	1 por campo	1 por campo	0	5.000	68	90	1020	36.6	---	Urografia normal Cistoscopia normal
5	24	1 ano	sim	sim	sim	105/50	traços leves	4.96 milhões	77.000	---	mais de 1 milhão	85	83.8	1024.7	60	Salpingite Endometriose	Urografia: quadro radiológico de Pielonefrite crônica
6	20	vários anos	sim	não	não	120/80	traços levíssimos	400.000	1.2 milhões	10 pp	200.000	88	91.6	1028	45.6	---	Urografia normal
7	23	14 meses	sim	sim	sim	125/68	traços levíssimos	4 milhões	127.000	1 pc	mais de 1 milhão	66	81.4	1025	44.4	Anexite	Urografia - Hipotonia do bacinete direito e alguns cálices secundários em ambos os lados
8	28	1 ano	duvidosa	não	sim	100/42	traços leves	1.8 milhões	12 milhões	3 pc	Gram do sedimento: mais de 50 bacilos por campo	58	65.9	1031	47.4	Anexite	Urografia normal

QUADRO VIII

Análise Histológica da PBR em Pacientes com Infecção Urinária sem Hipertensão

	LESÕES GLOMERULARES									LESÕES TUBULARES						Les. INTERSTICIAIS			Les. VASCULARES		
CASO	Espessamento da membrana basilar	Proliferação celular	Congestão	Fibrose de glomérulo ou cápsula	Atrofia	Aderência	Periglomerulite	Fibrose peri-glomerular	Substância proteinácea na cápsula	Atrofia	Dilatação	Degeneração	Cilindros epiteliais	Cilindros hialinos	Cilindros colóides	Edema	Inflamação	Fibrose	Fibrose peri-arterial	Arteriosclerose	Hialinização arteriolar
1	-	-	-	+ Parcial	+	+	-	-	+	-	-	+	+	+	-	-	-	-	+	-	-
2	-	-	+	-	-	-	-	-	-	-	-	-	+	+	-	-	-	-	-	-	-
3	+	-	-	+ Glomérulo e cápsula	+	-	+	+	+	+	+	+	-	+	+	-	+	+	+	+	+
4	-	-	-	+ Glomérulo e cápsula	-	-	-	-	+	-	-	-	+	+	-	-	-	-	-	-	-
5	-	-	-	-	-	-	-	-	-	-	-	+	-	-	-	-	-	-	-	-	-
6	-	-	-	-	-	-	-	-	-	-	-	-	+	+	-	-	-	-	-	-	-
7	+ Trombos hialinos	+	-	-	+	+	-	-	+	-	-	-	+	-	-	-	-	-	-	-	-
8	-	-	+	-	-	-	-	-	-	-	+	-	+	+	-	+	-	+	-	-	-

QUADRO IX

Análise dos Dados Clínicos em Pacientes com Infecção Urinária e Hipertensão Arterial

CASO	Idade em anos	Duração da infecção em anos	Duração da hipertensão	Dor lombar	Polaciúria	Disúria	T. A.	Proteínas	Leucócitos milhões em 24 horas	Hemácias milhões em 24 horas	Cilindros milhões em 24 horas	Safranina "O"	Bactérias/ml de urina	D.U. em %	D. Creat. em ml/min	Concentração	PSP em %	Fundo de olho	Eletrocardiograma	Urografia ou outra exploração urológica	Afecção ginecológica
1	45	20	4 anos	+	+	+	200/120	traços leves	12	0.840	Hialinos 0.053 C. leucócitos 0.026	1 pc	142.000	81	77.8	1016	29.6	Áreas de arteriosclerose e espasmo arteriolar	Cresc. AE HVE BRD	normal	Metropatia
2	39	7	--	+	+	+	135/82 165/100	450 mg/1	80 pc 4.1 (após tratamento)	3 pc 0.187 (após tratamento)	0.033	3 pc	mais de 1 milhão	46	61.5	1016	42	Disc. sinais de retinop. hip. Corio-retinite	Alt. prim. Rep. vent.	normal	Retocele Cistocele
3	30	3	2 anos	+	+	+	162/102	2.4 g/1	297.5	297.4	---	85% dos leucócitos	5.000	52	86	1017	37	Tipo I de Keith-Wagener	Alt. prim. R.V. tipo isquêmico	normal	Vaginite
4	30	--	3 anos	-	-	-	280/175	traços nítidos a carregados	6.3	0.453	0.151 H 0.075 G	10 %	mais de 1 milhão	44	--	1020	18.6	Tipo IV de Keith-Wagener	HVE Alt. mistas RV	Sec. dim. Pelve dupla à D. Hipot. Rim E	--
5	50	--	--	+	-	-	180/90	675 mg/1	6.3	4.2	0.076	5 pc	mais de 1 milhão	64	40.8	1026	31.2	Tipo I de Keith-Wagener	Cresc. AE HVE. Alt. mistas RV	normal	Anexite crônica
6	23	4	1 mês	+	+	+	155/98	traços levíssimos	0.162	0.260	0.014	1 pc	4.500	42	141.5	1028	48.3	Estreit. general. da circ. arteriolar	normal	Hipotonia calicinal bil. Cistocele discreta	--
7	15	--	--	-	-	-	170/120	0	0.370	0.370	--	0	mais de 1 milhão	75	67.5	1027	52	Tipo I de Keith-Wagener	normal	normal	--
8	49	32	18 meses	+	+	+	175/105	225 mg/1	13.4	0.344	2 a 5 pp	0	mais de 1 milhão	90	--	1024	50	Tipo II de Keith-Wagener	HVE	normal	--

QUADRO X

Alterações Histológicas em Pacientes com Infecção Urinária e Hipertensão Arterial

CASO	DIAGNÓSTICO FINAL	GLOMÉRULOS						TÚBULOS						ESTROMA		VASOS		OUTROS DADOS
		Hialinização	Fibrose de cápsula	Fibrose periglomerular	Atrofia	Subst. protein. ou Hialina no E.B.	Periglomerulite	Cilindros colóides	Cilindros hialinos	Cilindros epiteliais	Atrofia	Dilatação	Calcinose	Fibrose	Inflamação	Arteriosclerose	Hialinização arteriolar	
1	Pielonefrite crônica	-	-	-	+	+ (Hial.) + (Prot.)	+	-	+	+	+	+	-	+	+	+	+	
2	Pielonefrite crônica	-	+	+	-	+ (Prot.)	-	-	+	+	+	+	-	+	-	+	-	
3	Pielonefrite crônica	-	+	-	-	-	-	+	+	+	+	-	-	+	-	+	+	
4	Pielonefrite crônica Nefrocalcinose	+	-	+	+	-	+	+	+	-	+	+	+	+	+	-	+	
5	Glomerulonefrite Pielonefrite Nefrosclerose	-	-	-	+	+ (Prot.)	-	+	-	+	+	+	-	-	+	-	+	Hipercelularidade focal Aderência
6	Arteriosclerose focal	-	-	-	-	+ (Prot.)	-	-	-	+	-	-	-	-	-	+	-	Edema peri-capsular Aderência
7	Nefrosclerose arterial e arteriolar	-	+	-	-	+ (Prot.) + (Hial.)	-	+	+	-	-	-	-	-	-	+	+	
8	Nefrosclerose arteriolar	-	-	-	-	-	-	-	-	+	-	-	-	-	-	-	+	

no 1/3 inferior da perna direita. Lobo esquerdo da tireóide discretamente aumentado.

2) Exames Complementares

a) Urina: ausência de proteínas; 5 leucócitos pp (370.000/24 h); eritrócitos, 2 pp (370.000/24 h); leucócitos corados pela Safranina "O", ausentes; a coloração do sedimento pelo método de Gram mostrou ausência de germes, enquanto a cultura revelava Proteus e Aerobacter em número de 60 germes/ml; a cultura da urina pós-biópsia evidenciou mais de 1 milhão de Colibacilos por ml de urina e a coloração do sedimento, nessa ocasião, revelou 40 bacilos Gram (-) por campo de imersão.

b) Provas de Função Renal: Depuração ureica, 75 % com Nitrogênio ureico de 8 mg%; Depuração da Creatinina endógena, 67.5 ml/m; Concentração, 1027 e Excreção de PSP, 52 %.

c) Fundo de ôlho: sinais muito discretos de Hipertensão arterial tipo I de Keith e Wagener.

d) Eletrocardiograma: normal

e) Urografia Excretória: normal

f) Punção-biópsia Renal: realizada em 25.8.60; pós-operatório sem complicações.

3) Terapêutica e Evolução - Recebeu Nitrofurantoina por dez dias e teve alta. Em 12.11.60 sua tensão estava em 135/85 e a cultura de urina mostrou 950.000 colibacilos por ml. Em 3.12.60 as cifras tensionais já se haviam elevado para 150/100 e a cultura de urina foi positiva com 750.000 Colibacilos por ml.

4) Sumário e Discussão - Esta paciente apresentava uma história absolutamente atípica. Apesar de jovem, suas cifras tensionais eram elevadas; mas, sem tratamento, retornaram aos níveis normais. Em dezembro, novamente tinha cifras de Hipertensão. Afora o deficit na depuração de Creatinina, as outras provas de função estavam normais. As crises referidas na história e a reversibilidade espontânea da tensão arterial ao normal, poderiam

sugerir Feocromocitoma. Infelizmente não se pôde confirmar tal suposição. A continuação da bacteriúria autorizava o diagnóstico de Pielonefrite crônica.

CASO XVI - Maria R., 49 anos
Hospitalizada em 30.11.59
Ficha Clínica Nº 259-59
Laudo Patológico Nº 739-c-59

1) Relato Clínico - Desde a primeira gravidez, aos 17 anos, e em tôdas as gestações subseqüentes, apresentou dores lombares sem irradiação, que, aparentemente, cessavam com o parto. Concomitantemente, tinha disúria, polaciúria e tenesmo urinário; eventualmente a urina continha depósito. Mesmo depois do último parto, há 7 anos, a sintomatologia permaneceu, alternando-se as dores com os sintomas miccionais.

Há um ano e meio, foi submetida à colecistectomia; naquela ocasião soube que era hipertensa.

Teve doze gravidezes a têrmo e 3 abortamentos.

Emagrecida. Ictus no 5º EIC, ao nível da linha hemiclavicular. Timbre metálico de A2. Aorta palpável na fúrcula esternal. Pulso 75, eurrítmico. Tensão arterial 175/105.

2) Exames Complementares

a) Urina: proteínas, 225 mg por mil; leucócitos, 3 pc (13.4 milhões/24 h); eritrócitos, 10 pp (334.000 em 24 h); cilindros hialinos, granulosos e celulares, 2 a 5 pp; cultura, mais de 1 milhão de estafilococos brancos por ml de urina.

b) Provas de Função Renal: Depuração ureica, 90 %; Concentração, 1024; Excreção de PSP, 50 % em 15 minutos.

c) Bioquímica do Sangue: Nitrogênio ureico, 11 mg%; glicose, 89 mg%.

d) Fundo de ôlho: os sinais encontrados no fundo de ôlho indicam que passou recentemente ao tipo II de Keith e Wagener.

e) Eletrocardiograma: sobrecarga sistólica do ventrículo esquerdo.

f) Urografia Excretória: normal.

g) Punção-biópsia Renal: realizada em 19.12.59; pós-operatório sem complicações.

3) Terapêutica e Evolução - Com a medicação recebida (Tetraciclina, Reserpina e Suplemento vitamínico) obteve melhora sintomática e redução das cifras tensionais.

4) Sumário e Discussão - Infecção urinária recurrente desde os 17 anos de idade. Hipertensão arterial descoberta aos 47 anos. Provas funcionais do rim em níveis normais.

Diagnóstico: Pielonefrite crônica com hipertensão secundária.

COMENTÁRIOS

O nosso grupo compreende dezesseis pacientes do sexo feminino, tôdas portadoras de sintomas e sinais de infecção urinária de duração variável.

Os têrmos infecção urinária e Pielonefrite foram indistintamente usados no nosso trabalho. É claro que, sob o ponto de vista teórico, estas duas denominações não têm o mesmo significado, porquanto polaciúria, disúria, piúria e bacteriúria podem depender não sòmente de uma Pielonefrite, mas expressar também infecção em outros segmentos do sistema urinário, uretra ou bexiga, por exemplo. Entretanto, diz Campbell (35) que a cistite nunca é uma lesão solitária do trato urinário e deve ser sempre considerada como uma complicação de infecção ou inflamação em algum outro lugar, geralmente no rim ou uretra adjacente.

Mac Donald (102) diz que, dada a relação entre

bacteriúria e pielonefrite, é prudente considerar cada caso de bacteriúria como estando associado ou podendo tornar-se associado com Pielonefrite ativa. No que se refere à bacteriúria, isoladamente, tal ponto de vista tem tanto mais valor, se consideramos que existem bacteriúrias assintomáticas que podem certamente conduzir à pielonefrite como foi verificado por Kass (86) em mulheres grávidas. Campbell acha que, até ser possível fazer-se um diagnóstico, é melhor designar a infecção urinária simplesmente como piúria aguda ou crônica, ponto de vista que não aceitamos, já que dá ênfase à presença de piócitos na urina, sinal que pode surgir em outras afecções (Nefrite lúpica) e que pode estar ausente em casos de Pielonefrite severa (73).

Por tôdas estas razões, achamos que, excluindo uma uretrite óbvia, os sintomas e sinais urinários referidos devem ser considerados, sob o ponto de vista prático, como evidência de Pielonefrite, até prova em contrário, e que, nesta acepção, PN e infecção urinária são indistinguíveis.

A existência de HA separa a nossa série de pacientes em dois grupos que apresentam semelhanças e diferenças.

Em princípio, 11 das 16 pacientes (68.1 %) apresentavam dores lombares, disúria e polaciúria; tôdas tinham bacteriúria e piúria variáveis.

A incidência de infecção ginecológica concomitantemente foi observada em sete (43.7 %); cistocele esteve presente em três; e metropatia em uma.

Urografias anormais foram notadas em 5 das 16 (31.2 %).

Não houve diferença significativa na média de idade dos dois grupos (35.1 para as pacientes com HA e 32.1 para as que não apresentavam elevação das cifras tensionais), embora no grupo com HA figure uma paciente de 15 anos em que um diagnóstico seguro de PN não foi estabelecido.

Não se podem avaliar com certeza as diferenças entre a duração da infecção nos dois grupos, por não se possuir referência exata em 1 paciente do grupo sem HA e

em 3 do grupo em que a TA estava elevada. Tal correlação seria importante, uma vez que Jackson e cols. (72) verificaram que o achado de Pielonefrite crônica estava mais diretamente relacionado com a duração dos sintomas que com a sua intensidade.

Não houve aparentemente diferença no grau da piúria entre os dois grupos, embora os pacientes com piúrias mais abundantes num ou noutro grupo (casos 1 e 2 nos sem hipertensão e 1, 2 e 3 no grupo de hipertensos) tivessem infecção urinária de início recente ou estivessem em período de exacerbação do processo crônico, o que está de acôrdo com os achado de Jackson (72). A proteinúria foi algo mais intensa no grupo de hipertensos, o mesmo acontecendo com a hematúria, menos nitidamente, porém.

A cilindrúria apareceu apenas em 2 casos sem HA, enquanto esteve presente em 6 dos 8 com cifras tensionais elevadas, constituindo assim uma diferença marcante entre os dois grupos. É de notar que cilindros com piócitos ocorreram apenas duas vêzes, dado surpreendente, quando se considera que surgiram em 4 dos 6 casos de Nefrite lúpica por nós estudados. As células descritas por Sternheimer (170) foram positivas em 11 dos 15 casos em que foram pesquisadas. Ainda que seja difícil estabelecer uma comparação, dado o fato de que na maioria dos casos a pesquisa sòmente foi feita uma vez, tem-se a impressão de que elas surgiram em números maiores nos casos crônicos.

Kipnis e cols. (89) dizem que sempre que as encontratam, a biópsia revelava PN. Nosso achado contraria, porém, o relato por Campanacci (34), que, em 148 casos de Cistopielite, encontrou as células referidas em 91 % e eram mais abundantes nas formas agudas que nas crônicas.

Das provas funcionais de rim, que foram executadas em todos os pacientes (conc. D. U. e Excreção de PSP), a prova de concentração mostrou-se alterada em 3 pacientes sem HA e em 5 com Hipertensão; a depuração ureica não mostrou diferenças importantes e a excreção de PSP foi anormal apenas uma ocasião nas 16 vêzes em que foi pesquisada. A depuração da creatinina endógena foi feita em 7 pacientes do grupo sem HA: em 3 foi normal e em 4 estava reduzida. Nas seis pacientes hipertensas em que

esta prova foi realizada, apenas uma apresentou cifras normais. No total, as provas de função foram doze vêzes anormais no grupo sem HA e 16 vêzes nos hipertensos.

Ao analisarmos a parte de histologia, usamos a classificação patológica de Jackson e cols. (72), cujos critérios são um pouco rígidos, já que não encerram as fases intermediárias da evolução do processo, mas que, de qualquer forma, foram os que mais se aproximaram dos nossos achados. Jackson descreve, na infecção aguda ou recentemente adquirida, a presença de cilindros celulares e polimorfonucleares nas luzes tubulares, com reação intersticial mínima ou inexistente. Na fase crônica inicial, haveria inflamação periglomerular e glomerulite invasora, com exsudação intracapsular; pode haver fibrose periglomerular e há infiltração inflamatória no interstício. Nas formas avançadas, além das alterações precedentes, haveria cilindros colóides no interior de túbulos dilatados, com epitélio atrófico, ou um aspecto semelhante a enfarte com túbulos colapsados e glomérulos isquêmicos e hialinizados ou então tecido cicatricial.

Nos nossos casos sem hipertensão, os enfermos poderiam ser assim classificados:

1) Normal (caso 5) - que apresentava apenas grau discreto de degeneração tubular, alteração que, isoladamente, não tem significado. É de notar que os sintomas duravam 1 ano e havia evidência radiológica de PNC.

2) Pielonefrite aguda ou recentemente adquirida em 2 casos (2 e 6); em ambos os casos havia apenas cilindros hialinos e epiteliais nas luzes tubulares e congestão glomerular em um dêles (caso 2). Os sintomas duravam 15 dias no caso 2 e vários anos no caso 6.

3) PN crônica avançada (caso 3) que apresentava todos os sinais clássicos: periglomerulite, fibrose pericapsular, fibrose glomerular, dilatação tubular, cilindros colóides, inflamação e fibrose intersticiais e arterio e arteriolosclerose.

4) 3 casos (1, 4 e 8) mostravam alterações que se poderiam considerar intermediárias entre a fase aguda e a crônica, pois, além de cilindros epiteliais e hialinos, tinham fibrose e atrofia de glomérulo e fibrose pe-

rivascular (caso 1), fibrose capsular e glomerular (caso 4) e fibrose de estroma (caso 8). Clinicamente, nos casos 1 e 8, a infecção se havia iniciado recentemente (5 meses e 1 ano respectivamente), enquanto no caso 4 o processo tinha doze anos de duração.

Finalmente, o caso 7 apresenta uma característica interessante. Essa paciente, com uma história típica de infecção urinária, bacteriúria e piúria, radiografia patológica e referindo uma história de cateterismo vesical por 8 dias, não apresentava, afora uns poucos cilindros epiteliais, nenhum dado histológico sugestivo de PN.

A existência de espessamento de MB, proliferação celular, aderências, atrofia glomerular e substância proteinácea no espaço de Bowman impunha o diagnóstico histológico de Glomerulonefrite mista (membranosa e proliferativa) e a presença de trombos hialinos faziam pensar em Nefrite lúpica. Entretanto, não havia história clínica sugestiva, o proteinograma foi normal e a pesquisa de células LE foi negativa. É provável, porém, que esta doente seja realmente portadora de LE iniciando com Nefropatia, o que só poderá ser verificado pela observação continuada da mesma. A história de inflamação da Pleura, aos 22 anos de idade, seria, então, um dado adicional.

A correlação entre as provas de função e as alterações histológicas no grupo anterior mostra que, no caso normal (5) - não houve alterações nas provas de função a não ser discreta redução na depuração da creatinina; no caso com PNC (3), havia hipostenúria e deficit na depuração da creatinina.

Nos casos com lesões intermediárias (1, 4 e 8), havia comprometimento moderado, embora desigual em todos; depuração ureica de 71 % no caso 1, hipostenúria e depuração ureica diminuída no caso 4 e redução na depuração da uréia e da creatinina no caso 8. A paciente com Glomerulonefrite (caso 7) apresentava depuração ureica e depuração da creatinina reduzidas.

No grupo com Hipertensão arterial, a avaliação histopatológica permitiu firmar o diagnóstico de PNC em 4 casos (casos 1, 2, 3 e 4); Nefrosclerose arterial e ar

teriolar em 1 (caso 7); Nefrosclerose arteriolar em 1 (caso 8); Arteriosclerose focal foi encontrada na paciente do caso 6 e no caso 5 se achou evidência de nefropatia mista; Nefrocalcinose foi observada no caso 4.

Todos os pacientes tinham cifras tensionais superiores a 140/90. A paciente 2, quando examinada durante sua hospitalização, apresentava TA 135/82; entretanto, naquela ocasião o fundo de ólho já apresentava sinais discretos de Retinopatia hipertensiva e a observação do caso mostrou que a TA foi se elevando progressivamente e, em janeiro de 61, estava em 165/100. Uma paciente (4) tinha história de Toxemia gravídica.

A comparação entre os dados funcionais e as alterações histológicas mostraram que os casos com PNC (1, 2, 3 e 4) apresentaram deficit funcional (hipostenúria nos 4, redução da DU em 3 e da dep. da creatinina em 3). No caso 5 que, ao lado de cilindros colóides, hialinose arteriolar, inflamação de estroma, mostrava evidência de Glomerulonefrite (hipercelularidade e aderência), as alterações de função se traduziram por diminuição na depuração da uréia e da creatinina.

A paciente do caso 6, cujo diagnóstico não foi definidamente esclarecido pela PBR, teve, num momento da avaliação, uma depuração ureica bastante reduzida; porém, a Depuração da Creatinina endógena, um ano mais tarte, foi perfeitamente normal. A paciente 8, com Nefrosclerose, tinha provas de função normais. O caso 7 apresenta vários aspectos interessantes. Em primeiro lugar, a idade de 15 anos; em segundo lugar, a ausência de polacúria, disúria e dor lombar; em terceiro lugar, a redução espontânea das cifras tensionais.

Sua história clínica poderia corresponder à feocromocitoma. Sob o ponto de vista histológico, a presença de hialinose arteriolar, alteração não encontrada por Silva (162) nos casos de Feocromocitoma, torna o diagnóstico pouco provável, embora não o afastem, dada a coexistência de nítida alteração arterial que, segundo o mesmo autor, é mais nítida que a lesão arteriolar naquela enfermidade.

Afora moderada redução na depuração da creatinina endógena todos os outros dados laboratoriais foram

normais, o que talvez reforce a possibilidade de Feocromocitoma, pois vem de acôrdo com os dados de Silva (162) que achou alterações laboratoriais mínimas ou desprezíveis nos seus casos, o que é incomum nos nossos casos de PN com hipertensão.

Resumindo nossos resultados, pode-se dizer, que, em 16 pacientes com sintomas e/ou sinais de infecção urinária e com cifras tensionais normais ou elevadas, a PBR revelou: rim normal em um caso, PN crônica em 5 casos (4 com HA e 1 com TA normal), nefrosclerose com sinais de PN crônica em 1 (com HA), Pielonefrite aguda ou recentemente adquirida em 2 (sem HA) fases intermediárias entre PN aguda e crônica em 3 (sem HA), Nefrosclerose pura em um (com HA), glomerulonefrite com sinais de PN em um (com HA) e Glomerulonefrite mista em 1 (sem HA). Assim, num grupo grande de pacientes, a avaliação da TA permite prever, com relativa exatidão, o grau de alteração histológica; em casos isolados, tal suposição não é válida; é o caso da paciente nº 3 do grupo sem HA, que apresentava todos os sinais de PNC inclusive comprometimento vascular.

Glomerulonefrite mista foi um achado inesperado numa paciente que tinha tôdas as razões para apresentar PN.

O achado urinário, que mais valor teve, para diferençar os dois grupos, foi a presença de cilindrúria. O comprometimento funcional não serviu de maneira definida para separar os dois grupos; teve, porém, valor para avaliar o grau de alteração histológica num paciente isolado. A urografia excretória não serve para avaliar a intensidade das alterações histológicas, já que foi normal em 3 de 5 pacientes com PNC bem definida e foi patológica em dois pacientes do grupo sem hipertensão, que apresentavam rim normal e Glomerulonefrite mista.

É de ressaltar a elevada incidência de afecções ginecológicas no grupo total, o que está de acôrdo com Rhoads (140), que afirma ser a procura de focos, próximos ou distantes, e seu tratamento uma das condições essenciais na terapêutica da PN. Infelizmente não foi possível verificar que efeito teria sôbre as cifras tensionais o tratamento da infecção, exceto na paciente nº 7,

cuja TA se reduziu, enquanto estava hospitalizada e recebendo apenas antibióticos.

Como neste caso se ficou em dúvida quanto à existência de PN, não se pôde tirar conclusão alguma. É lógico que, com o nosso pequeno número de casos, não é possível tecer considerações a respeito do grande problema da relação entre PN e HA. Não deixa de ser tentador, porém, especular se a HA não se deveria realmente à intensificação das lesões inflamatórias no rim. Assim, no grupo em que há apenas lesões mínimas, tubulares e intersticiais, a hipertensão estaria ausente; à medida que vão surgindo alterações glomerulares, tubulares e intersticiais mais intensas, vão se criando as condições histopatológicas que irão condicionar o aparecimento da hipertensão arterial, tal como aconteceu no nosso segundo grupo. Entretanto, não se pode saber, no momento, qual é o elo intermediário entre a lesão do rim e a alteração hemodinâmica representada pela HA.

Apesar das incertezas existentes, é nossos costume pesquisar infecção urinária em todo caso de hipertensão arterial e, quando a encontramos, tratamô-la como se fôsse realmente a causa desta enfermidade.

VALOR DA PBR NA PIELONEFRITE

A valorização exata da PBR no diagnóstico de PN não foi totalmente avaliada, devido à suposição de que, sendo um processo focal, não se prestava à biópsia; por isso, não se puncionavam os pielonefríticos e, por esta razão, não se podia comprovar a veracidade ou falsidade do conceito.

Jackson e cols. (72) puncionaram 50 pacientes e encontraram evidência histológica de PN em 70 % das biópsias e concluem que, na maioria dos pacientes com infecção clínica do trato urinário, a Pielonefrite crônica é uma doença difusa do rim. Campanacci e Bonomini (34) puncionaram 36 pacientes com o diagnóstico clínico de PN; a

BR confirmou êste diagnóstico em 27 casos. Verificamos assim que, embora a descoberta de alterações histopatológicos não seja tão freqüente como nas doenças difusas, nefrite lúpica, por exemplo, para comparar com um grupo nosso, a positividade é suficientemente alta para autorizar a continuação do método.

Um ponto a considerar é verificarmos se realmente a PBR oferece vantagens para a descoberta da PN, quando comparada com os métodos usuais.

Schreiner (156), num artigo sôbre infecção urinária, analisa a variabilidade de expressões clínicas da enfermidade e arrola 21 quadros clínicos que podem expressar PN, desde a forma assintomática até a síndrome urêmica completa ou parcial.

Vemos, assim, quão difícil é diagnosticar uma enfermidade com tal número de máscaras.

A própria forma aguda, tão fàcilmente diagnosticada pelos sinais de localização, polaciúria, disúria, tenesmo, etc., pode aparecer em 50 % dos casos sem êstes sintomas característicos (35).

Aliás, êstes sintomas miccionais têm sido valorizados de diferentes maneiras pelos vários autores que se têm ocupado do assunto.

Jan Brod (27), que estudou clìnicamente 132 casos e verificou que seu diagnóstico foi confirmado em 91 % dos 22 pacientes submetidos à biópsia ou necrópsia, dá um grande valor à história clínica, pois achou dores lombares em 64.4 % dos casos, enquanto polaciúria e disúria surgiram em 44.7 %, porcentagens altas, quando se considera a variabilidade de expressões clínicas da enfermidade.

Entretanto, Merrit e Sanford (110) não são da mesma opinião; numa tentativa para verificar se a existência de polaciúria, disúria, piúria e nictúria permitia separar os pacientes com culturas positivas daqueles em que êste exame era negativo, concluíram que sòmente 1 de 89 pacientes tinha esta combinação no grupo com culturas negativas; mas, apenas 4 de 14 pacientes com culturas positivas apresentavam êste conjunto de sintomas. Em outros têrmos, a presença de polaciúria, disúria, etc.,

não permitia afirmar a existência de infecção urinária, senão numa minoria de pacientes.

Jackson (72) é da mesma opinião de Merrit, pois diz, no sumário de seu artigo, que a sintomatologia não representa um indício de valor, nem para avaliar a severidade da infecção, nem para assegurar sua existência.

Entretanto, no mesmo artigo, quando trata das correlações clínico-patológicas, diz: "Entre os pacientes com sintomas urinários agudos e crônicos a proporção de biópsias normais decrescia em relação à duração dos sintomas."

Em que pesem as restrições feitas, o referido conjunto de sintomas continua sendo a pista inicial, através da qual se procura chegar ao diagnóstico de PN.

Nos nossos casos sem HA êstes sintomas foram achados 6 vêzes; em quatro havia alguma forma de PN; em um a histologia era normal; e em outro havia glomerulonefrite.

Dois pacientes com PN na PBR não os apresentaram. No grupo com HA, estavam presentes em 5; em 4 havia evidência de PN; no paciente restante havia nefrosclerose arterial focal; em três pacientes que não os apresentaram, havia PN em dois e Nefrosclerose em 1. Assim, no grupo total, apareceram 11 vêzes; havia PN histológica em oito.

O segundo passo para o diagnóstico de PN é o exame comum de úrina.

A existência de piúria, embora seja um sinal característico, ou não aparece em todos os casos ou, quando existe, não indica a severidade das lesões.

Jackson (73) não encontrou leucócitos por campo de grande aumento em 22 % dos pacientes com PN comprovada por nefrectomias. Rhoads (140) não encontrou piúria significativa em 6.74 % dos casos comprovados por culturas positivas.

Devemos levar em conta que piúrias acentuadas podem surgir também na Nefrite lúpica. Nos nossos casos com PN comprovada, havia piúria acentuada em 6, moderada

em 2 e discreta em 2.

A presença dos leucócitos de Sternheimer e Malbim (170) constitui um dado auxiliar de diagnóstico, cuja importância não foi ainda totalmente estabelecida.

Poirier (130), que valoriza as células por suas características de coloração, com ou sem movimento granular, achou-as na urina de 22 pacientes com evidência clínica ou histológica de PN; sete outros pacientes sem PN não tiveram leucócitos pálidos na urina. Êste autor, portanto, dá grande valor à pesquisa das referidas células. Campanacci (34) nunca as achou em pacientes sem nefropatia; foram encontradas, porém, em 18.5 % casos de Glomerulonefrite, em 9 % dos casos de nefroscleroses, em 91 % dos casos de Cistopielite e em 75 % dos casos de PN.

Os autores citados parecem assim dar um grande valor à presença dessas células como sinal de PN.

Berman e Schreiner (16) são mais cautelosos nos seus pontos de vista. Para êles, a ausência das células de Sternheimer em exames repetidos do sedimento é um dado contra o diagnóstico de PN; sua presença deve levantar a suspeita de PN, não a afirmando, pois, além das referidas células terem sido encontradas em outras enfermidades (GN difusa aguda), estão também presentes em secreções prostáticas e vaginais. A opinião de Berman e Schreiner parece-nos a mais sensata e a mais condizente com as nossas observações, já que as encontramos em Nefrite lúpica e em Nefrosclerose e não as encontramos, embora de maneira ocasional e numa só pesquisa, em alguns pacientes com PN comprovada.

A hematúria e a proteinúria não nos parecem ter valor especial para o diagnóstico de PN.

É opinião corrente que a presença de cilindros com piócitos representa um bom indício de PN. Êles, entretanto, apareceram sòmente duas vêzes nos 16 pacientes por nós estudados, incidência inferior à encontrada na Nefrite lúpica.

A presença de cilindros (com ou sem leucócitos) serviu, porém, na nossa série, como índice da intensidade do processo patológico.

A bacteriúria é o mais importante sinal urinário de PN e, em nosso entender, não se pode fazer o diagnóstico de PN ativa na ausência de bacteriúria. É óbvio que tal ponto de vista não é válido para a PN lenta de Saphir (153) ou para a chamada fase curada de Weiss e Parker (129), duas formas bastantes semelhantes, senão iguais e nas quais não há, a não ser nas fases de ativação, proliferação bacteriana.

Saphir encontrou, porém, uma história de infecção ou de culturas positivas em alguns dos seus casos. Os trabalhos de Mac Donald e cols. (102) são bem a evidência da incidência diminuída de bacteriúria nas formas curadas. Êste autor fez contagens de bactérias em urina recolhida assèpticamente da bexiga de cadáveres, correlacionando, simultâneamente, os achados da cultura com as lesões encontradas no sistema urinário. Na urina de 18 pacientes com PN curada, a cultura mostrou mais de 100.000 germes apenas em 5; nos outros treze havia uma quantidade inferior a esta cifra.

Uma série de trabalhos (48, 86, 102, 110 e 143) mostrou a vantagem de quantificar as bactérias encontradas na cultura de urina, dando assim uma maior exatidão ao exame e todos concordam que a cifra de 100.000 germes por ml de urina marca o limite entre contaminação e infecção de urina e que com quantidades inferiores a 100.000 germes por ml vão diminuindo as probabilidades de estarmos face a um processo de PN.

Sanford (149) é mais liberal que os autores precedentes, pois admite que uma cultura já começa a ter importância como índice diagnóstico com 1000 ou mais germes por ml de urina, embora, é certo, isso ocorra infreqüentemente em infecções urinárias ativas.

Devemos notar que a quantificação de germes poderia ser modificada por tratamentos prévios; nesta eventualidade, a coloração do sedimento pelo Gram pode mostrar germes em quantidades suficientes para confirmar o diagnóstico clínico de infecção urinária, mesmo que a cultura mostre uma quantidade pequena de germes. Diz Sanjurjo (152) que, neste caso, as bactérias com a virulência diminuída pelo tratamento prévio, podem não se desenvolver num meio de cultura, mas existem em número suficien-

te para aparecer numa amostra do sedimento.

Aliás, é necessário que se ressalte a importância do sedimento urinário corado pelo Gram como meio auxiliar no diagnóstico bacteriológico das Pielonefrites. E isso por duas razões: pela facilidade com que pode ser executado e pela boa correlação que apresenta com as culturas quantificadas.

Diz Sanford (149) que a presença de uma ou duas bactérias por campo de imersão, no sedimento corado, é índice seguro de que há, no mínimo, 1000 germes por ml de urina e, freqüentemente, um número maior. O mesmo autor verificou ainda que, com urinas estéreis, nenhum germe aparecia no sedimento e que, quando pela cultura havia mais de 10.000 bactérias, estas apareciam sempre no sedimento.

Na nossa série de pacientes, em nove casos em que o sedimento corado mostrava de 100 germes por preparação a mais de 100 por campo de imersão, a cultura foi seis vêzes positiva com uma quantidade de germes que ia de 67.000 a mais de 1 milhão por ml de urina.

A bacteriúria, embora sendo a mais importante evidência de PN, pode estar ausente, é verdade que num número reduzido de casos (Pielonefrite curada, formas ou fases inativas).

A exploração funcional de rim parece não apresentar um padrão específico desta enfermidade e, como tal, seu valor diagnóstico seria restrito. Jan Brod (27) acha que a dissociação entre as provas que medem a FG e a função tubular seria um bom índice diagnóstico; nos processos de PN, ao contrário do que ocorre na glomerulonefrite, a função tubular e as provas que as exploram, alterar-se-iam antes da filtração glomerular e de sua expressão funcional.

Campanacci e Bonomini, que têm estudado extensamente o assunto, verificaram que, entre tôdas as provas de função renal, as de mais valor seriam a capacidade de concentração tubular, que se alteraria mais precocemente na PN do que na GN ou Nefrosclerose, e a resposta do rim a uma sobrecarga de cloreto de amônio, que é mais deficiente na PN que na GN ou nefrosclerose, ao me-

nos na fase inicial do processo, antes que se atingisse uma fase de contração renal avançada.

Jackson e cols. (72) verificam que as alterações de função renal podem ser correlacionadas com as anormalidades histológicas; não indicam, porém, que sejam diagnósticas de PN.

Tanto Jan Brod como Campanacci analisam as alterações radiológicas que podem ser verificadas na PN. As simetrias nos dois rins, expressadas por diferenças no tamanho, na densidade das sombras renais ou na rapidez maior ou menor com que o contraste aparecia no bacinete, foram achados em 70 % dos casos de PN por Brod.

Campanacci crê que a assimetria descrita, só excepcionalmente poderia surgir em outras nefropatias; isso foi confirmado por Brod que as encontrou em apenas 4% de pacientes com GN.

Entretanto, parece que as alterações acima referidas seriamtardias e sinais mais precoces, tais como deformidades iniciais da papila e fórnices (achatamento, atrofia) são ressaltadas por Campanacci; hipotonia pélvica ou pélvico-ureteral foram encontradas também pelos 2 pesquisadores.

Ambos os autores admitem que essas modificações radiográficas surgem quer nas formas primárias, quer nas secundárias da enfermidade; não aparecem, porém, em todos os casos. Isso aconteceu também na nossa série de pacientes.

Da análise feita, verifica-se que métodos clínicos, laboratoriais e radiológicos, ainda que sumamente importantes para o diagnóstico, deixam ainda um número ponderável de pacientes em que não é possível afirmar o diagnóstico de PN.

Esta é, sem dúvida, a razão pela qual o diagnóstico tem sido omitido em até 80 % dos casos (156) e mais ainda, explica o achado inesperado de PN em 13% dos casos de HA que foram submetidos à simpatectomia (109) e autoriza a afirmativa de Schreiner (156) de que de menos de 1 em cada cinco casos de PN é diagnosticado antes da morte, opinião também aceita por Sanford (150).

Face a êsses fatos se poderia perguntar então que papel tem desempenhado a PBR no diagnóstico de PN ?

Não cremos que a pergunta possa ser respondida com exatidão, Jackson (72) teve o diagnóstico confirmado em 70 % de suas biópsias e Campanacci e Bonomini encontraram alterações histológicas típicas em 75 % de seus pacientes.

Essas percentagens não se afastam das obtidas com outros meios diagnósticos (radiológicos, por exemplo), mas têm sôbre êles uma indiscutível vantagem: objetivam a enfermidade, como nenhum outro meio poderia fazê-lo, isto é, a PBR, isoladamente, pode reconhecer a existência de PN em circunstâncias onde, nem a bacteriologia, nem a radiologia poderiam afirmar tal diagnóstico (por exemplo: pielonefrite curada e fases inativas do processo).

Por outra parte, a BR permite, pela cultura do fragmento ou pela cultura da urina das primeiras micções, após a sua execução, isolar um determinado germe que não havia sido encontrado antes da intervenção. Em duas de nossas pacientes, uma cultura negativa ou pouco significativa, antes da PBR, tornou-se positiva após a mesma e permitiu um tratamento adequado (casos 1 e 7 do grupo com HA).

Em que pesem tôdas essas vantagens, não cremos que se deva diagnosticar PN, apenas através do exame HP, mesmo que se pudessem obter culturas positivas em todos os espécimes.

Achamos, isso sim, que em se tratando de uma enfermidade com a PN, tão freqüente, tão potencialmente perigosa, tão dificilmente diagnosticada e tão inadequadamente tratada, todos os meios de diagnóstico devem ser usados, a fim de que se possa surpreender a enfermidade em seus estágios iniciais e, assim, tratá-la com alguma possibilidade de êxito.

Seguindo essa orientação, Campanacci obtem o diagnóstico em mais de 90 % dos casos, o que, sem dúvida, se distancia muito dos 20.0 % que constitui a porcentagem de diagnósticos positivos, referidos por Schreiner (156).

Capítulo IX

GLOMERULONEFRITE E PUNÇÃO-BIOPSIA RENAL

Desde a introdução do método, um grande número de investigadores vem estudando as diferentes formas, fases ou tipos da Glomerulonefrite, sem que, entretanto, tenha sido possível esclarecer os vários pontos obscuros da ou das enfermidades que recebem aquela denominação, particularmente no que se refere às alterações morfológicas e suas relações com os quadros clínicos delas dependentes.

Resumiremos alguns dos principais trabalhos publicados, procurando dar ênfase à contribuição que porventura tenham trazido, no esclarecimento de alguns aspectos não solucionados pela patologia convencional.

O conceito de Glomerulonefrite tem sido um tanto ampliado e tem-se descrito sob esta denominação uma série de nefropatias que não tem com ela nenhum nexo etiológico.

Assim, Bates e cols. (12) estudaram dez casos de Nefrite aguda, precedida de angina não estreptocócica, com um quadro clínico idêntico ao da forma tradicional. Edema, Hipertensão arterial, proteinúria, hematúria e hiperazotemia foram os sinais encontrados, embora nem todos os pacientes os apresentassem na sua totalidade.

A PBR, executada em oito, revelou alterações glomerulares focais em seis; nos outros dois, as lesões foram mais intensas (graus variáveis de fibrose em um e uma lesão glomerular aparentemente crônica no outro). Em

alguns espécimes havia hemácias na luz tubular e no espaço de Bowman. Os autores admitiam que a faringite tinha sido determinada por vírus e o desaparecimento do complemento sérico faria supor um mecanismo antígeno-anticorpo. A recuperação foi completa em nove.

A possível participação de vírus em algumas infecções renais está sendo investigada pelo grupo de Pollak (133). Tais estudos talvez abram um novo setor na Nefrologia e é de esperar que venham explicar algumas formas atípicas de nefrite.

A Púrpura alérgica tem sido incriminada como causadora de Glomerulonefrite; a comprovação de tal suposição foi feita, em vida, pelos estudos de Bouisson (25).

Êste autor puncionou os rins de seis crianças acometidas pelo processo e encontrou alterações renais em cinco. Congestão, eritrodiapedese, hiperplasia endotelial e epitelial, tumefação celular e espessamento da cápsula foram as lesões glomerulares encontradas. Em um caso havia aderências e crescente fibro-epitelial.

Bouisson não referiu a existência de lesões intersticiais, tubulares ou vasculares. Biópsias seriadas, em alguns dos pacientes estudados, mostraram que o processo não era evolutivo. O quadro clínico não foi descrito pelo autor. Sabe-se, porém, que a Púrpura anafilactóide pode determinar uma síndrome idêntica à encontrada na GN clássica (42).

Hutt (69) estuda quinze casos de GN em fase inicial; seus achados Histopatológicos concordam com o que tem sido descrito em necrópsias de pacientes falecidos de GNDA, com menos de trinta dias de evolução. Entretanto, êste autor encontrou crescentes epiteliais em dois de seus pacientes. Parece que essa lesão não mais pode ser considerada característica de GN subaguda. Williams (174) refere que ela pode ser encontrada até no 12º dia de evolução da fase aguda.

Hutt, no trabalho citado, encontrou uma boa correlação entre as provas de função e os achados histopatológicos. Assim, em dois pacientes que tinham severo déficit na prova de concentração, havia extensas lesões nos túbulos contornados distais.

Em relação às lesões tubulares e sua correlação com os dados funcionais, um importante trabalho foi realizado por Watt e cols. (173).

Verificaram êles que, na GNDA, havia três tipos de lesões nas células tubulares: vacuolização, degeneração e dilatação.

Na investigação feita, degeneração foi a anomalia menos comumente encontrada e a dilatação tubular foi a última lesão a desaparecer. Supõem os autores que a degeneração é um processo de evolução rápida, que pode surgir e desaparecer em seis dias. A vacuolização teria uma duração intermediária.

Um ponto importante, estabelecido nesse estudo, foi a ausência de correlação entre o tipo ou intensidade da alteração morfológica e a função tubular medida pelo TmPAH. Acreditam os autores que as alterações descritas se são significativas, não chegam a alterar o mecanismo de transporte tubular da substância testada.

Seus achados, embora se relacionem com o túbulo proximal, contrariam o que foi referido no trabalho supracitado, de Hutt e cols.

Correlações entre a patologia encontrada em PBR, os dados clínicos e funcionais e a evolução do processo foram estabelecidas por Brun (32) em 13 enfermos que, clínicamente, apresentavam GNDA e que foram estudados entre o 9º e o 49º dia após o aparecimento dos primeiros sintomas.

Nesse grupo havia sete casos severos, em que a depuração da creatinina endógena era inferior a 3 ml/m e que faleceram em uremia. A PBR mostrou lesões glomerulares severas (necrose fibrinóide extensa, proliferação endotelial e epitelial, aderências, crescentes, hialinização, etc.), edema e inflamação intersticiais.

Nos casos considerados brandos, a depuração da Creatinina estava entre 46 e 116 ml/m e a recuperação foi quase completa. A PBR revelou, nesses casos, um comprometimento glomerular menos extenso; havia graus variáveis de proliferação celular e hialinização discreta.

As extensas necroses fibrinóides, observadas

nos casos graves, não foram encontradas.

Vemos, por êsse trabalho, como é difícil, e talvez impossível fazer uma estimativa da duração da enfermidade, a partir das lesões histológicas.

Torna-se necessária, por outra parte, uma revisão dos critérios histológicos de diagnóstico das várias fases da Glomerulonefrite; critérios tradicionalmente aceitos, mas que foram estabelecidos com base em estudos de necrópsias.

A ultraestrutura do nefrônio na GN foi estudada por Farqhuar (51) (51) em 1957.

Na fase aguda, esta autora observou que a proliferação endotelial era a alteração mais característica e mais precoce; secundàriamente havia hiperplasia epitelial e infiltração com leucócitos mononuclares. Não encontrou exsudação com neutrófilos, embora julgue que isso se deva ao fato de haver estudado casos que já tinham um mês de evolução.

Seu trabalho mostrou que o aumento de núcleos nos glomérulos é realmente devido à proliferação de células endoteliais e epiteliais, o que, embora suposto pelos investigadores da microscopia de luz (Allen, Hutt), ainda não havia sido confirmado.

Farqhuar também descreveu, com precisão, a existência de um material semelhante à membrana basal, que era aparentemente sintetizado pelas células do endotélio e que, com diferentes aspectos, parecia estar entrelaçado com o citoplasma dessas células. O achado referido veio confirmar a alteração já descrita por McGregor em 1928 (Hutt), ou seja, a existência, no glomérulo da fase aguda, de um material eosinofílico internuclear, anomalia referida por vários investigadores do microscópio de luz (citados em 69).

Nas fases subaguda e crônica, Farqhuar descreveu, num número crescente de glomérulos, a presença de emaranhados de células endoteliais e material semelhante à MB, juntamente com algumas células epiteliais e leucócitos mononucleares.

À medida que o processo ia evoluindo, as célu-

QUADRO VII

Pacientes com Infecção Urinária sem Hipertensão Arterial

CASO	Idade em anos	Duração	Dor lombar	Polacíúria	Disúria	T.A.	Proteinúria	Leucócitos em 24 horas	Eritrócitos em 24 horas	Safranina "O"	Germes/ml de urina	D. uréica em %	D. creat. em ml/min	Concentração	PSP em %	Afecção ginecológica	Urografia ou outra exploração urológica
1	31	5 meses	sim	sim	sim	95/75	traços nítidos	36 milhões	607.000	10 pp	105.000	71	---	1026	52.8	Anexite	Urografia normal
2	29	15 dias	duvidosa	sim	sim	106/64	traços levíssimos	287 milhões	3.9 milhões	0	8	71	103.9	1023	46.6	Anexite	Urografia normal
3	61	31 anos	sim	sim	sim	140/80	75 mg/l	2 a 20 por campo	5 pp a 4 por campo	10 pp	mais de 1 milhão	89	69	1019	26.6	Prolapso uterino Cistocele	Duplicidade pielo-ureteral. Ptose vesical.
4	41	12 anos	sim	sim	sim	120/84	traços levíssimos	1 por campo	1 por campo	0	5.000	68	90	1020	36.6	---	Urografia normal Cistoscopia normal
5	24	1 ano	sim	sim	sim	105/50	traços leves	4.96 milhões	77.000	---	mais de 1 milhão	85	83.8	1024.7	60	Salpingite Endometriose	Urografia: quadro radiológico de Pielonefrite crônica
6	20	vários anos	sim	não	não	120/80	traços levíssimos	400.000	1.2 milhões	10 pp	200.000	88	91.6	1028	45.6	---	Urografia normal
7	23	14 meses	sim	sim	sim	125/68	traços levíssimos	4 milhões	127.000	1 pc	mais de 1 milhão	66	81.4	1025	44.4	Anexite	Urografia - Hipotonia do bacinete direito e alguns cálices secundários em ambos os lados
8	28	1 ano	duvidosa	não	sim	100/42	traços leves	1.8 milhões	12 milhões	3 pc	Gram do sedimento: mais de 50 bacilos por campo	58	65.9	1031	47.4	Anexite	Urografia normal

las se iam atrofiando e desaparecendo, enquanto a substância internuclear ia aumentando. A fase final dessa evolução correspondia ao glomérulo hialinizado visto na microscopia de luz.

Os trabalhos referidos nessa introdução mostram a necessidade de ampliarmos os estudos sôbre o grupo de enfermidades que, como dizem Brun e Raaschou (31), por falta de melhor conhecimento, chamamos simplesmente de Nefrites.

Cremos que, isso sòmente poderá ser conseguido, com biópsia seriadas e correlações clínico-patológicas corretas em um número grande de enfermos.

OBSERVAÇÕES CLÍNICAS

CASO I - Anita, 25 anos
Hospitalizada em 17.7.60
Ficha Clínica Nº 54
Laudo Patológico Nº 60-1068c (L. F.)

1) Relato Clínico - Em junho dêste ano, teve angina, acompanhada de febre e adenopatia no ângulo da mandíbula. Melhorou com o emprêgo de Penicilina, Bismuto e tetraciclina.

Tal medicação foi seguida, alguns dias após, pelo aparecimento de eritema no dorso das mãos e nas coxas, e prurido generalizado. Posteriormente, a pele das regiões palmares de ambas as mãos se foi descamando em grandes retalhos.

No princípio de julho, teve novamente angina; recebeu tratamento idêntico e logo melhorou. Seis dias após êste segundo episódio e nos dias subseqüentes, notou edema facial e perimaleolar e diminuição do volume de urina, chegando a ficar 24 horas sem urinar (sic). Ignora se houve alteração no aspecto da urina ou se a tensão arterial estava elevada. Habitualmente apresenta constipação, porém, há três dias vem tendo diarréia aquosa.

Altura 1.53 m com pêso de 57 kg. Edema de membros inferiores até os tornozelos. Ictus no 5º EIC para fora da linha hemiclavicular. P2 mais nítida que A2. Não há sopros. Pulso 100, eurrítmico. Tensão arterial 135/90. Diminuição do frêmito toracovocal, macicês e murmúrio vesicular ausente nas bases de ambos os hemitórax. Amígdalas aumentadas e hiperemiadas.

2) Exames Complementares

a) Urina: 175 mg de proteínas por litro; 5 leucócitos pc (1.6 milhões/24 h); eritrócitos, 3 pc (6.9 milhões/24 h); 10 cilindros hialinos pp; cilindros com leucócitos, 10 pp; cultura negativa; lipóides birrefringentes ausentes.

b) Provas de Função Renal (realizadas dez dias após a hospitalização): Depuração ureica, 47 %; Depuração de creatinina, 35.9 ml/m; Concentração, 1017; Excreção de PSP, 45 % em 15 minutos.

c) Bioquímica do Sangue: nitrogênio ureico, 17.4 mg%; sódio, 136 mEq; potássio, 4.4 mEq; cálcio, 8.2 mg%; Cloro, 102 mEq; Fósforo, 2.96 mg%; Albumina, 46.4 % (3.02 g%); Alfa 1 globulina, 3.9 % (0.25 g%); Alfa 2 globulina, 10.5 % (0.68 g%); Beta globulina, 9.8 % (0.64g%); Gama globulina, 29.4 % (1.91 g%).

d) Exames Hematológicos:

1) 3.9 milhões de eritrócitos, 12.2 g de hemoglobina % e leucograma normal;

2) sedimentação, 38 mm;

3) Pesquisa de célula LE, negativa.

e) Fundo de ôlho: normal

f) Eletrocardiograma: alteração primária da fase de recuperação ventricular; alongamento da sístole elétrica.

g) Radiografia de Torax: Derrame da grande cavidade pleural bilateral. Edema intersticial de ambos os pulmões. Área cardíaca aumentada.

h) O. R. L.: Amigdalite sem faringite.

i) Punção-biópsia Renal: Realizada em 5.8.60. Pós-operatório sem complicações.

3) Evolução e Terapêutica - Com repouso, dieta pobre em sódio e Penicilina, houve rápida regressão dos edemas e normalização da tensão que, no dia da alta, estava em 105/70. Um exame de urina feito em 5.8.60 revelou apenas 3 eritrócitos pp.

4) Sumário e Discussão - A paciente apresentou dois episódios de angina. Seis dias após o segundo, notou edema e oligúria. O exame físico revelava cifras tensionais de 135/90, evidência de aumento do coração e derrame pleural bilateral. O exame de urina mostrou proteinúria discreta e hematúria moderada. Havia deficit funcional do rim. O proteinograma evidenciou diminuição de Albumina e elevação da Gama globulina. O diagnóstico ficou entre Glomerulonefrite aguda e exacerbação de Glomerulonefrite crônica. A falta de antecedentes, a normalidade do fundo de ôlho e o tempo de latência entre a infecção e as manifestações urinárias fizeram com que nos inclinássemos para a forma aguda.

CASO II - Luzemar, 12 anos
Hospitalizada em 4.4.60
Ficha Clínica Nº 102-60
Laudo Patológico Nº 444-c-60 (L. F.)

1) Relato Clínico - Sua enfermidade iniciou-se há um mês, quando, alguns dias após uma extração dentária, apresentou edema palpebral e de membros inferiores. Concomitantemente, a urina ficou marron e diminuiu em quantidade. O edema foi aumentando de intensidade e, apesar de a paciente não ter queixas, seus familiares a trouxeram para o Serviço da 1ª C. M.

Altura 1.34 m e pêso de 31 kg. Edema nos tornozelos e nas pálpebras, grau moderado. Ictus no 4º EIC, ao nível da linha hemiclavicular, impulsivo. Hiperfonese de A2. Não há sopros. Pulso 72, eurrítmico. Tensão arterial 140/90.

2) Exames Complementares

a) Urina: proteínas, variaram de 1.5 g/litro (início da enfermidade) a traços levíssimos (na alta); leucócitos, de 10 a 2 pc; eritrócitos, de 50 pc a 0; cilindros hialinos e granulosos, de 15 a 3 pp; cilindros hemáticos, 3 pp; cilindros com leucócitos, 3 pp; leucócitos corados pela Safranina "O", 3 pp; cultura, negativa. Addis (16.5.60): 2875 milhões de eritrócitos; 66.9 milhões de leucócitos e 25.000 c. hemáticos; (30.5.60) 54 milhões de eritrócitos; 1.9 milhões de leucócitos.

b) Provas de Função Renal (realizadas 22 dias após o internamento): Depuração ureica, 31 %; Depuração de creatinina, 50.4 ml/m; Concentração, 1016 e Excreção de PSP, 36.4 %.

c) Bioquímica do Sangue: Nitrogênio ureico, 37 mg% (5.4.60) e 15 mg% (6.5.60).

d) Sedimentação: 50 (19.4); 40 (5.5); 15(20.5).

e) Pesquisa de célula LE: negativa.

f) Fundo de ôlho: Em 6.4.60: constricção arteriolar moderada; alguns focos hemorrágicos em ambos os olhos; papilas de contornos nítidos. Em 15.6: Normal.

g) Eletrocardiograma: alteração primária de repolarização ventricular, sugerindo hiperpotassemia.

h) Punção-biópsia Renal: Realizada em 12.4.60. Pós-operatório sem complicações.

3) Evolução e Terapêutica - O tratamento inicial foi feito na base de repouso, dieta pobre em sódio e proteínas. Recebeu também Hormônio anabólico e Penicilina V oral. Como a diurese fôsse muito pequena (menos de 300 cc) depois de dois dias dêste tratamento, passou-se a usar apenas Soro glicosado a 12.5 %, em quantidade suficiente para fornecer 100 gramas de glicose ao dia. A diurese foi aumentando e, em 10.4, estava em 1020 ml/24h, pelo que se retornou ao tratamento inicial. O edema foi diminuindo e a tensão, em 16.4, era de 116/60.

No fim de abril, teve toxinfecção alimentar, do que resultou uma piora na urina, mas sem reaparecimen

to de edema ou elevação da tensão arterial. Em 14.6.60, pretendeu-se executar uma nova biópsia, mas não foi possível obter fragmento, devido à falta de cooperação da paciente. Em 18.6.60 recebeu alta, para contrôle ambulatório.

4) Sumário e Discussão - Nesta paciente, o processo infeccioso inicial pareceu ser conseqüente à extração dentária, a que se seguiu, num período de dias, o aparecimento de oligúria, edema e hematúria. A tensão arterial estava discretamente elevada. Na urina encontraram-se proteínas, hemácias, cilindros hemáticos e, em algumas ocasiões, cilindros com leucócitos. A cultura foi negativa.

O Nitrogênio ureico estava elevado e notaram-se severas alterações de fundo de ôlho.

O diagnóstico foi Glomerulonefrite aguda grave.

Em que pesem a insuficiência renal e as alterações de fundo de ôlho, a recuperação foi completa; um exame de urina, realizado 5 meses depois, mostrou apenas discretíssima hematúria.

CASO III - Dalva, 19 anos
Hospitalização em 15.6.60
Ficha Clínica Nº 181-60
Laudo Patológico Nº 60-937c (L. F.)

1) Relato Clínico - No início de junho de 1960, apresentou dores nas articulações dos joelhos, sem flogose e sem febre. Êstes sintomas desapareceram em 48 horas, com medicação receitada por médico. No dia imediato ao do desaparecimento das dores, surgiram edemas de face e de membros inferiores, acompanhados de dispnéia e oligúria. A tensão estava em 19 (sic). Concomitantemente, sentia cefaléia e tonturas. Nestas condições, hospitalizou-se no Serviço da 1ª C. M.

Altura 1.61 m. pêso 48.4 kg, edema perimaleolar moderado. Ictus no 5º EIC para fora da linha hemiclavicular, não extenso, não propulsivo. Ausência de sopros. Pulso 84, eurrítmico. Tensão arterial 160/80.

2) Exames Complementares

a) Urina: proteínas de traços leves a 250 mg/ /litro; 10 leucócitos pc (2.0 milhões/24 h); 10 eritrócitos pc (2.5 milhões/24 h); 5 cilindros hialinos pp ..... (250.000/24 h); 5 cilindros granulosos pp; cilindros com leucócitos, 125.000/24 h; cultura, colibacilo (4 por ml).

b) Provas de Função Renal: Depuração ureica, 61 %; Depuração da creatinina, 121 ml/m; Concentração, 1021 e Excreção de PSP, 47.6 % em 15 minutos.

c) Bioquímica do Sangue: nitrogênio ureico, 12 mg%; Algumina, 4.1 g%; globulinas, 2.8 g%.

d) Pesquisa de Célula LE: negativa.

e) Fundo de ôlho: normal.

f) Eletrocardiograma: normal

g) O. R. L.: Amigdalite séptica.

h) Urografia Excretória: normal

i) Punção-biópsia Renal - Realizada em 15.7.60. No pós-operatório, discreta elevação de temperatura, na tarde da punção.

3) Evolução e Terapêutica - Enquanto se estavam executando os exames subsisdiários, a paciente foi inadvertidamente medicada com Clorotiazida.

Como resultado desta terapêutica, em três dias a diurese aumentou, o edema desapareceu e as cifras tensionais reduziram-se para 120/70 e assim se mantiveram até a alta. Saiu do hospital assintomática, em 16.7.60.

4) Sumário e Discussão - Nesta paciente, não houve um quadro infeccioso definido, precedendo a instalação da nefropatia, embora, o exame posterior, tenha mostrado amigdalite séptica. A enfermidade iniciou-se por edema, oligúria e elevação da TA. Na urina encontraram-se proteínas em discreta quantidade, hemácias e leucócitos. A cultura foi negativa. O diagnóstico estabelecido foi Glomerulonefrite difusa aguda em regressão.

CASO IV - Clarel, 13 anos
Hospitalização em 15.3.60
Ficha Clínica Nº 1485
Laudo Patológico Nº 322-c-60 (L. F.)

1) Relato Clínico - Em agôsto de 1958, começou a apresentar edema palpebral matutino, que foi seguido, alguns dias após, pela eliminação de urina vermelha como "água de carne".

Acredita ter estado febril naquela ocasião. Desde aquela época começou a urinar uma vez durante a noite. Em setembro de 1959, foi submetido à amigdalectomia em um hospital do interior. Informaram-no, então, de que sofria de nefrite e de que sua tensão arterial era de 120/80. Recomendaram dieta, com restrição de sódio e gorduras e supressão de carne. Mantém-se até agora com esta dieta e fez uso de aminofilina e glicose com vitamina C. Atualmente está assintomático.

Altura 1.55 m, pêso 36 kg. Mucosas descoradas. Discreto edema de tornozelos. Ictus cordis no 4º EIC, para fora da linha hemiclavicular, moderadamente propulsivo. Não há sopros. Pulso 80, eurrítmico. TA 110/65.

2) Exames Complementares

a) Urina: traços leves de proteínas; 5 leucócitos po (7.7 milhões/24 h); eritrócitos, 15 po (40 milhões em 24 h); 182.000 cilindros hialinos e 45.000 cilindros com leucócitos/24 h; cultura, Estreptococo não hemolítico (30/ml) e E. coli (400/ml).

b) Prova de Concentração: 1012,9

c) Bioquímica do Sangue: uréia, 81 mg%; Reserva alcalina, 21 mEq/litro; colesterol total, 190 mg%; Albumina, 4.4 g%; Globulinas, 1.6 g%.

d) Hematócrito, 33 %; 5400 leucócitos com 2700 segmentados; 450 eosinófilos e 918 linfócitos.

e) Pesquisa de Célula LE: negativa

f) Eletrocardiograma: normal

g) Em 22.3.60 foi realizada a PBR; pós-operatório sem complicações.

Durante sua permanência no Serviço, recebeu dieta hipoproteica e pobre em sódio, hormônio anabólico e suplemento vitamínico. Em 6.5.60, recebeu alta com tensão de 110/70, edema ausente e nitrogênio ureico de 12mg%.

Em 14.6.60, um contrôle ambulatório mostrou o seguinte:

a) Urina: proteínas, 5.9 g/litro; 10 leucócitos pc; eritrócitos, 20 pc; 5 cilindros hialinos e 3 cilindros granulosos pp.

b) Depuração ureica de 44 % com NU em 18 mg%.

c) Hemoglobina de 12.3 g%; 10.100 leucócitos com 1212 eosinófilos e 101 plasmócitos; o restante da fórmula era normal.

Em virtude da proteinúria acentuada, sugeriu-se nova hospitalização. O paciente continuava assintomático, o pêso estava em 40 kg. havia edema perimaleolar e a tensão arterial estava em 170/108.

Os novos exames subsidiários, feitos nessa segunda hospitalização, revelaram o seguinte:

a) Urina: proteínas, de 4.3 g/litro a 11 gramas em 24 horas; 15 leucócitos pc (114 milhões/24 h); eritrócitos, 20 pc (285 milhões/24 h); 10 cilindros hialinos pp (760.000/24 h) cilindros hialinogranulosos, 130.000 em 24 h; cilindros com leucócitos, 63.000/24 h; pesquisa de lipóides birrefringentes, positiva.

b) Provas de Função Renal: Depuração da Creatinina, 49.8 ml/m; Concentração, 1015; Excreção de PSP, 19.8 %.

c) Bioquímica do Sangue: Albumina, 2.8 g%; Globulinas, 2.1 g%; Colesterol total, 354 mg%.

d) Fundo de ôlho: K. W. I.

e) Eletrocardiograma: Sobrecarga ventricular esquerda.

f) Em 8.8 tentou-se nova biópsia. A falta de cooperação do paciente impediu a obtenção de um fragmento de rim.

3) Evolução e Terapêutica - Em 12.8.60, recebeu alta, assintomático, sem edema e com a tensão arterial de 138/84. Durante sua permanência no Serviço, recebeu dieta hipoproteica, hipossódica, Reserpina, Clorotiazida e Hormônio anabólico.

4) Sumário e Discussão - Êste paciente apresentou uma história típica de Glomerulonefrite aguda, 19 meses antes da hospitalização. Naquele ínterim, foi submetido à amigdalectomia. No seu 1º internamento estava assintomático e a TA era normal. O laboratório revelou proteinúria, hematúria e bacteriúria discreta.

Havia evidente insuficiência renal e anemia leve. A enfermidade, porém, evoluiu ràpidamente e, 3 meses após, tinhamos todos os elementos da Síndrome nefrótica. Além disso, havia HA, FO, KW I e sobrecarga ventricular esquerda.

O diagnóstico estabelecido foi o de GN difusa sub-aguda.

A acentuada piúria faria supor a existência concomitante de Pielonefrite; entretanto, as duas culturas feitas deram resultados pouco significativos.

CASO V - Vivaldina, 36 anos
Hospitalizada em 15.7.60
Ficha Clínica Nº 169-59
Laudo Patológico Nº 15.930-59 (F. M.)

1) Relato Clínico - Parto normal seguido, depois de algumas horas, por metrorragia copiosa, em 6.3.59. Quatro dias após, apresentou, durante a noite, calefrios, sudorese profusa, cefaléia e dores generalizadas pelo corpo; a dor era mais intensa no hipogástrio, onde notou aumento de volume e sensibilidade local à palpação. No dia imediato, percebeu que o joelho esquerdo estava inchado, quente, vermelho e que era extremamente doloroso ao movimento. Posteriormente apareceram náuseas, vômitos e constipação. A urina tornou-se escassa e tinha coloração vermelha. Foi medicada com Penicilina, sem melhora aparente.

Oito gravidezes a têrmo. Bócio progressivo desde os 21 anos.

Emagrecida. Mucosas descoradas. Temperatura de 38.5º. Sinais de artrite no joelho esquerdo. Ictus no 5º EIC, 3 dedos para fora da linha hemiclavicular; extenso e propulsivo. Frêmito sistólico palpável na ponta e no segundo espaço intercostal esquerdo. Ruído de galope. P2 mais intensa que A2. Sôpro sistólico (+++) no foco mitral e (++) no mesocárdio. Pulso 140, eurrítmico. Tensão arterial 130/80.

O frêmito toracovocal estava diminuído nos 2/3 inferiores do hemitórax direito; havia submacicês à percussão e a escuta revelava estertores bolhosos finos nesta região; estertores bolhosos foram também ouvidos no hemitórax esquerdo. Tireóide muito aumentada, com superfície nodular e consistência elástica; não havia frêmitos ou sopros.

2) Exames Complementares

a) Urina: Proteínas, variaram de traços carregados (no internamento) a traços levíssimos (na alta); leucócitos, de 3 a 50 pc; eritrócitos, de 5 a 50 pc; cilindros hialinos, de 3 a 10 pc; granulosos, de 3 a 10 pp; com hemácias, de 5 pp a 5 pc; com leucócitos, de 5 pp a 8 pc; epiteliais, de 5 pp a 3 pc; largos, 2 pp.

Culturas:

1ª) E. coli, 50/ml;
2ª) E. coli e Estreptococo não hemolítico, 2/ml.

Addis, 107.9 milhões de leucócitos/24 h; 719.2 milhões de eritrócitos/24 h; cilindros hialinos, 413.000 em 24 h; cilindros epiteliais, 138.000/24 h; cilindros granulosos, 69.000/24 h; cilindros com leucócitos, 206.000 em 24 horas.

b) Provas de Função Renal: Depuração ureica, 18 %; Concentração, 1022; Excreção de PSP, 65.8 % em 15 minutos.

c) Hemogramas: Eritrócitos, entre 2.3 milhões (hospitalização) e 4.62 milhões (alta); hemoglobina, entre 8 e 14.6 g/%; leucócitos, entre 8000 e 11.900, sempre com desvio para a esquerda e eosinopenia.

b) Bioquímica do Sangue: nitrogênio ureico, entre 24.7 mg% (6.8) e 39.6 mg% (6.10); Albumina, entre 2.94 g% e 3.5 g%; globulinas, entre 4.0 e 3.8 g%.

e) Sedimentação 134; Pesquisa de célula LE (negativa).

f) Hemocultura em três amostras. Foi positiva na terceira, E. coli (sensível ao Cloranfenicol).

g) Eletrocardiograma: crescimento auricular esquerdo; bloqueio incompleto do ramo esquerdo do feixe de His; alteração primária da repolarização ventricular do tipo de isquemia subepicárdica na parede ântero-lateral.

h) Ginecológico: Salpingite bilateral.

i) Punção-biópsia Renal: realizada em 1.9.60. Pós-operatório sem complicações.

3) Evolução e Terapêutica - Desde sua hospitalização até o dia 21.8, em que se recebeu o resultado da hemocultura, a paciente esteve mal, com as mesmas queixas com que se internou no Serviço. Os principais sintomas e sinais foram: dispnéia, cefaléia, constipação, anorexia e dores lombares; apresentou vários surtos caracterizados por calefrios, febre de até 40º, seguidos de sudorese, hipotensão arterial e taquicardia. Depois que iniciou o uso de Cloranfenicol, melhorou ràpidamente: a febre desapareceu e restou apenas dor discreta no joelho. A. T. A., que atingiu por vêzes cifras de hipertensão (165/115), com queda após os episódios febris, manteve-se no final em tôrno de 115/78.

Recebeu Cloranfenicol, suplemento vitamínico, transfusões de sangue total, etc. Em 9.11.59, recebeu alta assintomática. Novamente se hospitalizou, para contrôle, em 2.3.60. Referia dor no hipocôndrio direito, meteorismo, constipação e cefaléia. A tensão estava em 114/60 e o exame do aparêlho circulatório, fora o ruído de galope, permanecia inalterado. Pulso 78, eurrítmico.

Os exames complementares mostraram:

a) Urina: traços levíssimos de proteínas; 3 leucócitos pc (340.000/24 h); 3 eritrócitos pc (22.9 milhões

em 24 horas); cultura, Estafilococo branco e Aerobacter aerogenes (28.000/ml).

b) Provas de Função Renal: Depuração ureica, 83 % com nitrogênio ureico de 11.5 mg%.

c) ECG: alteração primária do processo de repolarização ventricular na parede diafragmática; sugere bloqueio incompleto do ramo esquerdo do feixe de His.

d) Radiografia de Coração e Vasos da Base: Silhueta cardíaca apresentando sinais de aumento de ventrículo esquerdo; não há sinais de aumento das demais cavidades; circulação pulmonar sem alterações; aorta dentro dos limites normais.

4) Sumário e Discussão - A paciente Vivaldina, provável portadora de Cardiopatia crônica, teve um quadro de Bacteriemia por Colibacilo, iniciada no puerpério. A participação renal traduziu-se por oligúria, proteinúria moderada, hematúria, piúria e cilindrúria intensas. Houve Hipertensão arterial transitória e elevação do nitrogênio ureico. A recuperação clínica e funcional da nefropatia foi quase completa, embora, 4 meses depois, ainda houvesse hematúria residual. Não foi possível estabelecer um diagnóstico definido neste caso. Poder-se-ia afastar Pielonefrite aguda, pela hipertensão arterial, pela hematúria predominante, pela insuficiência renal e pela cultura pouco significativa. Por outra parte, Glomerulonefrite difusa aguda parecia pouco provável pela ausência de edema, pela instalação do processo no acme da infecção e pela acentuada piúria. Exacerbação de GN crônica parecia afastada pela boa recuperação clínica e funcional. A possibilidade de Nefrite focal (supurativa ou não) foi levantada, ainda que se estranhasse a presença de insuficiência renal e HA, que são excepcionais nesta enfermidade.

CASO VI - Vicente, 31 anos
Hospitalizado em 8.7.60
Ficha Clínica Nº 1546
Laudo Patológico Nº 60.995c (L. F.)

1) Relato Clínico - Sua enfermidade iniciou-se em janeiro de 1959, com edema de membros inferiores. Fêz

tratamento médico, com o qual obteve melhora temporária. Posteriormente, o edema retornou mais intensamente, a ponto de dificultar-lhe a deambulação, e, pouco a pouco, foi se estendendo a todo o corpo, de maneira que, ao hospitalizar-se, o paciente estava em anasarca. Refere nictúria há muitos anos. Ocasionalmente, tem cefaléia pulsatil, seguida, às vêzes, por epistaxe. Apresenta supuração periódica dos ouvidos e ocasionalmente febre. Sua alimentação é quase aproteica, pois não ingere leite, ovos ou queijo e usa carne apenas uma vez ao mês. Aos 16 anos teria tido cólicas renais (sic), após as quais, a urina se tornou marron. Desde então, sente dores lombares, que se intensificaram, quando surgiu o edema. Crises de asma, desde os 12 anos de idade, surgem duas a três vêzes ao ano, particularmente no inverno. Há vários anos, elimina periòdicamente proglótides de tênia.

Atitude ortopnéica, anasarca. Altura 1.70m, pêso 96 kg. Mucosas descoradas. Gânglios inguinais e axilares esquerdos palpáveis; têm o tamanho de azeitonas, são móveis e os axilares são dolorosos à palpação. Ictus não palpável. Frêmito sistólico perceptível no foco mitral e mesocárdio. Ruído de galope. Sôpro sistólico (++++), de freqüências mistas, audível com a máxima intensidade no 3º EIC, junto ao esterno, irradiando-se amplamente para o foco mitral e mesocárdio. P2 mais intensa que A2. Pulso 110, eurrítmico. TA 180/130 (MSD) e 290/190 (MIE). Raros estertores sibilantes no 1/3 médio do hemitórax esquerdo. Ascite.

2) <u>Exames Complementares</u>

a) Urina: proteínas, de 2.38 g a 4.75 g/litro; leucócitos, de 5 a 20 pc (19.5 milhões/24 h); eritrócitos de 50 a mais de 100 pc (390 milhões/24 h); leucócitos corados pela Safranina "O", 10 pc; cilindros, hialinos, hialinogranulosos, com piócitos, hemáticos, epiteliais, largos, sempre presentes em quantidade e distribuição variáveis, oscilando entre 5 pp a 5 pc; pesquisa de lipóides birrefringentes, positiva; culturas, E. coli e Estreptococo fecalis (400/ml) e novamente os mesmos germes (56.000) numa segunda cultura.

b) Provas de Função Renal: Depuração ureica,

13 %; Depuração da creatinina, 5.2 ml/m e Excreção de PSP, 4.2 % em 15 minutos.

c) Bioquímica do Sangue: nitrogênio ureico de 44 mg a 140 mg% (fase final); sódio, 130 a 136 mEq; potássio 5 a 5.9 mEq; cloro 110 mEq; bicarbonatos, 12.7mEq; cálcio, 8 mg%; colesterol total, 134 mg%; Albumina,36.2% (1.59 g%); Alfa 1 globulina, 8.2 % (0.36 g%); Alfa 2 globulina, 14.4 % (0,63 g%); Beta globulina, 10.3 % (0.46g%); Gama globulina, 30.9 % (1.36 g%).

d) Hemograma: 2.6 milhões de eritrócitos; 6.4 g% de hemoglobina; 11.400 leucócitos com 228 bastonados e 9006 segmentados.

Depois de uma série de epistaxes, houve intensificação da anemia e o hematócrito caiu até 17 %. Com o emprêgo de transfusões, elevou-se a 25 % e permaneceu neste nível.

e) Pesquisa de Célula LE:- negativa

f) Concentração de Protrombina: 70 %.

g) Fundo de ôlho: Retinopatia hipertensiva grau IV de Keith e Wagener. Focos hemorrágicos, focos exsudativos, entrecruzamentos artério-venosos patológicos de 3º grau. Edema papilar. Estrêla macular.

h) Eletrocardiograma: Alteração difusa do processo de repolarização ventricular.

i) O. R. L.: A epistaxe é devida a traumatismo da mucosa do septo anterior (Fragilidade capilar local).

j) Punção-biópsia Renal: realizada em 26.7.60. Pós-operatório sem complicações.

3) <u>Evolução e Terapêutica</u> - A evolução da enfermidade caracterizou-se, neste paciente, por três fases distintas:

a) Recebendo dieta hipossódica, hipercalorica, Clorotiazida e hormônio anabólico, melhorou pouco e muito lentamente;

b) Melhora rápida (com a mesma medicação): aumento da diurese, diminuição do pêso (que chegou até 71kg)

redução da TA (a 160/100); apesar da intensa diurese, o nitrogênio ureico se foi elevando lentamente;

c) A partir de 6.8, o paciente começou a ter epistaxes abundantes e repetidas que obrigaram o emprêgo de várias transfusões; o estado geral começou a piorar, o pêso novamente se elevou; o NU aumentou ainda mais; a TA permaneceu nos mesmo níveis.

Em 28.9 apresentou um episódio de dor torácica, dispnéia, tosse e escarros hemoptóicos. O estado foi se agravando e o paciente faleceu em 30.9.60.

4) Sumário e Discussão - O paciente mencionava cólicas renais e urina marron, aos 16 anos de idade; teve posteriormente nictúria por muitos anos e, então, instalou-se edema de membros inferiores, seguido de anasarca. Ao hospitalizar-se, apresentava Hipertensão arterial severa (maligna), cardiopatia hipertensiva, anasarca, proteinúria, lipoidúria, hipoproteinemia e hiperazotemia. A cultura de urina revelou, numa ocasião, 56.000 germes por ml. O sedimento, no seu conjunto, parecia ser do tipo "telescopado". Os diagnósticos estabelecidos foram os seguintes: Glomerulonefrite crônica com síndrome nefrótica e provável Pielonefrite superajuntada, Hipertensão maligna, Cardiopatia hipertensiva.

A evolução da doença, com diminuição do edema, aumento da diurese e agravação progressiva da Insuficiência renal, parecia confirmar tal suposição.

Laudo Histopatológico - Medula e córtice com 11 glomérulos, cinco dos quais estão totalmente hialinizados. Os restantes são isquêmicos por acentuado espessamento da membrana basilar; há, também, proliferação celular e lobulação. Notam-se múltiplas aderências do tufo com a cápsula e vários crescente fibro-epiteliais. Verifica-se fibrose em tôrno de alguns glomérulos (Fibrose periglomerular). Há túbulos desaparecidos, alguns são atróficos e outros estão dilatados; nas luzes dêstes últimos, há cilindros colóides, hemácias e grumos de neutrófilos. Os túbulos proximais têm epitélio intumescido, com citoplasma vacuolizado. No estroma, constatam-se áreas de fibrose e intensos infiltrados, constituidos por his-

tiócitos, linfócitos e neutrófilos. Há hialinização arteriolar densa com acentuada redução da luz.

Diagnósticos: Glomerulonefrite crônica. Pielonefrite aguda e crônica.

CASO VII - Zilá, 29 anos
Hospitalizada em 23.10.59 (1ª vez)
Ficha Clínica Nº 230-59
Laudo Patológico Nº 60.996c (L. F.)

1) Relato Clínico - Aos 25 anos, no decurso dos primeiros meses da quarta gravidez, começou a apresentar epistaxes, polaciúria e disúria intensa. Melhorou com tratamento médico, tendo tido um parto normal. No puerpério, apresentou discreto edema de membros inferiores, urina marrom, depois vermelha e, finalmente, clara (sic). Concomitantemente, sentia dores lombares, inicialmente contínuas e intensas, posteriormente mais atenuadas e intermitentes. O exame de urina, feito naquela ocasião, teria mostrado proteinúria. Desde então, apresenta intermitantemente a mesma sintomatologia. Refere ainda anginas seguidas, palpitações e tremores episódicos. Os vários exames de urina, feitos nos últimos tempos, têm mostrado proteinúria; eventualmente, aparecem sangue e pús (sic).

Altura 1.45 cm, pêso 39,8 kg. Temperatura 37º. Mucosas descoradas. Ictus no 4º EIC, para dentro da linha hemiclavicular. Sôpro sistólico audível no foco aórtico (+) e mesocárdio. Pulso 104, eurrítmico. TA 140/89. Amígdalas aumentadas de tamanho e hiperemiadas.

2) Exames Complementares

a) Urina: 3.7 g de proteínas/litro; 3 leucócitos pc; eritrócitos, 15 pc; cilindros hialinos, hialinogranulosos, epiteliais, com leucócitos e largos, presentes em quantidades variáveis nos vários exames feitos; cultura negativa.

b) Provas de Função Renal: Depuração ureica, 23.3 %; Depuração da Creatinina, 36 ml/m; Excreção de PSP, 18.3 %.

c) Bioquímica do Sangue: nitrogênio ureico,

35.2 mg%; Bicarbonato, 23.5 mEq; Albumina, 4.5 g%; Globulinas, 2.8 g%; Colesterol total, 234 mg%.

Com o uso de dieta hipoproteica, o NU reduziu-se, quando a paciente teve alta, era de 17.6 mg%.

Hospitalizou-se novamente em 25.7.60.

Conta que, após haver saído do hospital, permaneceu bem por vários meses. O pêso elevou-se até 45 kg. Continuou sentido dores lombares de intensidade discreta, náuseas e vômitos eventuais. Nesse período teria tido um abortamento e foi submetida à curetagem uterina. Desde então, seu estado novamente piorou: o apetite diminuiu, emagreceu e os sintomas digestivos intensificaram-se.

Ao internar-se no Serviço, o exame objetivo mostrou: Pêso de 39 kg, mucosas descoradas. Tensão arterial de 165/90.

A urina continha: proteína, de 2.88 g a 3.76 g/ /litro; 5 lucócitos pc; 5 eritrócitos pc; leucócitos corados pela Safranina "O", 1 pc; a cultura foi negativa.

A depuração da Creatinina estava em 12.3 ml/m e a concentração não ultrapassou 1010. O nitrogênio ureico estava em 48.9 mg%; porém, a avaliação eletrolítica (exceto os Bicarbonatos em 18 mEq) era normal. O proteinograma evidenciou diminuição da Albumina (2.66 g%) e discreta elevação da Gama globulina (1.81 g%) com as demais frações em níveis normais.

Em 26.7.60, foi submetida à PBR. Pós-operatório sem complicações.

Recebeu alta em 9.8.60. Durante a hospitalização, recebeu dieta hipoproteica e hipercalórica, hormônio anabólico e suplemento vitamínico.

Em 8.10.60, internou-se uma vez mais. Estava obnubilada. Queixava-se de epigastralgia e tinha náuseas e vômitos freqüentemente. No dia seguinte, teve convulsões. O volume de urina reduziu-se drasticamente. As cifras tensionais oscilavam entre 140/90 e 130/110 (uma vez).

O exame de urina, feito nesse dia, deu o seguinte resultado: Densidade 1007; 2.7 gramas de proteínas; 5 leucócitos pc; 15 eritrócitos pc e 3 cilindros hia

linos pp. O NU, que estava em 145 mg% no dia 8, foi se elevando e, em 20.10, atingiu 244 mg%. O sódio plasmático oscilou entre 144 e 127 mEq na fase final; o potássio variou de 4.5 a 5.6 mEq, permanecendo, a reserva alcalina, em tôrno de 14 mEq.

O fundo de ôlho, feito no dia 18.10, evidenciou: algumas áreas de embainhamento arteriolar; hemorragias pequenas justavasculares; início de denegeração macular. Não se conseguiram dados suficientes para um diagnóstico.

Apesar da medicação, a paciente entrou progressivamente em coma e faleceu em 21.10.

3) Sumário e Discussão - Nesta paciente, os sintomas iniciados aos 25 anos, durante a gravidez, pareciam os de uma Pielonefrite aguda simples.

No puerpério teve, porém, edema e urina de côr marrom. Todos os exames de urina posteriores mostraram proteinúria, hematúria e piúria. Ressalte-se, neste caso, a instalação de uma insuficiência renal precoce e progressiva, sem hipertensão arterial concomitante, a não ser na fase final. No conjunto, o quadro sugeria Glomerulonefrite crônica, pela proteinúria acentuada e permanente, pela hematúria predominando sôbre a piúria e pelas culturas negativas, o que fala contra Pielonefrite.

Laudo Histopatológico - Córtice com oito glomérulos, cinco totalmente hialinizados e dois com hialinização parcial. Um glomérulo, afora espessamento discreto da membrana basilar, está relativamente bem conservado. O estroma está retraído por fibrose acentuada, havendo extensa atrofia tubular. Em meio a estas áreas, reconhecem-se túbulos dilatados, revestidos por epitélio atrófico, contendo cilindros colóides. Há um grau intenso de infiltração intersticial por neutrófilos e linfócitos. Notam-se esclerose arterial e fibrose periarterial. Hialinização arteriolar nítida.

Diagnósticos: Pielonefrite aguda e crônica. Esclerose arterial e arteriolar.

COMENTÁRIOS

Os diagnósticos clínicos de nossos sete pacientes foram: GN difusa aguda (3 casos); GN subaguda (1 caso); nefropatia aguda indeterminada (1 caso); GN crônica (2 casos).

As três pacientes com GNDA apresentaram um quadro clássico, com antecedente infeccioso bem definido em duas e provável numa terceira. Tôdas tiveram uma história clínica bem característica; havia edema e elevação das cifras tensionais nas três; o fundo de ôlho foi patológico em uma. A proteinúria era discreta em duas e moderada em uma. A hematúria foi intensa no caso 2, moderada no caso 1 e discreta no caso 3. Piúria acentuada foi notada apenas no caso 2; cilindros com leucócitos foram achados no sedimento das três; sòmente a terceira teve uma cultura positiva, mas com 3 colibacilos por ml de urina.

Os textos que tratam do exame de urina na Nefrite aguda, não mencionam (96, 85), comumente, a presença de cilindros com leucócitos.

Schreiner (155), entretanto, aponta a possibilidade de seu aparecimento não sòmente na GNDA como também na síndrome nefrótica. Outrossim, na Nefrite lúpica sua presença é comum, como vimos em vários de nossos casos. Diz Fishberg (55) que, na fase inicial da Nefrite aguda, há eliminação de um número de leucócitos maior do que seria de esperar, com a quantidade de sangue presente na urina; não é de estranhar, pois, que alguns dos leucócitos eliminados se adiram ao molde proteico do cilindro hialino e dêem origem a um cilindro hialinoleucocitário. Provas de funçaõ anormais foram notadas, de maneira variável, em tôdas.

A existência de depuração de creatinina endógena normal, na paciente do caso 3, constituiu um achado surpreendente, ainda mais que concomitantemente havia redução da depuração ureica e hipostenúria. Só poderiamos

admitir uma de duas explicações para êste caso:

1) já teria havido recuperação glomerular, quando a referida prova foi efetuada (é de notar, porém, que a depuração ureica estava em 61 %);

2) em conseqüência da lesão tubular, haveria uma excreção aumentada de creatinina por êsse segmento do nefrônio, o que tenderia a elevar a depuração daquela substância.

No caso 2, a radiografia mostrou aumento do volume do coração, derrame pleural e edema intersticial de ambos os pulmões. Esta paciente não tinha sintomas de ICC; é provável que os sinais apontados resultem do aumento de volume plasmático (47) da conseqüente congestão venosa e pulmonar, mas não da Insuficiência cardíaca (49).

A referida paciente foi a única que apresentou anúria (24 horas de duração), o que parece confirmar a suposição acima.

A análise histológica neste grupo mostrou as seguintes alterações: espessamento focal da MB, de discreto a moderado, nos casos 2 e 3; proliferação celular e infiltração com neutrófilos e eosinófilos, nos três casos; aderências dos capilares com a cápsula nos casos 1 e 3; isquemia em todos; substância proteinácea no espaço capsular, nos três, e hemácias neste espaço num caso.

As alterações tubulares foram pouco intensas: cilindros foram vistos nas luzes dos túbulos em tôdas as pacientes, sendo hialinos no caso 1, hialinos e epiteliais no caso 3 e cilindros hialinos e hemácias no caso 2. Nos casos 2 e 3, notaram-se alterações degenerativas discretas das células tubulares. Edema e inflamação do estroma foram vistos apenas no caso 2. No seu conjunto, as alterações morfológicas foram, de uma maneira geral, semelhantes às achadas por Hutt (69) em seu 16 pacientes de GNDA em fase precoce, embora êste autor tenha descrito alterações tubulares e intersticiais mais intensas em alguns dos seus casos.

Alguns dados merecem, contudo, um comentário especial. Em primeiro lugar, a presença de hemácias no espaço capsular (caso 3) parece ser um achado incomum na

GNDA, pois Hutt não o refere em nenhum de seus casos e Kark (79) afirma que nunca observou tal alteração na GN.

Entretanto, Nesson e Robbins (118) encontraram hemácias de maneira freqüente, no espaço de Bowman, em vários de seus casos necropsiados. O mesmo foi verificado por Bates (12) em portadores de GN focal, estudados pela PBR.

O que talvez se possa dizer é que a alteração referida é incomum, mas pode estar presente em alguns casos e é capaz, então, de determinar hematúria.

A presença de hemácias na luz tubular ocorreu no espécime do caso 2. Para Kark (80), essa verificação explicaria a hematúria observada em muitos dos casos de GN; haveria ruptura de capilares peritubulares lesados e passagem de eritrócitos para a luz do túbulo. Essa afirmação de Kark é bem documentada numa fotomicrografia que aparece em um de seus artigos. Hutt (69), entretanto acha que a hematúria nem sempre depende dêsse mecanismo, uma vez que encontrou freqüentemente hemácias na luz tubular, coexistindo com indenidade quase completa das células tubulares.

A nossa paciente foi, das três, a que maior hematúria teve e, afora discreta degeneração, nada mais se notou no epitélio tubular de seu espécima de PBR.

Parece que as duas explicações são válidas: hematúria pode sobrevir por ruptura de capilares peritubulares e por ruptura ou eritrodiapedese (Bouisson) ao nível do glomérulo.

O caso 5 caracterizou-se pelo aparecimento da enfermidade durante uma bacteriemia por colibacilo; era, ao contrário do relatado nas pacientes anteriores, um processo intra-infeccioso. Não se conseguiu diagnosticar o problema renal dessa paciente: Pielonefrite aguda. Nefrite focal e GND aguda foram consideradas.

O diagnóstico histopatológico inicial foi o de Glomerulonefrite exsudativa.

Ao contrário do grupo anterior, não havia aparente proliferação celular, apenas tumefação de células endoteliais. Um glomérulo estava totalmente hialinizado.

A infiltração com eosinófilos e neutrófilos foi

intensa. Havia também dilatação tubular acompanhada de degeneração do epitélio.

A presença de exsudato no glomérulo é comumente verificada nos outros tipos de glomerulonefrite; uma forma pura de GN exsudativa sòmente é referida por Allen (3) e por Bell (13). Êste último autor afirma que tal processo está associado com infecção estafilocóccica severa e que representa uma fase de transição entre o abcesso renal e a forma proliferativa.

Na nossa paciente, o problema torna-se complicado, pela existência de um glomérulo totalmente hialinizado. Seria uma seqüela de inflamação prévia ?

A presença de tumefação de células fixas (endoteliais e epiteliais), achado comum na GN clássica, fêz com que ficássemos com o diagnóstico final de GN mista, predominantemente exsudativa. O caso, entretanto, não ficou totalmente explicado, dadas as circunstâncias do aparecimento da nefropatia e do fator etiológico em jôgo (Colibacilo). De qualquer modo, a potencialidade evolutiva da enfermidade parecia ser pequena, ao julgarmos pela avaliação clínica e laboratorial posterior.

É de notar que o comprometimento glomerular, nesse caso foi extenso, pois havia nítida elevação do nitrogênio ureico. Houve também hematúria e piúria maciças. Êste último achado está provàvelmente de acôrdo com o diagnóstico histológico.

O caso quatro apresenta um interêsse especial. Um paciente de treze anos, acometido aparentemente de GND aguda em 1958, hospitaliza-se 19 meses depois e, na hospitalização, constata-se Insuficiência renal. Três meses após, começam a surgir edema, Hipertensão arterial e observam-se os sinais humorais de S. nefrótica. A proteinúria passou de leve a acentuada; havia hematúria e piúria pronunciadas e as provas funcionais estavam deprimidas.

O diagnóstico clínico foi de Glomerulonefrite subaguda, embora a evolução e a duração da enfermidade não fôssem muito típicas dessa fase.

Histològicamente, encontram-se alterações características de Glomerulonefrite mista (membranosa e proliferativa). Havia um glomérulo totalmente hialinizado,

e se acharam raros crescentes fibroepiteliais.

Espessamento da membrana basilar e hiperplasia celular (GN mista) são achados histopatológicos comumente associados com síndrome nefrótica (84), com proteinúrias crônicas assintomáticas (134) e com Lupus eritematoso sistêmico (117).

Em nosso paciente a falta de biópsias seriadas impediu uma correlação clínico-patológica correta.

A elevação da uréia, na primeira fase, poderia ser explicada na base da lesão membranosa que era intensa e difusa e que pode, por si só, levar à insuficiência renal (46).

Entretanto, é difícil dizer por que não havia síndrome nefrótica nesta fase e por que surgiram os sinais desta síndrome num segundo período quando já havia desaparecido a insuficiência renal.

De qualquer maneira, pelos dados clínicos histopatológicos de que se dispõe o diagnóstico final mais provável é de Glomerulonefrite crônica em fase ativa, e não de GN subaguda.

Na falta de uma segunda biópsia, contamos apenas com a evolução do processo, para confirmar ou infirmar essa última suposição.

Os outros dois casos da série tinham o diagnóstico clínico de GN crônica, o qual foi confirmado apenas em um.

O paciente Vicente (caso 6) apresentava um quadro de Hipertensão maligna, Cardiopatia hipertensiva descompensada e Insuficiência renal crônica.

A proteinúria era intensa; havia lipoidúria e as proteínas séricas estavam acentuadamente reduzidas (Albumina 1.59 g%). Apesar de a taxa de colesterol ser apenas de 134 mg%, fêz-se o diagnóstico de síndrome nefrótica concomitante. Um dado laboratorial importante neste paciente era a presença de um sedimento urinário muito rico: hemácias, piócitos e cilindros hialinos, hialinogranulosos, leucocitários, hemáticos, espiteliais e largos estiveram presentes em várias ocasiões. Não se pesquisaram cilindros gordurosos ou corpúsculos gordurosos

ovais; entretanto, havia lipóides birrefringentes.

No seu conjunto, o aspecto do sedimento sugeria o chamado sedimento telescopado de Krupp (96). Êste tipo de sedimento tem sido descrito nas Colagenoses, na Glomerulonefrite focal necrótica (Endocardite bacteriana) e nos raros casos em que a exacerbação da GNC ocorre na presença de síndrome nefrótica (154).

Havia ainda bacteriúria (56.000 germes/ml), o que autorizava o diagnóstico de Infecção urinária concomitante. As alterações morfológicas encontradas pela PBR eram compatíveis com Glomerulonefrite crônica e Pielonefrite aguda e crônica.

As dificuldades encontradas para diagnosticar GN crônica, em material de necrópsia, foram ressaltadas por McMannus em 1951 (104).

Dizia êste autor que, numa nefropatia severa, surgem lesões das outras estruturas renais, conseqüentes ou associadas à enfermidade básica, as quais a modificam de tal forma, que se torna muito difícil o diagnóstico patológico da mesma.

O estudo com a PBR possibilita, porém, um diagnóstico mais precoce e, portanto, mais fácil e mais correto (133).

No caso de nosso paciente, o espécime obtido pela PBR permitiu um diagnóstico preciso e quase se poderia deduzir o quadro clínico a partir do exame histopatológico.

Realmente, a presença de cinco glomérulos totalmente hialinizados e a isquemia verificada nos seis restantes faziam supor a existência de insuficiência renal. O achado de espessamento da MB capilar no meio da massa fibrosada indicaria, como afirma Allen (3), síndrome nefrótico antecedente ou concomitante.

Os túbulos dilatados com cilindros colóides, a fibrose periglomerular e os infiltrados intersticiais com células inflamatórias crônicas objetivavam um PNC. A presença de neutrófilos na luz tubular e no estroma indicava PN aguda concomitante. O achado de lesões arteriolares, tão intensas como as encontradas neste caso, é muito sugestivo de hipertensão arterial acentuada.

QUADRO XI

Análise dos Dados Clínicos em Pacientes com Glomerulonefrite

CASO	1	2	3	4	5
Idade	25 anos	12 anos	19 anos	13 anos	36 anos
Infecção antecedente e período de latência.	Amigdalite 20 a 30 dias	Extr. dentária Alguns dias	Inaparente (Amigdalite ?)	Desconhecida	Bacteriemia Intra-infecciosa
Sintomas principais	Edema, oligúria	Edema, oligúria urina marrom	Edema, oligúria dispnéia	Assintomático edema	Oligúria, febre, urina vermelha
Tensão arterial	135-90	140-90	160-80	110/65 e 170/108	130/80 e 165/115
Fundo de ôlho..	Normal	Patológico	Normal	K.W. I	---
Eletrocardiograma	Alt. prim. R.V.	Alt. prim. R.V.	Normal	Normal H.V.E.	Crescimento A.E. BRE - Alter. prim. R.V.
Proteinúria ...	175 mg/l	1.5 g/l	250 mg/l	leve a 11 g/24 h	t. carregados
Piúria	1.6 milhões/24h	66.9 milhões/24h	2 milhões/24h	114 milhões/24h	107.9 milhões /24 h
Hematúria	6.9 milhões/24h	2.875 bilhões /24 h	2.5 milhões/24h	285 milhões/24h	719.2 milhões /24 h
Cilindrúria ...	Hialinos e com leucócitos	Hial., granulos., com leuc. e hemáticos	Hialinos, gran. e com leuc.	Hialinos, hial. gran. e com leucócitos	Hial., gran., epiteliais, hemáticos e largos
Cultura	Neg.	Neg.	Colibacilo 4/ml	30 e 400/ml Coli e Est. não hemolítico	E. coli 2 e 50/ml
Lipoidúria	Neg.	---	---	(+)	---
Depuração Ureica	47 %	31 %	61 %	44 %	18 - 83 %
Dep. Creatinina	35.9 ml/m	50.4 ml/m	121 ml/m	49.8 ml/m	---
Concentração ..	1.017	1.016	1.021	1.015	1.022
Excreção de PSP	45 %	36.4 %	47.6 %	19.8 %	65.8 %
Nitrogênio Ureico	17.4 mg%	37 - 15 mg%	12 mg%	81 mg% (uréia) a 18 mg% (N.U.)	39.6 - 11.5 mg%
Albumina	3.02 g%	---	4.1 g%	2.8 g%	2.94 - 3.5 g%
Globulina	3.48 g%	---	2.8 g%	2.1 g%	4.0 - 3.8 g%
Anemia	sim	---	---	sim	sim

--ooOoo--

QUADRO XII

Alterações Histológicas em Pacientes com Glomerulonefrite

CASO	1	2	3	4	5
Tempo transcorrido entre o início da doença e a PBR	25 dias	35 dias	35 dias	19 meses	46 dias
GLOMÉRULOS					
Espessamento da memb. bas.	não	discreto e focal	discreto a moderado	difuso e acentuado	não
Proliferação celular	sim	sim	sim	sim	não tumefação
Exsudação	sim	sim	sim	sim	predominante: neutrófilos e eosinófilos
Aderências	sim	não	sim	não	sim
Crescentes	não	não	não	sim	não
Hialinização	não	não	não	sim - 1 glom.	sim - 1 glom.
Atrofia	não	não	não	não	não
Isquemia	sim	sim	sim	sim	sim
Substância prot. no Espaço de Bowman	sim	sim	sim, junto com hemácias	sim	sim
TÚBULOS					
Atrofia	não	não	não	sim	não
Degeneração	não	sim	sim	sim	sim
Dilatação	não	não	não	não	sim
Luz tubular	Cil. hialinos	Cil. hialinos e hemácias	Cil. hialinos e epiteliais	---	Cil. hialinos
VASOS	normais	normais	normais	normais	normais
ESTROMA					
Edema	não	sim	não	não	não
Inflamação	não	sim	não	sim	não
Fibrose	não	não	não	sim	não

Diagnósticos Finais

Caso 1 - GND aguda, tipo proliferativo e exsudativo.
Caso 2 - GN difusa aguda, proliferativa e exsudativa.
Caso 3 - GN difusa aguda, predominantemente proliferativa.
Caso 4 - GN mista (membranosa e proliferativa).
Caso 5 - GN difusa aguda tipo exsudativo predominante.

Finalmente, a hiperplasia celular observada em glomérulos - a qual, com o espessamento da MB, os crescentes fibro-epiteliais e a hialinização dão ao caso o caráter de Glomerulonefrite - poderia talvez indicar exacerbação aguda e explicaria o "sedimento telescopado", achado na urina.

A freqüência com que a PN se sobrepõe ao quadro patológico da GNC, já havia sido assinalada por McMannus (104) e está plenamente de acôrdo com o que tem sido observado em material de biópsia (133). O papel desempenhado pela infecção, no desencadeamento da hipertensão maligna, foi posto em evidência por Saphir (153); no nosso paciente, a infecção urinária deve ter sido um importante fator no agravamento da sua enfermidade e na produção de hipertensão maligna.

No caso sete, o achado de PN aguda e crônica pela PBR, constituíu uma surpresa.

É verdade que a paciente referiu um episódio de infecção urinária, durante uma das suas gravidezes. Mas, ainda que se tenham descrito casos de PN com rápida evolução para a Uremia (138), não cremos que aquêle tenha sido o início da sua enfermidade. É possível, porém, que o referido surto tenha representado apenas a recurrência de uma PNC, mas não há prova de tal fato. Por outra parte, as culturas de urina foram negativas e a hipertensão arterial sòmente se instalou na fase final, o que é incomum na PNC, ao menos na nossa experiência. Enfim, não havia nenhuma indicação clínica que justifasse o que se encontrou na biópsia.

Entretanto, a presença de fibrose e inflamação aguda e crônica no estroma, a existência de túbulos com cilindros colóides e a presença de hialinização arteriolar nítida foram consideradas como suficiente evidência para o diagnóstico histológico feito.

Êste caso demonstra uma vez mais, as dificuldades encontradas no diagnóstico de PNC e confirma a necessidade de usarmos todos os recursos propedêuticos, inclusive PBR e cultura do espécime, para tratar adequadamente os nossos pacientes.

VALOR DA PUNÇÃO-BIÓPSIA RENAL NA GLOMERULONEFRITE

Abstraindo os trabalhos de pura investigação, alguns dos quais já foram referidos, procuraremos ater-nos apenas ao papel da PBR no diagnóstico e prognóstico das várias fases evolutivas da Glomerulonefrite.

As opiniões dos autores estão divididas, quanto às vantagens do método no diagnóstico da fase aguda. Williams (174) e Bonomini (20) acham que os quadros clínico e laboratorial são tão típicos, que o exame histopatológico é dispensável.

Arnold e Spargo (8) pensam, porém, que a constelação de sintomas e sinais, na fase aguda, nem sempre é suficientemente expressiva e a incerteza de que se cerca o diagnóstico, em vários casos de presuntiva Glomerulonefrite aguda, autoriza a execução da biópsia em todos ou quase todos os casos suspeitos.

Os autores referem-se, em especial, ao diagnóstico diferencial com outras nefropatias: agudas: uropatia obstrutiva, insuficiência renal aguda, nefrite focal e exacerbação aguda de uma glomerulonefrite crônica.

Parrish e Howe (125) obtiveram, pela PBR, a confirmação do diagnóstico clínico de GNDA em 16 de 18 casos.

Na nossa série, fêz-se o diagnóstico de GNDA em 3 pacientes; a PBR o confirmou nos três. Num quarto paciente, êste diagnóstico foi considerado e afastado; a PBR mostrou GN predominantemente exsudativa.

Parece, pelo visto, que o valor do método no diagnóstico da fase aguda é restrito e sòmente deveria ser usado nos casos que apresentassem aspectos pouco característicos ou quando houvesse dúvidas no diagnóstico diferencial com outras nefropatias agudas.

Esta última indicação é particularmente válida na diferenciação entre GNDA e exacerbação de um processo

crônico, o que nem sempre pode ser conseguido, por melhores que sejam as avaliações clínicas e laboratoriais.

É verdade que mesmo a biópsia nem sempre pode estabelecer a diferenciação referida. Na série de Brun (32), pacientes com quadro clínico de GNDA apresentaram lesões indistinguíveis do processo crônico, não sendo possível a êste autor separar GN aguda de uma possível exacerbação de Glomerulonefrite crônica. Cremos que, nestas circunstâncias, a análise cuidadosa de todos os dados clínicos, laboratoriais e histopatológicos seria a única forma de chegar-se a uma conclusão correta.

A GNDA é clàssicamente considerada uma enfermidade que tem a sua maior incidência na infância: seu aparecimento em pacientes idosos é considerado raro.

Entretanto, Nesson e Robins (118), encontraram 108 casos de glomerulonefrite em 11.157 necrópsias de adultos, realizadas no Boston City Hospital.

Entre os 74 casos estudados com minúcia, havia 23 pacientes com GNDA; em vinte (87 %) esta enfermidade foi a principal causa de morte; todos os vinte tinham mais de quarenta anos de idade.

Verifica-se, por êste estudo, que a GNDA não é excepcional em adultos com mais de 40 anos. Vê-se também que, nestas circunstâncias, se acompanha de elevada mortalidade. Podemos inferir o valor propedêutico da PBR, ao considerarmos que, nesse grupo, o diagnóstico, em vida, foi feito em apenas 55 % dos enfermos.

Quanto aos critérios de cura da GNDA, não há dúvidas de que a PBR representou um grande avanço.

O estudo do sedimento urinário não parece ser um dado absolutamente seguro, para se julgar da evolutividade do processo; haja visto o relato de Arnold (8), que observou um caso em que a resolução histológica da doença sòmente surgiu quatorze meses depois da urina se ter tornado livre de proteínas e elementos celulares.

Reubi (139) já havia afirmado que era possível, pela PBR, distinguir uma proteinúria residual de um aumento na excreção das proteínas urinárias, que traduziria continuação na atividade do processo.

No dizer de Pollak (133), a PBR, possibilitando a verificação do número de glomérulos atingidos e a extensão do dano glomerular, permite traçar um prognóstico a longo prazo, o que não é possível por nenhum outro meio.

Com referência à GND subaguda, parece aceito que a certeza diagnóstica sòmente poderia ser obtida através da PBR, já que se teria de diferenciá-la de outras causas de Síndrome nefrótica.

É óbvio que, nestas circunstâncias, o prognóstico dependeria da possibilidade de sustarmos a evolução do processo, o que parece pouco provável, em se tratando da forma grave, cuja evolução se diz ser fatal num período de doze meses (3).

As dificuldades no diagnóstico da GN crônica e as vantagens trazidas pela PBR, na descoberta mais precoce da enfermidade, já foram comentadas.

Mas o maior benefício trazido pelo método, na avaliação dêstes casos, seria objetivar a presença de infecção concomitante, dada a quase universal sobreposição da PN ao processo inflamatório da Glomerulonefrite (133), o que, sem dúvida, tende a piorar a insuficiência renal ou a hipertensão arterial já existentes.

Parece, pelo visto, que, no decorrer das várias fases da Glomerulonefrite, as vantagens da PBR se restringiriam às seguintes situações:

1) Estabelecer o diagnóstico diferencial entre formas atípicas de GNDA e outras nefropatias agudas;

2) Avaliar o grau de evolução e o prognóstico na fase aguda;

3) Propiciar o diagnóstico de GNDA em pessoas idosas;

4) Auxiliar no diagnóstico diferencial entre GN subaguda e outras causas de síndrome nefrótica;

5) Verificar a existência de PN concomitante nos casos de glomerulonefrite crônica.

Capítulo X

SÍNDROME NEFRÓTICA E PUNÇÃO-BIÓPSIA DE RIM

Em 1905, numa reunião conjunta de clínicos e patologistas, o famoso internista Friedrich von Müller remendou uma estrita distinção entre processos inflamatórios e degenerativos do rim e sugeriu, para os últimos, o têrmo "nefrose" (46).

Naquele momento, começou a odisséia para a denominação proposta e para a ou as enfermidades que ela designava ou pretendia designar.

A evolução dos conhecimentos sôbre a nefrose pode ser dividida em três períodos:

1) dos achados de necrópsia;

2) do estudo em espécimes obtidos pela PBR;

3) das investigações com microscopia eletrônica.

Tentaremos resumir, neste breve apanhado, as principais idéias expostas nas várias fases, correlacionando-as, quando fôr possível.

Em 1913, Munk (55) descreveu um grupo de pacientes em que havia edema, proteinúria e lipoidúria. O achado de lipóides na urina recebeu especial ênfase e foi considerado por Munk como evidência de que o processo era dependente de degeneração tubular. Volhard e Fahr, em 1914, aceitaram a hipótese de que a enfermidade dependesse exclusivamente de alterações degenerativas das células dos túbulos e, como tal, apareceu em sua classificação com o nome de nefrose lipóidica (46).

Em 1925, Fahr, embora reconhecendo a importância da participação glomerular, não lhe atribuía papel preponderante na determinação da proteinúria.

Lohlein foi o primeiro investigador a reconhecer que a alteração do glomérulo é o fator causal da síndrome nefrótica. Entretanto, coube a Bell, em 1938, demonstrar o espessamento da membrana basilar do capilar e relacionar essa alteração com a excreção aumentada de proteínas na urina (46). Êste autor verificou, porém, que em alguns pacientes, falecidos no início da enfermidade, não se notavam alterações glomerulares, mas que em todos os casos em que a enfermidade tinha durado um certo tempo, havia a referida lesão.

Pareceu claro, então, que êsse achado seria a base histopatológica da nefrose lipóidica. Bell (13) mostrou ainda que o processo poderia evoluir para a cronicidade e determinar hialinização glomerular, terminando em uremia e hipertensão arterial.

Não haveria, então, razão para falar-se em nefrose, mas sòmente em nefrite.

Tais fatos foram aceitos de maneira mais ou menos universal, embora houvesse dúvidas quanto à sua aplicação ao quadro de nefrose em crianças.

Em 1942, Ellis (65) lança sua classificação das Nefrites em tipos I e II. O segundo tipo evoluiria com um quadro de síndrome nefrótica e, num prazo maior ou menor, levaria à morte por insuficiência renal e hipertensão arterial, a não ser quando interrompido por alguma enfermidade intercurrente. A lesão, na Nefrite tipo II, seria caracterizada por espessamento da membrana basilar, em tudo semelhante à glomerulonefrite membranosa de Bell.

Admitia Ellis que 4 % dos pacientes acometidos por esta enfermidade poderiam recuperar-se. Entretanto, o autor não refere as alterações encontradas nos rins dêsses enfermos, uma vez que seus estudos foram feitos em material de necrópsia, deixando, portanto, certa dúvida quanto à homogeneidade do grupo, sob o ponto de vista histológico.

Ellis achava, também, que 4 % dos pacientes com

Nefrite tipo I poderiam ter uma evolução subaguda. Nesses pacientes, não havia solução de continuidade, a partir da fase aguda; o edema persistiria, surgiriam hipertensão arterial e uremia e a morte se daria num prazo de cinco semanas a dois anos.

Uma evolução semelhante à descrita por Ellis, para êste último grupo, correspondia ao que Lohlein descrevera como "tipo tormentoso" de glomerulonefrite e que, segundo êste autor, se caracterizaria, sob o ponto de vista morfológico, pela presença de crescentes epiteliais. Por outra parte, Lohlein (46) aceitava a existência de uma forma evolutiva branda, em que a lesão predominante era intracapilar. Neste tipo, que aparece na classificação de Volhard como forma subcrônica (172), a morte se daria após alguns anos de evolução. Esta forma evoluiria com síndrome nefrótica como manifestação clínica predominante.

Comparando os vários tipos descritos, pode-se admitir o seguinte:

1) A nefrite tipo II de Ellis corresponde à glomerulonefrite membranosa de Bell e, provàvelmente, a muitos dos casos de Glomerulonefrite subcrônica de Volhard e Fahr ou "branda" de Lohlein.

2) O tipo I, com evolução acelerada, de Ellis, identifica-se com a forma tormentosa de Lohlein ou com a variedade subaguda de Volhard e Fahr.

Vemos assim que, seja sob o ponto-de-vista clínico, seja sob o ponto-de-vista histopatológico, as nefrites tipo I e tipo II de Ellis, já tinham seu correspondente em descrições e classificações mais antigas.

Em 1955, Allen (4) amplia os conhecimentos sôbre Glomerulonefrite membranosa. Considera que o espessamento da MB pode ser dependente de uma grande variedade de agentes etiológicos (físicos, químicos e biológicos) e descreve a Glomerulonefrite lobular como sendo uma forma evolutiva da Glomerulonefrite membranosa.

Para Bell (13), não haveria diferenças fundamentais entre a GN proliferativa e a GN membranosa. Inclusive, descreveu a presença simultânea de ambas as lesões em vários casos de "Nefrose lipóidica".

Allen (4) tem ponto-de-vista semelhante. Para êste autor, os fatôres etiológicos seriam os mesmos. Acredita que infecções de pequena intensidade e inaparentes ou respostas imunológicas a enfermidades pré-existentes, com relação antígeno-anticorpo modificada, poderiam ser responsáveis pela aparente diferença dos dois processos.

As experiências de Forman e Ehrich (10), obtendo, ora Glomerulonefrites proliferativas, ora nefroses, de acôrdo com a dose de sôro antirrim empregada, parece favorecer o ponto-de-vista de que haja uma etiologia única para as duas formas.

Ehrich (46), embora admita uma identificação etiológica dos dois processos, crê que a patogenia não é igual e que, portanto, para quem considera a identidade de uma doença como função de sua patogenia elas são enfermidades diferentes.

Resumindo os pontos-de-vista dos pesquisadores da fase da necrópsia, chegaríamos ao seguinte:

1) A nefrose lipóidica, tal como concebia Munk, não existe;

2) A base histopatológica para o desenvolvimento da nefrose seria o espessamento da MB do capilar - glomerulonefrite membranosa;

3) Êste achado não seria, porém, específico, podendo ser encontrado em uma variedade grande de processos (Allen);

4) A glomerulonefrite membranosa corresponderia à Nefrite tipo II de Ellis e aparecia como lesão glomerular predominante na glomerulonefrite subcrônica de Volhard e Fahr;

5) Sob o ponto-de-vista da patologia e da experimentação, as formas proliferativa e membranosa não seriam diferentes: representariam apenas reações diversas a um fator etiológico comum.

A segunda fase começa em 1952 com os estudos de Bjørnboe e cols. (18, 19). Os investigadores daquele período limitaram-se a separar os vários fatôres etioló-

gicos da síndrome nefrótica, usando, para diagnosticá-la, os critérios expostos por Leiter (citado em 117) em 1931.

Assim, numa série de trabalhos, o grupo de Muehrcke e Kark descreve os achados histológicos em vários tipos de síndrome nefrótica (79, 80, 84).

O mesmo fizeram Howe (68) Joekes (75), Berman e Schreiner (17). Êstes últimos autores restrigem os dados para o diagnóstico de SN à existência de proteinúria maior que 3.5 g em 24 horas e de lipoidúria. Para êles, os outros dados (edema, hipoproteinemia e hipercolesterolemia) seriam acessórios e iriam surgindo com a evolução do processo.

Seu ponto-de-vista está de acôrdo com Squire (169), o qual acha que qualquer proteinúria de suficiente duração e severidade pode conduzir à síndrome nefrótica.

Na série de trabalhos citados, algumas etiologias de SN receberam consideração especial; é o caso da SN por trombose de veias renais, que serviu como objeto de um estudo de Pollak (132).

Nessa eventualidade, as alterações inicias se localizavam no estroma, onde aparecia edema intenso e nos túbulos, que eram sede de processo degenerativo. Numa segunda fase, surgiam espessamento da membrana basilar e marginação de leucócitos na luz capilar.

Numa extensão de conceito, crêem Kark e cols. (84) que, em tôdas as circunstâncias onde ocorrese hipertensão nas veias renais (Pericardite constritiva, Trombose de cava inferior, lesões tricuspidianas e Insuficiência Cardíaca), se criariam as condições para a produção de síndrome nefrótica.

Êste conceito, comprovado com alguns exemplos nos trabalhos dos autores, vem mostrar que SN e espessamento da MB podem surgir por fatôres mecânicos, independentes de lesões glomerulares, primitivas. Outros fatôres etiológicos são também descritos. Assim, o mesmo autor descreve um caso de SN em um paciente portador de Hipertensão arterial com 3 a 5 anos de duração.

Nos espécimes de biópsia, encontraram-se degeneração tubular intensa, edema de estroma, arteriosclero

se marcada, mas não havia alterações de glomérulo.

Julgou-se, neste caso, que a SN fôsse dependente da nefrosclerose.

Outra etiologia estranha foi a referida por Berman e cols. (17). Os autores citados encontraram SN num portador de Drepanocitose; histopatològicamente se acharam lesões glomerulares focais (interpretadas como trombos hialinos), hemossiderose, nefrosclerose e fibrose.

As etiologias de síndrome nefrótica multiplicaram-se de tal maneira na era da PBR, que, como diz Schreiner (157), "talvez venha a tornar-se mais fácil dizer o que não causa a referida afecção".

No que tange à glomerulonefrite, entretanto, a incidência é sempre alta.

Numa revisão, feita por Kark (84) em 98 pacientes adultos, a glomerulonefrite foi encontrada em 46. O processo foi considerado membranoso puro em 28 casos, misto (membranoso e proliferativo) em 12 pacientes e exclusivamente proliferativo em seis casos.

Em alguns casos, êsses tipos histopatológicos estavam associados a várias enfermidades (Pielonefrite, Sarcoidose, Endocardite e Insuficiência cardíaca congestiva, etc.).

Na série de Howe (68), em 22 pacientes com mais de 18 anos, as várias formas de nefrite foram encontradas em 14 casos, estando assim distribuída: crônica (9 casos), subaguda (1 caso) e membranosa (4 casos).

Nos 41 pacientes estudados por Berman (17), a GN ocupou um papel preponderante, surgindo em 31 pacientes; dêstes, dez eram portadores de nefrite membranosa.

Dos 20 pacientes de Joekes (75), oito eram portadores de Nefrite tipo II; nenhum mostrou remissão completa com o tratamento.

No Brasil, Nussenzveig e cols. (120), usando a biópsia /a céu aberto", estudam 44 casos, alguns com biópsias seriadaas. Procuraram puncionar apenas pacientes com síndrome nefrótica dependente de glomerulonefrite, afastando tôdas as outras causas num estudo clínico pré-

vio. Sob o ponto-de-vista histopatológico, encontraram glomerulonefrite membranosas, proliferativas e mistas. Verificaram que existe uma boa correlação entre a gravidade do quadro clínico e a intensidade das lesões histológicas.

Descrevem também os autores brasileiros um caso de síndrome nefrótica, associado à Pielonefrite crônica.

Ainda que as lesões de GN fôssem proeminentes em tôdas as séries publicadas, verificou-se, porém, que em alguns casos de SN não havia lesões glomerulares, quer membranosas, quer proliferativas. Tal fato foi verificado em seis pacientes de Pollak (133), com idades que iam de 15 até 82 anos.

Nos espécimes de biópsia de tais pacientes, encontraram-se: congestão glomerular, edema de estroma e intensas lesões tubulares degenerativas.

O mesmo foi verificado por Joekes e Heptinstall, Nussenzveig e, no segundo relato do grupo de Kark (84), o número de tais pacientes se tinha elevado para onze.

Embora Bjørnboe (18, 19) seja citado como o primeiro que descreveu nefrose genuína em dois de seus oito casos originais, isso parece não ser correto.

Dos dois casos considerados por Bjørnboe como portadores dessa enfermidade, um apresentava espessamento da membrana basal e, no outro, o espécime de FBR mostrava três glomérulos hialinizados entre os oito vistos na secção.

Os achados de síndrome nefrótica sem alteração glomerular tiveram o dom de repor no seu devido lugar a nefrose lipóidica que, como disse Berman (17), já poderia ter sido afastada com tôdas as honras devidas à sua idade provecta.

Na segunda fase do estudo da nefrose, o da punção-biópsia, os principais pontos estabelecidos foram:

1) a grande variedade de fatôres etiológicos de SN e de glomerulonefrite membranosa;

2) o importante papel desempenhado pelas várias formas de glomerulonefrite (membranosa, proliferativa e mista) na produção de SN;

3) a comprovação de que as lesões de nefrite tipos I e II podem coexistir no mesmo glomérulo;

4) a verificação da coexistência de SN com lesões tubulares exclusivas.

Aos pesquisadores da microscopia eletrônica caberia verificar a veracidade dos achados da PBR, particularmente quanto à existência de síndrome nefrótica sem lesões glomerulares (nefrose lipóidica).

Farqhuar, em 1957 (51), publica seu primeiro artigo sôbre os achados obtidos com o uso da ME em pacientes com nefrose, glomerulonefrite e Lupus eritematoso sistêmico.

Em 16 crianças com SN (9 com nefrose pura, 3 com um quadro misto de nefrose e nefrite e 4 com glomerulonefrite crônica e síndrome nefrótica), verificou as seguintes anormalidades:

1) alteração na morfolofia normal dos podócitos, com desaparecimento dos processos pediculares;

2) substituição dos processos pediculares por largas massas de citoplasma epitelial, que cobriam parcial ou totalmente as superfícies das alças capilares;

3) grande número de vesículas e vacúolos no citoplasma epitelial;

4) tumefação e vesículas no citoplasma endotelial;

5) variação na espessura da membrana basal (de normal a muito espessada).

As alterações descritas variaram de acôrdo com o tipo do processo: na nefrose pura, as modificações notadas eram apenas as de epitélio; nos casos mistos e na glomerulonefrite crônica, as lesões de membrana basal e de endotélio eram prominentes.

Num segundo artigo (52), Farqhuar amplia suas observações, chegando em linhas gerais aos mesmos resul-

tados. Faz, porém, nesse trabalho, duas importantes afirmações:

1) Na nefrose, as modificações epiteliais precedem as modificações endoteliais e de membrana basilar, considerando ela, por isso, o epitélio como sede provável do dano glomerular inicial na nefrose lipóidica;

2) A membrana basilar, tal como a vêem os microscopistas de luz, compõe-se, como dizia Hall, de:

a) citoplasma basal atenuado;

b) MB, pròpriamente dita;

c) processos pediculares.

O aumento de qualquer dêstes componentes provàvelmente apareceria aos pesquisadores da microscopia convencional como espessamento exclusivo da membrana basilar.

Folli (56 e 57) confirma os achados de Farqhuar e verifica, em biópsias seriadas, o desaparecimento das modificações dos podócitos, quando os pacientes eram tratados com corticóides.

Spiro, em dois artigos sucessivos (167, 168), confirma os achados de Farqhuar em relação aos podócitos. Verifica, porém, que a principal alteração, nos casos de nefrose, glomerulonefrite e amiloidose, consiste em soluções de continuidade da membrana basilar, com formação de pertuitos, através dos quais as células do endotélio e do epitélio ficam em contato direto. Acredita que a substituição dos processos pediculares por uma camada de citoplasma epitelial seria uma alteração secundária, significando talvez uma tentativa de reparação da membrana basilar alterada.

Em 1960, Farqhuar (54) relata a experiência obtida com o estudo de sessenta casos. Ratifica suas conclusões anteriores e afirma que a lesão epitelial é a alteração glomerular mais precocemente visível no microscópio eletrônico. Acredita, porém, que a lesão referida pode tanto significar uma agressão primitiva ao epitélio quanto uma resposta dos podócitos à alteração primária da membrana basilar. Não confirma, entretanto, os acha-

dos de Spiro, acima mencionados.

Movat e McGregor (114), num artigo publicado em 1959, relatam os achados na glomerulonefrite membranosa, em dois pacientes adultos.

A principal alteração verificada consistia no depósito de uma substância proteica, acidófila, na face externa da membrana basilar, entre esta e os podócitos.

Para êles, a alteração fundamental seria, então, uma alteração ultraestrutural da membrana basilar, não visível, portanto, ao microscópio eletrônico, porém suficiente para permitir a passagem de proteína derivada do plasma, o que determinaria a modificação descrita. Tôdas as outras modificações seriam secundárias ao aumento de permeabilidade da MB. Por isso, no seu entender, o têrmo mais apropriado seria o de Glomerulonefrite membranosa e não o de Nefrose lipóidica.

Para Movatt e McGregor, a cura ou progressão da enfermidade dependeria das modificações que a substância extravasada viesse a sofrer; se ela se tornasse hialinizada, a restauração da arquitetura glomerular normal seria improvável.

Arnold e Spargo, em publicação recente (9), descrevem uma alteração semelhante à verificada por Movat em seis pacientes com síndrome nefrótica, dois dos quais apresentavam Lupus eritematoso sistêmico.

Julgam os autores que a lesão descrita e o quadro clínico a ela associado correspondem a uma afecção do grupo das Colagenosas, sendo talvez, uma variante do Lupus Eritematoso sistêmico.

Para finalizar, e resumindo, podemos concluir que a microscopia eletrônica provou que a lesão fundamental e inicial da nefrose se localiza no glomérulo; não nos mostrou, porém, qual a natureza da referida lesão, nem sua especificidade em relação aos outros fatôres de síndrome nefrótica, particularmente glomerulonefrite.

O estudo da patologia renal humana com o microscópio eletrônico está sendo feito há apenas quatro anos. É provável que maior experiência neste tipo de investigação e, particularmente, a solução das divergên-

cias semânticas e interpretativas dos pesquisadores possam trazer, não em 100 anos, como pensa Oliver (citado em 45), mas num período muito menor, esclarecimentos definitivos sôbre a nefrose e enfermidades correlatas.

OBSERVAÇÕES CLÍNICAS

CASO I - João Sidney, 11 anos
Hospitalizado em 21.4.60
Ficha Clínica Nº 1554
Laudo Patológico Nº 17.218-60 (F. M.)

1) Relato Clínico - Aos sete anos de idade, teve angina, seguida, em alguns dias, por edema iniciado na face, que logo se generalizou. Veio para o Serviço de Pediatria, onde fizeram o diagnóstico de nefrose e teve alta, bastante melhorado, alguns meses depois.

Durante sua permanência no hospital recebeu corticóides e dieta com restrição de sal.

Em 1958 teve hematúria mecroscópica, não precedida de cólica, seguida pela eliminação de urina vermelha durante vários dias. Ficou hospitalizado por doze meses, recebendo medicação semelhante a anterior. Em certa ocasião, teria tido cifras tensionais de 130/100. Recebeu alta assintomático e livre de edemas. No princípio de 1960, após exposição à umidade, novamente apareceu-lhe edema facial, o que o obrigou a novo internamento, desta vez no Serviço de Terapêutica Clínica.

Altura 1.42 m, pêso de 31 kg. Mucosas descoradas. Edema mole, branco, que atinge os 2/3 inferiores de ambas as pernas. Ictus no 4º EIC, ao nível da linha hemiclavicular, algo propulsivo. Desdobramento de P2. Sôpro sistólico (+) audível no foco mitral, com irradiação para a região axilar.

2) Exames Complementares

a) Urina: proteínas, de grande quantidade a

21 g/24 horas; 5 leucócitos pc (4 milhões e 5.2 milhões em 24 h); eritrócitos, 1 pc (700.000 a 1.6 milhões/24 h); cilindros hialinos, 310.000 a 1.6 milhões/24 h; hialino-granulosos, 100.000 a 114.000/24 h; com leucócitos, ... 66.000/24 h; epiteliais, 33.000/24 h; pesquisa de lipóides birrefringentes, positiva.

b) Provas de Função Renal: Depuração ureica, 88 %; Depuração da Creatinina, 135.4 ml/m; Excreção de PSP, 25.8 % em 15 minutos.

c) Hemograma: Hematócrito de 40 %; Hemoglobina, 11.8 g%; 7700 leucócitos com 77 bastonados, 2695 segmentados, 616 eosinófilos, 616 monócitos e 3696 linfócitos.

d) Pesquisa de Célula LE: negativa.

e) Bioquímica do Sangue: Albumina, de 1.8 a 3.0 g%; globulina, de 2.2 a 2.6 g%; Colesterol total, 342 mg%; nitrogênio ureico, de 8.2 a 11.6 mg%.

f) Fundo de ôlho: normal.

g) Punção-biópsia Renal: realizada em 2.6.60, sem complicações no pós-operatório.

3) Evolução e Terapêutica - Recebeu dieta hipossódica, hiperproteica e corticóides. Teve alta assintomático e sem edema.

4) Sumário e Discussão - A enfermidade, neste paciente, iniciou-se como Glomerulonefrite difusa aguda e evoluiu para uma síndrome nefrótica pura (sem HA, sem hematúria e sem insuficiência renal). É de ressaltar, no presente caso, a proteinúria muito intensa e a depuração da creatinina nos limites superiores da normalidade. Para quem aceita a interpreção de que esta prova traduza a filtração glomerular, tal cifra, considerando a superfície corporal do paciente (1.1 m^2), indicaria aumento do filtrado glomerular.

O diagnóstico estabelecido foi o de Síndrome nefrótica de etiologia indeterminada.

CASO II - Luiz Clayton, 12 anos
Hospitalização em maio de 1960
Ficha Clínica Nº 1630
Laudo Patológico Nº 4163 (D. E. S.)

1) Relato Clínico - A enfermidade iniciou-se há dois anos com edema palpebral que logo atingiu tôda a face e passou aos membros inferiores, genitais externos e parede abdominal.

Concomitantemente teve dor e supuração no ouvido esquerdo. Não refere alteração da diurese. A conselho médico fêz repouso e começou a usar dieta sem sal e sem carne; recebeu também alguns medicamentos que ignora. Melhorou no fim de 3 meses, quando houve desaparecimento do edema. A melhora durou um ano; no fim dêste período novamente recomeçou o edema. A terapêutica usada no episódio anterior não lhe trouxe melhoras.

Internou-se então no Serviço de Terapêutica Clínica. Afora um surto de Amigdalite febril aos 8 anos, nada mais refere de importante na história pregressa.

Altura 1.35 m com pêso de 32 kg. Edema na face, nas pálpebras inferiores, nos membros inferiores, na região sacra e na parede abdominal. Ictus no 4º EIC, para dentro da linha hemiclavicular. Pulso 78, eurrítmico. Tensão arterial 110/80.

2) Exames Complementares

a) Urina, 32 g/litro; 2 leucócitos pc; eritrócitos, 3 pc e cilindros hialinos, 2 pc.

b) Provas de Função Renal: Depuração ureica, 34 %; Depuração da creatinina endógena, 66 ml/m; Excreção de PSP, 35 %.

c) Bioquímica do Sangue: Albumina, 1.4 g%; Globulinas, 2.1 g%; nitrogênio ureico, 11 mg%.

d) Hemograma: 4.1 milhões de eritrócitos, 11.9 g de hemoglobina %; 10.100 leucócitos com 2222eosinófilos, 0 bastonados, 4040 segmentados, 505 monócitos e 3333 linfócitos.

O paciente solicitou alta do Serviço, sem que se tivesse podido completar a avaliação laboratorial e sem que se pudesse iniciar a terapêutica.

Desde então, tem aparecido esporàdicamente em ambulatório, o que permitiu a execução de mais alguns exames. Em junho de 1960:

a) Urina: proteínas, 15 g/litro; 2 leucócitos pc; 3 eritrócitos pc; pesquisa de lipóides birrefringentes, positiva.

b) Proteinograma: Albumina 24 %; Alfa 1 globulina, 3.8 %; Alfa 2 globulina, 32.4 %; Beta globulina, 18.5 %; Gama globulina, 21.3 %.

c) Bioquímica do Sangue: Colesterol total, 487 mg%; Lipídios totais, 1147 mg%; nitrogênio ureico, 10.5 mg%.

Em agôsto: Cultura de urina, 25 Estafilococos brancos/ml de urina. Addis: 1.2 milhões de leucócitos/24 horas e 50.5 milhões de eritrócitos/24 h.

A punção-biópsia renal foi realizada em 20.5.60. Pós-operatório sem complicações.

3) Sumário e Discussão - Êste paciente era portador de síndrome nefrótica de dois anos de duração. Havia deficit evidente das provas de função e, no Addis, a hematúria era acentuada. O diagnóstico foi o de Síndrome nefrótica de etiologia indeterminada com componente nefrítico discreto.

CASO III - Waldemar, 7 anos
Atentido em Ambulatório em 18.12.59
Ficha Clínica 2-56
Laudo Patológico Nº 16.401-59 (F.M)

1) Relato Clínico - Em 1955, aos 3 anos de idade, hospitalizou-se no Serviço de Pediatria, com edema de face e de tornozelos e ascite. A história clínica, relatada por uma tia, revelou que a enfermidade se havia iniciado, 4 meses antes, por edema de face e aumento de volume do abdome, sintomas que surgiram após um quadro gripal com angina. Um mês depois de iniciada a enfermida

de, consultou um especialista que lhe prescreveu dieta e receitou medicamentos com o que obteve melhora. Dois meses depois, voltou a ter edema acompanhado de oligúria, razão pela qual foi hospitalizado.

Pêso 13 kg. Edema periorbitário e de membros inferiores. Ascite. Pulso 120, eurrítmico. Tensão arterial 115/75.

2) Exames Complementares (1955)

a) Urina: proteínas, de traços carregados a grande quantidade; 5 leucócitos pc; hematúria, 5 a 15 pc; cilindros hialinos, hialinogranulosos e granulosos, 15 pp a 2 pc. Sedimentação, 28.5. Uréia sanguínea, 27 mg%.

Desde 1955, o paciente hospitalizou-se por várias vêzes no Serviço de Pediatria, sempre com o mesmo quadro. Os exames de urina revelaram, de maneira constante, proteinúria, hematúria, piúria e cilindrúria de graus variáveis. A uréia algumas vêzes esteve elevada. O colesterol, em 12.9.56, alcançou a cifra de 517,3 mg%. O uso de dieta hipossódica e hiperproteica e o emprêgo de corticóides sempre faziam regredir o quadro, porém, não de maneira permanente. Sucederam-se vários surtos de edema, com intervalos variáveis entre um e outro e sempre precedidos de Gripe com angina e febre. Em outubro de 59, durante uma de suas hospitalizações, foi feita uma cultura de urina que revelou mais de 1 milhão de germes por ml de urina (Proteus, Aerobacter e Estreptococo não hemolítico). Um tratamento com Nitrofurantoina negativou a cultura. Urografia normal.

Nas vésperas de Natal de 59, novamente apresentou edema, ascite oligúria e febre. Na urina se encontraram 3.5 gramas de proteínas por litro; 3 leucócitos e 10 eritrócitos pc; cilindros hialinos, 15 pc; granulosos, 3 pp e céreos de 3 a 5 pp. O exame de fundo de ôlho foi normal.

Tratado com Penicilina, Corticóide, Clorotiazida, dieta hipossódica e hiperproteica, melhorou em uma semana. A proteinúria reduziu-se para traços leves.

Desde então, vem se mantendo em tratamento ambulatório. Depois do último surto, começou a receber die

ta hipossódica permanente e Penicilina Benzatina de 15 em 15 dias. Em junho de 60, novo episódio de edema, precedido, como nos anteriores, por angina febril. Tensão arterial normal. Proteinúria de 5.5 gramas por litro.

Recebeu corticóides durante dois meses. A suspensão da droga fêz com que o quadro recidivasse em agôsto. Sugeriu-se então o emprêgo de corticóides de maneira permanente, o que vem sendo feito. Atualmente está bem.

Em setembro de 60, o exame de urina revelou: proteínas, 1.6 g/litro; ausência de lipóides. A concentração atingiu a 1020 e a Depuração da creatinina foi de 78.3 ml/m. O proteinograma mostrou 1.97 gramas de Albumina e 0.60 gramas de gamaglobulina e Alfa 2 muito aumentada (1.25 g%).

Em dezembro do mesmo ano: Urina com traços leves de proteínas, 1.2 milhões de leucócitos e 235.000 hemácias/24 horas. A depuração ureica era de 60 % com nitrogênio ureico de 14.5 mg%; a Depuração da creatinina estava em 121 ml/m e a excreção de PSP foi de 53.6 %. Novo proteinograma revelou 3.08 g de albumina %, 1.10 gramas % de Alfa 2 globulina e 1.27 gramas % de Gama globulina.

3) Sumário e Discussão - Êste paciente era portador de uma síndrome nefrótica de 4 anos de duração, que foi acompanhada, em alguns momentos, por cifras tensionais elevadas, hematúria e Insuficiência renal. O processo vem evoluindo por surtos, sempre precedidos por Angina. É de ressaltar a boa resposta terapêutica obtida com o uso de Corticóides, como se pode verificar comparando os exames feitos em setembro e dezembro de 1960. Trata-se de uma síndrome nefrótica de etiologia indeterminada que, ao julgar-se pela resposta ao tratamento, é de bom prognóstico.

CASO IV - Vitória, 22 anos
Hospitalização em julho de 1957 (1ª)
Ficha Clínica Nº 1 60-57
Laudos Patológicos Nºs 13.736-58 (F. M.) e 60.1067c (L. F.)

1) Relato Clínico - Internou-se no Serviço da

1ª C. M. em julho de 57, referindo edema de membros inferiores. Quando se iniciou a enfermidade, em 1955, os sintomas foram atribuidos à Verminose e, como tal, tratados sem melhoras aparentes. Naquela ocasião hospitalizou-se em Santa Catarina. No hospital, examinaram-lhe a urina e disseram-lhe que tinha doença nos rins (sic). Acredita que sua tensão arterial esteve elevada naquele momento. O tramento indicado não curou sua enfermidade e, desde essa época, todos os exames de urina tem mostrado Albumina (sic).

Altura 1.57 m com pêso de 49 kg. Mucosas descoradas. Temperatura 37.6º. Edema nos tornozelos e pálpebras, de grau discreto. Pulso 102, eurrítmico. Tensão arterial 120/50. Ictus no 4º EIC, ao nível da linha hemiclavicular, extenso e moderadamente propulsivo. Sôpro sistólico (++) audível com intensidade máxima no foco pulmonar, atenuando-se na posição sentada. Tireóide aumentada, com consistência elástica, indolor. Não há frêmitos, nem sopros ao nível da glândula.

2) Exames Complementares

a) Urina: proteínas, sempre traços carregados; leucócitos, 15 pp a 3 pc; eritrócitos, 5 pp a 5 pc; cilindros hialinos e hialinogranulosos, 1 a 5 pc; leucócitos corados pela Safranina "O", ausentes; cultura, 100 colobacilos/ml de urina.

O Addis mostrou 3 milhões de leucócitos e 7.1 milhões de eritrócitos em 24 horas.

b) Provas de Função Renal: Depuração ureica, 100 %; Concentração 1030; Excreção de PSP, 52.5 %.

c) Bioquímica do Sangue: Albuminas, 3.24g%; Globulinas, 1.72 g%; Colesterol total, 170 mg%; Uréia, 31mg%.

d) Exames Hematológicos:

1) Hemograma: Ao hospitalizar-se: 2.6 milhões de hemácias e 35 % de hemoglobina, 750 eosinófilos. O restante do Leucograma era normal. Com sulfato ferroso e suplemento vitamínico o eritrograma foi melhorando e 45 dias após tinhamos: 4.4 milhões de eritrócitos e 90 % de hemoglobina.

2) Pesquisa de Célula LE: negativa

e) Fundo de ôlho: normal

f) Eletrocardiograma: alteração primária da fase de recuperação ventricular de caráter difuso.

g) Urografia Excretória: Normal.

O exame especializado mostrou amígdalas sépticas. Na suposição de que amigdalectomia pudesse melhorar o problema renal, realizou-se a cirurgia, após prévio preparo com antibióticos. No pós-operatório, houve exacerbação de hematúria e da proteinúria, porém voltaram à situação anterior, no prazo de uma semana. Em novembro de 57, a paciente recebeu alta; o exame de urina mostrava os mesmos sinais já observados na hospitalização.

Em janeiro de 1958, fêz nova avaliação laboratorial.

a) Urina: proteinúria nítida; 3 leucócitos pc (1.56 milhões/24 h); eritrócitos, 5 pc (12.7 milhões em 24 h); cilindros hialinos e hialinogranulosos, 3 pp.

b) Provas de Função Renal: Concentração, 1035; Excreção de PSP, 51.6 %.

c) Albumina, 3.85 g% e Globulinas 2.39 g%.

Em 22.7.58 foi submetida à PBR (a primeira por nós realizada). Obteve-se um fragmento pequeno, porém suficiente para a análise. Pós-operatório sem complicações. Em setembro de 1958, foi feita nova tentativa de PBR, com a finalidade de conseguir-se um fragmento maior. A amostra obtida não foi, entretanto, maior que a anterior.

Em novembro de 1958, foi submetida à tireoidectomia, pois o bócio que apresentva vinha aumentando progressivamente, apesar do tratamento médico. Durante todo êsse tempo, a paciente nunca teve sintomas renais e a TA foi sempre normal. Recebeu alta em janeiro de 59. Em dezembro daquele mesmo ano, veio para contrôle. Estava assintomática. A proteinúria era de 4.8 g/litro; havia 3 leucócitos pc e 5 eritrócitos pp.

De março a agôsto de 60, fêz vários exames de urina: todos tinham proteinúria, que oscilou de 1.8 g a

3.4 g/litro, piúria, hematúria e cilindrúria discretas. Em agôsto, a contagem de elementos do sedimento revelou 1.3 milhões de hemácias e 717.000 leucócitos, no período de 24 horas. Em cada preparação havia, em média, três leucócitos corados pela Safranina "O" e a pesquisa de lipóides birrefringentes foi positiva. A exploração funcional nesse momento revelou:

Depuração ureica, 102 %; Depuração da Creatinina, 82.8 ml/m; Concentração, 1028 e Excreção de PSP, 52.8% em 15 minutos. O nitrogênio ureico estava em 12 mg%; o colesterol era de 269 mg%. Face a êsses achados, tentou-se nova PBR, visando ao uso de corticóides, a qual foi realizada em 9.8.60 sem complicações. O fragmento obtido constou apenas de tecido medular. De qualquer maneira, iniciou-se a terapêutica com Prednisolona.

3) Sumário e Discussão - Em que pesem as alterações urinárias e humorais, esta paciente nunca apresentou sintomas da enfermidade, que já dura cinco anos. Mesmo com esta duração nunca houve comprometimento maior da função renal e as cifras tensionais estiveram sempre em níveis normais. Não se pode ainda ter idéia da resposta terapêutica, uma vez que os corticóides foram iniciados há pouco tempo. Parece, entretanto, em bases puramente clínicas, que se trata de Síndrome nefrótica de etiologia indeterminada, com boas perspectivas quanto ao prognóstico.

CASO V - Hilda, 20 anos
Hospitalização em 23.10.57
Ficha clínica Nº 228-57
Laudo Patológico Nº 13.760-58 (F. M.)

1) Relato Clínico - Artralgias acompanhadas de flogose e febre, desde a idade de um ano, atingindo, principamente, as grandes articulações: cotovelos, punhos, joelhos e tornozelos. A sintomatologia surgia ciclicamente, com períodos de exacerbação e remissão, chegando os útlimos a durar um mês. Fêz vários tratamentos, sem melhora. Desde os oito anos de idade, apresenta deficit funcional das articulações do joelho e cotovelo direitos. Em julho de 57, apresentou sùbitamente edema generaliza-

do e oligúria. É protadora de amenorréia primária.

Paciente com deficit de desenvolvimento físico e mental, mucosas descoradas, edema prétibial moderado, redução funcional das articulações do joelho e cotovelo direito; há espessamento dos tecidos periarticulares no cotovelo e atrofia da musculatura dos braços, antebraços e coxas.

Ictus impalpável. Sôpro sistólico (+) no mesocárdio. Pulso 74, eurrítmico. Tensão arterial 120/80. Submacicês e diminuição do murmúrio vesicular no 1/3 inferior do hemitórax direito. Fígado duro, liso, indolor, palpável até três dedos abaixo do rebordo costal.

2) Exames Complementares

a) urina: de traços carregados até 5 g/litro; leucócitos, 1 a 5 pc; eritrócitos, de 15 pp a mais de 50 pc; cilindros hialinos, hialinogranulosos e granulosos em quantidades variáveis; leucócitos corados pela Safranina "O" ausentes; cultura, negativa.

No Addis, havia 5.8 milhões de leucócitos, 3.7 milhões de eritrócitos, 408.000 cilindros hialinos e 35.000 hialinogranulosos/24 h. Pesquisa de lipóides pelo Sudan III (+).

b) Provas de Função Renal: Depuração ureica, 59 %; Concentração, 1030; Excreção de PSP, 25.1 % em 15 minutos.

c) Bioquímica do Sangue: Albumina, de 1.4 a 2.9 g%; globulinas, de 3.1 a 4.2 g%; colesterol total, de 200 a 470 mg%.

d) Prova do Vermelho do Congo: retenção de 100% do corante nos primeiros 30 minutos; excreção urinária nula.

e) Hemograma: nos vários exames feitos, sempre se achou anemia normocrômica, leucócitos oscilando em tôrno de 6000/mm3; houve sempre discreto desvio para a esquerda.

f) Urografia Excretória: normal

g) Radiografias de Articulações: As deformidades dos joelhos e cotovelos são, possìvelmente, de origem congênita. As mesmas articulações e as mãos apresentam alterações radiológicas de Artrite reumatóide na fase inicial. Osteoartrite de joelhos.

3) Evolução e Terapêutica - Apesar do uso de corticóides, a evolução da paciente foi má. A síndrome nefrótica se foi atenuando, à medida que a uréia sanguínea se ia elevando. A tensão arterial sempre permaneceu normal. Por solicitação da família, recebeu alta em dezembro de 58.

4) Sumário e Discussão - No caso desta paciente, a SN tinha uma etiologia determinada, que foi obtida através da Prova do Vermelho do Congo e, confirmada, pela PBR. O prognóstico, como seria de esperar, foi máu.

Laudo Patológico - Córtice do rim com 8 glomérulos. A totalidade das alças capilares acha-se convertida em esférulas róseas e homogêneas que se coram por corante metacromático para a substância amilóide (Cristal de Violeta). Há atrofia glomerular e aderências entre a cápsula e o tufo capilar. Os túbulos são atróficos e há discreta degeneração do epitélio. Nota-se depósito de substância amilóide nos pequenos vasos. Focos de fibrose no estroma.

Diagnóstico: Amiloidose renal acentuada.

CASO VI - Jurema, 31 anos
Hospitalização em 21.4.58
Ficha Clínica Nº 125-58
Laudo Patológico Nº 13.784-58 (F. M)

1) Relato Clínico - Desde os 28 anos vem apresentando dores e flogose nas articulações dos punhos, joelhos e tornozelos. Tais sintomas surgem de maneira intermitente, acompanham-se de febre e duram dois dias. Algum tempo após o começo da doença, as articulações dos dedos foram comprometidas, acompanhando-se, então, de deformidade articular. Concomitantemente, apareceram resfriamento e palidez periódica dos dedos. Durante êsse período, fêz vários tratamentos médicos, com melhoras temporárias.

Neste útlimo mês, surgiram astenia pronunciada, edema palpebral e de membros inferiores, aumento de volume abdominal, dor no joelho direito e febre.

Altura 1,62 m, pêso 57.5 kg. Posição ortopnéica. Temperatura de 39º. Mucosas descoradas. Ictus no 6º EIC, desviado para fora, extenso e propulsivo. Ruido de galope. Pulso 136, eurrítmico. Tensão arterial 160/115. Estertores bolhosos e sibilantes disseminados em ambos os hemitórax. Ascite.

2) Exames Complementares

a) Urina: proteinas, de traços carregados a 2.5 g/litro (albuminômetro de Esbach); leucócitos, 5 a 20 pc; eritrócitos, 5 a 20 pc; cilindros hialinos, hialinogranulosos, céreos e largos em quantidades variáveis; leucócitos corados pela Safranina "O", 25 % dos elementos presentes; pesquisa de lipóides pelo Sudan III (+); cultura, negativa.

Addis: 30.6 milhões de leucócitos; 25.5 milhões de eritrócitos; 844.000 cilindros hialinos, 675.000 hialinogranulosos; 84.000 granulosos e 42.000 epiteliais.

b) Provas de Função Renal: Depuração ureica, 74 %; Excreção de PSP, 45.2 %.

c) Hemogramas: Sempre anemia normocrômica, sempre leucocitose com desvio para a esquerda; monocitose e linfocitopenia (390) numa ocasião.

d) Bioquímica do Sangue: Uréia 66.5 mg% (23.4.58) e 19.4 mg% (24.7.58); colesterol, entre 150 e 350mg%; Albumina, 2.5 g% e globulinas entre 2.9 e 3.2 g%; Gama globulina, 2.47 %.

e) Pesquisas de Células LE (3): negativas

f) Hemocultura: negativa

g) Eletrocardiograma: Alteração primária do processo de repolarização ventricular.

h) Radiografia de coração e vasos de base: Cardiomegalia global, com retificação do arco médio (Pericardite ?). Provável redução da circulação pulmonar.

i) Radiografia de Pulmões: Boa transparência pleuro-pulmonar.

j) Urografia Excretória: Acentuado deficit funcional em ambos os rins, impedindo o estudo satisfatório das cavidades pielocalicinais. Bexiga hipotônica de contornos regulares, sem apresentar sinais de lesões orgânicas.

k) Fundo de ôlho: normal.

i) Punção-biópsia Renal: A primeira, foi feita em 25.7.58; não se obteve tecido renal, mas sòmente músculo estriado. Em 5.8.58, nova PB com retirada de fragmento de rim. Pós-operatório em ambas, sem complicações.

3) Terapêutica e Evolução - Bàsicamente, repouso, dieta hipossódica, suplemento vitamínico, transfusões de glóbulos, Antibióticos e cortisone (até 23.7.58). Acrescentou-se depois Reserpina.

Com êste tratamento, a paciente melhorou, embora não tivessem desaparecido todos os sintomas: as queixas mais constante foram dispnéia, insônia, dores pelo ventre.

Algumas vêzes apresentou febre (não mais de 37.7º), o pêso foi baixando (em 21.8.58, era de 52.9 kg), os edemas foram diminuindo, a diurese, excepto nos primeiros dias, sempre foi boa (mais de 1200 ml/dia). A Tensão arterial permaneceu sempre em níveis elevados (ao sair estava em 160/100). Nestas condições, recebeu alta em 21.8.58.

Retornou em 30.8.58, com as mesmas queixas da 1ª Hospitalização, mais dispnéia contínua e palpitações. O pulso estava em 92, a TA em 160/100, freqüência respiratória 24 m/m, pêso 53.5 kg e diurese de 900 ml/24 horas, apirética.

Novos exames de laboratório mostraram: Anemia normocrômica; 14.000 leucócitos, 10.220 segmentados, 280 bastonados e 1120 monócitos. Sedimentação 132 mm. Uréia de 93.3 %, sódio, 145 mEq, Potássio 4.3, Cloro 107.5 mEq, Proteínas totais de 6.8 g com 3.5 g de Seroalbumina e 3.2 g de Globulinas.

Recebeu Prednisolona, dieta normoproteica e hipossódica, suplemento vitamínico, Penicilina oral e Reserpina.

Permaneceu no Serviço até 22.12, queixando-se sempre de dispnéia, dores torácicas e precordiais. Teve, neste período dois episódios de Blefarite e Furunculose axilar. Por várias vêzes teve febre. A diurese sempre se manteve boa. A TA sempre esteve elevada. O pêso, ao receber alta, era de 51.500 kg. Os exames de urina sempre mostraram proteinúria elevada. Teve alta em 22.12.58.

Hospitalizou-se novamente em 5.1.59, queixando-se de astenia intensa, mal-estar, anorexia, angústia, dispnéia contínua, tosse com escarro hemoptóico, diarréia e oligúria.

Ao exame clínico: palidez acentuada, mucosas descoradas, edema, temperatura 37.2º, pulso 118, TA 190/ /110.

Urina: D 1007,125 mg de proteínas %; alguns eritrócitos, muitos leucócitos, cilindros hialinos, hialinogranulosos e granulosos. Hemograma: 3.6 milhões de eritrócitos, hemoglobina de 50 %, 10.000 leucócitos, com 202 bastonados, 7272 segmentados, 1414 monócitos. Uréia 44.4 mg%.

A partir da data da hospitalização, até seu falecimento em 28.3.59, a paciente sempre esteve mal. Apresentou sempre edema acentuado, cifras tensionais elevadas (diastólica superior a 110), taquicardia, febre algumas vêzes.

No último período, apresentou diarréia durante largo tempo. O fígado estava aumentado, o abdome estava doloroso, notaram-se estertores bolhosos disseminados e várias vêzes rítmo de galope. A uréia sanguínea foi se elevando e, em 19.3.59, estava em 186,4 %. Foi entrando em coma progressivamente e faleceu em 28.3.59.

Nesta permanência foram tentados vários esquemas terapêuticos: corticóides, antibióticos, digitálicos, Clorotiazida, etc., sem melhoras apreciáveis com nenhum dêles.

4) Sumário e Discussão - Nesta paciente, a presença de manifestações articulares, fenômenos isquêmicos das extremidades tipo Raynaud, febre, síndrome nefrótica, miocardite e pericardite prováveis, sedimentação e gama globulina elevadas, fariam supor o diagnóstico do LES e nefrite lúpica. Havia hipertensão arterial, incomum nesta enfermidade, e a pesquisa de células LE foi negativa por três vêzes. Apesar dêstes últimos dados e da ausência de lesão cutânea, aquêle foi o diagnóstico estabelecido no Serviço.

Laudo Patológico - Córtice e medula do rim com 7 glomérulos. Vários glomérulos são atróficos e revelam fibrose total ou parcial das alças capilares. No estroma periglomerular, há fibrose e infiltrados inflamatórios compostos por histiócitos, linfócitos e alguns neutrófilos. Há evidentes áreas de Glomerulite invasora. Notam-se também múltiplas aderências fibrosas entre os capilares e a cápsula. Os glomérulos menos atingidos apresentam um espessamento de membrana basilar, simplificação da estrutura glomerular, isquemia e periglomerulite nítida. Esboços de crescentes fibrosos são também observados. O estroma apresenta proliferação e infiltração inflamatória pluricelular. Nestas áreas há atrofia e desaparecimento de túbulos; outros túbulos estão dilatados, são revestidos de epitélio atrófico e contêm cilindros colóides. Ha espessamento da camada muscular das artérias de calibre médio. Nota-se fibrose subíntima das arteríolas, sem grande redução de luz. Uma artéria de grande calibre, provàvelmente arciforme, apresenta fibrose da adventícia e espessamento fibroso irregular da íntima (arterite deformante).

Diagnóstico: Pielonefrite aguda e crônica. Glomerulonefrite. Nefrosclerose.

COMENTÁRIOS

Clínicamente, os nossos seis pacientes apresentaram quadros bem definidos de síndrome nefrótica.

Num dêles (caso 5), uma prova do Vermelho do

Congo positiva permitiu estabelecer o diagnóstico etiológico de Amiloidose.

Na paciente Jurema (caso 6), a existência de febre, manifestações articulares, fenômeno de Raynaud, pericardite possível e à má evolução de sua enfermidade sugeriam o diagnóstico de Nefrite lúpica subaguda, embora a pesquisa de células LE tivesse sido negativa.

Os outros quatro pacientes foram considerados como portadores de síndrome nefrótica de etiologia indeterminada.

A análise dêsse útlimo grupo mostrou que as idades extremas de seus componentes variaram entre 7 a 22 anos, Verificou-se também que a enfermidade se havia iniciado dois a quatro anos antes da PBR.

Dois casos (1 e 3) tiveram um antecedente infeccioso bem definido, precedendo a instalação da enfermidade e, ainda mais, todos os surtos de edema, no caso 3, foram precedidos de angina.

Lipoidúria (pesquisada uma só vez) estava ausente no caso 3.

A taxa de colesterol total foi normal na paciente Vitória. Neste caso, as cifras de proteínas plasmáticas estavam pouco reduzidas, o que está de acôrdo com o exposto por Berman (17), que julga ser a Hipercolesterolemia incomum na ausência de hipoalbuminemia. A tensão arterial, na época do exame físico, foi normal nos quatro; um dêles referiu cifras tensionais de 130/100 numa hospitalização anterior (caso 1).

Proteinúria extremamente alta foi encontrada em 2 casos (1 e 2); era moderada nos outros dois.

Piúria, de discreta a moderada, foi observada em todos; no caso 1, notaram cilindros com piócitos no sedimento e, no caso 3, a cultura de urina, em dada ocasião, foi positiva, com mais de 1 milhão de germes.

A hematúria foi pronunciada nos casos 2 e 4.

Nos pacientes em que se executou a eletroforese das proteínas plasmáticas, a alteração mais atípica foi notada no caso 3, em que havia uma taxa de gamaglobu

lina de 12 % (0,60 g%). Nos outros, a dosagem química e/ /ou a eletroforese mostraram diminuição de albumina e teores variáveis de globulinas.

Depressão das provas de função renal foi observada nos casos 2 e 3; hiperazotemia foi observada apenas no caso 3, isso numa internação anterior.

Sob o ponto-de-vista histológico, o diagnóstico estabelecido nos pacientes 1 e 3 foi o de Glomerulonefrite membranosa. Neste último acharam-se três glomérulos hialinizados e infiltração inflamatória de estroma.

A existência de proliferação celular (endotelial e epitelial), nos espécimes dos pacientes 2 e 4, autorizava o diagnóstico de glomerulonefrite mista (membranosa e proliferativa). O caso 2 apresentava, ainda, fibrose periglomerular e periglomerulite. Infiltração no citoplasma das células tubulares foi vista nos casos 1, 2 e 4.

O paciente João Sidney (caso 1), embora tivesse referido hematúria macroscópica e hipertensão arterial, em hospitalizações anteriores, apresentava, no momento, uma síndrome nefrótica pura: tensão arterial normal, hematúria apenas discreta e provas funcionais dentro da normalidade. No caso 3, notaram-se, em internação anterior, taxas de uréia sanguínea elevadas; a última avaliação laboratórial mostrava, porém, nitrogênio ureico de 14.5 mg% e provas de função discretamente deprimidas.

Histológicamente, os dois diferiam, pela presença de glomérulos hialinizados na PBR do paciente Waldemar, o que mostra, como já havia sido assinalado (59, 84), a existência de boa correlação entre a gravidade das manifestações clínicas e o grau de alteração morfológica.

Sob o ponto-de-vista prognóstico, a julgar pelas alterações glomerulares, o caso 3 está em situação pior. Se, porém, levarmos em conta as provas de função renal, verificamos que, neste caso, embora já tivesse habido insuficiência renal, no momento, a depuração ureica é de 60 % e a depuração da creatinina elevou-se de 78.3 para 121 ml/m, o que mostra que o grau do comprometimento glomerular não foi suficientemente extenso para manter um deficit funcional permamente.

É provável que, neste paciente, o emprêgo repetido de Corticóides a que foi submetido tenha determinado a regressão das lesões glomerulares, como notaram Galán e Masó (59) em vários de seus enfermos, e permitido, assim, uma boa recuperação funcional.

Como se viu, nos dois pacientes mencionados, o início da enfermidade foi precedido de angina; isso não é comum, embora Barnett (11) afirme que cêrca de 50% das crianças apresentam manifestações nefríticas no começo da doença.

Bell (13) relata que, em alguns de seus casos, cada surto de "nefrose" era precedido de angina, tal como se observou no caso 3. Tais fatos, ainda que esporádicos, vêm mostrar como é fictícia a separação das nefrites em tipos I e II.

Os dois casos com glomerulonefrite mista mostraram um comportamento clínico e laboratorial diferente. As provas de função, bastante reduzidas no caso 2, correlacionavam-se bem com a maior extensão do processo histopatológico verificado: glomérulos atróficos, fibrose periglomerular e inflamação intersticial.

Os dois pacientes tinham um dado laboratorial comum: hematúria acentuada, que parece relacionar-se com a proliferação celular existente em seus espécimes de biópsia, já que não foi verificada nos dois casos com glomerulonefrite membranosa pura.

O prognóstico, parecia ser mais favorável para a paciente Vitória (caso 4), já que, após cinco anos de evolução, sua situação clínica e funcional permanecia inalterada.

No seu conjunto, a nossa pequena série de casos de síndrome nefrótica, determinada por glomerulonefrite, é muito semelhante aos grupos maiores, relatados na literatura, particularmente o de Galán e Masó (59).

O caso 5, que foi o único de Amiloidose renal por nós puncionado, já serviu como objeto de publicação (98) anterior.

A etiologia da Amiloidose não foi exatamente determinada nesta paciente; supôs-se que fosse secundária

a um processo articular, por ela apresentado desde o primeiro ano de vida. A positividade da prova do Vermelho do Congo permitiu que se estabelecesse a hipótese diagnóstica de rim amiloidótico, o que foi confirmado pela punção-biópsia renal. Neste caso, verificou-se a diminuição progressiva do edema e outros sinais de síndrome nefrótica, à medida que a função renal ia piorando.

Assim, a depuração ureica reduziu-se de 80 % para 59 % e a uréia sanguínea se foi elevando, chegando a mais de grama por litro, numa ocasião em que a paciente já não mais apresentava edema.

O caso 4 apresentou o diagnóstico histológico mais imprevisto em tôda a nossa série de biópsias renais: Pielonefrite crônica, associada com S. N.

Clìnicamente parecia ser LES e Nefrite lúpica. Surpreendentemente, os achados histopatológicos evidenciaram pielonefrite crônica avançada, associada à nefrosclerose e à Glomerulonefrite.

A associação de síndrome nefrótica com pielonefrite tem sido referida, embora faltem provas de uma relação de causa e efeito entre as duas enfermidades.

Fishberg (55) relata o aparecimento de síndrome nefrótica com hipertensão arterial em pacientes que foram submetidos à prostatectomia; diz que, nesses casos, há uma progressiva depressão da função renal e instalação de uremia.

Acredita êste autor que, embora a patogenia seja duvidosa, deve-se considerar a Pielonefrite ascendente como a causa mais plausível.

Bertrand-Fontaine (58) refere 3 casos de SN, dependentes de pielonefrite e cita outros tantos descritos por Jimenez Diaz.

Entretanto, uma descrição histopatológica adequada sòmente é feita em um de seus casos; as lesões realmente sugerem Pielonefrite, embora haja algumas alterações que são mais típicas de glomerulonefrite (aderências).

Kark (84) assinala que, em seu grupo de nefrócos, havia três casos de nefrite membranosa associados

com pielonefrite; para êle, porém, o problema fundamental, nesta eventualidade, parece ser a glomerulonefrite.

Squire (169) cita a PN como causa de síndrome nefrótica num dos casos de sua série; não relata, entretanto, as alterações histológicas encontradas.

Nussenzveig e cols. (120) descrevem um caso em que a biópsia mostrou sinais de inflamação aguda e crônica do estroma; não referem, todavia, periglomerulite, fibrose periglomerular, glomerulite invasora ou cilindros colóides entre as alterações morfológicas achadas. De outra parte, notou-se espessamente ocasional das alças glomerulares. Os próprios autores admitem que, no caso descrito, a co-existência das duas afecções pode ser considerada fortuita.

Na nossa paciente, em que pese a indiscutível existência de Pielonefrite, notaram-se, também, nítidos sinais histológicos de glomerulonefrite que, certamente, deve ser a responsável pela síndrome nefrótica presente.

É provável que, nesses casos, a soma dos dois processos conduza a uma evolução mais desfavorável, como foi observado na nossa enfêrma.

VALOR DA PUNÇÃO-BIÓPSIA RENAL NA SÍNDROME NEFRÓTICA

Como vimos na introdução dêste capítulo, o número de enfermidades capazes de determinar síndrome nefrótica é bastante elevado e a tendência é para um aumento maior, à medida que se fôr ampliando a experiência com a PBR.

Êste fato, aliado à observação de que raramente existem, na síndrome em questão, suficientes caractetísticas para filiá-la a êste ou aquêle fator etiológico, tornam a determinação de sua etiologia, em bases puramente clínicas, extremamente difícil (174).

Isso é corroborado pelas surprêsas diagnósticas, observadas em várias séries (17, 115).

QUADRO XIII

Dados Clínicos em Pacientes com Síndrome Nefrótica

CASO	1	2	3	4	5	6
Idade	11 anos	12 anos	7 anos	22 anos	20 anos	31 anos
Duração até a PBR	4 anos	2 anos	4 anos	3 anos	1 ano	5 meses
Antecedente infeccioso	Angina	Otite concomitante	Angina	---	---	---
Edema	moderado	intenso	intenso	discreto	discreto	intenso
Tensão arterial	95/60	110/80	115/75	120/50	120/80	160/115
Proteinúria máxima	21 g/24 h	32 g/mil	6.5 g/24h	4.8 g/mil	5 g/mil	2.5 g/mil
Lipoidúria	positiva	positiva	negativa	positiva	positiva	positiva
Piúria	moderada	discreta	discreta	moderada	moderada	acentuada
Hematúria	discreta	acentuada	moderada	acentuada	moderada	acentuada
Cilindrúria ...	acentuada	discreta	discreta	discreta	acentuada	acentuada
Cultura	---	25/ml	1 milhão/ml	100/ml	0/ml	0/ml
Colesterol total	342 mg%	487 mg%	517.3 mg%	269 mg%	470 mg%	350 mg%
Albumina	1.8 - 3.0 g%	1.4 g%	1.97 - 3.08 g%	3.24-3.8 g%	1.4 - 2.9 g%	2.5 g%
Gama globulina.	---	21.3 %	12 % (0.6 g%)	22,4% (1.67 g%)	---	2.47 g%
Dep. Ureica ...	88 %	34 %	60 %	100 %	59 %	74 %
Dep. Creatinina	135.4 ml/m	66 ml/m	78.3-121 ml/m	82.8 ml/m	---	---
Concentração ..	---	---	1.020	1.030	1.030-1.010	---
PSP	25.8 %	35 %	53.6 %	52.5 %	25.1 %	45.2 %
N.U.	normal	normal	normal (no momento)	normal	26.6-160 mg% (uréia)	19.4-186.4 mg% (uréia)
Outros achados.	Cil. com leucócitos	---	Urografia normal	---	P. vermelho Congo (+)	Cil. céreos e largos

Diagnósticos Finais

Caso 1 - GN membranosa.
Caso 2 - GN mista.
Caso 3 - GN membranosa.
Caso 4 - GN mista.
Caso 5 - Amiloidose renal.
Caso 6 - Pielonefrite. Glomerulonefrite.

QUADRO XIV

Análise dos Dados Histológicos em Pacientes com Síndrome Nefrótica

CASO	1	2	3	4
GLOMÉRULOS				
Espessamento da M.B.	sim	sim	sim (focal)	sim
Proliferação celular	não	sim	não	sim
Infilt. inflamatório	não	sim	não	não
Congestão	sim	não	não	não
Isquemia	não	não	sim	sim
Aderências	não	não	não	sim
Crescentes fibro-epit.	não	não	não	não
Atrofia	sim (2 em 8)	sim (3 em 14)	não	não
Hialinização	não	não	sim (3 em 13)	não
Substância protein. no espaço de Bowaman	não	não	não	sim
Outros achados	não	Fibrose periglom. e periglomerulite	não	não
TÚBULOS				
Infilt. citoplasmática	sim	sim	não	sim
Atrofia	discreta	sim	não	não
Degeneração	não	não	sim	não
Dilatação	não	não	sim	não
Luz tubular	Cil. epitel. e hialinos	Cil. epitel.	subst. prot. e cil. hialinos	subst. proteiná cea, cil. epit. e hial. Hemácias
ESTROMA				
Edema	sim	não	não	não
Inflamação	não	sim	sim	não
Fibrose	não	não	não	não
VASOS	normais	normais	normais	normais

Diagnósticos Finais

Caso 1 - GN membranosa.
Caso 2 - GN mista (memb. e proliferativa).
Caso 3 - GN membranosa.
Caso 4 - GN mista (memb. e proliferativa).

O problema diagnóstico complica-se ainda mais na presença de dois ou mais fatôres que, isoladamente, poderiam ser responsáveis pela síndrome.

É o caso de um dos pacientes de Berman, que tinha uma história de glomerulonefrite na infância; as reações sorológicas revelavam a presença de Lues, havia prova positiva de sobrecarga à glicose e a pesquisa de células LE foi duvidosa. A PBR mostrou, neste enfêrmo, glomerulonefrite crônica com Pielonefrite associada.

A nossa paciente de número seis, cujo diagnóstico clínico era LES com glomerulonefrite subaguda, teve um diagnóstico histológico de Pielonefrite crônica e provável glomerulonefrite.

Por outro lado, que a PBR pode fornecer o diagnóstico em todos ou quase todos os casos foi amplamente provado nas extensas séries de Kark e em séries menores, como as de Howe e Joekes.

A utilidade do método é sobremodo relevante, no diagnóstico de algumas causas raras de SN, como, por exemplo, trombose de veia renal. É verdade que os achados, nesta eventualidade, são inespecíficos; entretanto, Kark (84) descreve a marginação de leucócitos nas luzes dos capilares glomerulares como um achado encontrado sòmente nesses casos ou em circunstâncias correlatas (ICC, Pericardite constrictiva).

A biópsia renal é a única maneira pela qual se pode precisar o tipo de glomerulonefrite associado à síndrome nefrótica o que, ao menos sob o ponto-de-vista prognóstico e terapêutico, é extremamente importante.

Deve-se levar em conta, que não há diferenças fundamentais, quer clínicas, quer laboratoriais, entre as várias formas de GN, ao menos na fase inicial, como foi mostrado por Galán e Masó e como vimos em nossos quatro casos.

A PBR é ainda extremamente útil sob o ponto-de-vista terapêutico, uma vez que os corticóides não estão indicados em tôdas as enfermidades causadoras da síndrome nefrótica e, mesmo, podem ser prejudiciais em algumas.

Parece estabelecido que, os corticosteróides

não atuam favoràvelmente, em casos de Amiloidose, Glomerulosclerose diabética e nas formas subaguda e crônica de glomerulonefrite (14).

Sua maior indicação parece ser a Glomerulonefrite membranosa (14), embora casos selecionados de GN crônica, com dano glomerular de pouca monta, possam responder favoràvelmente (17).

Quanto ao emprêgo daquelas drogas na nefropatia do Lupo, as opiniões são, ainda, um pouco divergentes (14). Entretanto, dada a prova de que os corticóides não pioram as lesões renais (117), alguns autores os indicam em casos desta enfermidade (17, 165).

A importância do diagnóstico etiológico da SN, em casos de hipertensão de veia renal, fica comprovada pela probabilidade de resolução cirúrgica (Pericardite constrictiva) ou medicamentosa (Insufiência cardíaca congestiva) de algumas dessas situações.

Assim, Kark refere um caso de Blainey e cols. em que a SN, causada por pericardite constrictiva, foi curada pela pericardiectomia.

Burack e cols. (33) relatam quatro casos de SN reversível, associada a insuficiência cardíaca congestiva; nos seus casos, a melhora das alterações hemodinâmicas, acompanhava-se sempre de diminuição ou desaparecimento dos sintomas e sinais nefróticos.

Quanto ao prognóstico, a consideração das diferentes causas de SN mostra como êle pode ser extremamente variável nessa enfermidade.

Ao lado de processos reversíveis, como a GN membranosa, alinham-se outros tantos totalmente irreversíveis, como a Amiloidose ou a Glomerulosclerose diabética.

Na própria GN, ainda que se tenha apontado que as provas de função sejam suficientes para permitir que se trace um prognóstico (11), o comportamento individual dos pacientes mostra que isso é extremamente variável.

A BR, permitindo uma avaliação correta da extensão do dano glomerular, propicia uma aferição prognóstica muito mais precisa (133).

DOCUMENTAÇÃO FOTOGRÁFICA

Fig. 1 - Caso II do grupo diabético

Glomerulosclerose difusa. Espessamento hialino do glomérulo com células endoteliais englobadas em meio à substância hialina. Células vacuolizadas (lipófagos); estão assinaladas. PAS 400 x.

Fig. 2 - Caso V do grupo diabético

Glomerulosclerose nodular. O glomérulo não está totalmente isquêmico. Note-se a tendência dos núcleos a se disporem na periferia do nódulo. PAS 400 x.

Fig. 3 - Caso V do grupo diabético

Acentuada hialinização das arteríolas aferente e eferente. PAS 400 x

Fig. 4 - Caso de Mieloma múltiplo

Detalhe de cilindro laminado, com centro granuloso, acompanhado de atrofia e descamação do epitélio tubular. HE 400 x.

Fig. 5 - Caso do grupo com LES

Detalhe de glomérulo com degeneração fibrinóide e aumento focal da celularidade. PAS 400 x.

Fig. 6 - Caso 6 do grupo com LES

Glomérulo com espessamento da membrana basilar capilar, proliferação endotelial e alça de arame (assinalada). PAS 400 x.

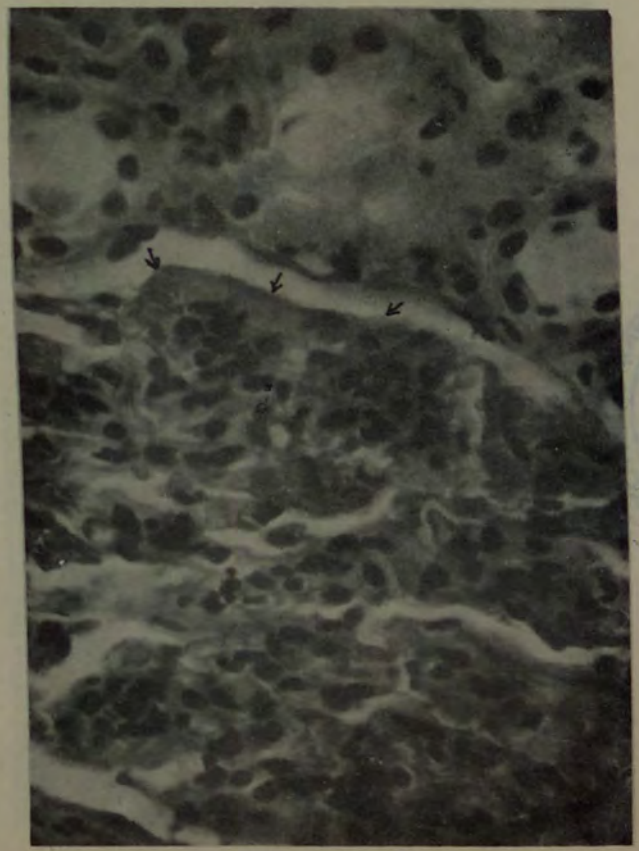

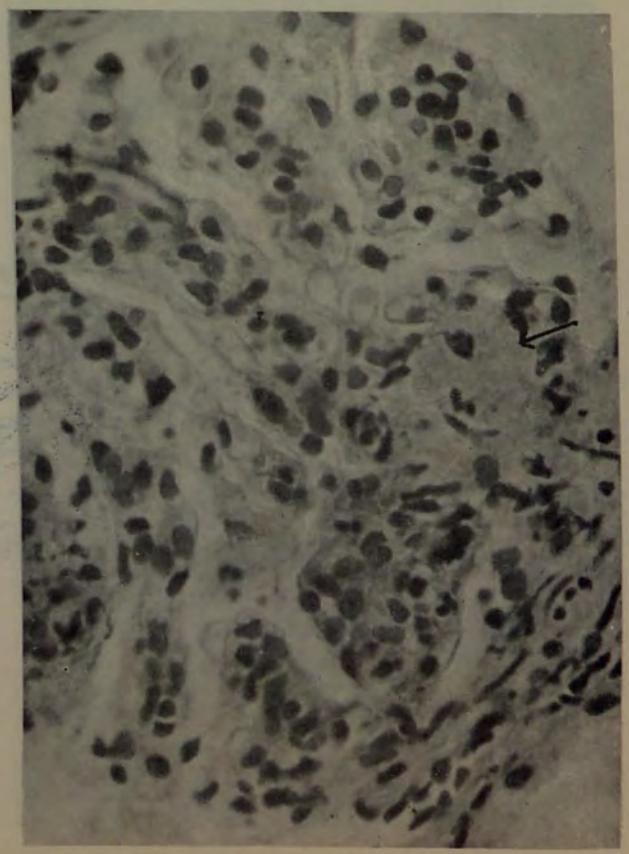

Fig. 7 - Caso 8 do Grupo com Inf. Urinária e Hip. Art.

Hialinose arteriolar. HE 400 x.

Fig. 8 - Caso 4: Inf. Urin. sem Hip. Art.

Cilindros epiteliais na luz dos túbulos contornados distais. HE 400 x.

Fig. 9 - Caso 4 do grupo diabético

Pielonefrite crônica. Fibrose periglomerular, infiltração inflamatória do estroma e proliferação fibrosa da íntima das artérias. Num dos cantos da secção há um glomérulo totalmente fibrosado. HE 100 x.

Fig. 10 - Caso 2: Inf. Urin. e Hip. Art.

Artéria com proliferação fibrosa excêntrica da íntima. Mallory 400 x.

Fig. 11 - Caso 6 do grupo com Glomerulonefrite

Pielonefrite e Glomerulonefrite. Detalhe de uma secção para mostrar os túbulos intensamente dilatados, contendo cilindros hialinos densos (colóides); há ainda infiltração inflamatória do estroma e neutrófilos na luz tubular. HE 400 x.

Fig. 12 - Caso 7: Inf. Urin. e Hip. Art.

Arteríola esclerosada com substância hialina. PAS positiva. PAS 400 x.

Fig. 13 - Caso 4: Inf. Urin. e Hip. Art.

Nefrocalcinose. Túbulo contornado distal contendo depósito de cálcio. HE 400 x.

Fig. 14 - Caso 2 do grupo com Glomerulonefrite

Glomerulonefrite proliferativa. Aspecto geral, mostrando hipercelularidade celular. HE 100 x.

Fig. 15 - Caso 6 do grupo Glomerulonefrítico

Glomerulonefrite crônica, Pielonefrite aguda e crônica. Glomérulo quase totalmente isquêmico com acentuado espessamento da membrana basilar dos capilares. Notam-se ainda fibrose capsular, infiltração inflamatória intersticial e túbulos dilatados, contendo cilindros hialinos densos (colóides). HE 100 x.

Fig. 16 - Caso 1: Síndrome nefrótica

Glomerulonefrite membranosa. Glomérulo com discreto espessamento da membrana basilar dos capilares. PAS 400 x.

Fig. 17 - Caso 2: Síndrome nefrótica

Células dos túbulos contornados proximais, contendo granulações PAS positivas. PAS 400 x.

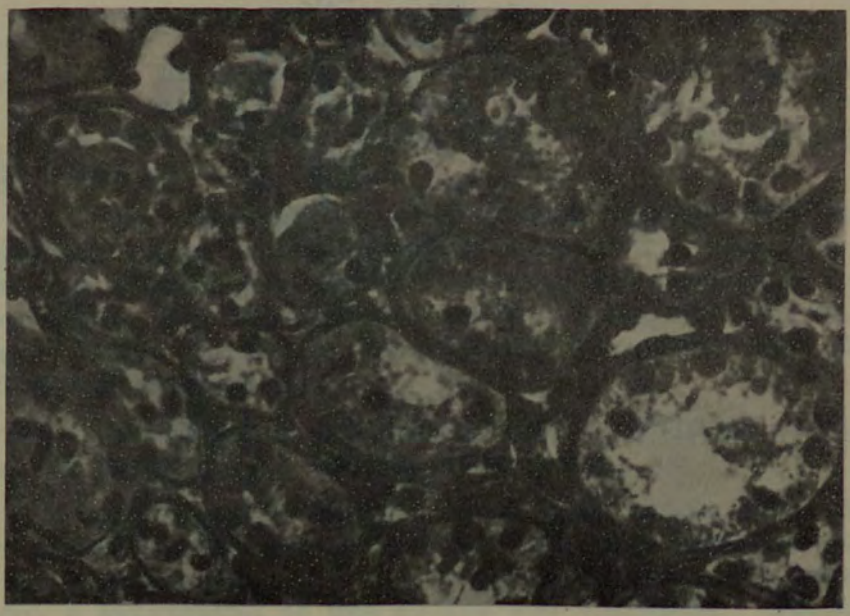

CONCLUSÕES

De um trabalho essencilamente descritivo, como foi o nosso, não se puderam tirar muitas conclusões, uma vez que a maioria delas estava implícita ou explicitamente incluída no texto.

Por outra parte, como tivemos oportunidade de revisar um grupo relativamente extenso de nefropatias, as nossas correlações não se limitaram aos achados histopatológicos, mas também foram incluídas algumas observações de ordem clínica ou laboratorial que emergiram da análise da casuística.

Dêste modo, pudemos anotar, a título de conclusões, os dados que, a seguir, enumeramos.

1) A punção-biópsia renal é um método semiológico perfeitamente exequível. Para que seja corretamente feito, é necessária, todavia, além do instrumental adequado, a existência de uma equipe bem treinada, constituída, no mínimo, por um clínico, um patologista e um urologista.

2) Na nossa série, a PBR forneceu um fragmento de rim em 64 ocasiões (74.4 %) e êste fragmento foi apropriado para análise histológica em 57 vêzes (89 %). Isso mostra que, quando se consegue retirar uma amostra de tecido, esta é, na imensa maioria dos casos, suficiente para estudo.

3) A grande maioria das punções foi completamente desprovida de complicações. Em 13 pacientes surgiu dor local. Hematomas perirrenais, a complicação mais gra

ve, apareceu por duas vêzes. Hematúria macroscópica foi observada em seis ocasiões.

4) A coexistência de Hipertensão e Arteriosclerose parece constituir uma contra-indicação relativa, já que, nessas condições, a possibilidade de complicações sérias (hemorragias e hematomas) é maior. A presença de hipertensão, isoladamente, não trouxe maiores riscos.

5) No nosso grupo, a PBR forneceu o diagnóstico em 3 casos; modificou o diagnóstico inicial em 12 pacientes e confirmou-o nos restantes 35 enfermos.

6) A PBR mostrou que não há uma correlação integral entre retinopatia diabética e Glomerulosclerose. Na nossa série de diabéticos, um dos pacientes que apresentava retinopatia típica, era portador de Pielonefrite crônica pelo exame histológico; num segundo, em que a PBR evidenciou Glomerulosclerose, o fundo de ôlho era normal.

7) A biópsia renal revelou alterações histológicas, que eram sugestivas de Nefrite lúpica ou compatíveis com êste diagnóstico, em seis pacientes em que a enfermidade foi suspeitada em bases clínicas e/ou laboratoriais, o que comprova o valor do método na objetivação do comprometimento renal nesta colagenose.

8) Num grupo de oito hipertensos, o diagnóstico de Hipertensão primária foi feito 5 vêzes; a PBR confirmou-o em 4 ocasiões; o 5º paciente apresentava Pielonefrite crônica. Nos outros 3 pacientes, em que o diagnóstico ficou pendente, o exame histológico mostrou Pielonefrite em dois e Nefrosclerose em um.

9) Em 16 pacientes, com e sem hipertensão arterial, que apresentavam sintomas e/ou sinais de infecção urinária de duração variável, a PBR revelou alterações morfológicas características de Pielonefrite em onze; as lesões eram crônicas em 5 dos oito pacientes hipertensos, ao passo que nos pacientes não hipertensos se acharam alterações crônicas apenas uma vez.

Parece assim que, em pacientes com infecção urinária, a presença de hipertensão arterial é capaz de refletir o grau de alteração estrutural do rim.

Em relação à Pielonefrite, deve-se notar ainda

que 28 dos 50 casos por nós estudados apresentaram evidências clínicas, laboratoriais ou histológicas desta enfermidade, o que vem comprovar a sua prevalência entre as doenças renais.

10) A BR não foi mais útil que os métodos clínicos usuais, para o diagnóstico da Glomerulonefrite difusa aguda. Em compensação, pareceu ser extremamente vantajosa no diagnóstico diferencial da fase crônica desta doença.

11) As informações fornecidas pela PBR foram sumamente importantes para o diagnóstico etiológico da síndrome nefrótica; permitiram, por outro lado, uma avaliação muito mais exata do prognóstico.

12) Nefrocalcinose foi achada em 5 ocasiões: no caso de Mieloma múltiplo, num caso de Nefrosclerose e em três casos de Pielonefrite. Num dêstes últimos havia a possibilidade etiológica de hiperparatireoidismo; nos outros quatro casos o depósito de cálcio parece que dependia mesmo da nefropatia presente.

13) A presença de cilindros com piócitos no sedimento urinário não indica necessàriamente Pielonefrite, pois tais elementos podem aparecer em casos de Glomerulonefrite, síndrome nefrótica e Nefrite lúpica.

14) O mesmo pode ser dito dos leucócitos corados pela Safranina "O" que, na nossa série, foram encontrados em portadores de Pielonefrite, Nefrosclerose, Nefrite lúpica e Glomerulonefrite.

15) Parece haver boa correlação entre a quantificação de germes na cultura e a sua avaliação semiquantitativa no sedimento corado pelo método de Gram. Na impossibilidade de obterem-se culturas, a presença de germes no sedimento da urina, colhida assèpticamente, é um bom sinal de infecção urinária.

16) Não foi possível, dada a heterogeneidade do nosso grupo de enfermos, tirar conclusões e respeito das várias provas funcionais executadas. Deve-se ressaltar, entretanto, a pouca valia da prova de excreção de PSP, que foi anormal em apenas 7 dos 50 pacientes (14 %) em

que foi executada, em contraposição ao observado com as provas de concentração, depuração ureica e depuração da creatinina de 24 horas, que deram resultados patológicos em 30 (69,7 %), 35 (71,6 %) e 29 (70.2 %) pacientes, respectivamente.

--ooOoo--

BIBLIOGRAFIA

1. Aldamiz, H. O. - La Biopsia renal: su valoracion. Curso de Avances en el Diagnostico y Terapeutica. Editorial Paz Montalvo, Madrid, 1959.

2. Alferez, C. V. - La Biopsia renal: su tecnica. Curso de Avances en el Diagnostico y Terapeutica. Editorial Paz Montalvo, Madrid, 1959.

3. Allen, A. C. - The Kidney. Grune e Stratton, New York, 1951.

4. Allen, A. C. - Clinicopathological Meaning of the Nephrotic Syndrome. Am. J. Med., 18:277, 1955.

5. Alwall, N. - Aspiration Biopsy of the Kidney. Acta med. Scandinav., 143:430, 1952.

6. Antoine, B., Montera, H., Tallone, J. C. - Les Aspects histologiques correspondants aux Proteinuries permanentes isolées. J. Urologie, 65:623, 1959.

7. Arnold, J. B., Tarlov, A. R., Spargo, B., Brewer, G. J. - Subclinical Diabetes mellitus in Patients presenting with clinical chronic "Glomerulonephritis". Trans. Assoc. Amer. Physicians, 71:186, 1958.

8. Arnold, J. B., Spargo, B. - Clinical use of Percutaneous Renal Biopsies. Circulation, 19:609, 1959.

9. Arnold, J. B., Spargo, B. - Glomerular Extrinsic Membranous deposit with a Nephrotic Syndrome Ann. N. Y. Academy Med., 86:1043, 1960.

10. Barnett, H. L., Forman, C. W., Lauson, H. D. - The Nephrotic Syndrome in children, in Advances in Pediatrics. The Year Book Publisher. Chicago, 1952.

11. Barnett, H. L., Eder, H. A. - The Nephrotic Syndrome. J. Chron. Dis., 5:108, 1957.

12. Bates, R. C., Jennings, R. B., Earle, D. P. - Acute Nephritis unrelated to group A hemolytic Streptococcus Infection (Report of 10 cases). Am. J. Med., 23:510, 1957.

13. Bell, E. T. - Renal Diseases. Lea & Febiger. Philadelphia, 1946.

14. Bell, G. O., Asbel, S. A. - ACTH and Corticosteroids in the Therapy of Nephrosis. The Med. Clin. North Amer., 44:573, 1960.

15. Bergstrand, A., Bucht, H. - Electronmicroscopic Investigation on the Glomerular lesions in Diabetes Mellitus. Lab. Invest., 6:293, 1957.

16. Berman, L. B., Schreiner, G. E., Feys, J. O. - Observations on the Glitter-cell phenomenon. New Eng. J. Med., 255:989, 1956.

17. Berman, L. B., Schreiner. G. E. - Clinical and histologic Spectrum of the Nephrotic Syndrome. Am. J. Med., 24:249, 1958.

18. Bjørnboe, M., Brun, C., Gormsen, H., Iversen, P., Raaschou, F. - The Nephrotic Syndrome. I - Histological Changes illustrated by means of Biopsy of the Kidney. Acta med. Scandinav. Supplementum 266, 1952.

19. Bjørnboe, M., Brun, C., Gormsen, H., Iversen, P., Raaschou. F., - The Nephrotic Syndrome. II - The effect of Corticotropin (ACTH). Acta med. Scandinav. Supplementum 266, 1952.

20. Bonomini, V. - Valore clinico della biopsia renale. Giorg. Clin. Med., 39:727, 1958

21. Bonomini, V. - Emodinamica e funzionalità renale nelle Pielonefriti: rapporti con l'ipertensione arteriosa. Giorn. Clin. Med., 39:1494, 1958.

22. Bonomini, V. - Renal Hemodynamics, function and biopsy in Pyelonephritis: their relation to Arterial Hypertension. Urol. Internat., 8:177, 1959.

23. Bonomini, V., Zucchelli, P., Biancani, G., Dalmastre, G. - Possibilità e limiti dell'indagine funzionale per differenziare le Pielonefriti dalle Glomerulonefriti e dall'ipertensione "essenziale". Giorn. Clin. Med., 40:693, 1959.

24. Borba Queiroz, P. - Alguns aspectos da Nefropatia do Lupo Eritematoso. Tese, Recife, 1960.

25. Bouisson, H., Dupont, H. C., Regnier, Cl. - Les lésions Rénales du Syndrome de Schoenlein-Henoch chez l'enfant. Ann. Anat. Pathologique, 2:258, 1960.

26. Brackett Jr. N. C., Smythe, McC. - The influence of Hypertension on susceptibility of the Rat Kidney to Infection. J. Lab. Clin. Med. 55:530, 1960.

27. Brod, J. - Chronic Pyelonephritis, Lancet, 1:973, 1956.

28. Brun, C., Gormsen, H., Hilden, T., Iversen, P., Raaschou, F. - Diabetic Nephropathy. Kidney Biopsy and Renal Function Tests. Am. J. Med., 15.187, 1953.

29. Brun, C. - Acute Anurias. Munksgaard.Copenhagen, 1954.

30. Brun, C., Munck, O. - Lesions of the Kidney in Acute Renal Failure following Shock. Lancet, 1:603, 1957.

31. Brun, C.,Raaschou, F. - Kidney Biopsies. Am. J. Med, 24:19, 1958.

32. Brun, C., Gormsen, H., Hilden, T., Iversen, P., Raaschou, F. - Kidney Biopsy in Acute Glomerulonephritis. Acta med. Scandinav., 160:155, 1958.

33. Burack, W. R., Pryce, J., Goodwin, J. F. - A Reversible Nephrotic Syndrome Associated With Congestive Heart Failure. Circulation, 18:562, 1958.

34. Campanacci, D., Bonomini, V. - Pyelonephritis: present Diagnostic Possibilities. Panminerva med., 2:447, 1960.

35. Campbell, M. F. - Principles of Urology, Saunders, Philadelphia, 1957.

36. Castleman, B., Smithwick, R. - The relation of vascular diseases to the Hypertensive State. J.A. M. A., 121:1256, 1943.

37. Christian. H. A. - Clasification de La nefritis cronica. J. A. M. A. (Edicion em Español), 14:705, 1925.

38. Clark, A. M., Skillern, B. G. - Intercapillary Glomerulosclerosis. Pathogenic and Clinical Features and Treatment based on study of 100 cases. Med. Clin. N. Amer., 39:1001, 1955.

39. Colby, F. H. - Pyelonephritis. Williams & Wilkins Comp. Baltimore, 1959.

40. Daalgard, O. Z. - An Electronmicroscopic Study on Glomeruli in Renal Biopsies taken from Human Shock Kidney. Lab. Invest., 9:364, 1960.

41. De Wardener, H. E., Hutt, M. - Discussion on Renal Biopsy. Proc. Roy. Soc. Med., 49:18, 1956.

42. De Wardener, H. E. - The Kidney. J. & A. Churchill, London, 1958.

43. Diaz, Jimenez - Lecciones de Patologia Medica (Enfermedades del Riñon). Editorial Cientifico Medica, Madrid, 1950.

44. Dock, W. - Hypertension (Hahnemann Symposium) pag. 65. Saunders, Philadelphia, 1959.

45. Earle, D. P. - Proc. of Tenth Annual Conference on The Nephrotic Syndrome (Abstract). Arch. Int. Med., 105:176, 1960.

46. Ehrich, W. D. - Glomerular Nephritis and Lipid Nephrosis. J. Chron. Dis., 5:14, 1957.

47. Eisenberg, S. - Blood Volume in Patients with Acute Glomerulonephritis as determined by Radioactive Chromium Tagged Red Cells. Am. J. Med., 27: :241, 1959.

48. Faraco, E. Z., Silva, N. N., Grossman, C., Freitas, F. M., Azevedo, D. F. - O valor do Exame Bacteriológico no Diagnóstico de Infecção Urinária. Rev. Amrigs, Set. 59, Pag. 99.

49. Farber, S. J. - Physiologic Aspects of Glomerulonephritis. J. Chron. Dis., 5:87, 1957.

50. Farias, C. V. - Aplicações da Eletroforese em papel no estudo da Síndrome Nefrótica. J. Bras. Med. Outubro, 1959:1053.

51. Farqhuar, M., Vernier, R. L., Good, R. A. - An Electron Microscope Study of The Glomerulus in Nephrosis, Glomerulonephritis and Lupus Erythematosus. J. Exp. Med., 106:649, 1957.

52. Farqhuar, M., Vernier, R. L., Good, R. A. - Studies on Phamilial Nephrosis. II Glomerular Changes observed with the electron Microscope. Am. J. Pathol., 33:791, 1957.

53. Farqhuar, M., Hopper Jr. J., Moon, H. D. - Diabetic Glomerulosclerosis: Electron and Microscopic Studies. Am. J. Pathol., 35:721, 1959.

54. Farqhuar, M. - Electron Microscopic Studies on the Renal Glomerulus in the Nephrotic Syndrome. Edema. Saunders, Philadelphia, 1960.

55. Fishberg, A. M. - Hypertension and Nephritis. Lea & Febiger, Philadelphia, 1954.

56. Folli, G., Pollak, V. E., Reid, R. T. V., Pirani, C. L., Kark, R. M. - Electronmicroscopic studies of Reversible Glomerular Lesions on the Adult Nephrotic Syndrome. Ann. Int. Med., 49:775, 1958.

57. Folli, G. - Biopsie et Microscopie Electronique du Rein. Scientia Med. Ital. 8:12, 1959.

58. Fontaine - Bertrand, T. Couvelaire, R., Nenna, A., Oberling, C., Schneider, J. - Les Néphrites Ascendantes. Masson et Cie., Paris, 1955

59. Galán, E., Masó, J. - Needle Biopsy in Children with Nephrosis. A Study of Glomerular Damage and Effect of Adrenal Steroids. Pediatrics, 20:610, 1957.

60. Gellman, B. D., Pirani, C. L., Soothill, J. F., Muehrcke, R. C., Kark, R. M. - Diabetic Nephropathy: A Clinical and Pathological Study based on Renal Biopsies. Medicine, 38:321, 1956.

61. Gjørup, S., Kilmann, S. A., Thaysen, J. H. - Bilateral Renal Cortical Necrosis. A case followed during 51 days by means of Hemodialytic Treatment. Acta med. Scandinav., 158:47, 1957.

62. Goldring, W., Chasis, H. - Hypertension and Hypertensive Diseases. The Common Wealth Fund. New York, 1944.

63. Gormsen, H., Iversen, P., Raaschou, F. - Kidney Biopsy in Acute Anuria. with a case of Acute Bilateral Cortical Necrosis. Am. J. Med., 19:209, 1955.

64. Greenwald, H. P., Bronfin, G. J., Auerbach, O. - Needle Biopsy of the Kidney. A report of 5 cases of Multiple Myeloma. Am. J. Med., 15:198, 1953.

65. Hadfield, G., Garrod, L. - Recente Advances in Pathology. J. & A Churchill, London, 1948.

66. Hamburger, J. - La technique de Biopsie Rénale utilisée à l'Hôpital Necker. Presse méd., 65:1451, 1958.

67. Heptinstall, R. H. - Renal Biopsies in Hypertension. Brit. Heart J., 16:133, 1954.

68. Howe, J. S. - Renal Biopsies in Renal Diseases. Proc. Seventh conf. on the Nephrotic Syndrome. New York, 1955.

69. Hutt, M. S. R., Pinniger, J. L., De Wardener. H. E. - - The Relatioship between the Clinical and the histological Features of Acute Glomerular Nephritis. Quat. J. Med., 27:265, 1958.

70. Iversen, P., Brun, C. - Aspiration Biopsy of the Kidney. Am. J. Med., 11:324, 1951.

71. Jackson, G. G., Dallenbach, F. D., Kipnis, J. P. - - Pyelonephritis: correlation of Clinical and Pathological Observations on the Antibiotic Era. Med. Clin. N. Amer., 39:297, 1955.

72. Jackson, G. G., Poirier, K. P., Grieble, H. G. - Concepts of Pyelonephritis: Experience with Renal Biopsies and Long-term Clinical Observations, Ann. Int. Med., 47:1165, 1957.

73. Jackson, G. G., Grieble, H. G., Knudsen, K. B. - Urinary Findingz Diagnostic of Pyelonephritis. J.A.M.A., 166:14, 1958.

74. Jarcho, S. - The Clinical Features of Systemic Lupus Erythematosus. A Mount Sinai Hosp. Monograph. Grune & Stratton, New York, 1959.

75. Joekes, A. M., Heptinstall, R. H., Porter, K.A. - The Nephrotic Syndrome. A Study of Renal Biopsies in 20 Adult Patients. Quat. J.Med. 27:495,1958 (Abstract).

76. Joske, R. A. - Discussion on Renal Biopsy. Proc.Roy. Soc. Med., 49:16, 1956.

77. Joske, R. A., Stubbe, J. L. - Aspiration Biopsy of The Kidney in Systemic Lupus Erythematosus.Med. J. Austalia, 44:347, 1957.

78. Kark, R. M., Muehrcke, R. C. - Biopsy of The Kidney in the Prone Positions, Lancet, 1:1047, 1954.

79. Kark, R. M. - Renal Biopsy. Proc. Seventh annual Conference on the Nephrotic Syndrome. New York, 1955.

80. Kark, R. M., Muehrcke, R. C., Pirani, C. L., Pollak, V. E. - The Clinical Value of Renal Biopsy. Ann. Int. Med., 43:807, 1955.

81. Kark, R. M. - Needle Biopsy of The Kidney (Letter to the Editor). Lancet, 1:51, 1956.

82. Kark, R. M., Pollak, V. E., Soothill, J. F., Pirani, C. L., Muehrcke, R. C. - Simple Tests of Renal Function in Health and Disease. Arch. Int. Med. 99:176, 1957.

83. Kark, R. M., Muehrcke, R. C., Pollak, V. E., Pirani, C. L., Kiefer, J. H. - An Analysis of Five Hundred Percutaneous Renal Biopsies. Arch. Int. Med. 101:439, 1958.

84. Kark, R. M., Pirani, C. L., Pollak, V. E., Muehrcke, R. C., Blainey, J. B. - The Nephrotic Syndrome in Adults: a Common Disorder with many Causes. Ann. Int. Med., 49:751, 1958.

85. Kark, R. M. - Unsespected Renal Disease uncovered by Laboratory Examinations. Med. Clin. N. Amer. 44:49, 1960.

86. Kass, E. H. - Bacteriuria and the Pathogenesis of Pyelonephritis. Lab. Invest., 9:110, 1960.

87. Kellow, W. F., Cotsonas Jr., N. J., Chaumet, B., Zimmerman, H. J. - Evaluation of the Adequacy of Needle Biopsy-specimens of the Kidney. Arch.Int. Med. 104:353, 1959.

88. Kinoshita, Y., Arai, O., Kameyama, H., Catagiri, Y., Eguchi, S. - Ueber Nierenbiopsie und den Zusammehang Zwischen Histologischen Befund Und Niernfunktionzustand. Acta Med. et biol., 4:325, 1957.

89. Kipnis, G. P., Jackson, G. G., Dalenbach, F. D., Schoenberger, J. A. - Renal Biopsy in Pyelonephritis. Arch. Int. Med., 95:445, 1955.

90. Kleinschmidt, A., Solbach, H. G. - Indikation und technik der percutanen nierenbiopsie. Klinische Wochenschrift, 37:126, 1959.

91. Lansbury, J. - The Collagen Diseases. Comroe's Arthritis. Lea & Febiger, Philadelphia, 1953.

92. Lassen, L., Thomsen, A. C. - The Pathogenesis of the Hepatorenal Syndrome. Acta med. Scandinav., 160: :165, 1958.

93. Lee, S. L., Davis, B. J. - The Blood in Systemic Lupus Erythematosus. A Mount Sinai Hosp. Monograph. Grune & Stratton, New York, 1959.

94. Leonardi. P., Ruol, A. - Quelques résultats de la Ponction-biopsie du Rein. Helv. med. Acta., 23: :48, 1958.

95. Leonardi, P., Ruol, A. - Renal Homosiderosis in the Hemolytic Anemias. Diagnosis by means of Needle Biopsy. Blood, 16:1029, 1960.

96. Lippman, R. W. - Urine and Urinary Sediment. Charles C. Thomas. Springfield, 1957.

97. Lister, L. M., Baker, R. D. - Needle biopsy of the Kidney in the Diagnosis of Disseminated Lupus Erythematosus. Am. J. Med., 17:851, 1954.

98. Lobato, O., Costa, C., Teixeira, A. - Amiloidose Renal. Diagnóstico por Punção biópsia. A propósito de um caso. Rev. Med. Cir. Farm., 277:187, 1959.

99. Lofgren, S., Snelmann, B. - Instrument and Technique of Kidney Biopsy. Acta med. Scandinav. 157: :93, 1957.

100. Louyot, P., Rauber, G., Huriet, C., Gaucher, A. - - Rein Goutteux and Ponction-biopsie. J. Urologie, 65:628, 1959.

101. Lusted, L. B., Mortimore, G. E., Hopper, J. - Needle Renal Biopsy under Image Amplifier Control. Am. J. Roentgen., 75:953, 1956.

102. MacDonald, R. A., Levitin, H., Mallory, G. K., Kass, E. H. - Relation between Pyelonephritis and Bacterial Counts in the Urine: an autopsy Study. New Eng. J. Med. 256:915, 1957.

103. McCartney, C. P., Spargo, B. - Evaluation of Renal Factors in the Toxemias of Pregnancy. Edema. Saunders. New York, 1960.

104. McManus, J. F. A. - Medical Diseases of the Kidney. Lea & Febiger, Philadelphia, 1950.

105. McManus, J. F. A., Lupton Jr., C. H. - Ischemic Obsolescence of Renal Glomerulus: the Natural History of the lesions and their relation to Hypertension. Lab. Invest. 9:413, 1960.

106. Meacham, C. C., Weisberger, A. S. - Unusual manifestations of Disseminated Lupus Erythematosus. Ann. Int. Med. 43:143, 1955.

107. Meriel, P., Suc, J. M., Denard, Y. - La Ponction-aspiration-biopsie du Rein. Presse méd., 64:1733, 1956.

108. Meriel, P., Denard, Y., Moreau, G., Suc, J. M., Putois, J., Regnier, C. - Les Techniques de ponction Biopsie du Rein. J. Urologie, 65:609, 1959.

109. Merriam, J. C., Sommers, S. C., Smithwick, R.H.-Clinicopathological Correlations of Renal Biopsies in Hypertension with Pyelonephritis. Circulation, 17:243, 1958.

110. Merrit, A. B., Sanford, J. P. - Sterile-voided Urine Culture, J. Lab. Clin. Med., 52:463, 1958.

111. Miatello, V. R., Medel, R., Machado, E. - Punción Biopsia Renal. Med. Panamericana, 8:101. 1957.

112. Miatello, V. R. - Las Nefropatias a traves de la Biópsia Renal por Punción. Lopez & Etchegoyen, Buenos Ayres, 1957.

113. Michon, P., Larcan, A., Rauber, G., Huriet, C.- Etude Biologique de 3 cas de Diabète rénal etudiés par Ponction-biopsie du Rein. J. Urologie, 65:643, 1959.

114. Movat, H. Z., McGregor, D. D. - The Fine Structure of the Glomerulus in membranous Glomerulonephritis (lipoid Nephrosis) in Adults. Am. J. Clin. Path. 32:109.

115. Muehrcke, R. C., Kark, R. M., Pirani, C. L. - Biopsy of the Kidney in the Diagnosis and Management of Renal Diseases. New Eng. J. Med., 253:537, 1955.

116. Muehrcke, R. C., Kark, R. M., Pirani, C. L.- Technique of Percutaneous Renal Biopsy in the Prone Position. J. Urology, 74:267, 1955.

117. Muehrcke, R. C., Kark, R. M., Pirani, C. L., Pollak, V. E. - Lupus Nephritis. The Williams & Wilkins, Baltimore, 1957.

118. Nesson, H. R., Robbins, S. L.- Glomerulonephritis in Older Age Groups. Arch.Int.Med., 105:23, 1960.

119. Nugent, C. A., Stowell, W. - Localization of Kidney for Renal Biopsy. J. Urology, 82:193, 1959.

120. Nussenzveig, I., Sabbaga, E., Farias, C. V., Pastore, H., Seraphim, S., Faria, J. L., Magaldi, J.B. - Biópsia Renal. Estudo Crítico dos Métodos e Correlação Anátomo-Clínica dos Resultados. Rev. Hosp. Clínicas, 15:159, 1960.

121. Ogryzlo, M. A., Maclachlan, M., Dauphinee, J. A., Fletcher, A. A. - The Serum Proteins in Health and Disease. Filter Paper Electrophoresis. Am. J. Med., 27:596, 1959.

122. Pardo, V., Cárdenas, C. F., Masó, C. - Biopsia Renal por puncion: communicacion de 55 casos. Rev. Clin. Españ., 49:379, 1953.

123. Parrish, A. E., Howe, J. S. - Needle Biopsy as an aid in diagnosis of Renal Diseases J. Lab. Clin. Med., 42:152, 1953.

124. Parrish, A. E., Rubenstein, N. H., Howe, J.S. - Correlation between Renal Function and Histology. Am. J. Med. Scien., 229:632, 1955.

125. Parrish, A. E., Howe, J. S. - A Review of one Hundred Succesful Needle Biopsies. Arch. Int. Med. 96:712, 1955.

126. Parrish, A. E., Watt, M. F., Howe, J. S. - Membranous Glomerulonephritis. Arch. Int. Med. 100: :620, 1957.

127. Payet, M., Pene, P., Camain, R., Gouaze, A., Calvez, F. - La Biopsie du Rein a l'aiguille Presse méd. 61:989, 1953.

128. Perez Ara, A. - La Biopsia puntural del riñon no megalico. Consideraciones generales y Aportacion de un nuevo metodo. Bol. Liga contra el cáncer. 25:121, 1950.

129. Pickering, G. W. - High Blood Pressure. J. & A. Churchill, London, 1955.

130. Poirier. K. P., Jackson, G. G. - Characteristics of Leukocytes in the Urine Sediment in Pyelonephritis. Correlation with Renal Biopsies. Am. J. Med., 23:579, 1957.

131. Pollak, V. E., Pirani, C. L., Kark, R. M., Muehrcke, R. C., Freda, V. C., Nettles, J. B. - Reversible Glomerular Lesions in Toxaemia of Pregnancy. Lancet, 2:59, 1956.

132. Pollak, V. E., Kark, R. M., Pirani, C. L., Shafter, H. A., Muehrcke, R. C. - Renal Vein Thrombosis and the Nephrotic Syndrome. Am. J. Med., 21: :496, 1956.

133. Pollak, V. E., Kark, R. M., Pirani, C. L., Soothill, J. F., Muehrcke, R. C. - The significance and Potential Value of Renal Biopsy in Bright's Disease. J. Chron. Dis., 5:67, 1957.

134. Pollak, V. E., Pirani, C. L., Muehrcke, R. C., Kark, R. M. - Assymptomatic Persistent Proteinuria. Studies by Renal Biopsies. Guy's Hosp. Rep., 107:353, 1958.

135. Pollak, V. E., Nettles, J. B. - Preliminary Observations on the Differential Diagnosis of Toxaemias of Pregnancy by means of Renal Biopsy. Am. J. Obst. Gynaec., 79:866, 1960.

136. Price, J. D. E., Palmer, R. A. - A Functional and Morphological follow up Study of Acute Renal Failure. Arch. Int. Med., 105:90, 1960.

137. Raaschou, F. - Preliminary Experiences with Aspiration Biopsy of the Kidney. The Kidney. Ciba Foundation Symposium. J & A Churchill Ltd. London, 1954.

138. Reizelman, S. D. - Chronic Pyelonephritis. Excerpta Med. 14:861, 1960 (Int. Med. Abstracts).

139. Reubi, F. - La ponction-bipsie du Rein. Helv. chir. acta., 21:128, 1954.

140. Rhoads, P. S. - Management of Urinary Tract Infections. Pos Grad. Med. 21:563, 1957.

141. Rhoads, P. S. - The Incidence and Clinical Importance of Pyelonephritis in Patients with Hypertension. Hypertension (Hahnemann Symposium) Saunders. Philadelphia, 1959.

142. Rhodin, J. A. G. - Electron Microscopy of the Kidney. Edema, Saunders. Philadelphia, 1960.

143. Riley, H. D. - Evaluation of a method for detecting and following Urinary Tract Infection in Females without catheterization. J. Lab. Clin. Med. 52:840, 1958.

144. Ross, J. H., Ross, I. P. - The Value of Renal Biopsy. Lancet, 2:559, 1957.

145. Ruiz-Guiñazu, A., Blaquier, P. - Una Tecnica de Puncion Biopsia Renal. Medicina, 16:39, 1956.

146. Sadi, A. - Punção Biópsia Renal. Seu valor Propedêutico Diagnóstico em Urologia. O Hospital 58:61, 1960.

147. Saltz, M., Sommers, S. C., Smithwick, R. H. - Clinicopathological Correlations of Renal Biopsies from Essential Hypertensive Patients. Circulation, 16:207, 1957.

148. Sanchez, L. M., Domz, C. A. - Renal Patterns in Myeloma. Ann. Int. Med., 52:44, 1960.

149. Sanford, J. P., Favour, C. B., Mao, F. H., Harrison, J. H. - Evaluation of the "positive" Urine Culture, An Approach to the differentiation of Significant Bacteria from Contaminants. Am. J. Med., 20:88, 1956.

150. Sanford, J. P. - Inapparent Pyelonephritis - The Missing Link ?. J. A. M. A. 169:1711, 1959.

151. Sanjurjo, L. A., Fortuño, R. F. - Clinical an Pathological Study of Pyelonephritis in Puerto Rico. Tr. Am. A. Genito. Urin. Surgeons, 48:35, 1956.

152. Sanjurjo, L. A. - The problem of Chronic Pyelonephritis. Med. Clin. N. Amer. 43:1601, 1959.

153. Saphir, O., Cohen, N. A. - Chronic Pyelonephritis Lenta and the "malignant Phase of Hipertension" Arch. Int. Med., 104:748, 1959.

154. Schreiner. G. E. - The Differential Diagnosis of the Acute and Chronic Glomerulonephritis. J. Chron. Dis., 5:45, 1957.

155. Schreiner, G. E. - The identification and Clinical Significance of Casts. Arch. Int. Med., 99:356, 1957.

156. Schreiner, G. E. - The Clinical an Histologie Spectrum of Pyelonephritis. Arch. Int. Med., 102: :32, 1958.

157. Schreiner, G. E. - The Glomerular Membrane in the Nephrotic Syndrome. Edema. Saunders. Philadelphia, 1960.

158. Schroeder, H. A. - Hypertensive Diseases. Lea & Febiger, Philadelphia, 1953.

159. Schwiebinger, G. W., Hodges, C. V. - Aspiration Biopsy of the Kidney. J. A. M. A., 159:1198, 1955.

160. Seraphim, S. - Biópsia de Rim: nova técnica. Rev. Paulista Med., 55:311, 1959.

161. Shapiro, A. P. - Susceptibility of Rats with DCA Hypertension to Experimental Pyelonephritis and agravation of DCA Hypertension by Renal Infection. J. Lab. Clin. Med., 55:715, 1960.

162. Silva, T. F., Sommers, S. C. - Renal Biopsy Changes with Pheocromocytoma. Am. J. Medical Scien., 236:700, 1958.

163. Smythe, McC, Rivers, C.F., Rosemond, R. M. A.-A Comparison of the Incidence of Bacteriuria among Hypertensive and matched Controls. Arch. Int. Med. 105:889, 1960.

164. Snapper, I. - Bone Diseases in Medical Practice.Grune & Stratton, New York, 1957.

165. Snyder, A. - Combined Staff Clinic - Systemic Lupus Erythematosus. Am. J. Med., 28:416, 1960.

166. Sommers. S. C. - Pathology of the Kidney and Adrenal Gland in Relationship to Hypertension Hypertension (Hahnemann Symposium) Saunders, Philadelphia, 1959.

167. Spiro, D. - Electron Microscopic studies on Human Renal Biopsies. The Structural basis of Proteinuria. Fourth Intern. Conf. on Electron Microscopy (Reprint) Berlin, 1958.

168. Spiro. D. - The Structural Basis for Proteinuria in man. Electron Microscopic Studies of Renal Biopsy specimens from patients with Lipid Nephrosis, Amyloidosis and Subacute an Chronic Glomerulonephritis. Am. J. Pathol., 35:47, 1959.

169. Squire, J. R., Blainey, J. D., Hardwicke, J. - Nephrotic Syndrome. Brit. Med. Bul., 13:43, 1957.

170. Sternheimer, R., Malbin, B. I. - Clinical Recognition of Pyelonephritis, with new Stain for Urinary Sediment. Am. J. Med., 11:312. 1951.

171. Ubilluz, R. - La Pielonefritis en Clinica Medica. Diagnostico Anatomico. Biopsia Puncion del Riñon. Anales de la Fac. Med. Univ. Mayor San Marcos, 39:565, 1956.

172. Varela, M. E. - Nefropatias. El Ateneo, Buenos Ayres, 1949.

173. Watt, M. F., Howe, J. S., Parrish, A. E. - Renal Tubular Changes in Acute Glomerulonephritis. Arch. Int. Med., 103, 690, 1959.

174. Wiliams, J. D. - Some Observations on Renal Biopsy with Reference to Brigt's Disease Guy's Hosp. Rep., 107:373, 1958.

175. Zelman, S. - Fatal Hemorrhage following Needle Biopsy in Uremia. Report of a Case. J. A. M. A., 154:997, 1954.

176. Zollinger. H. U. - Kidney Puncture. German Med. Monthly, 2:57, 1957.