

### ANÁLISE SECUNDÁRIA DE GENES DIFERENCIALMENTE EXPRESSOS ANTES E APÓS A EXPOSIÇÃO DE AMOSTRAS DE MIELOMA MÚLTIPLO A IMUNOMODULADORES.

Mariléa Furtado Feira e Fernanda Sales Luiz Vianna  
Hospital de Clínicas de Porto Alegre

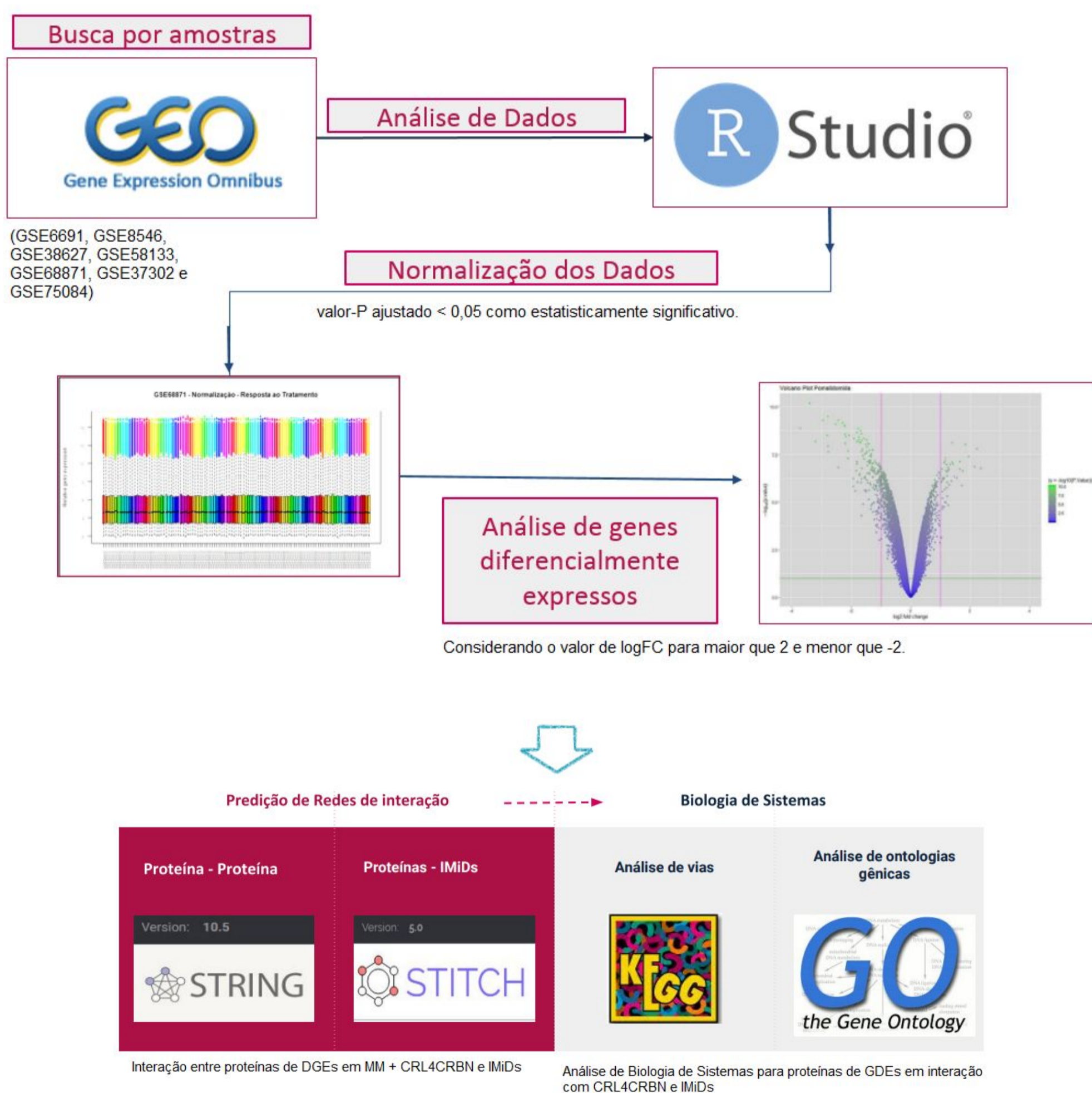
#### Introdução

- O mieloma múltiplo (MM) é uma doença hematológica maligna, cujo tratamento inclui imunomoduladores (IMiDs) como a talidomida;
- A talidomida é um fármaco imunomodulador, anti-inflamatório e anti-angiogênico, porém é um potente teratogênico. Ela possui dois análogos estruturais, a lenalidomida e a pomalidomida (também teratogênicas);
- Genes diferencialmente expressos (DGE) já foram relacionados a tratamentos para MM, e podem configurar potenciais biomarcadores;
- Uma alternativa que vem sendo bastante utilizada para a análise de expressão gênica é o uso de dados secundários a partir de repositórios públicos.

#### Objetivo

Analisar a expressão gênica diferencial em amostras de MM em humanos, relacionada ao tratamento com IMiDs e à progressão tumoral, a partir de dados secundários provenientes de ensaios experimentais depositados em bancos de dados públicos.

#### Materiais e Métodos



#### Resultados

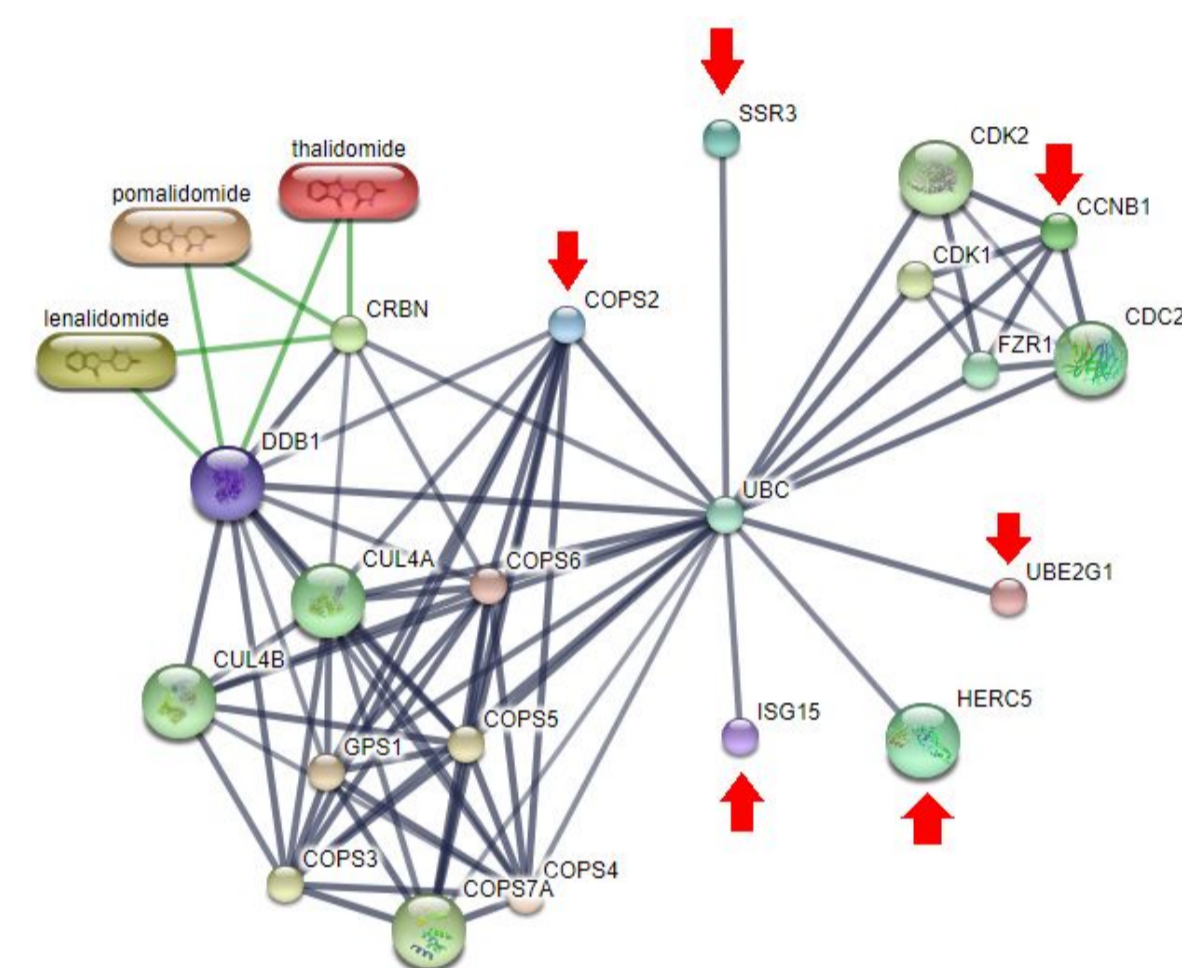


Figura 1: Rede de interação entre proteínas de genes hiperexpressos (setas vermelhas) em MM + CRL4CRBN e IMiDs;

As redes de vias sobrepostas dos genes *COPS2* e *UBE2G1* estavam intimamente relacionadas ao processo de nedilação, envolvido em respostas de tratamento do MM.

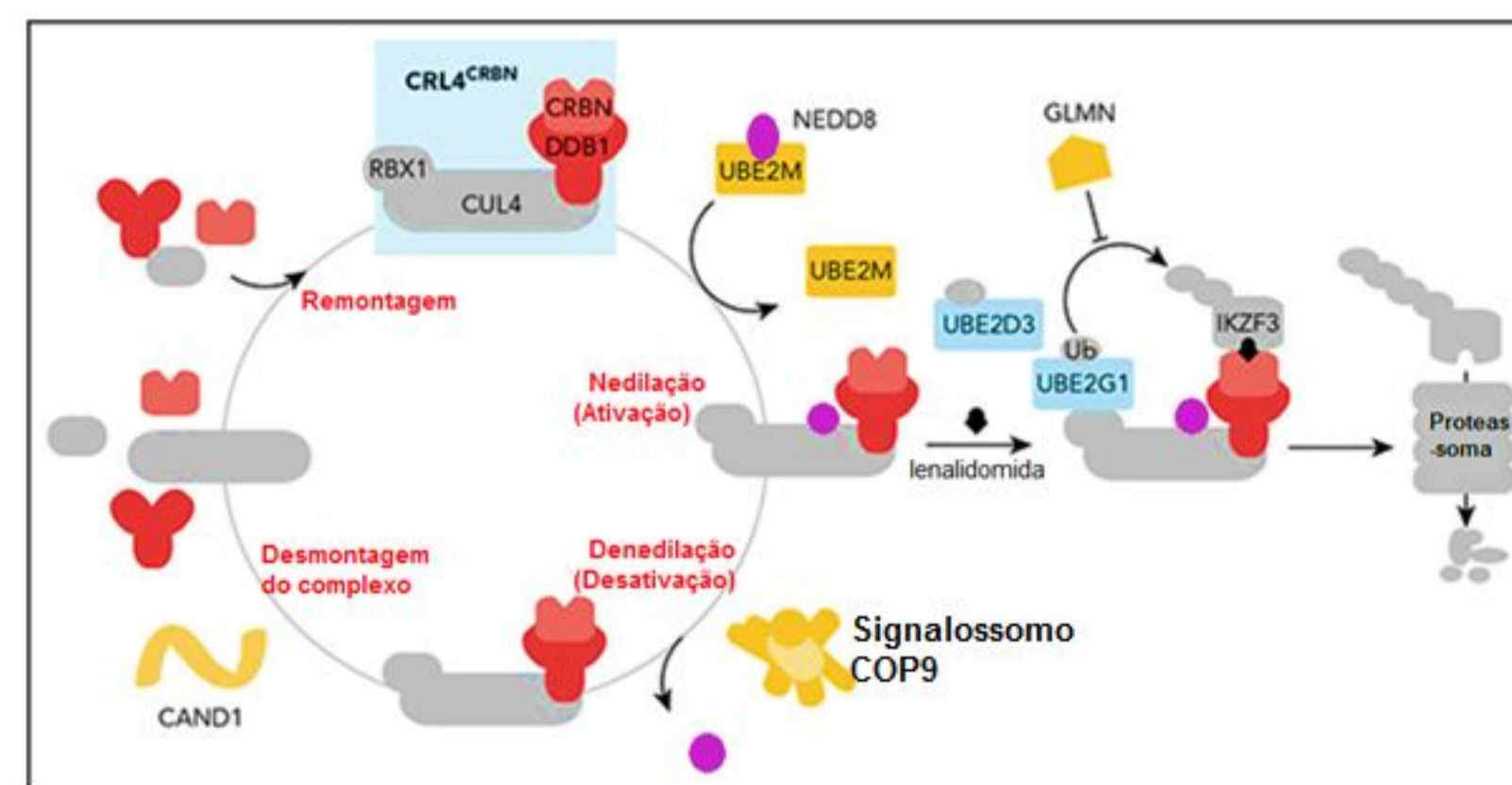


Figura 2: Processo de nedilação, que foi relatado como envolvido em mecanismos de ação da lenalidomida;

#### Conclusões

A expressão gênica diferencial foi analisada no contexto de conjuntos de genes para identificar assinaturas moleculares associadas ao MM e IMiDs. Esse resultado demonstra que tanto a expressão diferencial quanto a análise da via são importantes na extração de informações com relevância biológica. Porém, utilizamos apenas abordagens de bioinformática, portanto, dados experimentais são necessários para validar esses achados em estudos posteriores.