

Diagnóstico por Imagem Monitoria Acadêmica



Júnior MF*, Silveira HLD

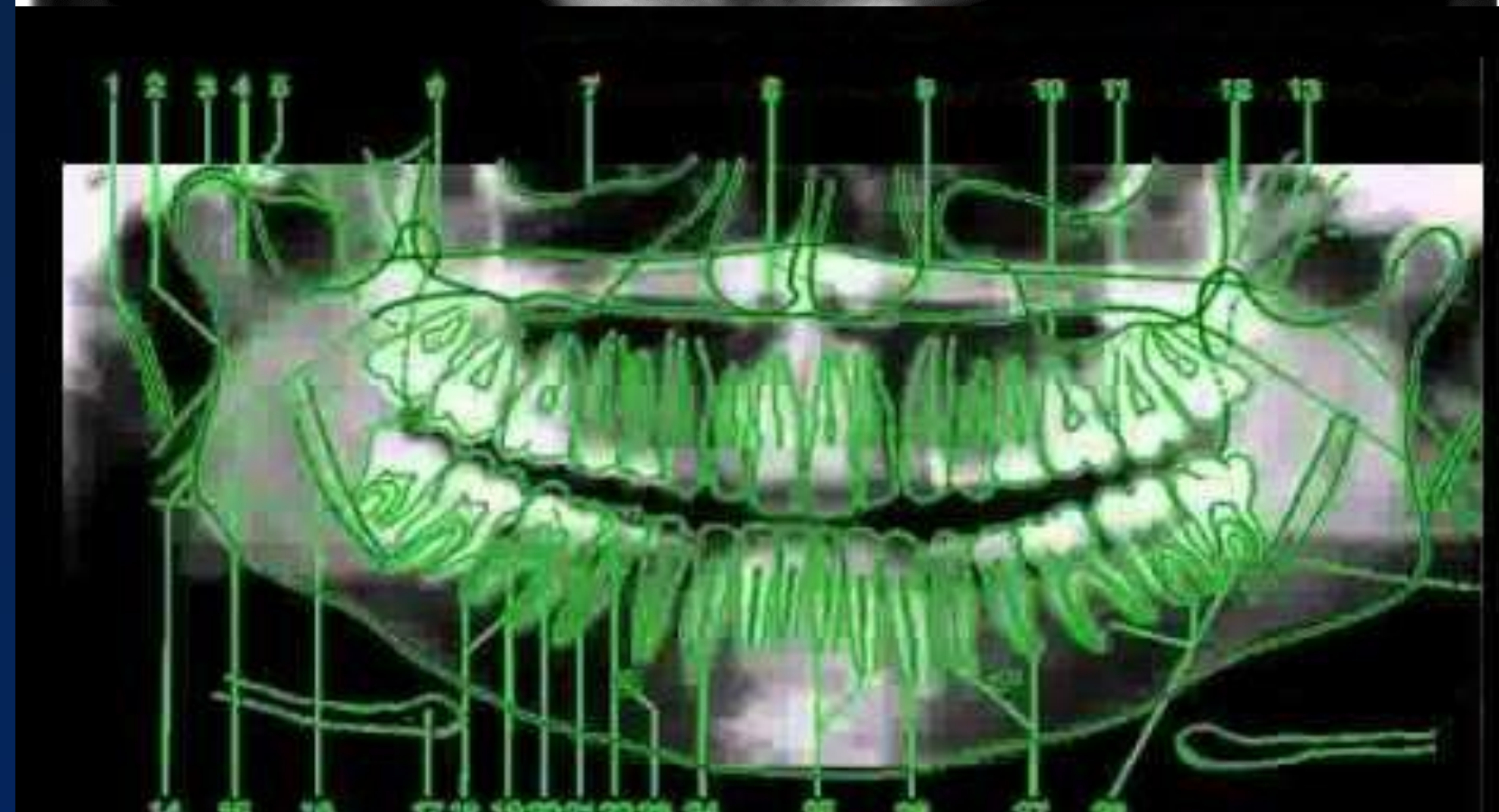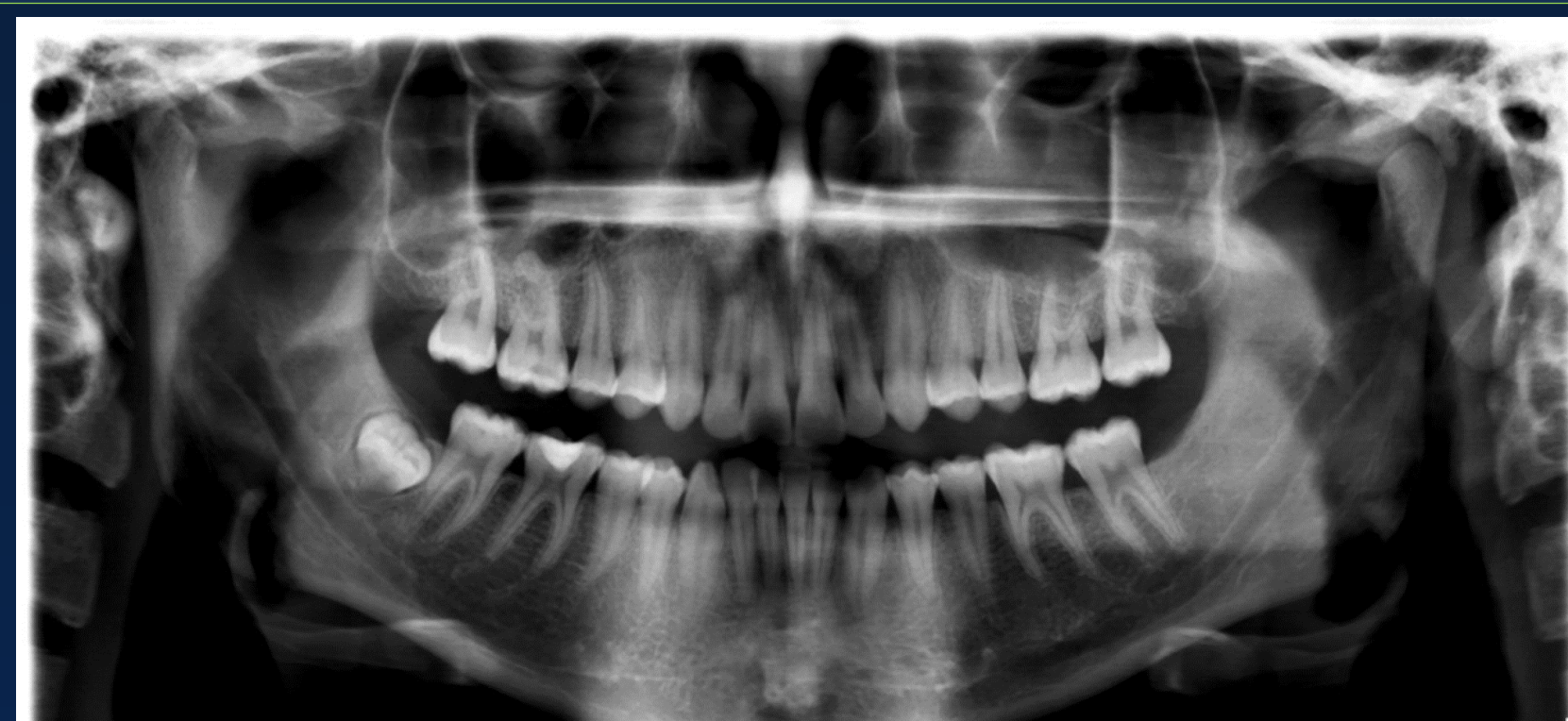
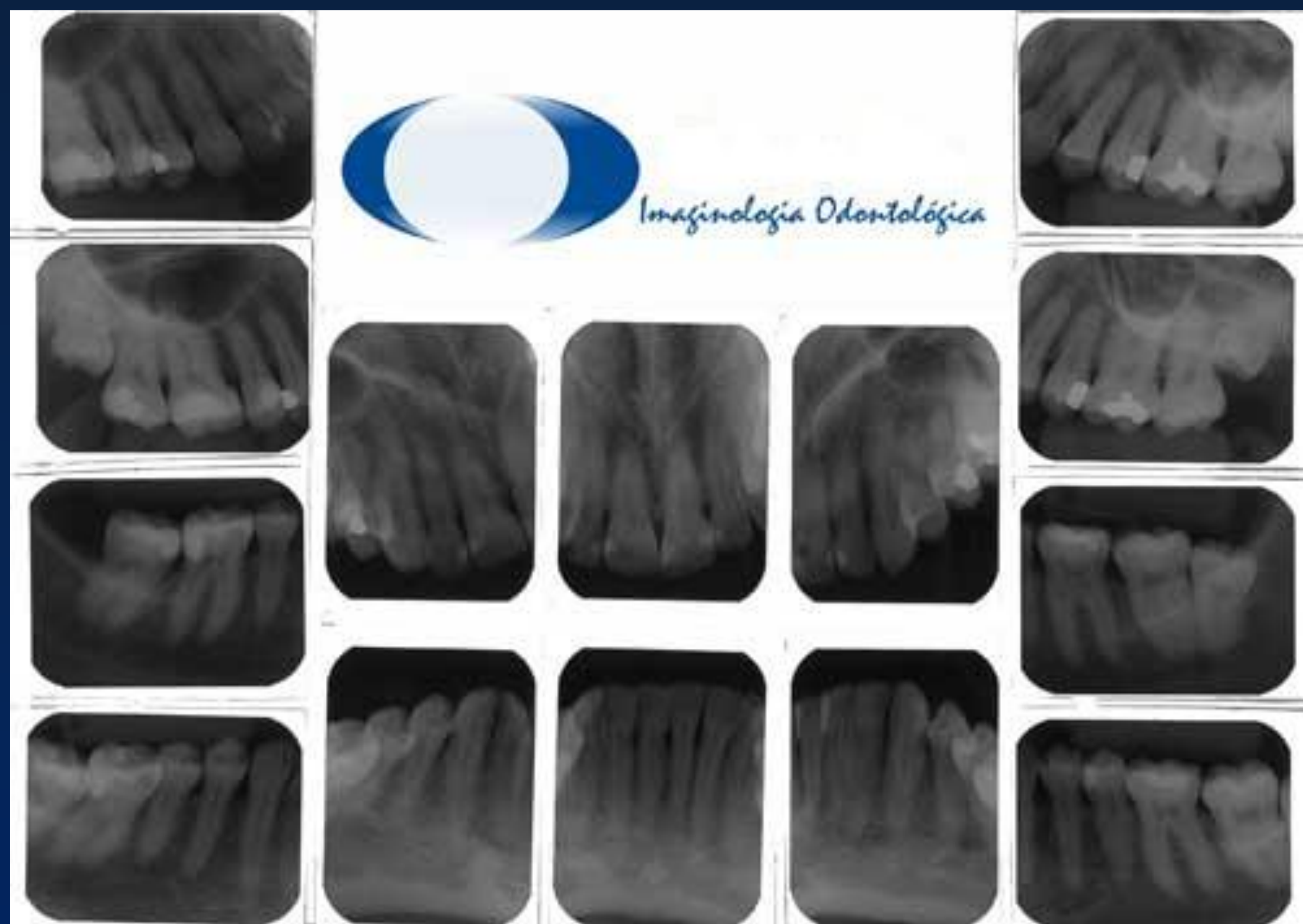MONITORIA PRESENCIAL

A atividade de monitoria acadêmica propicia experiências relacionadas à docência, onde o monitor está inserido nos processos pedagógicos e contribui para a melhoria do ensino da disciplina, reforçando seus conhecimentos adquiridos e complementando a sua formação acadêmica.



ATIVIDADES DA DISCIPLINA

A disciplina de Diagnóstico por Imagem do curso de Odontologia da UFRGS tem como objetivos: capacitar o aluno na interpretação radiográfica das diferentes alterações que podem ocorrer no complexo dento-alveolar, identificar os aspectos radiográficos dos diversos acidentes anatômicos compreendidos na região de cabeça e pescoço e fornecer informações sobre outros métodos em diagnóstico por imagem como tomografia computadorizada e ressonância magnética. Os alunos da disciplina têm como atividade realizar laudos radiográficos, onde dúvidas surgem com naturalidade levando em conta o nível de conhecimento clínico até esta etapa do curso, e fazendo com que o monitor tenha papel importante para colaborar com o aprendizado dos alunos, desenvolvendo e dividindo experiências que permitirão desenvolver a competência de determinar um diagnóstico correto. O monitor ainda auxilia os professores da disciplina na correção dos laudos realizados pelos alunos, apontando os erros de interpretação de alterações e incitando as alterações que não foram identificadas.



- | | | | |
|-------------------------------|----------------------------|------------------------------|---------------------|
| 1. Apóf. Estiloideas | 8. Cavidade nasal | 15. Língua | 22. Esmalte |
| 2. Paladar blando | 9. Paladar duro | 16. Canal, Dentes inferiores | 23. Sinus maxilares |
| 3. Cântilo de la mandíbula | 10. Piso del seno maxilar | 17. Hueso holoideas | 24. Raiz dentaria |
| 4. Cuello del cóndilo | 11. Seno maxilar | 18. Apice dentario | 25. Incisivo |
| 5. Arco cigomático | 12. Foramen pterigomaxilar | 19. Canal radicular | 26. Canino |
| 6. Apóf. Coronoides | 13. Apóf. Pterigoides | 20. Cavidade pulpar | 27. Premolar |
| 7. Reborde orbitario inferior | 14. Angulo de la mandíbula | 21. Dentina | 28. Molar |