

## PIERCING BUCAL EM ADOLESCENTES

### ADOLESCENTS ORAL PIERCING

\*Márcia Cançado Figueiredo - mcf1958@gmail.com

\*Katia Valença Correa Leandro da Silva- katia.silva@ufrgs.br

**Apresentador** - \*\*Matheus Neu – matheusneu1992@gmail.com

\*\*Luiz Fernando Cavallini-cavallini-lf@hotmail.com

\*\*Veridiana Germano Ecke- veri\_ecke@hotmail.com

\*\*Sérgio Henrique Barros- henriqueodt@gmail.com

\*\*Francesca moro Leonardi- fran\_ml@hotmail.com

---

\*Professoras. Associadas IV da Universidade Federal do Rio Grande do Sul- UFRGS

\*\*Acadêmicos da Faculdade de Odontologia da Universidade Federal do Rio Grande do Sul- UFRGS

#### RESUMO

**Objetivo:** Identificar o perfil dos adolescentes usuários de piercing bucal e as possíveis implicações decorrentes de seu uso, bem como esclarecer os cirurgiões-dentistas sobre em que pode acarretar o uso de bijuterias e\ou pseudos joias na região bucal de seus pacientes. **Métodos:** Foram entrevistados 36 adolescentes usuários de piercing bucal com idades entre 15 anos e 20 anos e 10 meses de diferentes classes sociais residentes em uma cidade litorânea do sul do Brasil. **Resultados:** Com base nos questionários analisados, a maioria dos usuários possui piercing na língua ou no lábio como uma maneira de expressar a identidade, sendo que alguns relataram a ocorrência de alguma alteração bucal associada ao uso de piercings. **Conclusão:** A maioria das alterações encontradas foram prejudiciais à saúde do usuário do piercing, sendo assim, devem os cirurgiões dentistas, devem esclarecer aos seus pacientes que o uso de piercing bucal demanda uma boa higiene bucal.

**PALAVRAS CHAVES** adolescentes; piercing bucal ;cirurgiões-dentistas

#### ABSTRACT

**Objective:** To identify the profile of oral piercing users and the possible implications resulting from its use, as well as explaining to dentists about the possible consequences to their patients as a result of wearing this type of jewelry in the oral region. **Methods:** 36 brazilians adolescents oral piercing users were interviewed. They were aged between 15 years and 20 year and 10 months from different social classes. **Results:** Based on the

questionnaires analyzed from the majority of users had tongue or lip piercing as a way to express identity, and some reported the occurrence of some type of oral and/or general alteration associated with the use of piercings. Conclusion: The majority of alterations are harmful to the piercing user's health, therefore, professionals in the Dentistry area must be warned to explain to their patients, who use oral piercings, about the consequences that may occur and the need for special care to ameliorate these problems.

**KEY WORDS :** adolescents; oral piercing; dentistry .

## INTRODUÇÃO

Contemporaneamente, o piercing é um tipo de adorno que pode ser “colocado” na cavidade bucal, como em qualquer outra parte do corpo, usualmente, nas orelhas, nariz, região peri umbilical (umbigo), genitálias masculina e feminina. Historicamente, foram usados por diversos povos, por motivos culturais, sociais ou religiosos<sup>1, 2,3</sup>.

A decoração do corpo com o uso de *piercing* vem conquistando mais popularidade, principalmente entre os adolescentes, pois este ornamento atualmente é visto por eles como um meio de se diferenciar, expressar sua identidade, confrontar seus familiares ou, simplesmente, como uma moda que se transformou em símbolo de beleza<sup>1,4</sup>.

Segundo alguns autores Canto et al. em 2002<sup>5</sup>, os piercings são de diferentes estilos e tamanhos, podendo medir, aproximadamente 30mm e o material mais utilizado na sua confecção pode ser aço inoxidável, ouro, prata, teflon, acrílico ou titânio, usado inclusive nos implantes dentários. Além disso existem acessórios de diferentes formas disponíveis para poderem ser adaptados ao piercing. Para ser colocado o piercing na cavidade bucal é necessária a perfuração dos tecidos para sua instalação, normalmente sem anestesia local. Infelizmente, a colocação dos piercing é uma prática realizada por “técnicos”, que são proibidos por lei de administrar anestesia local e, normalmente, desconhecem sobre anatomia, fisiologia e patologia da cavidade bucal.

Deste modo, os piercing podem provocar alterações bucais, sendo que algumas podem comprometer seriamente a saúde do usuário<sup>1,2,6</sup> e, por isto, faz-se necessário fazer a remoção do piercing para a limpeza manual diária com detergente e álcool após 2 meses da colocação. Em casos de dor, inflamação ou infecção é recomendada a consulta imediata ao cirurgião-dentista e, alterações durante a fonação, a visita ao fonoaudiólogo é necessária. Estas complicações decorrentes do uso de *piercing* bucal podem ter variados graus de risco como dor, infecção, edema, fratura dental, transmissão de doenças, hemorragia, interferência na mastigação e na fala, recessão gengival, parestesia e até angina de *Ludwig* em casos de extrema gravidade<sup>6,7 8,9</sup>.

Diante destes fatos, este estudo teve por objetivo conhecer o perfil de estudantes adolescentes residentes em uma cidade litorânea no sul do Brasil usuários de *piercing* bucal e as possíveis implicações decorrentes do seu uso.

## MATERIAIS E MÉTODOS

Para a realização deste estudo, de caráter descritivo, foram entrevistados 36 adolescentes brasileiros usuários de *piercing* bucal residentes em uma cidade litorânea do estado Rio Grande do Sul, Brasil com idade entre 15 anos e 20 anos e 10 meses, que frequentam ambientes sociais. Estes adolescentes participantes deste estudo deveriam estar matriculados em uma escola pública onde foi realizado um mutirão de saúde. Para obtenção de informações precisas sobre o perfil dos adolescentes usuários e implicações decorrentes do uso de *piercing*, foi elaborado um questionário contendo 16 perguntas objetivas baseadas no “Questionnaire for People With Intraoral Piercing” de Boardman e Smith<sup>6</sup> (Figura 1). Convém salientar que, para participarem do estudo, todos os maiores de 18 anos e os menores de 18 anos os seus pais e/ou responsáveis assinaram um Termo de Consentimento Livre e Esclarecido sobre o estudo, que previamente foi submetido ao Comitê de Ética em Pesquisa da prefeitura Municipal de Porto Alegre(SMS\POA) Rio Grande do Sul, Brasil sob registro no CNS 196\96 e 292\99, registro no CEP 456.

Estudo do perfil de usuários de <i>piercing</i> oral e possíveis implicações decorrentes de seu uso.
Idade: ____anos
Sexo: F ( ) M ( ) Outro ( )
Localização do piercing: lábio ( ) língua ( ) bochecha ( ) dentes ( )
Tempo de uso: _____
Por que você colocou? ( ) moda ( ) influência de amigos ( ) expressão de identidade ( ) beleza ( ) identificação com grupo ( ) rebeldia
Sente sensibilidade? sim ( ) não ( )
Tipo de sensibilidade: maior sensibilidade ( ) menor sensibilidade ( )
À que? líquidos ( ) comida ( ) fumo ( ) outro ( )
Sente diferença na viscosidade da saliva? sim ( ) não ( ) obs:
Utilizou algum analgésico no pós-operatório? sim ( ) não ( ) qual?
Antes da colocação do piercing foi anestesiado? Sim ( ) não ( )
Foi utilizado: ( ) luvas descartáveis ( ) agulhas descartáveis ( ) materiais esterilizados
Notou alguma modificação na cavidade bucal? ( ) deglutição ( ) fonação ( ) paladar ( ) dificuldade de higienização ( ) fratura/movimentação dental ( ) outros
Recebeu orientações de higienização do local do piercing? sim ( ) não ( )
Ocorreu alguma alteração em decorrência do uso do piercing? sim ( ) não ( ) Qual?
Recorreu a algum dentista ou médico após a colocação? sim ( ) não ( )
Você incentivaria outra pessoa a fazer um piercing oral? sim ( ) não ( ) Por que?
Você faria novamente? sim ( ) não ( ) Por que?

Figura 1 – Questionário aplicado para os adolescentes baseado no *Questionnaire for People With Intraoral Piercing* de Boardman e Smith.

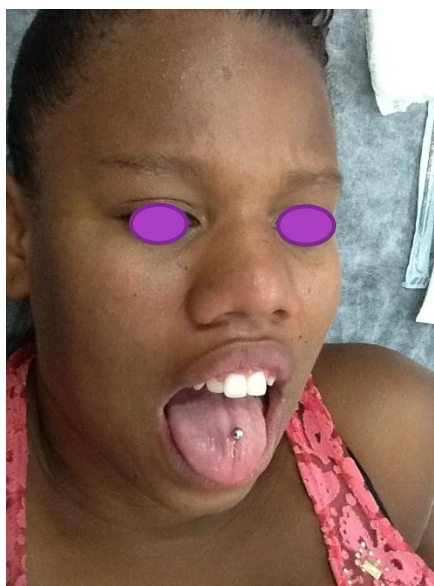
## RESULTADOS

Após a realização dos questionários, os dados foram organizados e avaliados por meio de análise descritiva, representada em gráficos. Conforme os resultados, o *piercing* na língua foi o mais prevalente entre os jovens, totalizando 54% dos adolescentes usuários seguido do *piercing* no lábio inferior com 34%, e *piercing* no freio lingual em 5% dos adolescentes usuários sendo que o restante dos adolescentes usuários utilizava o ornamento nos dentes (4%), freio labial (4%), bochecha (1%) e outros (3%) outros locais, como pode ser observado das figuras de 2 a 5.

Observou-se que a maioria dos usuários optou pelo uso do *piercing* por ser um meio de expressão de sua identidade (40%), seguido pelo motivo beleza (30%) e moda (20%). O restante abrange a rebeldia (8%), influência de amigos (10%) e, por último, identificação com o grupo (5%). Dentre as principais modificações decorrentes do uso de *piercing*, as mais citadas foram problemas na fonação em 52% dos casos, seguido por problemas na deglutição e fala em 25% dos adolescentes entrevistados, principalmente na 1ª semana de uso do *piercing*. As outras modificações citadas foram: a dificuldade para higienizar o local (11%), fratura dental (8%), outros (7%).

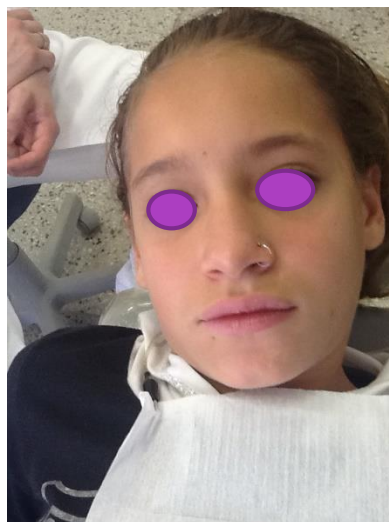

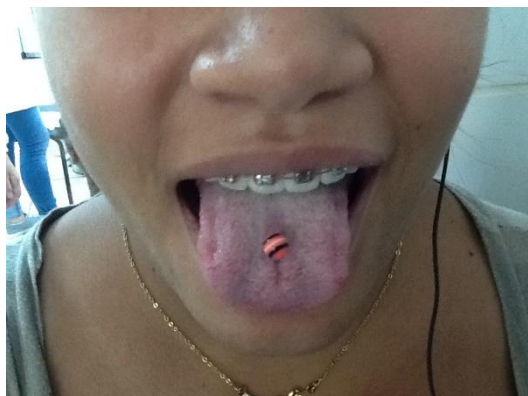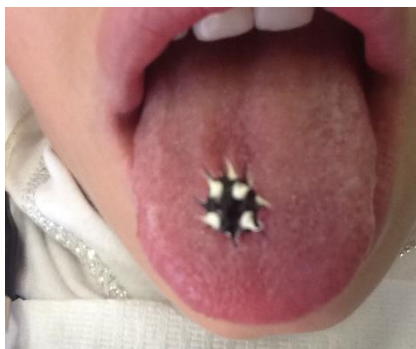Figura 2: Exemplo de *piercing* de nariz



Figuras 3,4 e 5 – Exemplos de piercing de língua

Com base nos dados coletados em 19 jovens /adolescentes usuários de piercing de observou algum tipo de alteração: inflamação (6), nódulo lingual (3), retração gengival (2), lesões no palato duro (3), dentre outros (2). (Figura 6)

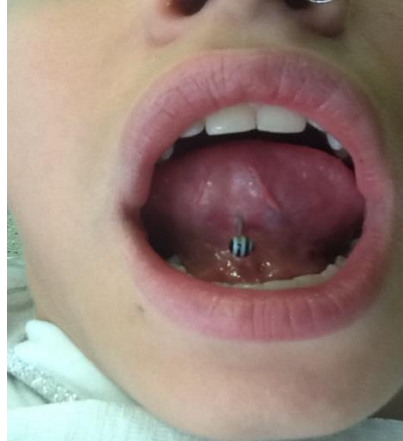

Figura 6- Exemplo de alteração observada com a utilização do piercing - nóculo lingual

## DISCUSSÃO

O *piercing* de língua e o de lábio são os mais comuns em grande parte do mundo, representando forte conotação sexual entre os jovens<sup>1,2,4</sup> como pode-se observar nas figuras de 2 a 5 e, estes dois são os prováveis agentes etiológicos responsáveis por traumas nos tecidos orais<sup>2</sup>. Em nossa pesquisa o *piercing* lingual foi o mais prevalente entre estes jovens, perfazendo 54% do total da amostra; 34% dos adolescentes usuários tinham *piercing* no lábio inferior e o restante possuía no freio lingual e labial, bochecha e dentes. Assim como os povos antigos realizavam a ornamentação do corpo com diversos significados, os jovens da atualidade também se utilizam destes *piercing*, porém com outros objetivos, como decorar sua aparência, expressarem-se e até mesmo para identificarem-se com alguma gang. Dentre os motivos que levam os jovens à colocação do *piercing*, os mais frequentes, segundo a literatura, são: expressão de identidade<sup>2</sup>, motivos estéticos<sup>1,10,15</sup> e, modismo e a rebeldia<sup>4</sup>. O mesmo pôde ser observado neste trabalho. Os problemas na fonação e na deglutição foram relatados com mais frequência entre os adolescentes usuários de *piercing* neste estudo e, autores relatam que o impedimento na fala, fratura dental e dificuldade de deglutição são as principais modificações decorrentes do uso desses *piercing* na cavidade bucal<sup>3,10,15</sup>. A fratura dental está relacionada ao hábito do adolescente usuário de brincar com o *piercing* dentro da boca.

Encontramos alguns casos de fraturas de dente pelo uso de *piercing*, de língua. Com base nos achados desta pesquisa, a inflamação persistente após a colocação do *piercing* foi relatada, sendo essa também citada nos achados de Trindade et al.<sup>13</sup>, Ferreira et al.<sup>14</sup> e Carvalho et al.<sup>15</sup>. Hardee et al.<sup>6</sup> ressaltaram até a obstrução das vias respiratórias pelo edema provocado após a inflamação persistente. Foi encontrado neste estudo a

inflamação nos locais de *piercing*, porque realmente é muito difícil a higienização adequada do *piercing*, fazendo com que ocorra acúmulo de placa bacteriana.

Também foram relatadas injúrias que afetaram a região do palato pelo fato do *piercing* lingual ter bastante contato com esta região, podendo acarretar lesões traumáticas, o que é evidenciado também no trabalho de Carvallo .et al<sup>15</sup>.

Acredita-se que seja necessário mais estudos para que se possam, no futuro, para proteger melhor, a saúde bucal e geral de todos os pacientes usuários de *piercing* oral e perioral.

## CONCLUSÕES

1. Em razão do aumento da utilização indiscriminada do *piercing* bucal, principalmente entre os adolescentes, faz-se necessário um alerta sobre os problemas que estes acessórios podem originar.
2. Os cirurgiões dentistas devem esclarecer seus pacientes que fazem uso do *piercing* sobre as consequências que eles podem causar e a necessidade de cuidados especiais para amenizar estes problemas.

## REFERÊNCIAS

1. Ribeiro, F M C S, Piercings orais e periorais e suas complicações. Universidade Fernando Pessoa, Faculdade Ciências da Saúde, Porto, Portugal, [acesso 12 de abril de 2015]. Disponível em: <http://bdigital.ufp.pt/bitstream/10284/3706/1/Monofinal%20pdf.pdf>
2. Campbell A, Moore A, Williams E, Stephens J, Tatakis DN. Tongue piercing: impact of time and barbell stem length on lingual gingival recession and tooth chipping. J Periodontol. 2002; v.73,n.3,p.: 289-97.
3. Rosivack, RG; Kao, JY. . Prolonged bleeding following tongue piercing: a case report and review of complications. Pediatr Dent, 2003, v.25, n.2,p.154–6
4. Costa LAL. Piercing oral e suas complicações [texto da Internet]. São Paulo: Medcenter.com [acesso 12 de abril de 2015]. Disponível em: <<http://wwwodontologia.com.br/artigos.asp?id=452>>.
5. Canto GL, Oliveira J, Ouriques KA, Wollf FL. Piercing bucal: o que os dentistas devem saber. Rev Assoc Paul Cir Dent. 2002; v.56,n.5,p.345-9.
6. Saquet, PN; Saleh, SB;Marchior, JC; Pozzobonr - Perfil dos usuários de *piercing* oral e implicações decorrentes de seu uso. RGO, Porto Alegre, 2009,v. 57, n.1, p.41-45.

7. Hardee PSGF, Mallya LR, Hutchison IL. Tongue piercing resulting in hipotensive collapse. *Br Dent J.* 2000;v. 188,n.12,p. 657-8.
8. Chambrone L, Chambrone LA. Aspectos clínicos relacionados ao uso de piercing oral. *Rev ABO Nac.* 2006; v.14,n1,p. 40-3.
9. Chen M, Scully C. Tongue piercing: a new fad in body art. *Br Dent J.* 1992; v.172,n.3,p. 87.
10. Silva, E., Oliveira, J., Miranda, S. Piercing Intra e Peri Oral: Revisão Bibliográfica. *Biosci. J.* 2005, v. 21, n. 2, p. 115-122.
11. Botchway C, Kuc I. Tongue piercing and associated tooth fracture. *J Can Dent Assoc.* 1998; v.64,n.11,p.803-5.
12. Maibaum W, Margherita A. Tongue piercing: a concern for the dentist. *Gen Dent.* 1997; v.45,n.5,p. 495-7.
13. Trindade CP, Guaré RO, Bonecker MJS. Piercing oral: considerações gerais e relato de casos clínicos. *J Bras Odontopediatria Odontol Bebe.* 2003; v.6,n.31,p. 203-9.
14. Ferreira ICSR, Gerhadt de Oliveira M, Soares LP. Reação de corpo estranho causado por piercing oral. *Rev Bras de Patol Oral.* 2004; v.3(2): 88-91.
15. Carvallo, A; Silva, K.C.LV; Figueiredo, M.Ç, Almaraz, M.T; Gonzalez Y;Martinez,M.V. Adolescentes Uruguayos y Brasileños con Piercing Bucal, Perfil y Complicaciones. *Anais de la Sociedad Uruguaya de Investigación Odontológica, SUIO,* 2011.