

UNIVERSIDADE FEDERAL DO RIO GRANDE DO SUL  
FACULDADE DE MEDICINA  
PROGRAMA DE PÓS-GRADUAÇÃO EM MEDICINA: CIÊNCIAS CIRÚRGICAS

**INFLUÊNCIA DA ABORDAGEM CIRÚRGICA NA RESSECÇÃO DOS  
MENINGIOMAS PETROCLIVIAIS**

AUTOR: SÂMIA YASIN WAYHS

ORIENTADOR: Prof. GUSTAVO RASSIER ISOLAN

DISSERTAÇÃO DE MESTRADO

Porto Alegre

2015

UNIVERSIDADE FEDERAL DO RIO GRANDE DO SUL  
FACULDADE DE MEDICINA  
PROGRAMA DE PÓS-GRADUAÇÃO EM MEDICINA: CIÊNCIAS CIRÚRGICAS

**INFLUÊNCIA DA ABORDAGEM CIRÚRGICA NA RESSECÇÃO DOS  
MENINGIOMAS PETROCLIVIAIS**

AUTOR: SÂMIA YASIN WAYHS

ORIENTADOR: Prof. Dr. GUSTAVO RASSIER ISOLAN

Dissertação submetida como requisito para  
obtenção do título de Mestre em Medicina:  
Ciências Cirúrgicas, da Universidade Federal do  
Rio Grande do Sul, Programa de Pós-Graduação  
em Medicina: Ciências Cirúrgicas.

Porto Alegre

2015

### CIP - Catalogação na Publicação

Yasin Wayhs, Sâmia  
INFLUÊNCIA DA ABORDAGEM CIRÚRGICA NA RESSECÇÃO DOS  
MENINGIOMAS PETROCLIVAIS / Sâmia Yasin Wayhs. -- 2015.  
148 f.

Orientador: Gustavo Rassier Isolan.

Dissertação (Mestrado) -- Universidade Federal do  
Rio Grande do Sul, Faculdade de Medicina, Programa  
de Pós-Graduação em Medicina: Ciências Cirúrgicas,  
Porto Alegre, BR-RS, 2015.

1. Meningioma petroclival. 2. Tumor cerebral. 3.  
Base do crânio. 4. Clivus. 5. Abordagem cirúrgica. I.  
Rassier Isolan, Gustavo, orient. II. Título.

*“Dedico esta Dissertação a minha família, em especial aos meus amados pais, Âmina e Caliti; meu irmão, o Mano Wayhs; meus avós, Miréia e Bruno Wayhs, Margarida e Mustafá Yasin; e a querida tia Ilda”.*

## **AGRADECIMENTOS**

A Deus, pela oportunidade da existência, da evolução, pelo eterno aprendizado, pela Divina Providência.

À minha mãe, Âmina de Fátima Yasin Wayhs, pelo amor, pela doação plena e incondicional, pela dedicação, pelo cuidado caprichoso. Pela amizade infinita, pela compreensão, pela parceria, pela paciência, pelos melhores anos de sua vida. Pelo exemplo de uma grande mulher.

Ao meu pai, Carlos Alberto Simões Pires Wayhs, pelo amor, pela educação, pela disciplina, pelo aprendizado, pelo suporte. Pela amizade, pela compreensão inexplicável, por me ensinar a amar o nosso ofício, a prestar atenção nas pessoas, o significado de gentileza. Por me ensinar que homens de verdade choram.

Ao meu irmão, Carlos Alberto Yasin Wayhs, pelo afeto, companheirismo, pela confiança, pelo aprendizado. Pelo convívio, pelo suporte, pelas hospedagens. Pelas discussões acadêmicas, agradáveis e polêmicas, pela paciência. Agradeço a minha cunhada, Caroline Tortato, pelo acolhimento, pela atenção e por amar e cuidar do meu irmão.

Aos meus avós, Miréia e Bruno Wayhs, Margarida e Mustafá Yasin. Cada um com suas qualidades, particularidades, me ensinaram a importância da família, com pilares firmes, com amor, perdão, compreensão, caridade, fé. Pelo suporte financeiro sempre que precisei, pela família maravilhosa que temos.

Agradeço aos meus padrinhos, tios, primos e afilhado pelos belos momentos de convívio, de confraternização, pelo apoio, pelo conforto. Em especial, agradeço ao Augusto Yasin Grimm; Sérgio Jamal e André Brum Yasin; Márcia e Ricardo, Augusto, Maria e Pedro Luís Wayhs.

Às tias Ilda e Hedy Pereira Silveira, pelo acolhimento, pelo cuidado, pela atenção, pelo afeto. Por me oferecer o seu lar, sempre de portas abertas. Pela parceria, pela confiança, pela paciência, pelo companheirismo, muitíssimo obrigada por tudo.

À tia Gláucia Simões Pires Gallois, pelo aprendizado espiritual, pelo apoio, pela caridade pura. Pelo afeto, por irradiar um pouco da sua luz.

Aos meus amigos, obrigada pelo privilégio do convívio, pelas alegrias, pelo aprendizado, pelo suporte emocional e psicológico. Em especial à Andréia Amorim dos Santos, Luciana Schraiber dos Santos, Liana Ruas e Leonardo Winkelmann, Lizie Taguchi, Daniela Oliveira e Felipe Thomé, Patrícia Grazziotin, Renato Pazzini. Ao amigo e colaborador Prof. Dr. Guilherme Alves Lepski, pelas oportunidades, pela confiança, pela colaboração e pelo suporte.

Ao meu orientador, Prof. Dr. Gustavo Rassier Isolan, pelas oportunidades, pelo aprendizado, pelo seu tempo. Obrigada pelo suporte, pela paciência.

Agradeço ao Dr. Leonardo Frighetto pela contribuição e apoio, aos professores Ricardo Ramina e Paulo Henrique Pires de Aguiar pela sugestão de tema para esta dissertação de mestrado, assim como ao professor Ápio Antunes pelo apoio.

Aos meus colegas de trabalho e do mestrado, por compartilhar experiências, pela terapia de grupo. Ao colega André Franciscatto, pela colaboração, pela paciência, pelo apoio. Aos mestres que tive o privilégio de conviver, em especial ao Prof. José Roberto Goldim, pelo exemplo, pelos princípios bioéticos, pelo aprendizado.

Ao Hospital de Clínicas de Porto Alegre, à Universidade Federal do Rio Grande do Sul e à nossa Faculdade de Medicina, a casa de Sarmiento Leite; ao Programa de Pós-Graduação em Medicina: Ciências Cirúrgicas; muito obrigada.

*“O Universo é a condensação do amor de Deus  
e somente através do amor poderá ser sentido,  
enquanto pela inteligência será compreendido.”*

*Joanna de Angelis*

## RESUMO

Meningiomas petroclivais são tumores da base do crânio desafiadores para ressecção cirúrgica devido a sua localização profunda e relação com estruturas neurovasculares vitais. Geralmente são lesões benignas, mas podem envolver ou infiltrar o osso da base do crânio, dura-máter, tronco encefálico e todas as estruturas neurovasculares desta região, tornando a remoção total difícil sem causar déficits neurológicos. O objetivo deste estudo é revisar uma série de casos de meningiomas petroclivais tratados cirurgicamente em centro de referência de base de crânio, considerando os fatores determinantes para a escolha da abordagem. A casuística foi analisada com coleta retrospectiva dos dados. Devido à dificuldade de acesso, essas lesões geralmente requerem diferentes abordagens cirúrgicas e apresentam dificuldades cirúrgicas distintas. Embora as abordagens fronto-órbito-zigomática, petrosas, incluindo pré-sigmoide retrolabiríntica, translabiríntica e petrosectomia total, e a retrossigmoide sejam as mais utilizadas para ressecção destes tumores, não foi realizado até o presente momento estudo comparativo que determine qual abordagem apresenta maior grau de ressecção cirúrgica associada a menor taxa de morbidade.

### **Palavras-chave:**

Abordagem cirúrgica, base do crânio, clivus, meningioma petroclival, tumor cerebral.



## **ABSTRACT**

Petroclival meningiomas are challenging skull base tumors for surgical resection because of its deep location and their relationship to vital neurovascular structures. They are usually benign, but may involve or infiltrate the bone of the skull base, dura, brain stem and all neurovascular structures in this region, making it difficult to completely remove without causing neurological deficits. The aim of this study is to review a surgical series of petroclival meningioma treated in a referral center for skull base tumors, considering the determining factors to the choice of approach. The casuistry was analyzed with retrospective data collection. Due to difficult access, these injuries usually require different surgical approaches and have different surgical difficulties. Although the fronto-orbital-zygomatic, petrous, including retrolabyrinthine pre-sigmoid, translabyrinthine and total petrosectomy, and retrosigmoid are frequently used for resection of these tumors, it has not been realized to date comparative study to determine which approach has greater degree of surgical resection associated with lower morbidity rate.

### **KEYWORDS:**

Brain tumor, clivus, petroclival meningioma, skull base, surgical approach.

## LISTA DE FIGURAS E TABELAS

### Artigo de Revisão em Inglês

Figure 1. ....	57
Figure 2. ....	58
Table 1. ....	59

### Artigo Original em Português

Quadro 1. ....	67
Tabela 1. ....	68
Figura 1. ....	71
Figura 2. ....	72
Figura 3. ....	73
Figura 4. ....	74
Figura 5. ....	75
Tabela 2. ....	76
Figura 6. ....	77
Tabela 3. ....	77
Figura 7. ....	81
Figura 8. ....	82
Tabela 4. ....	88

### Artigo Original em Inglês

Box 1. ....	110
-------------	-----

<b>Table 1.</b> .....	<b>111</b>
<b>Figure 1.</b> .....	<b>114</b>
<b>Figure 2.</b> .....	<b>115</b>
<b>Figure 3.</b> .....	<b>116</b>
<b>Figure 4.</b> .....	<b>117</b>
<b>Figure 5.</b> .....	<b>118</b>
<b>Table 2.</b> .....	<b>119</b>
<b>Figure 6.</b> .....	<b>119</b>
<b>Table 3.</b> .....	<b>120</b>
<b>Figure 7.</b> .....	<b>123</b>
<b>Figure 8.</b> .....	<b>124</b>
<b>Table 4.</b> .....	<b>144</b>

## **LISTA DE ABREVIATURAS E SIGLAS**

AB – Artéria Basilar

NC – Nervo Craniano

SC – Seio Cavernoso

LCR – Líquido Cefalorraquidiano

FOZ – Fronto-órbito-zigomática

RMT – Ressecção Macroscopicamente Total

MAI – Meato Acústico Interno

HIC – Hipertensão Intracraniana

FJ – Forame Jugular

RNM – Ressonância Nuclear Magnética

SPS – Seio Petroso Superior

DVP – Derivação Ventrículo-Peritoneal

OMS – Organização Mundial da Saúde

## SUMÁRIO

<b>1. Introdução.</b> .....	<b>12</b>
<b>2. Revisão da Literatura.</b> .....	<b>13</b>
<b>3. Referências.</b> .....	<b>27</b>
<b>4. Artigo de Revisão em Inglês.</b> .....	<b>34</b>
<b>5. Objetivos.</b> .....	<b>62</b>
<b>Objetivo Geral</b> .....	<b>62</b>
<b>Objetivos Específicos</b> .....	<b>62</b>
<b>6. Artigo Original em Português.</b> .....	<b>63</b>
<b>Introdução</b> .....	<b>65</b>
<b>Métodos</b> .....	<b>66</b>
<b>Resultados</b> .....	<b>67</b>
<b>Discussão</b> .....	<b>83</b>
<b>Conclusões</b> .....	<b>95</b>
<b>Referências</b> .....	<b>96</b>
<b>7. Artigo Original em Inglês.</b> .....	<b>105</b>
<b>8. Considerações Finais.</b> .....	<b>147</b>

## 1. INTRODUÇÃO

A ressecção cirúrgica dos meningiomas petroclivais é desafiadora devido à sua profundidade e relação com estruturas neurovasculares vitais. São geralmente lesões benignas, mas podem envolver ou infiltrar o osso da base do crânio, dura-máter, tronco encefálico e estruturas neurovasculares adjacentes. Frequentemente promovem invasão da pia-máter e compressão do tronco encefálico, o que aumenta a morbidade.

Os meningiomas perfazem 20 a 25% dos tumores intracranianos e 10% referem-se à fossa posterior. Destes últimos, 5 a 11% acometem a região petroclival, correspondendo a 0,15% de todos os tumores intracranianos.

Embora a história natural dos meningiomas petroclivais tenha um curso de evolução lenta, a incidência de déficits de nervos cranianos e o grau de ressecção tumoral variam amplamente na literatura. Isto reflete em diferentes filosofias terapêuticas, muitas vezes incluindo planejamento de ressecção subtotal, especialmente após o advento da radiocirurgia. Neste contexto, várias são as possibilidades de manejo desses pacientes. Algumas revisões foram feitas previamente sobre o assunto, mas os dados permanecem fragmentados e baseados em estudos retrospectivos de séries de casos, o que dificulta a realização de metanálises.

## 2. REVISÃO DA LITERATURA

A localização petroclival corresponde ao corpo do osso esfenoide e à porção central anterior do osso occipital, limitando-se lateralmente no ápice petroso. O assoalho é composto pelos ligamentos petroclivais e tentório. Contêm importantes estruturas neurovasculares que estão frequentemente envolvidas ou deslocadas por esses tumores, como a artéria basilar e seus ramos (artérias cerebelares ântero-inferior e póstero-inferior, ramos perfurantes, cerebelar superior, cerebral posterior). A veia petrosa superior é habitualmente deslocada posteriormente, os nervos cranianos III e IV são deslocados superiormente e o VI é geralmente circundado pelo tumor ou deslocado superiormente<sup>1</sup>.

Meningiomas petroclivais, por definição, possuem sua origem medial aos nervos cranianos V, VII, VIII, IX, X, e XI, e alcançam o tentório. Frequentemente se estendem à fossa média, seio cavernoso, espaço prepontino, descem ao forame magno, podendo invadir a pia-máter e causar compressão do tronco encefálico e aumentar a morbidade. Meningiomas do clivus inferior (meningiomas da borda anterior do forame magno<sup>35</sup>), do ângulo pontocerebelar (meningiomas tentorial ou petroso<sup>37</sup>) e da asa do esfenoide podem alcançar essas áreas, mas não são considerados como tendo origem petroclival<sup>1</sup>. Meningiomas petroclivais que envolvem o seio cavernoso podem ser classificados como esfenopetroclivais<sup>18</sup>.

Em 1953, Castellano e Ruggiero classificaram meningiomas da fossa posterior em 5 grupos, na série de Olivecrona: convexidade cerebelar, tentório, superfície posterior do osso petroso, clivus e forame magno<sup>2</sup>. Após surgimento da tomografia computadorizada esta classificação foi revisada por Yasargil e colaboradores em 1980, sugerindo que esses tumores surgiam ao longo da linha petroclival, classificando-os em clivais, petroclivais,

esfenopetroclivais, forame magno e ângulo pontocerebelar<sup>3</sup>. Mayberg e Symon em 1986 publicaram uma série utilizando a terminologia clival e petroso apical, disseminando o termo meningioma petroclival<sup>4</sup>.

Os meningiomas petroclivais são tumores raros, de crescimento lento, usualmente produzem sintomas após alcançarem grandes dimensões. Bricolo e colaboradores postularam em sua série que, em média, os meningiomas petroclivais retardam entre 2,5 a 4,5 anos do início dos sintomas para serem diagnosticados, o que posterga o tratamento<sup>5</sup>. A indicação de remoção cirúrgica de pequenos tumores assintomáticos é controversa, pois mesmo pequenos meningiomas petroclivais requerem procedimentos cirúrgicos complexos que podem acrescentar morbidade. No entanto, para tumores menores que três centímetros a cirurgia associa-se a baixa morbidade, podendo apresentar resultados superiores à radiocirurgia a longo prazo<sup>38</sup>.

Cefaleia, distúrbios de marcha, déficit auditivo e parestesias faciais são os principais sintomas correlacionados. O quinto nervo craniano é o mais frequentemente afetado, seguido por IX e X. Paresia facial ocorre em 30% dos pacientes<sup>1</sup>. Distúrbios visuais, sinais cerebelares e déficits sensitivo-motores geralmente ocorrem tardiamente com a progressão da doença. Hidrocefalia é rara devido ao crescimento tumoral lento. Caracteristicamente, pacientes com meningiomas petroclivais podem apresentar boa audição, contrastando com grave envolvimento do trigêmeo e nervos cranianos baixos<sup>1,5,13,15,18,21,24,35,36,54</sup>.

A tomografia computadorizada do crânio é útil para avaliar as estruturas ósseas da base do crânio, podendo revelar erosão óssea, hiperosteose ou ambas. O tumor costuma ser ligeiramente hiperdenso em comparação ao cérebro e demonstra forte realce pelo contraste.



Geralmente infiltra a dura-máter e apresenta grande base de implantação, podendo apresentar calcificações.

A ressonância magnética mostra a extensão e a relação da lesão com tronco encefálico, vasos e nervos cranianos, demonstrando claramente quando ocorre deslocamento e compressão das estruturas normais. Na maioria dos casos, observa-se forte realce pelo gadolínio, com impregnação homogênea. Sinais de infiltração da dura-máter - "*dura tail*" - podem estar presentes. Costuma se apresentar isointenso em T1, hiperintenso no TR longo (T2 e FLAIR), ser muito hidratado e possuir superfície externa levemente lobulada. Habitualmente produz impressão no poro acústico sem alargá-lo, ou penetra o conduto sem invasão do rochedo do osso temporal. Pode haver edema em T2, o que caracteriza invasão da aracnoide. A ressonância magnética de alta definição é fundamental para o planejamento cirúrgico.

A vascularização do tumor e sua relação com vasos importantes podem ser demonstrados por angio-ressonância magnética, angio-tomografia computadorizada tridimensional *multislice*<sup>6,7</sup>, ou ainda por arteriografia digital<sup>49,50,51</sup>. É importante o estudo do suprimento vascular para avaliar deslocamentos, estenoses ou oclusões das artérias basilar, carótida interna e seus ramos. Estes tumores são geralmente supridos por ramos da artéria carótida externa e um dos ramos do tronco meningo-hipofisário (artéria Bernasconi-Cassinari) costuma estar aumentado. Tumores hipervascularizados podem ser embolizados no pré-operatório recente<sup>49,50,51</sup>. O local de drenagem da veia petrosa superior, sua relação com o *cavum* de Meckel e com o meato acústico interno podem ser obtidos através de angio-tomografia computadorizada - venografia. Este conhecimento pré-operatório é importante para o planejamento da abordagem cirúrgica de modo a preservar a veia petrosa superior e

prevenir complicações venosas<sup>7,60</sup>. Além disso, é importante o reconhecimento e a preservação da veia de Labbé nas abordagens petrosa e fronto-órbito-zigomática, quando o corredor subtemporal for utilizado.

Os meningiomas petroclivais são caracterizados por crescimento progressivo causando compressão e envolvimento das estruturas vizinhas. Van Havenberg e colaboradores estudaram 21 pacientes com meningiomas petroclivais tratados conservadoramente, com seguimento mínimo de quatro anos. Descreveram crescimento tumoral em 76% dos casos e piora clínica em 63%<sup>8</sup>. Jung e colaboradores relataram uma série de 38 pacientes com remoção subtotal, crescimento linear de 0,37 cm/ano e aumento volumétrico de 4,94 cm<sup>3</sup>/ano. No entanto, 60% dos pacientes não demonstraram sinais de progressão da doença<sup>9</sup>. Observação clínica pode ser uma opção terapêutica quando houver más condições cirúrgicas, idade avançada, lesões muito pequenas, assintomáticas, ou quando o paciente não desejar operar, podendo repetir a ressonância magnética a cada seis meses ou se novos sintomas. Entretanto, deve-se considerar que os casos pequenos podem constituir os de maior potencial de cura, possivelmente com menor morbidade<sup>38</sup>.

São utilizadas três abordagens cirúrgicas principais: fronto-órbito-zigomática, petrosa e retrosigmoide, podendo ser combinadas<sup>1,10,11,12</sup>. Embora as abordagens endoscópicas endonasais extendidas tenham evoluído para manejar alguns meningiomas da base do crânio, a posição do nervo abducente no clivus, a consistência endurecida da maioria dos meningiomas e, em menor grau, a extensão lateral destes tumores na fossa posterior, são fatores limitantes para este procedimento quando se busca máxima ressecção com baixa ou nenhuma morbidade.

A craniotomia fronto-têmporo-esfenoidal - pterional - descrita por Yasargil em 1975<sup>56</sup>, promove a exposição do opérculo frontoparietal, abertura da fissura sylviana e das cisternas anteriores da base do encéfalo. Posiciona-se em decúbito dorsal horizontal, ombro na borda da mesa cirúrgica em posição neutra, cabeça e pescoço suspensos após retirada da cabeceira de apoio, com a cabeça fixada com Mayfield e mantida acima do nível do átrio direito para facilitar o retorno venoso. As patologias da região do seio cavernoso requerem pequena deflexão e maior rotação da cabeça, deixando o rebordo orbitário no plano mais superior. A tricotomia deve ser realizada até 2 cm distalmente à região da incisão cirúrgica, imediatamente antes da cirurgia, permitindo melhor fixação dos campos, redução do risco de infecção e melhor fixação do curativo após o término do procedimento. A incisão segue um trajeto arciforme de início na borda superior do arco zigomático imediatamente anterior ao *tragus*, estendendo-se até a linha média do crânio na região frontal, respeitando-se os limites de implantação do cabelo. O local da marcação anterior ao *tragus* não deve ser muito anterior para evitar eventual secção da artéria temporal superficial e do ramo frontal do nervo facial, que se dispõe anteriormente a essa artéria. Após realiza-se a dissecação interfascial de Yasargil, secção e deslocamento do músculo temporal e a craniotomia pterional, a fim de expor os giros frontal inferior, parte do giro frontal médio, giro temporal superior e parte superior do giro temporal médio. Isto permite a separação microcirúrgica e o afastamento dos giros frontal inferior e temporal superior sem que haja compressão deles contra o rebordo ósseo. Realiza-se trepanação em três locais: a primeira entre a linha temporal superior e a sutura fronto-zigomática do processo orbital externo; a segunda sobre a porção mais posterior da linha temporal superior; e a terceira trepanação deve ser feita sobre a porção mais inferior da parte escamosa do osso temporal, com drilagem da pequena asa do esfenoide, internamente

entre a primeira e a terceira trepanações. A abertura dural assume forma de C, com concavidade livre voltada para o teto orbitário e para a base esfenoidal já drilados<sup>39</sup>.

A abordagem pterional pode ser utilizada nos meningiomas esfenopetroclivais para ressecção parcial do componente epidural da fossa média, em tempo cirúrgico distinto da parte clival (quando geralmente utiliza-se abordagem suboccipital). Esta conduta mais conservadora pode ser alternativa à abordagem petrosa, que proporciona remoção dos componentes das fossas posterior e média em um só tempo cirúrgico. No entanto, para alcançar o tentório através da abordagem pterional, a área de trabalho costuma ser estreita, a profundidade é considerável e a visibilidade fica restrita<sup>21</sup>.

A variante fronto-órbito-zigomática é utilizada para os tumores petroclivais com maior extensão na fossa média e que envolvem o seio cavernoso. A ampla exposição da fossa média e o controle adequado da artéria carótida interna são vantagens, porém esta abordagem não produz uma boa exposição do tumor na porção clival abaixo do meato acústico interno e abaixo dos nervos cranianos VII e VIII, mesmo com a abertura do tentório.

O paciente é posicionado em decúbito dorsal com a cabeça rotada 30° para o lado oposto. Monitorização intraoperatória dos nervos cranianos III, IV, VI, VII e VIII deve ser realizada. Realiza-se incisão na pele em forma de C pré-auricular, 1 cm abaixo do arco zigomático, estendendo-se à área frontal, atrás da linha do cabelo. O retalho de pele é rebatido para baixo, ao nível da fáscia temporal, expondo a raiz do arco zigomático, articulação têmporo-mandibular e a borda lateral da órbita. O ramo fronto-orbital do nervo facial é preservado e o zigoma é exposto através de dissecação subfascial, com incisão das duas fáscias temporais até alcançar o músculo temporal<sup>39</sup>, ou por dissecação interfascial de Yasargil, com separação das superfícies externa e interna da fáscia temporal. O processo zigomático é

rebatido inferiormente com o músculo masseter inserido a ele. Após realizar craniotomia com preservação do teto da órbita para posterior reconstrução, procede-se drilagem do processo clinóide anterior extradural (se a clinóide anterior for hiperostótica sua remoção é intradural). O forame oval, espinhoso e redondo são identificados e a artéria meníngea média é coagulada e cortada ao realizar o *peeling* da fossa média. A fissura orbital superior é aberta. Após o término da etapa epidural, a dura-máter é incisada em C invertido e a fissura Sylviana dissecada amplamente, expondo a artéria carótida interna e os nervos olfatório, óptico e oculomotor. O teto do canal óptico é drilado com broca diamantada sob irrigação constante, após abertura do ligamento falciforme. Após a identificação e dissecação cuidadosa de todas as estruturas neurovasculares, a partir da porção não envolvida e da cápsula do tumor, o tumor é removido na fossa média, expondo a parede lateral do seio cavernoso. Caso o seio cavernoso esteja infiltrado, procede-se a abertura da parede lateral através de incisão ou *peeling*. Quando este *peeling* é realizado, o III nervo craniano e os ramos do nervo trigêmeo são identificados e dissecados. O nervo abducente e a artéria carótida interna podem ser totalmente envolvidos pelo tumor dentro do seio cavernoso, e o uso de micro-Doppler pode ser útil para identificá-los. Os ramos intracavernosos da artéria carótida interna podem estar aumentados, vascularizando o tumor. O objetivo da cirurgia é a remoção total do tumor com preservação da artéria carótida interna e dos nervos cranianos II e III. Se a cápsula do tumor for muito aderente a estas estruturas sem plano aracnoide claro, ou eles estiverem infiltrados pelo tumor mas os nervos ainda preservados, uma remoção subtotal deve ser realizada. Após remover o meningioma da fossa média, intracavernoso ou somente o componente da parede lateral do seio cavernoso procede-se a remoção na fossa posterior, através da abertura do tentório posteriormente à entrada cranial do III nervo no seio cavernoso. O ápice petroso e o processo clinóide posterior podem ser removidos com brocas de diamante para ampliar a

exposição. A artéria basilar e seus ramos e os nervos cranianos VII e VIII são dissecados a partir da cápsula do tumor. Uma adequada exposição cirúrgica não é possível abaixo do nível do canal auditivo interno<sup>18</sup>.

As abordagens petrosas incluem: pré-sigmoide retrolabiríntica, pré-sigmoide translabiríntica e petrosectomia total. Estas abordagens são utilizadas quando a lesão é localizada na fossa média, posterior e região do clivus. Se o paciente tem boa audição prévia, prefere-se o acesso pré-sigmoide retrolabiríntico. Quando não há audição ipsilateral, é possível remover os canais semicirculares, e esta abordagem é chamada pré-sigmoide translabiríntica. Para tumores gigantes que atravessam a linha média na região prepontina, uma abordagem mais lateral e extensa é necessária, através de petrosectomia total. As abordagens petrosas não dão acesso ao terço inferior do clivus, principalmente se o bulbo jugular estiver em posição alta. Nestes casos a dura-máter da fossa posterior precisa ser aberta.

Na abordagem petrosa posterior (pré-sigmoide), o paciente é posicionado em decúbito dorsal, com a cabeça rodada para o lado oposto. A incisão na pele é feita semicircular a partir da região temporal, quatro centímetros acima do arco zigomático, passando três centímetros atrás da orelha, estendendo-se dois centímetros por trás da ponta da mastoide. Para evitar a perda de líquido pós-operatória, utiliza-se reconstrução da base do crânio com fâscia do músculo temporal, sendo este seccionado e dissecado com o periósteo da mastoide, da fâscia craniocervical e do músculo esternocleidomastóideo, que é separado da sua inserção, formando um grande retalho vascularizado que é girado para trás no final da cirurgia para cobrir a totalidade do campo cirúrgico. A cortical da mastoide é retirada para reconstrução posterior e procede-se a drilagem da mastoide com exposição da dura-máter pré-sigmoide da

fossa posterior (Triângulo de Trautman), do *tegmen mastoideo* e *tegmen timpani* (dura-máter da fossa média). Duas trepanações acima e duas abaixo do seio sigmoide são realizadas e, com uma broca de alta rotação, faz-se uma craniotomia expondo as fossas média e posterior (retrosigmoide). Os seios petroso superior, sigmoide e transversos são expostos. As células da mastoide retrofacial são removidas até ao bulbo jugular. A dura-máter anterior é exposta para o seio sigmoide. As células zigomáticas e supralabirínticas são removidas, mantendo os canais semicirculares e ouvido médio intactos. O seio petroso superior é coagulado ligando-se em dois pontos com miniclipes ou somente coagulação. A dura-máter é incisada anterior ao seio sigmoide e paralela ao assoalho da fossa média. O seio petroso superior é cortado. O tentório é incisado, inicialmente perpendicular ao seio petroso superior por dois a três centímetros e, em seguida, medialmente, paralelo ao seio transversos por mais três centímetros. Essa manobra permite uma ampla exposição do cerebelo, separando-o a partir do aspecto posterior do lobo temporal em "livro aberto". Cuidados devem ser tomados para preservar a veia de Labbé, que tem uma anatomia variável e geralmente entra no seio transversos dez milímetros antes da sua junção com o seio sigmoide. Avaliação pré-operatória da anatomia venosa é fundamental para planejar esta abordagem. A incisão do tentório é continuada até a incisura onde o IV nervo craniano é exposto e preservado. Algumas pequenas veias-ponte basais do lobo temporal são coaguladas e cortadas, permitindo uma ampla exposição subtemporal. Duas espátulas são cuidadosamente colocadas no cérebro, apoiando o lobo temporal e o cerebelo, expondo toda a região petroclival dos nervos cranianos III a VII e VIII. O nervo trigêmeo geralmente pode ser visto deslocado posterior e superiormente. O tumor é desvascularizado pela coagulação bipolar da sua inserção dural. Após realiza-se a ressecção intracapsular fragmentada do tumor, com aspirador ultrassônico, realizando citorredução do tumor, que permite dissecação da cápsula tumoral dos nervos, artéria basilar, e das artérias

cerebelar superior e cerebral posterior. O nervo abducente é muito fino e frágil, o canal de Dorello está localizado medialmente aos nervos cranianos VII e VIII, devendo-se abordar esta região apenas após uma ressecção ampla do tumor. Extensões tumorais à parte posterior do seio cavernoso são ressecadas seguindo o nervo trigêmeo. Toda infiltração do osso petroso e clivus é removida com broca de diamante. Após a remoção total, a dura-máter é fechada de forma estanque ou com enxerto de fásia e cola de fibrina.

A abordagem pré-sigmoide translabiríntica é semelhante à abordagem anterior, com remoção adicional do labirinto, através da perfuração dos canais semicirculares, o que irá adicionar uma exposição de cerca de 1,5 centímetros de cirurgia, permitindo uma melhor visualização das estruturas da linha média. Esta abertura dos canais semicirculares provoca surdez<sup>1</sup>.

Na petrosectomia total, o procedimento cirúrgico é inicialmente o mesmo descrito para a abordagem pré-sigmoide (ou petrosectomia anterior), completado com remoção adicional de canais semicirculares e cóclea (petrosectomia posterior), podendo-se realizar transposição do nervo facial. A artéria carótida interna petrosa é exposta em todo o seu curso dentro do osso temporal até sua entrada no seio cavernoso. Esta abordagem é especialmente útil para lesões muito grandes que cruzam a linha média em pacientes que já estão sem audição ipsilateral ao tumor. A transposição do nervo facial irá causar paralisia facial pós-operatória, o que costuma melhorar dentro de três meses após a cirurgia para House-Brackmann grau 1-2<sup>1</sup>. Por este motivo, esta manobra atualmente não é utilizada de rotina em cirurgia de tumor petroclival. A tuba auditiva é fechada com músculo para evitar fistula liquórica pós-operatória. Se não houver um curto espaço entre o seio sigmoide e o labirinto,



nos pacientes com audição preservada e seio sigmoide não dominante, uma abordagem trans-sigmoide pode ser utilizada<sup>1</sup>.

Ichimura e colaboradores relataram o uso da abordagem transpetrosa anterior em noventa e um pacientes com meningiomas petroclivais. Indicaram esta abordagem especialmente nas lesões predominantemente da fossa média, envolvendo clivus superior e tentório, possibilitando acesso ao cavo de Meckel<sup>13</sup>.

A abordagem retrossigmoide é simples e fácil de executar comparativamente às abordagens petrosas. É indicada quando o tumor está localizado principalmente na fossa posterior, com pequena extensão na fossa média e porção posterior do seio cavernoso. Em decúbito dorsal (posição de mastoide) com rotação e extensão lateral da cabeça, a incisão na pele inicia-se na região retromastoidea, cinco centímetros atrás do canal auditivo externo, e estende-se dois centímetros da ponta da mastoide, terminando no pescoço superior. Fáscia e músculos são seccionados inferiormente, expondo o osso occipital, o *asterium*, e a região retromastoidea. Uma craniotomia de quatro centímetros de diâmetro é realizada expondo os seios transversos e sigmoide. A craniotomia pode ser guiada por neuronavegação, para localização dos seios sigmoide e transversos. A veia emissária da mastoide é coagulada e cortada ou ocluída com cera óssea. A dura-máter é incisada paralela ao seio sigmoide, retraíndo-se o aspecto lateral do cerebelo ligeiramente, abrindo a cisterna cerebelomedular. Os nervos cranianos VII e VIII normalmente encontram-se posterior à cápsula do tumor, muitas vezes sendo incorporados para dentro do tumor, devendo-se realizar uma dissecação muito cuidadosa, com monitorização intraoperatória. O V nervo craniano é encontrado no polo superior do tumor ou é deslocado para cima com IV nervo craniano através da margem livre do tentório. O VI nervo craniano normalmente localiza-se anteriormente ou dentro do

tumor, sua identificação e dissecação somente são possíveis após extensa redução da lesão. Após a coagulação dos anexos durais, é realizada ressecção fragmentada intracapsular entre os nervos cranianos, através de "janelas" (tentório-V; V-VII e VIII; VII e VIII-IX, X, XI). O envolvimento tumoral da artéria basilar e seus ramos, bem como da artéria vertebral é comum. A dissecação do plano aracnoide ao redor dos vasos e nervos cranianos é necessária para preservar estas estruturas. A abordagem retrossigmoide permite ressecção do tumor do forame jugular até a parte posterior do seio cavernoso. Tumor com extensão à fossa média pode ser ressecado, abrindo o tentório e perfurando o tubérculo suprameatal e ápice petroso<sup>14</sup>. Após remoção total do tumor, um fechamento estanque da dura-máter é realizado. Todas as células mastoides abertas devem ser seladas com enxerto de músculo e cola de fibrina.

Nos meningiomas petroclivais, a remoção total se obtém mais comumente nas lesões pequenas, sendo a morbidade comparada à radiocirurgia<sup>38</sup>. A remoção subtotal com ou sem tratamento adjuvante geralmente é realizada quando há invasão do seio cavernoso. Little e colaboradores realizaram ressecção subtotal em pacientes com tumores aderentes ou fibrosos, o que reduziu significativamente a taxa de déficit neurológico pós-operatório sem aumento significativo da taxa de recorrência tumoral<sup>15</sup>. Nanda e colaboradores na sua série de cinquenta pacientes com meningiomas petroclivais obtiveram ressecção total em apenas 28%, com resultado funcional bom em 92% dos pacientes, ressaltando o objetivo cirúrgico principal como alcançar máxima ressecção tumoral mantendo ou melhorando os resultados funcionais, sugerindo tratamento dos tumores residuais ou recorrentes com radiocirurgia estereotáxica<sup>16</sup> (Tabela 1).

Radioterapia estereotáxica fracionada e radiocirurgia podem ser indicadas como tratamento inicial ou adjuvante nos meningiomas da base do crânio, demonstrando bons

resultados relativos a controle tumoral e preservação neurológica<sup>17,40,41,42, 44</sup>. Nicolato e colaboradores relataram em sua série de meningiomas da fossa posterior com uso de Gamma Knife que o único fator a influenciar significativamente a eficácia da radiocirurgia para o controle de crescimento tumoral foi a natureza biológica do meningioma – graus II e III da OMS<sup>43</sup>. Subach e colaboradores em 1998 apresentaram bons resultados em 62 casos de meningiomas petroclivais, com déficit craniano em 8% dos pacientes<sup>45</sup>. Iwai e colaboradores demonstraram bons resultados em 7 casos de meningiomas petroclivais grandes e do seio cavernoso com uso de Gamma Knife em dois tempos<sup>46</sup>. Feng Xu e colaboradores recomendaram uso individualizado da radiocirurgia nos meningiomas petroclivais conforme fatores idade, volume e localização do tumor residual e características patológicas<sup>47</sup>. Por outro lado, Flannery e colaboradores publicaram em 2010 sua experiência de 21 anos de Gamma Knife em meningiomas petroclivais, evitando ressecção inicial ou adicional em 98% dos pacientes, com baixo risco de efeitos adversos da radiação, acreditando que a radiocirurgia deva ser considerada como opção inicial para pacientes com pequenos meningiomas petroclivais sintomáticos<sup>48</sup>.

Estudo recente publicado por Almefty, Dunn e colaboradores<sup>18</sup> relatou uma série de 64 pacientes tratados entre 1988 e 2012. Destacaram que a remoção total (Grau I ou II ressecção) dos meningiomas petroclivais foi possível em 76,4% dos casos e foi facilitada pelo uso de abordagens de base do crânio, com bons resultados e estado funcional. Os autores sugeriram ainda que, nos casos em que circunstâncias impedem a remoção total, os tumores residuais possam ser seguidos até que a progressão seja evidente, quando uma nova intervenção possa ser planejada.

Essas lesões geralmente requerem diferentes abordagens cirúrgicas e apresentam dificuldades cirúrgicas distintas. A escolha da abordagem cirúrgica é geralmente baseada na localização e extensão do tumor, conforme envolvimento de estruturas venosas, como a veia de Labbé, os seios petroso superior e transverso e a veia petrosa, especialmente nas abordagens petrosas<sup>19</sup>, e de acordo com a experiência do cirurgião. Um fator adicional a ser considerado é o formato do crânio. Pacientes com crânio braquicefálico têm uma distância ântero-posterior mais curta ao ápice petroso e abordagem fronto-órbito-zigomática da fossa média pode ser indicada. Pacientes dolicocefálos são os mais adequados para abordagens petrosas porque a distância lateral ao ápice petroso é mais curta. Tumores maiores, que invadem o seio cavernoso e se estendem à fossa posterior, podem ser removidos em dois tempos. Pacientes idosos costumam tolerar melhor duas cirurgias menores do que um processo de longa duração<sup>1</sup>.

A maioria dos meningiomas petroclivais é de lesões benignas. A ressecção total é, no geral, o único tratamento que pode curar estes pacientes, mas muitas vezes não é possível devido ao envolvimento e invasão do seio cavernoso, de nervos cranianos, vasos e pia-máter. O tamanho, consistência e comportamento biológico do tumor são outros fatores limitantes. A escolha da abordagem cirúrgica e experiência do cirurgião são muito importantes para alcançar bons resultados. Os tumores pequenos (até 3 centímetros de diâmetro) costumam apresentar os melhores resultados cirúrgicos<sup>38,52</sup>. Estes pacientes também correspondem aos mais adequados para radiocirurgia<sup>1</sup>.

### 3. REFERÊNCIAS

1. Ramina R, Fernandes YB, Neto MC. Petroclival Meningiomas: Diagnosis, Treatment, and Results. In: Ramina R, Aguiar PHP, Tatagiba M. Samii's Essentials in Neurosurgery. Berlin, Heidelberg: Springer-Verlag; 2008. P. 121-135.
2. Castellano F, Ruggiero G. Meningiomas of the posterior fossa. *Acta Radiol.* 1953; 104:1–177.
3. Yasargil M, Mortara R, Curcic M. Meningiomas of basal posterior cranial fossa. *Adv Tech Stand Neurosurg.* 1980; 7:3–115.
4. Mayberg MR, Symon LD. Meningiomas of the clivus and apical petrous bone: report of 35 cases. *J Neurosurg.* 1986; 65:160–167.
5. Bricolo AP, Turazzi S, Talachi A. Microsurgical removal of petroclival meningiomas. A report of 33 patients. *Neurosurgery.* 1992; 31:813–828.
6. Zhao X, Yu RT, Li JS, Xu K, Li X. Clinical value of multi-slice 3-dimensional computed tomographic angiography in the preoperative assessment of meningioma. *Experimental and Therapeutic Medicine.* 2013; 6: 475-478.
7. Kaku S, Miyahara K, Fujitsu K, Okada T, Ichikawa T, Abe T. Drainage Pathway of the Superior Petrosal Vein Evaluated by CT Venography in Petroclival Meningioma Surgery. *J Neurol Surg B.* 2012; 73:316–320.
8. Havenbergh TV, Carvalho G, Tatagiba M, Plets C, Samii M. Natural history of petroclival meningiomas. *Neurosurgery.* 2003; 52:55-64.
9. Jung HW, Yoo H, Paek SH, Choi KS. Long term outcome and growth rate of subtotally resected petroclival meningiomas. Experience with 38 cases. *Neurosurgery.* 2000; 46:567–575.
10. Yasargil MG. *Microneurosurgery IV A: CNS Tumors: surgical anatomy, neuropathology, neuroradiology, neurophysiology, clinical considerations, operability, treatment options.* Stuttgart: Thieme; 1994.

11. Yasargil MG. *Microneurosurgery IV B: Microneurosurgery of CNS tumors*. Stuttgart: Thieme; 1996.
12. Sekhar LN, Fessler RG. *Atlas of Neurosurgical Techniques*. New York: Thieme; 2006.
13. Ichimura S, Kawase T, Onozuka S, Yoshida K, Ohira T. Four subtypes of petroclival meningiomas: differences in symptoms and operative findings using the anterior transpetrosal approach. *Acta Neurochir (Wien)*. 2008; 150: 637–645.
14. Samii M, Tatagiba M, Carvalho GA. Retrosigmoid intradural suprameatal approach to Meckel's cave and the middle fossa: surgical technique and outcome. *J Neurosurg*. 2000; 92:235–241.
15. Little KM, Friedmann AH, Sampson JH, Wanibuchi M, Fukushima T. Surgical management of petroclival Meningiomas: defining resection goals based on risk of neurological morbidity and tumor recurrence rates in 137 patients. *Neurosurgery*. 2005; 56:546-559.
16. Nanda A, Javalkar V, Banerjee AD. Petroclival meningiomas: study on outcomes, complications and recurrence rates. *J Neurosurg*. 2011; 114:1268-1277.
17. Starke RM, Williams BJ, Hiles C, Nguyen JH, Elsharkawy MY, Sheehan JP. Gamma Knife surgery for skull base meningiomas. *J Neurosurg*. 2012; 116:588-597.
18. Al-Mefty R, Dunn IF, Pravdenkova S, Abolfotoh M, Al-Mefty O. True petroclival meningiomas: results of surgical management. *J Neurosurg*. 2013; October 25:1-12.
19. Hafez A, Nader R, Al-Mefty O. Preservation of the superior petrosal sinus during the petrosal approach. *J Neurosurg*. 2011; 114:1294-1298.
20. Nishimura S, Hakuba A, Jang BJ, Inoue Y. Clivus and Apicopetroclivus Meningiomas - Report of 24 Cases. *Neurol Med Chir*. 1989; 29:1004-1011.
21. Samii M, Tatagiba M. Experience with 36 surgical cases of petroclival meningiomas. *Acta Neurochir (Wien)*. 1992; 118:27-32.

22. Kawase T, Shiobara R, Toya S. Middle fossa transpetrosal-transtentorial approaches for petroclival meningiomas: selective pyramid resection and radicality. *Acta Neurochir (Wien)*. 1994; 129:113-120.
23. Natarajan SK, Sekhar LN, Schessel D, Morita A. Petroclival meningiomas: multimodality treatment and outcomes at long-term follow-up. *Neurosurgery*. 2007; 60(6):965-981.
24. Couldwell WT, Fukushima T, Giannotta SL, Weiss MH. Petroclival meningiomas: surgical experience in 109 cases. *J Neurosurg*. 1996; 84:20-28.
25. Abdel Aziz KM, Sanan A, van Loveren HR, Tew JM Jr, Keller JT, Pensak ML. Petroclival meningiomas: predictive parameters for transpetrosal approaches. *Neurosurgery*. 2000; 47:139-152.
26. Matsui T. Therapeutic Strategy and Long-term Outcome of Meningiomas Located in the Posterior Cranial Fossa. *Neurol Med Chir*. 2012; 52: 704-713.
27. Kusumi M, Fukushima T, Mehta AI, Aliabadi H, Nonaka Y, Friedman AH et al. Tentorial detachment technique in the combined Petrosal approach for petroclival meningiomas. *J Neurosurg*. 2012; 116:566-573.
28. Chen LF, Yu XG, Bu B, Xu BN, Zhou DB. The retrosigmoid approach to petroclival meningioma surgery. *Journal of Clinical Neuroscience*. 2011; 18:1656-1661.
29. Shi W, Shi JL, Xu QW, Che XM, Ju SQ, Chen J. Temporal base intradural transpetrosal approach to the petroclival region: an appraisal of anatomy, operative technique and clinical experience. *British Journal of Neurosurgery*. 2011; 25:714-722.
30. Watanabe T, Katayama Y, Fukushima T, Kawamata T. Lateral supracerebellar transtentorial approach for petroclival meningiomas: operative technique and outcome. *J Neurosurg*. 2011; 115:49-54.

31. Yamakami I, Higuchi Y, Horiguchi K, Saeki N. Treatment policy for petroclival meningioma based on tumor size: aiming radical removal in small tumors for obtaining cure without morbidity. *Neurosurg Rev.* 2011; 34:327-335.
32. Yang J, Fang T, Ma S, Yang S, Qi J, Qi Z et al. Large and giant petroclival meningiomas: Therapeutic strategy and the choice of Microsurgical approaches – report of the experience with 41 cases. *British Journal of Neurosurgery.* 2011; 25:78-85.
33. Li PL, Mao Y, Zhu W, Zhao NQ, Zhao Y, Chen L. Surgical strategies for petroclival meningioma in 57 patients. *Chinese Medical Journal.* 2010; 123:2865-2873.
34. Seifert V. Clinical management of petroclival meningiomas and the eternal quest for preservation of quality of life. Personal experiences over a period of 20 years. *Acta Neurochir.* 2010; 152:1099-1116.
35. Tahara A, Santana Jr PA, Maldaun MVC, Panagopoulos AT, Silva AN, Zicarelli CA et al. Petroclival meningiomas: Surgical management and common complications. *Journal of Clinical Neuroscience.* 2009; 16:655-659.
36. Zentner J, Meyer B, Vieweg U, Herberhold C, Schramm J. Petroclival meningiomas: is radical resection always the best option? *J Neurol Neurosurg Psychiatry.* 1997; 62:341–345.
37. Kawase T, Shiobara R, Toya S. Anterior transpetrosal-transtentorial approach for sphenopetroclival meningiomas: surgical method and results in 10 patients. *Neurosurgery.* 1991; 28:869–876.
38. Ramina R, Neto MC, Fernandes YB, Silva EB, Mattei TA, Aguiar PH. Surgical removal of small petroclival meningiomas. *Acta Neurochir (Wien)* 2008; 150:409–417.
39. Neto FC, Ribas GC, Oliveira O. A craniotomia pterional - Descrição passo a passo. *Arq Neuropsiquiatr.* 2007; 65(1):101-106.



40. Davidson L, Fishback D, Russin JJ, Weiss MH, Yu C, Pagnini PG et al. Postoperative Gamma Knife surgery for benign meningiomas of the cranial base. *Neurosurg Focus*. 2007; 23(4):E6.
41. Kreil W, Luggin J, Fuchs I, Weigl V, Eustacchio S, Papaefthymiou G. Long term experience of gamma knife radiosurgery for benign skull base meningiomas. *J Neurol Neurosurg Psychiatry*. 2005; 76(10):1425-1430.
42. Milker-Zabel S, Zabel-du Bois A, Huber P, Schlegel W, Debus J. Intensity-modulated radiotherapy for complex-shaped meningioma of the skull base: long-term experience of a single institution. *Int J Radiat Oncol Biol Phys*. 2007; 68(3):858-863.
43. Nicolato A, Foroni R, Pellegrino M, Ferraresi P, Alessandrini F, Gerosa M et al. Gamma knife radiosurgery in meningiomas of the posterior fossa. Experience with 62 treated lesions. *Minim Invasive Neurosurg*. 2001; 44(4):211-207.
44. Zachenhofer I, Wolfsberger S, Aichholzer M, Bertalanffy A, Roessler K, Kitz K et al. Gamma-knife radiosurgery for cranial base meningiomas: experience of tumor control, clinical course, and morbidity in a follow-up of more than 8 years. *Neurosurgery*. 2006; 58(1):28-36.
45. Subach BR, Lunsford LD, Kondziolka D, Maitz AH, Flickinger JC. Management of petroclival meningiomas by stereotactic radiosurgery. *Neurosurgery*. 1998; 42(3):437-443.
46. Iwai Y, Yamanaka K, Nakajima H. Two-staged gamma knife radiosurgery for the treatment of large petroclival and cavernous sinus meningiomas. *Surg Neurol*. 2001; 56(5):308-314.
47. Xu F, Karampelas I, Megerian CA, Selman WR, Bambakidis NC. Petroclival meningiomas: an update on surgical approaches, decision making, and treatment results. *Neurosurg Focus*. 2013; 35:1-10.

48. Flannery TJ, Kano H, Lunsford LD, Sirin S, Tormenti M, Niranjana A et al. Long-term control of petroclival meningiomas through radiosurgery. *J Neurosurg.* 2010; 112(5):957-964.
49. Kai Y, Hamada J, Morioka M, Yano S, Nakamura H, Makino K et al. Preoperative cellulose porous beads for therapeutic embolization of meningioma: provocation test and technical considerations. *Neuroradiology.* 2007; 49(5):437-443.
50. Kusaka N, Tamiya T, Sugiu K, Tokunaga K, Nishiguchi M, Takayama K et al. Combined use of TruFill DCS detachable coil system and Guglielmi detachable coil for embolization of meningioma fed by branches of the cavernous internal carotid artery. *Neurol Med Chir.* 2007; 47(1):29-31.
51. Hirohata M, Abe T, Morimitsu H, Fujimura N, Shigemori M, Norbash AM. Preoperative selective internal carotid artery dural branch embolisation for petroclival meningiomas. *Neuroradiology.* 2003; 45(9):656-660.
52. Bambakidis NC, Kakarla UK, Kim LJ, Nakaji P, Porter RW, Dasgupta CP et al. Evolution of surgical approaches in the treatment of petroclival meningiomas: a retrospective review. *Neurosurgery.* 2007; 61(5 Suppl 2):202-211.
53. Spetzler RF, Dasgupta CP, Pappas CT. The combined supra- and infratentorial approach for lesions of the petrous and clival regions: experience with 46 cases. *J Neurosurg.* 1992; 76:588-599.
54. Park C-K, Jung H-W, Kim JE, Paek SH, Kim DG. The selection of the optimal therapeutic strategy for petroclival meningiomas. *Surgical Neurology.* 2006; 66:160-166.
55. Goel A. Extended lateral subtemporal approach for petroclival meningiomas: report of experience with 24 cases. *British Journal of Neurosurgery.* 1999; 13(3):270-275.
56. Yasargil MG. *Microneurosurgery.* Stuttgart: Georg Thieme Verlag; 1984. Vol 1:217-220.

57. Mathiesen T, Gerlich A, Kihlstrom L, Svensson M, Bagger-Sjoback D. Effects of using combined transpetrosal surgical approaches to treat petroclival meningiomas. *Neurosurgery*. 2007;60(6):982–992.
58. DiLuna ML, Bulsara KR. Surgery for Petroclival Meningiomas: A Comprehensive Review of Outcomes in the Skull Base Surgery Era. *Skull Base* 2010; 20:337–342.
59. Tatagiba M, Samii M, Matthies C, Vorkapic P. Management of Petroclival Meningiomas: A Critical Analysis of Surgical Treatment. *Acta Neurochir*. 1996; [Suppl] 65: 92-94.
60. Koerbel A, Gharabaghi A, Safavi-Abbasi S, Samii A, Ebner FH, Samii M et. al. Venous complications following petrosal vein sectioning in surgery of petrous apex meningiomas. *Eur J Surg Oncol*. 2009; 35(7):773-779.
61. Aguiar PH, Tahara A, Almeida AN, Kurisu K. Microsurgical treatment of tentorial meningiomas: Report of 30 patients. *Surgical Neurology International*. 2010; 1:36.
62. Aguiar PHP, Paiva WS, De Santana Jr PA, Isolan G. Tentorial Posterior Fossa Meningioma: Which Is the Ideal Surgical Approach: Supra/Infratentorial Combined or Retrosigmoid? *Neurosurgery Quarterly*. 2009; Vol 19 (1):40-45.

#### 4. ARTIGO DE REVISÃO EM INGLÊS

### **Petroclival meningiomas: remaining controversies in light of minimally invasive approaches**

Running Head: Petroclival meningioma: remaining controversies

**Sâmia Yasin Wayhs, MD<sup>1</sup>, Guilherme Alves Lepski, MD, PhD<sup>2</sup>, Leonardo Frighetto, MD<sup>3</sup>, Gustavo Rassier Isolan, MD, PhD<sup>4</sup>**

<sup>1</sup> Neurosurgeon and Intensivist, Graduate Program in Surgical Sciences, Universidade Federal do Rio Grande do Sul (UFRGS). Rua Oscar Freire, 1523/72, Pinheiros, São Paulo, SP, CEP 05409-010, Brazil. Phone: +55-11-94101-2319. E-mail: [s.wayhs@hc.fm.usp.br](mailto:s.wayhs@hc.fm.usp.br)

<sup>2</sup> Neurosurgeon, Department of Neurology, Division of Neurosurgery, Universidade de São Paulo (USP), São Paulo, SP, Brazil; Department of Neurosurgery, Eberhard Karls University, Tübingen, Germany. Avenida Albert Einstein, 627/701, Morumbi, São Paulo, SP, CEP 05652-000. Phone: +55-11-2151-0317. E-mail: [lepski@usp.br](mailto:lepski@usp.br)

<sup>3</sup> Neurosurgeon, Oncology Center, Radiotherapy and Radiosurgery Unit, Hospital Moinhos de Vento (HMV). Rua Teixeira Soares, 640, Centro, Passo Fundo, RS, CEP 99010-080, Brazil. Phone: +55-54-3317-6000. E-mail: [lfrighetto@hotmail.com](mailto:lfrighetto@hotmail.com)

<sup>4</sup> Graduate Program in Surgical Sciences, Universidade Federal do Rio Grande do Sul (UFRGS); Centro Avançado de Neurologia e Neurocirurgia (CEANNE). Rua Ramiro Barcelos, 2400, 2º andar, Zip Code 90035-003, Porto Alegre, RS, Brazil. Phone: +55-51-3308-5607. E-mail: [ppgcirur@ufrgs.br](mailto:ppgcirur@ufrgs.br)

**Corresponding author****Gustavo Rassier Isolan**

Rua Ramiro Barcelos, 2400, 2º andar, Bairro Bom Fim

90035-003 - Porto Alegre, RS – Brazil - [ppgcirur@ufrgs.br](mailto:ppgcirur@ufrgs.br) - Phone: +55-51-3308-5607**Financial disclosure: The authors have no financial relationships relevant to this article to disclose.****Conflict of Interest: The authors have no conflicts of interest to disclose.**

Author contributions to the study and manuscript preparation include the following. Conception and design: all authors. Acquisition of data: Isolan, Frighetto. Analysis and interpretation of data: all authors. Manuscript writing: Wayhs, Lepski. Critical revision of the manuscript: all authors. Review of submitted version of manuscript: all authors. Administrative/technical/material support: Isolan. Study supervision: Isolan.

**ABSTRACT**

Surgical resection of petroclival meningiomas remains challenging due to their deep location and relationship to vital neurovascular structures. Although the natural history of these tumors involves a slow course, the incidence of cranial nerve deficits and the extent of tumor resection vary widely in the literature. Some reviews on this topic have been conducted, but data remain fragmentary and based on retrospective case series, which hinders attempts at meta-analysis. Within this context, research into the use of minimally invasive approaches, including in neuroendoscopy, continues to emerge. The objective of this narrative review is to analyze the available literature on the surgical treatment of petroclival meningiomas, with a focus on attempts at endoscopy-assisted resection.

**Keywords:** petroclival meningioma, surgical approach, clivus, skull base, endoscopy.

## INTRODUCTION AND CLASSIFICATION

Meningiomas are usually benign lesions that account for 20–25% of intracranial tumors, and 10% occur in the posterior fossa. Of these, 5–11% affect the petroclival region, accounting for 0.15% of intracranial tumors overall.<sup>1, 2</sup> Surgical resection of petroclival meningiomas remains challenging due to their depth and relationship to vital neurovascular structures.

In 1953, Castellano and Ruggiero classified posterior fossa meningiomas into five groups: cerebellar convexity, tentorial, posterior aspect of the petrous bone, clival, and foramen magnum.<sup>1</sup> Yasargil et al. revised this classification in 1980, suggesting that these tumors arose along the petroclival line and graded them into clival, petroclival, sphenopetroclival, foramen magnum, and cerebellopontine angle meningiomas.<sup>3</sup> In 1986, Mayberg and Symon published a series using the terminology “meningiomas of the clivus and apical petrous bone,” popularizing the term “petroclival meningioma.”<sup>4</sup>

Although the natural history of petroclival meningiomas involves a slow course, the incidence of cranial nerve deficits and the extent of tumor resection vary widely in the literature (Table 1). This reflects different treatment philosophies, which often include planning for subtotal resection, especially since the advent of radiosurgery<sup>36-39</sup> and new radiotherapy techniques.<sup>40</sup> In general, these approaches are complex, time-consuming and require substantial expertise. Some reviews on this topic have been conducted,<sup>5,18,41</sup> but data remain fragmentary and based on retrospective case series, which hinders attempts at meta-analysis. Within this context, research on the use of minimally invasive approaches is emerging, including in neuroendoscopy.<sup>42-48</sup> The objective of this narrative review is to analyze the available literature on the surgical treatment of petroclival meningiomas, with particular emphasis on attempts at endoscopy-assisted resections.

## **DEFINITIONS**

The petroclival area corresponds to the body of the sphenoid and the anterior central portion of the occipital bones, and is bounded laterally by the petrous apex. Its important neurovascular structures, such as the basilar artery and its branches, are often surrounded or displaced by petroclival meningiomas. The petrous vein is usually displaced posteriorly; cranial nerves III and IV are displaced superiorly and cranial nerve VI is usually surrounded by tumor or displaced superiorly.<sup>18</sup>

By definition, petroclival meningiomas originate medial to cranial nerves V, VII, VIII, IX, X, and XI and reach the tentorium. They often extend to the middle fossa, cavernous sinus, prepontine space and down to the foramen magnum; they may invade the pia mater and cause compression of the brainstem.<sup>18</sup> Lower clivus meningiomas (foramen magnum meningiomas),<sup>19</sup> cerebellopontine angle meningiomas (tentorial or petrous meningiomas),<sup>49</sup> and sphenoid wing meningiomas can reach these areas, but are not considered petroclival in origin.<sup>18</sup> Petroclival meningiomas that involve the cavernous sinus may be classified as sphenopetroclival.<sup>31</sup>

## **DIAGNOSIS**

Headache, gait disturbances, hearing loss, and facial paresthesias are the main symptoms. Cranial nerve V is most often affected, followed by IX and X. Facial palsy occurs in 30% of patients.<sup>18</sup> Visual disturbances, cerebellar signs, and sensorimotor deficits usually occur late in the course of the disease. Hydrocephalus is rare due to slow tumor growth. Characteristically, patients with petroclival meningiomas may have good hearing, which

stands in contrast to severe involvement of the trigeminal and lower cranial nerves.<sup>6, 9, 10, 13, 14, 18, 19, 31, 50, 51</sup>

Head CT may show bone erosion, hyperostosis, or both, as well as calcifications. The tumor usually appears slightly hyperdense to brain and demonstrates strong contrast enhancement. It generally infiltrates the dura, with a large attachment zone, and magnetic resonance imaging (MRI) shows strong, homogeneous gadolinium uptake. Petroclival meningiomas are usually T1-isointense, T2- and FLAIR-hyperintense. They usually indent the porus acusticus without widening it, or may penetrate the auditory meatus without invading the petrous portion of the temporal bone.<sup>18</sup>

Vascularity can be demonstrated by magnetic resonance angiography, three-dimensional multislice CT angiography,<sup>52, 53</sup> or digital angiography.<sup>54-56</sup> This assessment plays an important role in evaluating displacement, stenosis, or occlusion of the basilar or internal carotid arteries and their branches. Branches of the external carotid arteries usually supply petroclival meningiomas and hypervascular tumors can be embolized in the early preoperative period.<sup>54-56</sup> Preoperative assessment for surgical planning enables preservation of the superior petrosal vein, and prevention of venous complications.<sup>52, 57</sup> When using the subtemporal surgical corridor via the petrosal or fronto-orbito-zygomatic approaches, it is important to recognize and secure the vein of Labbé.

## **TREATMENT MODALITIES AND CONTROVERSIES**

Van Havenberg et al studied 21 patients with petroclival meningiomas treated conservatively, with a minimum follow-up of 4 years. They reported tumor growth in 76% of cases and clinical deterioration in 63%.<sup>58</sup> Jung et al reported a series of 38 subtotal resection patients



with linear growth of 0.37 cm/year and volume increasing by 4.94 cm<sup>3</sup>/year, but up to 60% of patients showed no signs of disease progression.<sup>59</sup> Hence, watchful waiting may be a treatment option, especially in poor candidates for surgery, elderly patients, very small asymptomatic lesions, or when the patient is unwilling to undergo surgical treatment; in these cases, MRI may be repeated every 6 months or when new symptoms arise.

However, small tumors may carry the greatest potential for cure, possibly with the least morbidity.<sup>60, 19, 30</sup> The surgical removal of small, asymptomatic tumors has been controversial, because even small petroclival meningiomas require complex surgical procedures that can carry substantial morbidity. Indeed, in tumors smaller than 3 cm, conventional surgical treatment can have low morbidity and may even be associated with better long-term outcomes than radiosurgery.<sup>60</sup>

On the other hand, in their series of posterior fossa meningiomas, Nicolato et al had reported that the only factor to significantly influence the efficacy of gamma knife radiosurgery (GKS) was the biological nature of the meningioma (WHO grades II and III).<sup>38</sup> In 1998, Subach et al had reported 62 cases of petroclival meningioma, with cranial nerve deficits occurring in only 8% of patients.<sup>39</sup> Iwai et al reported a seven-patient series of large petroclival and cavernous sinus meningiomas treated with gamma knife radiosurgery in a two-stage procedure.<sup>37</sup> Three of these patients had been surgically treated and four (57%) were only followed with MR imaging. The mean tumor volume was 53.5 cm<sup>3</sup>, and the mean treatment volume was 18.6 cm<sup>3</sup>. The treatment interval between first GKS and second GKS was 6 months, and the mean marginal dose was 9 Gy. Six patients exhibited tumor growth control during a mean 39 months of follow-up after the first radiosurgery, and three patients (43%) experienced tumor

regression. Three patients (43%) had improved clinically by the time of follow-up examination, and no patient suffered from symptomatic radiation injury.

Three main surgical approaches can be used: fronto-orbital-zygomatic, petrosal, and retrosigmoid, which may be combined.<sup>18</sup> Although expanded endoscopic endonasal approaches have evolved to the point where they can be used in some skull base meningiomas, the position of the abducens nerve in the clivus, the hard consistency of most meningiomas and the lateral extension of these tumors into the posterior fossa can be limiting factors for this procedure when seeking to achieve maximum resection with little or no morbidity.

The retrosigmoid approach is simpler and easier to perform than the petrosal approaches.<sup>18</sup> It is indicated when the tumor is located mainly in the posterior fossa, with a small extension into the middle fossa and posterior portion of the cavernous sinus. The retrosigmoid approach allows tumor resection from the jugular foramen up to the posterior part of the cavernous sinus. Opening the tentorium and drilling out the suprameatal tubercle and petrous apex enables resection of tumor extensions into the middle fossa.<sup>61</sup>

The fronto-orbito-zygomatic approach is used for petroclival tumors extending far into the middle fossa and the cavernous sinus. Wide exposure of the middle fossa and proper control of the internal carotid artery are advantages of this approach, but it does not provide good exposure in the clival portion below the internal auditory meatus, even with opening of the tentorium.<sup>31</sup> Intraoperative monitoring of cranial nerves III, IV, VI, VII, and VIII is advised.

The pterional approach may be used in sphenopetroclival meningiomas for partial resection of the epidural component of the middle fossa, in a separate stage from the clival portion,

which is generally performed via the suboccipital approach. This more conservative strategy may be an alternative to the petrosal approach, which enables single-stage removal of the posterior and middle fossa components of the tumor, or to enable safer subsequent radiosurgery.

The petrosal approaches are the presigmoid retrolabyrinthine approach, the presigmoid translabyrinthine approach, and total petrosectomy. These approaches can be used when the lesion involves the middle and posterior fossa and clivus, especially giant tumors crossing the midline in the prepontine region in patients who are already deaf on the affected side. The presigmoid translabyrinthine approach includes removal of the labyrinth by drilling the semicircular canals, enabling better visualization of midline structures, but opening of the semicircular canals causes deafness. Petrosal approaches do not provide access to the inferior third of the clivus.<sup>18</sup> Ichimura et al. used the anterior transpetrosal approach in 91 patients with petroclival meningiomas, and advocated this approach especially for lesions located predominantly in the middle fossa, involving the superior clivus and tentorium, as it provides access to Meckel's cave.<sup>50</sup> Silva et al<sup>33</sup> used the posterior petrosal approach in 8 patients with petroclival meningiomas out of 49 patients with large and giant skull base meningiomas (3 cm or larger at presentation), and were able to preserve the labyrinthine structures.

### **The role of endoscopy**

Although previous conventional cranial base approaches have the potential to reduce patient morbidity by removing bony structures to limit brain retraction, they still require some brain manipulation by virtue of their lateral-to-medial trajectory.<sup>43</sup> Conceptually, the extended transsphenoidal approach could provide such direct access to the ventral cranial base via a midline trajectory so as to completely obviate any manipulation of critical neurovascular

structures. Gardner et al<sup>43</sup> demonstrated the feasibility, safety, and early efficacy of anterior cranial base meningioma resection via a fully endoscopic transnasal route, the endoscopic expanded endonasal approach (EEA), in a 4-year experience with the technique. Besides direct tumor access, potential advantages include shorter exposure times; early tumor devascularization; complete, bilateral optic canal decompression; and avoidance of brain retraction. This approach could provide early removal of involved bone and dura, which may lead to a greater number of Simpson grade I resections, thereby potentially resulting in lower recurrence rates. The Gardner et al. case series included five primary parasellar tumors with secondary petrous involvement and two primary petroclival tumors with significant secondary parasellar extension, with a chief symptom of vision loss and the specific goal of chiasmal decompression. They recommended taking care to avoid thermal injury to important neurovascular structures from heat dispersion. In all five primary parasellar tumors, successful resection of the parasellar portion was achieved with relief of visual symptoms, and no patient underwent complete resection. Interestingly, these tumors were associated the lowest rate of cerebrospinal fluid (CSF) leak in the series (0 of 5), which may have reflected the fact that these parasellar tumors were not thoroughly dissected from an arachnoid cistern. However, the overall postoperative CSF leak overall rate was 40% (14 of 35), even though all leaks were resolved without craniotomy. Residual tumor was either observed or treated with radiosurgery, but the lateral or tentorial portion could be controlled with transcranial approaches in younger patients. The authors suggested that surgeons treating skull base disease should be equally facile with both open and endonasal approaches, to offer the patient a truly unbiased opinion as to the best approach for each particular tumor.

New devices have been developed and have facilitated surgical techniques. Promising studies have shown that the three-dimensional (3D) endoscope is a safe and feasible tool for endoscopic skull base surgery. It has improved the precision of transnasal microneurosurgical dissection and may improve depth perception and performance for novices.<sup>47</sup>

The introduction of endoscopic techniques and an endonasal approach to the skull base has created new challenges; one of the greatest is reconstruction of the dural defect and prevention of postoperative CSF leakage. Some articles have suggested alternatives for reconstruction following endoscopic endonasal skull base surgery with pedicled flaps.<sup>44, 45</sup> Other drawbacks include the learning curve associated with endoscopic endonasal work; the narrow working canal; the higher risk of vascular injury; and the difficulty of managing bleeding. Figures 1 and 2 show an illustrative case treated with endoscopy: a 47-year-old female with a 5-month history of right-sided facial hypoesthesia and an otherwise normal neurological examination. MRI showed an extra-axial lesion in the cavernous sinus and upper clivus, extending to the superior orbital fissure and ethmoid and sphenoid sinuses. Endoscopic transsphenoidal biopsy and partial resection were performed. Anatomopathological examination revealed a grade I meningioma. The patient reported improvement of facial hypoesthesia after fractionated stereotactic radiotherapy and remained asymptomatic after 29 months of follow-up. Control MRI showed a slight reduction in tumor size.

Many recent studies of endoscopy and skull base surgery or petroclival meningioma are anatomic studies. De Notaris et al<sup>42</sup> explored the clival/petroclival area via both the endonasal transclival and retrosigmoid endoscopic routes, aiming to describe the respective degrees of exposure and visual limitations. Twelve fresh cadaver heads were positioned to simulate a semi-sitting position, and were explored using a 4-mm rigid endoscope as the sole visualizing

tool. The authors defined three subregions over the clival area (cranial, middle, and caudal levels), which were based on the identification of key anatomic landmarks. The most anterior (endonasal) and the most lateral (retrosigmoid) routes were at the extremes of the spectrum of approaches to the petroclival area. The authors identified critical structures that limit lateral extension of the bone opening via the endonasal route: the paraclival segment of the internal carotid artery, the dural porus of the sixth cranial nerve, and the hypoglossal canal. On the other hand, the endoscopic retrosigmoid approach provides a wide view over the lateral surface of the brainstem.

Van Gompel et al<sup>48</sup> published a comparison of an open microscopic anterior petrosectomy (OAP) versus endoscopic endonasal anterior petrosectomy (EAP). Four cadaveric heads were used and the limits of bony resection were defined through pre-dissection and post-dissection thin-slice CT scans. The comparative resection was then reconstructed using 3D modeling on Brainlab workstations. OAP achieved nearly a 50% larger volumetric resection than EAP. While OAP appeared to completely address the superior portion of the petrous apex, EAP appeared to have a niche in approaches to lesions in the inferior petrous apex. The authors proposed that OAP should be redefined as the “superior anterior petrosectomy”, while EAP could be referred to as the “inferior anterior petrosectomy”.

Differently, Russo et al<sup>46</sup> described the microsurgical anatomy of the high anterior cervical approach to the clivus and foramen magnum. Eight adult cadaveric specimens were prepared for minimal anterior clivectomy and its lateral skull base extensions, the extended anterior far-lateral clivectomy and the inferior petrosectomy, in addition to complementary endoscopy. Minimal anterior clivectomy could expose the vertebrobasilar junction, proximal basilar artery, anteroinferior cerebellar arteries, and cranial nerve VI. The lateral skull base

extensions provided access to the anterior foramen magnum, mid-lower clivus, and petroclival region, up to Meckel's cave, contralateral to the side of the surgical approach. The authors concluded that the major anatomical advantages of such an approach lie in the anterior access to the neural axis and cranial nerves, thus avoiding retraction and potential damage of the brainstem, cranial nerves, and vascular structures. Also, it could be suitable for both microscopic and endoscopic microsurgical techniques. However, the anatomy of the upper cervical spine and posterior pharynx is unfamiliar to most neurosurgeons, and collaboration with ear, nose, and throat or head and neck surgeons should be considered. Potential approach-related morbidity includes injury to the superior and inferior laryngeal nerve, hypoglossal nerve, perforation of the posterior pharynx, postoperative dysphagia, injury of the carotid artery entering the skull base, and profuse venous bleeding associated with the venous plexus around the foramen magnum and hypoglossal canal. Other important considerations include cervical mobility, body habitus, and absence of cervical stenosis.

Recently, Tatagiba et al<sup>34</sup> reported a clinical series of 29 patients with petroclival meningioma extending into the supratentorial space operated by the endoscopic-assisted posterior intradural petrous apicectomy approach (PIPA). Through a retrosigmoid approach, the authors performed intradural anterior resection of the petrous apex and microsurgical removal of the tumor, followed by endoscopic-assisted visualization and removal of tumor parts in the middle fossa or anterior to the brainstem. Total resection was achieved in 19 patients (66%), a Karnofsky score > 60% was recorded in 27 patients (93%), and the surgical complications included CSF leak in 3 patients, bleeding in the surgical cavity in 2 patients, and pneumocephalus in one patient. The most frequent postoperative neurological deficit was

facial palsy (34%). In one patient, this complication did not improve consistently, and a CNVII-CNXII anastomosis was required.

Zhou et al<sup>35</sup> conducted a retrospective analysis comparing 12 patients with petroclival meningioma who had undergone neuroendoscope-assisted microscopic resection versus 12 patients who had undergone microscopic surgery. Total and subtotal resection rates of petroclival meningioma in the neuroendoscope-assisted group were significantly higher than in the microscopic surgery group. The intraoperative neuroendoscopy utilization rate was 75% (n=9). No difference in short-term and long-term complications was observed between the two groups.

## **DISCUSSION**

Most petroclival meningiomas are benign lesions. The treatment of choice is radical resection, and the best results are usually achieved with small tumors (up to 3 cm in diameter).<sup>17, 19, 30, 60</sup> These patients are also the best candidates for radiosurgery.<sup>18, 36</sup> The real challenge in the field is the treatment of large lesions. In those, total resection is often not possible due to involvement and invasion of critical neighboring structures like the cavernous sinus, cranial nerves, or large vessels.

In the petroclival meningiomas, subtotal resection with or without adjuvant therapy is usually performed when there is invasion of the cavernous sinus. Little et al performed subtotal resection in patients with adherent or fibrous tumors, and found that it significantly reduced the rate of postoperative neurological deficits without a significant increase in the rate of tumor recurrence.<sup>13</sup> In a series of 50 patients with petroclival meningiomas, Nanda et al. achieved total resection in only 28% of cases, but with good functional outcomes in 92% of



patients, highlighting that the main goal of surgical treatment should be to achieve maximal tumor resection while maintaining or improving functional outcomes. The authors suggested that residual or recurrent tumors could be treated by stereotactic radiosurgery (Table 1).<sup>27</sup>

Radiosurgery<sup>36-39</sup> and even fractionated stereotactic radiotherapy may be indicated as first-line or adjuvant treatment for skull base meningiomas, and can provide good tumor control and neurologic preservation.<sup>40</sup> Feng Xu et al. recommended that radiosurgery should be considered for petroclival meningiomas on a case-by-case basis, taking into account patient age, size and location of residual tumor, and pathologic features.<sup>62</sup> In 2010, Flannery et al. published their 21-year experience with gamma knife treatment of petroclival meningiomas. The authors were able to avoid initial or additional resection in 98% of patients with a low risk of radiation-related adverse effects, and believed that radiosurgery should be considered a first-line option in patients with small, symptomatic petroclival meningiomas.<sup>36</sup> Starke et al., in their retrospective review of 255 patients with skull base meningiomas, considered larger tumor volume ( $> 10 \text{ cm}^3$ ), inadequate conformity index, and treatment for recurrent tumor as factors associated with worse long-term local control. Actuarial progression-free survival at 3, 5, and 10 years was 99%, 96%, and 79%, respectively.<sup>63</sup> However, the long-term tumor control rate after radiosurgery remains to be determined, especially in larger tumors. Another matter of current investigation is the effectiveness of other forms of radiation therapy, such as proton irradiation.<sup>64</sup>

Almefty et al.<sup>31</sup> reported a series of 64 patients treated between 1988 and 2012 and stressed that total resection (grade I or II) of petroclival meningiomas was possible in 76.4% of cases, with good outcomes and functional status. The authors also suggested that, when circumstances prevent total resection, residual tumors can be managed by watchful waiting

until there is evidence of progression, at which time a new intervention could be planned. Furthermore, Morisako et al<sup>32</sup> reported, in a retrospective series of 60 patients, that patients with an extent of resection (EOR) < 85% had significantly shorter recurrence-free survival (calculated using the Kaplan-Meier method) than those in whom radical tumor excision (EOR  $\geq$  85%) was achieved.

More recently, endoscopy has gained importance in skull base neurosurgery because of its less invasive nature, the possibility of visualization around bone corners, and better viewing angle at depth. The optical principle of divergent light in the endoscopic environment prompted a conceptual revolution in neurosurgery, allowing even deep-seated and large lesions to be addressed via small craniotomies. Its major drawback, namely two-dimensional visualization, is being overcome by the recent development of 3D endoscopes.<sup>47</sup> Tatagiba et al<sup>34</sup> described that, with the advent of endoscopic-assisted surgery, previously inaccessible corners in the middle fossa, cranial nerves III and VI, and basilar trunk or anterior brainstem could be better visualized, enabling safe tumor removal; they believe that, within the next generation of neurosurgeons, further implementation of pure endoscopic procedures might become possible.

Nevertheless, the development of endoscopy-assisted or purely endoscopic resections of petroclival meningiomas is still incipient. Most studies conducted thus far have focused on anatomy, and prospective controlled trials providing top-level evidence for the use of endoscopy in skull base surgery are still lacking. Considering the growing patient expectations and the continuous search for better functional outcomes, the role of surgery is more restricted than before, and surgical treatment is often only one step in a complex, multidisciplinary treatment plan. In this context, subtotal or partial resections may facilitate or

even enable radiosurgery without placing the brainstem or other vital neural structures at risk. In this sense, a paradigm shift towards less invasive approaches and greater commitment to functional outcomes is underway.

## **FINAL CONSIDERATIONS**

It is a widely accepted concept that the choice of surgical approach should be made on a case-by-case basis, considering multiple factors such as patient age and comorbidities and tumor location, extension, and invasion of critical structures. Purely petroclival meningiomas can be neatly handled by a single retrosigmoid route, with intraoperative neurophysiological monitoring. This has the advantage of less invasiveness and a shorter operative time. Petrosal approaches could be reserved for larger tumors with a supratentorial, but extracavernous, component. Tumors invading the cavernous sinus could be addressed by resection of the clival component and subsequent watchful waiting. Patients with small sphenopetroclival tumors and intact extraocular muscles should be followed conservatively as initial management; if evidence of tumor growth arises, radiosurgery should be considered. Endoscopic assistance, regardless of the chosen approach, is a promising option to broaden the surgeon's armamentarium in the struggle against these challenging skull base tumors. Therefore, the general management of petroclival meningiomas is highly complex, and controversies remain about this topic. A combined multimodality treatment concept is emerging in light of minimal invasive approaches.

## **ETHICAL STANDARDS**

This manuscript is part of a postgraduate research project, which was approved by the local research ethics committee.

## **REFERENCES**

1. Castellano F, Ruggiero G. Meningiomas of the posterior fossa. *Acta Radiol Suppl* 1953;104:1-177
2. Nishimura S, Hakuba A, Jang BJ, Inoue Y. Clivus and apicopetroclivus meningiomas--report of 24 cases. *Neurol Med Chir (Tokyo)* 1989;29:1004-1011
3. Yasargil MG, Mortara RW, Curcic M. Meningiomas of Basal Posterior Cranial Fossa. *Advances and technical standards in neurosurgery* 1980;7:3-115
4. Mayberg MR, Symon L. Meningiomas of the clivus and apical petrous bone. Report of 35 cases. *J Neurosurg* 1986;65:160-167
5. Tatagiba M, Samii M, Matthies C, Vorkapic P. Management of petroclival meningiomas: a critical analysis of surgical treatment. *Acta Neurochir Suppl* 1996;65:92-94
6. Bricolo AP, Turazzi S, Talacchi A, Cristofori L. Microsurgical removal of petroclival meningiomas: a report of 33 patients. *Neurosurgery* 1992;31:813-828; discussion 828
7. Spetzler RF, Daspit CP, Pappas CT. The combined supra- and infratentorial approach for lesions of the petrous and clival regions: experience with 46 cases. *J Neurosurg* 1992;76:588-599
8. Kawase T, Shiobara R, Toya S. Middle fossa transpetrosal-transtentorial approaches for petroclival meningiomas. Selective pyramid resection and radicality. *Acta Neurochir (Wien)* 1994;129:113-120

9. Couldwell WT, Fukushima T, Giannotta SL, Weiss MH. Petroclival meningiomas: surgical experience in 109 cases. *J Neurosurg* 1996;84:20-28
10. Zentner J, Meyer B, Vieweg U, Herberhold C, Schramm J. Petroclival meningiomas: is radical resection always the best option? *J Neurol Neurosurg Psychiatry* 1997;62:341-345
11. Goel A. Extended lateral subtemporal approach for petroclival meningiomas: report of experience with 24 cases. *Br J Neurosurg* 1999;13:270-275
12. Abdel Aziz KM, Sanan A, van Loveren HR, Tew JM, Jr., Keller JT, Pensak ML. Petroclival meningiomas: predictive parameters for transpetrosal approaches. *Neurosurgery* 2000;47:139-150; discussion 150-132
13. Little KM, Friedman AH, Sampson JH, Wanibuchi M, Fukushima T. Surgical management of petroclival meningiomas: defining resection goals based on risk of neurological morbidity and tumor recurrence rates in 137 patients. *Neurosurgery* 2005;56:546-559; discussion 546-559
14. Park CK, Jung HW, Kim JE, Paek SH, Kim DG. The selection of the optimal therapeutic strategy for petroclival meningiomas. *Surg Neurol* 2006;66:160-165; discussion 165-166
15. Mathiesen T, Gerlich A, Kihlstrom L, Svensson M, Bagger-Sjoberg D. Effects of using combined transpetrosal surgical approaches to treat petroclival meningiomas. *Neurosurgery* 2007;60:982-991; discussion 991-982
16. Natarajan SK, Sekhar LN, Schessel D, Morita A. Petroclival meningiomas: multimodality treatment and outcomes at long-term follow-up. *Neurosurgery* 2007;60:965-979; discussion 979-981
17. Bambakidis NC, Kakarla UK, Kim LJ, et al. Evolution of surgical approaches in the treatment of petroclival meningiomas: a retrospective review. *Neurosurgery* 2007;61:202-209; discussion 209-211

18. Ramina R, Fernandes YB, Coelho Neto M Petroclival meningiomas: diagnosis, treatment, and results. In: Ricardo Ramina MT. Samii's essentials in neurosurgery. Berlin, Heidelberg: Springer Berlin Heidelberg; 2008:121-135
19. Tahara A, de Santana PA, Jr., Calfat Maldaun MV, et al. Petroclival meningiomas: surgical management and common complications. *J Clin Neurosci* 2009;16:655-659
20. Seifert V. Clinical management of petroclival meningiomas and the eternal quest for preservation of quality of life: personal experiences over a period of 20 years. *Acta Neurochir (Wien)* 2010;152:1099-1116
21. Li PL, Mao Y, Zhu W, Zhao NQ, Zhao Y, Chen L. Surgical strategies for petroclival meningioma in 57 patients. *Chin Med J (Engl)* 2010;123:2865-2873
22. Yang J, Fang T, Ma S, et al. Large and giant petroclival meningiomas: therapeutic strategy and the choice of microsurgical approaches - report of the experience with 41 cases. *Br J Neurosurg* 2011;25:78-85
23. Yamakami I, Higuchi Y, Horiguchi K, Saeki N. Treatment policy for petroclival meningioma based on tumor size: aiming radical removal in small tumors for obtaining cure without morbidity. *Neurosurg Rev* 2011;34:327-334; discussion 334-325
24. Watanabe T, Katayama Y, Fukushima T, Kawamata T. Lateral supracerebellar transtentorial approach for petroclival meningiomas: operative technique and outcome. *J Neurosurg* 2011;115:49-54
25. Shi W, Shi JL, Xu QW, Che XM, Ju SQ, Chen J. Temporal base intradural transpetrosal approach to the petroclival region: an appraisal of anatomy, operative technique and clinical experience. *Br J Neurosurg* 2011;25:714-722
26. Chen LF, Yu XG, Bu B, Xu BN, Zhou DB. The retrosigmoid approach to petroclival meningioma surgery. *J Clin Neurosci* 2011;18:1656-1661
27. Nanda A, Javalkar V, Banerjee AD. Petroclival meningiomas: study on outcomes, complications and recurrence rates. *J Neurosurg* 2011;114:1268-1277

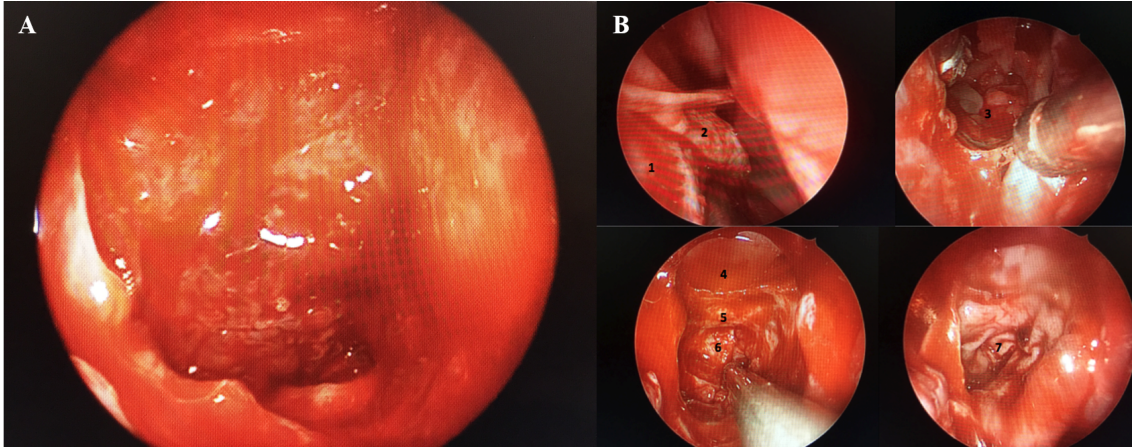
28. Kusumi M, Fukushima T, Mehta AI, et al. Tentorial detachment technique in the combined petrosal approach for petroclival meningiomas. *J Neurosurg* 2012;116:566-573
29. Matsui T. Therapeutic strategy and long-term outcome of meningiomas located in the posterior cranial fossa. *Neurol Med Chir (Tokyo)* 2012;52:704-713
30. Li D, Hao SY, Wang L, et al. Surgical management and outcomes of petroclival meningiomas: a single-center case series of 259 patients. *Acta Neurochir (Wien)* 2013;155:1367-383
31. Almefty R, Dunn IF, Pravdenkova S, Abolfotoh M, Al-Mefty O. True petroclival meningiomas: results of surgical management. *J Neurosurg* 2014;120:40-51
32. Morisako H, Goto T, Ohata K. Petroclival meningiomas resected via a combined transpetrosal approach: surgical outcomes in 60 cases and a new scoring system for clinical evaluation. *J Neurosurg* 2015;122:373-380
33. da Silva CE, de Freitas PE. Large and giant skull base meningiomas: The role of radical surgical removal. *Surg Neurol Int* 2015;6:113.
34. Tatagiba M, Rigante L, Mesquita Filho P, Ebner FH, Roser F. Endoscopic-assisted posterior intradural petrous apicectomy (PIPA) in petroclival meningiomas: a clinical series and assessment of perioperative morbidity. *World Neurosurg* 2015;pii: S1878-8750(15)00900-6.
35. Zhou QJ, Liu B, Geng DJ, et al. Microsurgery with or without Neuroendoscopy in Petroclival Meningiomas. *Turk Neurosurg* 2015;25:231-238.
36. Flannery TJ, Kano H, Lunsford LD, et al. Long-term control of petroclival meningiomas through radiosurgery. *J Neurosurg* 2010;112:957-964
37. Iwai Y, Yamanaka K, Nakajima H. Two-staged gamma knife radiosurgery for the treatment of large petroclival and cavernous sinus meningiomas. *Surg Neurol* 2001;56:308-314

38. Nicolato A, Foroni R, Pellegrino M, et al. Gamma knife radiosurgery in meningiomas of the posterior fossa. Experience with 62 treated lesions. *Minim Invasive Neurosurg* 2001;44:211-217
39. Subach BR, Lunsford LD, Kondziolka D, Maitz AH, Flickinger JC. Management of petroclival meningiomas by stereotactic radiosurgery. *Neurosurgery* 1998;42:437-443; discussion 443-435
40. Milker-Zabel S, Zabel-du Bois A, Huber P, Schlegel W, Debus J. Intensity-modulated radiotherapy for complex-shaped meningioma of the skull base: long-term experience of a single institution. *Int J Radiat Oncol Biol Phys* 2007;68:858-863
41. Diluna ML, Bulsara KR. Surgery for petroclival meningiomas: a comprehensive review of outcomes in the skull base surgery era. *Skull Base* 2010;20:337-342
42. de Notaris M, Cavallo LM, Prats-Galino A, et al. Endoscopic endonasal transclival approach and retrosigmoid approach to the clival and petroclival regions. *Neurosurgery* 2009;65:42-50; discussion 50-42
43. Gardner PA, Kassam AB, Thomas A, et al. Endoscopic endonasal resection of anterior cranial base meningiomas. *Neurosurgery* 2008;63:36-52; discussion 52-34
44. Learned KO, Adappa ND, Loevner LA, Palmer JN, Newman JG, Lee JY. MR imaging evaluation of endoscopic cranial base reconstruction with pedicled nasosseptal flap following endoscopic endonasal skull base surgery. *Eur J Radiol* 2013;82:544-551
45. Patel MR, Shah RN, Snyderman CH, et al. Pericranial flap for endoscopic anterior skull-base reconstruction: clinical outcomes and radioanatomic analysis of preoperative planning. *Neurosurgery* 2010;66:506-512; discussion 512
46. Russo VM, Graziano F, Russo A, Albanese E, Ulm AJ. High anterior cervical approach to the clivus and foramen magnum: a microsurgical anatomy study. *Neurosurgery* 2011;69:ons103-114; discussion ons115-106

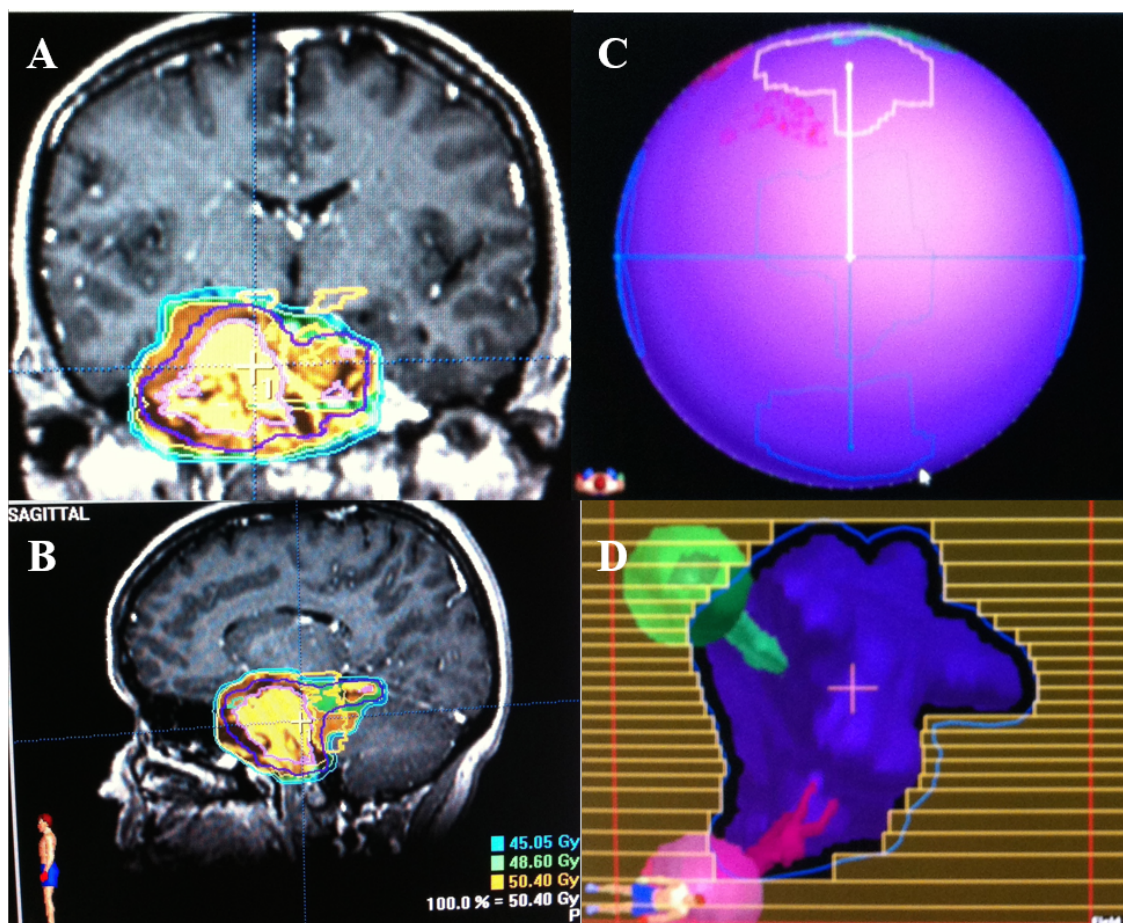


47. Shah RN, Leight WD, Patel MR, et al. A controlled laboratory and clinical evaluation of a three-dimensional endoscope for endonasal sinus and skull base surgery. *Am J Rhinol Allergy* 2011;25:141-144
48. Van Gompel JJ, Alikhani P, Tabor MH, et al. Anterior inferior petrosectomy: defining the role of endonasal endoscopic techniques for petrous apex approaches. *J Neurosurg* 2014;120:1321-1325
49. Kawase T, Shiobara R, Toya S. Anterior transpetrosal-transtentorial approach for sphenopetroclival meningiomas: surgical method and results in 10 patients. *Neurosurgery* 1991;28:869-875; discussion 875-866
50. Ichimura S, Kawase T, Onozuka S, Yoshida K, Ohira T. Four subtypes of petroclival meningiomas: differences in symptoms and operative findings using the anterior transpetrosal approach. *Acta Neurochir (Wien)* 2008;150:637-645
51. Samii M, Tatagiba M. Experience with 36 surgical cases of petroclival meningiomas. *Acta Neurochir (Wien)* 1992;118:27-32
52. Kaku S, Miyahara K, Fujitsu K, et al. Drainage Pathway of the Superior Petrosal Vein Evaluated by CT Venography in Petroclival Meningioma Surgery. *J Neurol Surg B Skull Base* 2012;73:316-320
53. Zhao X, Yu RT, Li JS, Xu K, Li X. Clinical value of multi-slice 3-dimensional computed tomographic angiography in the preoperative assessment of meningioma. *Exp Ther Med* 2013;6:475-478
54. Hirohata M, Abe T, Morimitsu H, Fujimura N, Shigemori M, Norbash AM. Preoperative selective internal carotid artery dural branch embolisation for petroclival meningiomas. *Neuroradiology* 2003;45:656-660
55. Kai Y, Hamada J, Morioka M, et al. Preoperative cellulose porous beads for therapeutic embolization of meningioma: provocation test and technical considerations. *Neuroradiology* 2007;49:437-443

56. Kusaka N, Tamiya T, Sugi K, et al. Combined use of TruFill DCS detachable coil system and Guglielmi detachable coil for embolization of meningioma fed by branches of the cavernous internal carotid artery. *Neurol Med Chir (Tokyo)* 2007;47:29-31
57. Koerbel A, Gharabaghi A, Safavi-Abbasi S, et al. Venous complications following petrosal vein sectioning in surgery of petrous apex meningiomas. *Eur J Surg Oncol* 2009;35:773-779
58. Van Havenbergh T, Carvalho G, Tatagiba M, Plets C, Samii M. Natural history of petroclival meningiomas. *Neurosurgery* 2003;52:55-62; discussion 62-54
59. Jung HW, Yoo H, Paek SH, Choi KS. Long-term outcome and growth rate of subtotally resected petroclival meningiomas: experience with 38 cases. *Neurosurgery* 2000;46:567-574; discussion 574-565
60. Ramina R, Neto MC, Fernandes YB, Silva EB, Mattei TA, Aguiar PH. Surgical removal of small petroclival meningiomas. *Acta Neurochir (Wien)* 2008;150:431-438; discussion 438-439
61. Samii M, Tatagiba M, Carvalho GA. Retrosigmoid intradural suprameatal approach to Meckel's cave and the middle fossa: surgical technique and outcome. *J Neurosurg* 2000;92:235-241
62. Xu F, Karampelas I, Megerian CA, Selman WR, Bambakidis NC. Petroclival meningiomas: an update on surgical approaches, decision making, and treatment results. *Neurosurg Focus* 2013;35:E11
63. Starke RM, Williams BJ, Hiles C, Nguyen JH, Elsharkawy MY, Sheehan JP. Gamma knife surgery for skull base meningiomas. *J Neurosurg* 2012;116:588-597.
64. Combs SE, Kessel K, Habermehl D, Haberer T, Jakel O, Debus J. Proton and carbon ion radiotherapy for primary brain tumors and tumors of the skull base. *Acta Oncol* 2013;52:1504-1509

**FIGURE LEGENDS**

**Figure 1.** Illustrative case. **A)** Endoscopic view of the tumor, eroding the sellar floor and upper clivus. **B)** At the start of surgery, a nasoseptal flap is elevated (top left). After opening the anterior wall of the sphenoid sinus, the meningioma is seen invading the clivus and sellar region (top right). Biopsy and sphenoid component resection views (lower left). Skull base reconstruction with nasoseptal flap after detection of cerebrospinal fluid leak in the sphenoid sinus. Nasal septum (1), nasoseptal pedicled flap (2), tumor (3), posterior ethmoidal cell (4), sellar floor (5), upper clivus (6), skull base reconstruction with nasoseptal pedicled flap (7).



**Figure 2.** Fractionated stereotactic radiotherapy plan for the patient described in Figure 1. A total dose of 50.4 Gy was delivered in 28 fractions, prescribed to the 90% isodose line (corresponding to the yellow area) (A, B). Treatment was performed using static shaped beams (C) and a micro-multileaf collimator (D).

**Table 1.** Major published surgical series of petroclival meningiomas

Author, year [Reference]	n	Gross-total Resection* (%)	Mortality (%)	Major morbidity (%)	New cranial nerve deficits (%)
Yasargil et al., 1980 [3]	20	35	10	26	50
Mayberg & Simon, 1986 [4]	35	26	9	34	54
Nishimura, Hakuba et al., 1989 [2]	24	63	8	33	91
Tatagiba, Samii et al., 1996 [5]	54	70	2	24	37
Bricolo et al., 1992 [6]	33	79	9	39	76
Spetzler et al., 1992 [7]	18	78	0	11	39
Kawase et al., 1994 [8]	42	76	0	12	36
Coudwell et al., 1996 [9]	109	69	3.7	15	33
Zentner et al., 1997 [10]	19	68	5	11	34
Goel, 1999 [11]	24	67	0	29	29
Abdel Aziz et al., 2000 [12]	35	37	0	9	31
Little et al., 2005 [13]	137	40	0.7	26	22
Park, Jung et al., 2006 [14]	49	20	2	28.6	28.6
Mathiesen et al., 2007 [15]	29	48	0	7	21

---

Natarajan, Sekhar et al., 2007 [16]	150	32	0	22	20.3
Bambakidis et al., 2007 [17]	46	43	0	41	30
Ramina et al., 2008 [18]	67	55	3	12	33
Tahara, Aguiar et al., 2008 [19]	15	50	13	20	50
Seifert, 2010 [20]	148	37	0	31	22
Li et al., 2010 [21]	57	58	2	42	67
Yang et al., 2011 [22]	41	61	0	66	8
Yamakami et al., 2011 [23]	32	59	6	28	22
Watanabe et al., 2011 [24]	26	42	0	15	15
Shi et al., 2011 [25]	14	86	0	43	43
Chen et al., 2011 [26]	82	56	5	44	39
Nanda et al., 2011 [27]	50	28	6	44	32
Kusumi et al., 2012 [28]	23	47	0	22	43
Matsui, 2012 [29]	15	67	0	27	27
Li et al., 2013 [30]	259	52.5	1.2	54	54
Al-Mefty et al., 2014 [31]	64	64	8	25	39
Morisako et al., 2015 [32]	60(24/ 36)	EOR 96.1/92.7**	1.7	25	46.7
	8/16	87.5			

---

da Silva et al., 2015 [33]	29/87	66	0	37.5	37.5
Tatagiba et al., 2015 [34]	24	33.3	0	24	34
Zhou et al., 2015 [35]	22	50	0	20.8	37.5

\* Simpson grades 1, 2, and 3; # 24 cases in the early group (1990–1999) and 36 cases in the late group (2000–2009); \*\* Extent of resection (EOR) was calculated as follows:  $EOR(\%) = (\text{preoperative tumor volume} - \text{postoperative tumor volume}) / \text{preoperative tumor volume} \times 100$ .

## **5. OBJETIVOS**

### **3.1. Objetivo Geral**

Revisar uma série de casos de meningiomas petroclivais tratados cirurgicamente em centro de referência de base de crânio, considerando os fatores determinantes para a escolha da abordagem cirúrgica.

### **3.2. Objetivos Específicos**

- Analisar os tipos de abordagens cirúrgicas utilizadas para o tratamento de uma série de casos de meningiomas petroclivais;
- Comparar as percentagens de ressecção macroscopicamente total entre as diferentes abordagens cirúrgicas de uma série de casos de meningiomas petroclivais;
- Comparar os desfechos neurológicos e clínicos para as diferentes abordagens cirúrgicas de uma série de casos de meningiomas petroclivais, incluindo déficits, complicações, órbita e progressão tumoral;
- Avaliar o tempo de seguimento de uma série de casos de meningioma petroclival;
- Discutir a estratégia de manejo para o tratamento de meningiomas petroclivais.



## 6. ARTIGO ORIGINAL EM PORTUGUÊS

### **Meningiomas Petroclivais: Fatores Determinantes da Escolha da Abordagem**

#### **Autores**

Gustavo Rassier Isolan<sup>1</sup>, Sâmia Yasin Wayhs<sup>2</sup>, Leandro Infantini Dini<sup>3</sup>, Joel Lavinski<sup>4</sup>

1. Programa de Pós-Graduação em Medicina: Ciências Cirúrgicas, Universidade Federal do Rio Grande do Sul, Brasil; Centro Avançado de Neurologia e Neurocirurgia (CEANNE). E-mail: ppgcirur@ufrgs.br

2. Programa de Pós-Graduação em Medicina: Ciências Cirúrgicas, Universidade Federal do Rio Grande do Sul, Brasil; E-mail: swayhs27@gmail.com

3. CEANNE, Rio Grande do Sul, Brasil; E-mail: leandrodini@ig.com.br

4. Centro de Neurotologia e do Neurinoma do Acústico; Clínica Lavinsky, Porto Alegre, Rio Grande do Sul; E-mail: cnna@neurinomadoacustico.com

#### **Endereço para Correspondência**

Gustavo Rassier Isolan

Pós-Graduação em Cirurgia - Rua Ramiro Barcelos, 2.400 - 2º andar , Bairro Bom Fim, Porto Alegre - Rio Grande do Sul, CEP: 90035-003 E-mail: ppgcirur@ufrgs.br

**Declaração de Conflito de Interesses: Nenhum**

## RESUMO

**Introdução:** Meningiomas petroclivais estão localizados medialmente ao quinto nervo craniano e apresentam aspectos cirúrgicos distintos. O objetivo deste estudo é apresentar uma série de meningiomas petroclivais e os fatores considerados na escolha da abordagem.

**Métodos:** De uma série de 53 pacientes com meningiomas da fossa posterior operados pelo CEANNE entre 2007 e 2014, 22 meningiomas petroclivais foram revisados retrospectivamente.

**Resultados:** Inicialmente, foram realizadas abordagens petrosas, independente do tamanho tumoral. Petrosectomia posterior foi realizada em oito pacientes e petrosectomia total em dois. Após 2011, a via retrossigmoide foi feita para tumores < 3 cm ou aqueles que se estendiam até ou abaixo do meato acústico interno, independente do tamanho. Para tumores que se estendiam à fossa média (extracavernoso), foi feita petrosectomia posterior. Ressecção cirúrgica macroscopicamente total foi realizada em 11 pacientes (50%). Novos déficits de nervos cranianos ocorreram em 7 pacientes, mas 4 foram transitórios. Houve dois óbitos peri-operatórios, um deles cirurgicamente relacionado. O tempo médio de acompanhamento foi de 32 meses (6-75 meses). Houve 4 casos de progressão tumoral ou recorrência dos 22; 3 de 14 foram observados por mais de 6 meses.

**Conclusões:** A ressecção cirúrgica dos meningiomas petroclivais permanece desafiadora. Na maioria dos casos, a abordagem retrossigmoide costuma ser suficiente, sem afetar o grau de ressecção tumoral. Nos casos assintomáticos com extensão ao seio cavernoso, seguimento clínico é recomendado, e crescimento tumoral subsequente pode requerer radiocirurgia. Abordagens petrosas são reservadas para pacientes com extensão à fossa média.

**Palavras-chave:** abordagem cirúrgica, base do crânio, clivus, meningioma, petroclival, tumor cerebral.

## INTRODUÇÃO

Meningioma petroclival permanece sendo uma das lesões mais desafiadoras entre as cirurgias da base do crânio. Nas últimas três décadas, os avanços das técnicas de microcirurgia, novos microscópios cirúrgicos, aspirador ultrassônico, monitorização neurofisiológica intraoperatória, além dos avanços nos cuidados intensivos e da anatomia microcirúrgica permitiram melhores resultados cirúrgicos comparados à história natural da doença, apresentando morbidade aceitável [1-37].

Meningiomas da fossa posterior podem ser localizados em diferentes topografias relacionados ao clivus. Conceitualmente, meningiomas petroclivais localizam-se medialmente ao quinto nervo craniano (V NC) [4,7,38]. Meningiomas petrosos, tentoriais, do seio cavernoso, do terço médio do clivus e originados da borda anterior do forame magno não são considerados petroclivais, o que deve influenciar na decisão da escolha da abordagem. Meningioma petroclival frequentemente desloca o tronco encefálico e a artéria basilar posterior e contralateralmente; pode deslocar ou envolver III, IV, V, VII nervos cranianos e deslocar lateralmente e medialmente o VI. Eles podem se estender até o conduto auditivo interno, forame jugular, *cavum* de Meckel, canal de Dorello e seio cavernoso ipsilateral [4,21].

Devido à raridade destes tumores e às diferentes filosofias de manejo das abordagens cirúrgicas da base do crânio, não há evidência nível I, baseada em ensaios clínicos randomizados controlados, sugerindo que uma abordagem seja melhor do que outra. As abordagens transtemporais e fronto-órbito-zigomáticas podem reduzir a distância entre o tumor e o cirurgião, fornecendo uma exposição mais ampla do tumor e dos nervos cranianos. Por outro lado, a abordagem retrossigmoide promove menos complicações relacionadas à

abordagem e despende menos tempo. Alguns autores afirmam que a principal razão para a ressecção subtotal é a falta de plano de dissecação ou infiltração dos nervos cranianos, tronco encefálico ou grandes vasos [25,26], independente da abordagem.

O objetivo deste estudo foi revisar uma série de meningiomas petroclivais e analisar os fatores considerados na escolha da abordagem cirúrgica.

## **MÉTODOS**

De uma série de 53 meningiomas da fossa posterior operados pelo primeiro autor (GRI), pelo Centro Avançado de Neurologia e Neurocirurgia, Rio Grande do Sul, Brasil, entre 2007 e 2014, 22 preencheram critérios para meningioma petroclival "verdadeiro": meningiomas originários dos dois terços superiores do clivus, medial ao quinto nervo craniano [4]. Esses 22 pacientes tratados cirurgicamente pertenciam a uma série de 32 pacientes com meningioma petroclival, sendo feita análise descritiva dos dados. Seus registros médicos, exames de imagem e relatórios de patologia foram revisados. Destes, 10 não foram operados: 2 refutaram cirurgia devido à idade avançada ou comorbidades; 4 eram assintomáticos com componente cavernoso predominante; e 4 não apresentaram crescimento tumoral em estudos seriados de Ressonância Nuclear Magnética (RNM). Pelo fato desses 10 pacientes não possuírem perda visual ou comprometimento da musculatura extrínseca ocular, eles foram referenciados primariamente à radiocirurgia ou radioterapia. Ressecção cirúrgica macroscopicamente total foi definida como Simpson [39] (Quadro 1) Graus I, II e III confirmada por RMN pós-operatória com gadolínio.

Este estudo foi aprovado pelo comitê de ética em pesquisa local. O requerimento de termo de consentimento informado e esclarecido foi dispensado para esse estudo, porque tratou-se de um estudo retrospectivo sem exposição da identidade dos pacientes.

**Quadro 1.** Classificação de Simpson para extensão da ressecção de meningiomas

Grau	Definição
I	Remoção macroscopicamente completa com excisão da dura e do osso anormais
II	Remoção macroscopicamente completa com coagulação do implante dural
III	Remoção macroscopicamente completa sem ressecção ou coagulação das suas extensões epidurais
IV	Remoção parcial deixando tumor intradural <i>in situ</i>
V	Descompressão simples com ou sem biópsia

## RESULTADOS

### Características Clínicas

Vinte e dois pacientes com meningiomas petroclivais foram submetidos à ressecção cirúrgica em um período de 7 anos; 18 eram mulheres e a idade média foi de 52,4 anos

(intervalo de 35 a 82 anos). Os sintomas mais comuns foram cefaleia, em 18 pacientes, seguido por déficit auditivo (n = 12), parestesia facial (n = 5), ataxia (n = 3), hemiparesia progressiva (n = 2) e paralisia facial (n = 2). Dor neuropática trigeminal refratária ao tratamento médico convencional foi o principal sintoma em 2 pacientes. Dificuldade de deglutição secundária à lesão de nervos cranianos baixos ocorreu em 3 pacientes. Quatro pacientes apresentaram papiledema devido à hidrocefalia. Os achados de RNM são apresentados na Tabela 1.

**Tabela 1.** Achados de Ressonância Nuclear Magnética

<b>Parâmetro</b>	<b>Nº de casos</b>
Compressão de tronco encefálico	11
Tamanho tumoral em cm	
>6	11
3–6	3
<3	8
Extensão	
Ao SC	9

Ao MAI	7
Ao FJ	3
Deslocamento da AB	8
Envolvimento da AB	3
Plano de clivagem em T2	15
Edema de tronco encefálico	3
Dilatação ventricular supratentorial com sinais de HIC	4

### **Patologia**

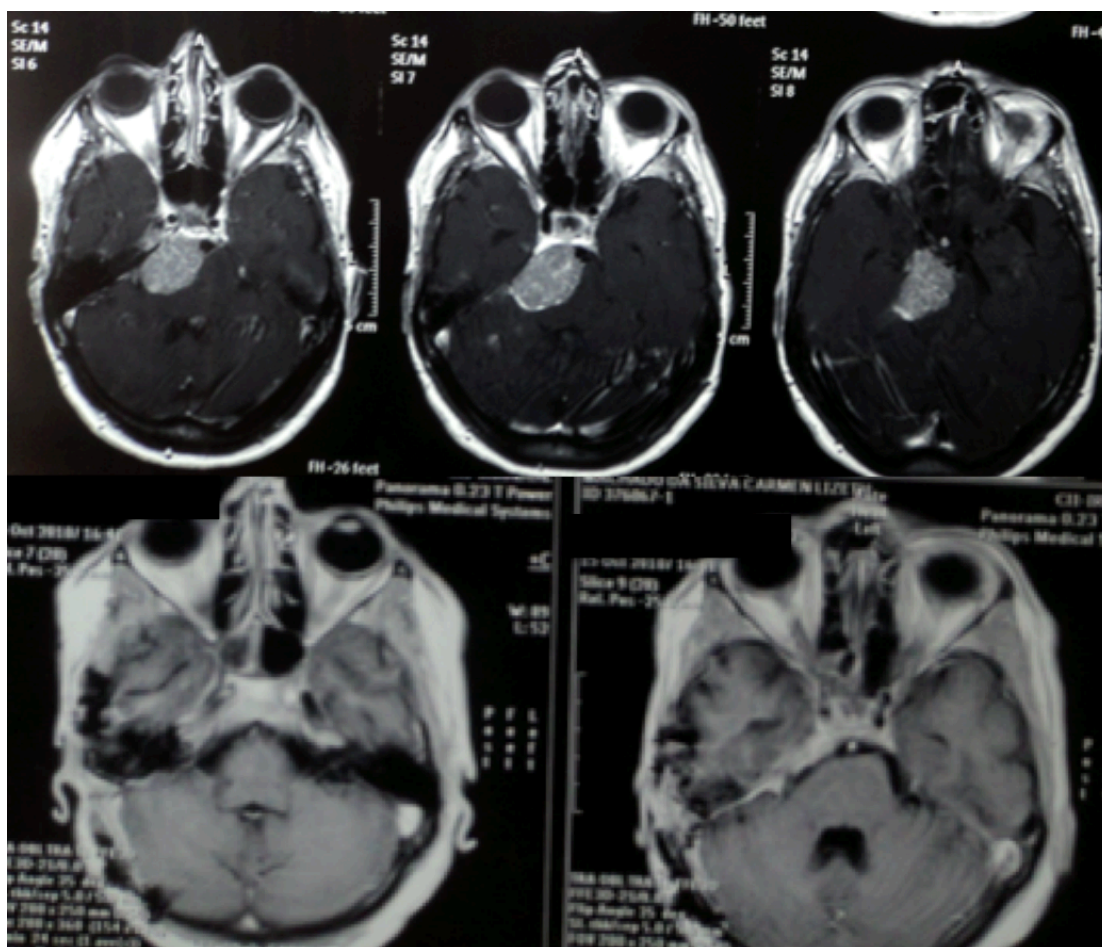
Com exceção de um caso que apresentou edema cerebral (meningioma atípico - Grau II da OMS) e um meningioma Grau III da OMS (meningioma anaplásico), todos os outros tumores dessa série foram benignos – meningiomas Grau I – conforme a Classificação dos Tumores do Sistema Nervoso Central da Organização Mundial da Saúde de 2007 [59].

## Abordagens

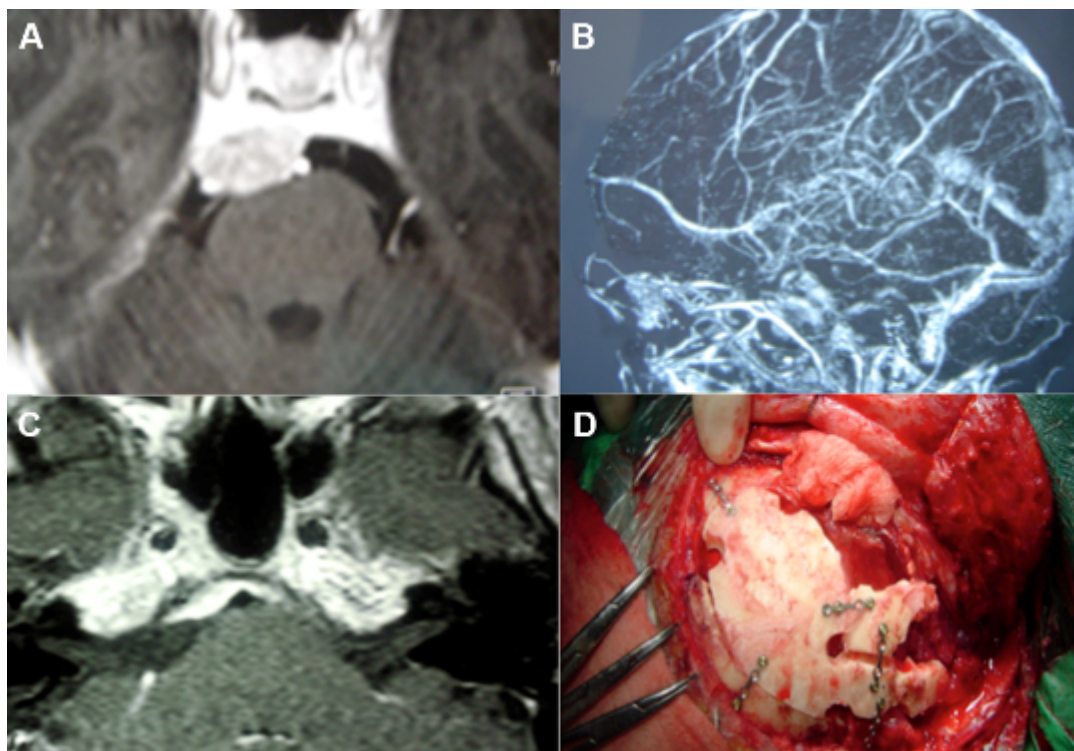
No início da série foram realizadas abordagens laterais - petrosas - à base do crânio em 8 pacientes (Figuras 1, 2, 3 e 4) e duas petrosectomias totais. Após 2011, foram feitas abordagens retrossigmoides para os tumores com menos de 3 cm localizados abaixo do meato acústico interno (MAI) (Figura 5). Para tumores com extensão à fossa média (extracavernoso, no entanto), a abordagem petrosa posterior foi escolhida (com exposição ao mesmo tempo das fossas média e posterior). Nestes casos, foi realizada angio-ressonância dos vasos cerebrais para visualização da inserção da veia de Labbé. Caso a veia de Labbé drenasse para o seio petroso superior ou se o paciente apresentasse bulbo jugular em localização alta, as abordagens laterais não seriam consideradas [39]. A Tabela 2 ilustra os métodos utilizados nessa série. A Figura 6 ilustra o algoritmo utilizado para a seleção da abordagem cirúrgica, baseado na localização do tumor, em ressonância magnética e nos resultados de audiometria. A abordagem fronto-órbito-zigomática foi reservada para os casos específicos descritos na Figura 4.

Um paciente apresentou pequeno meningioma esfenoetroclival com invasão do seio esfenooidal, o que ocasionou rinorréia. Neste caso, foi realizada abordagem endoscópica endonasal para ressecção da extensão esfenooidal da lesão. A fístula foi tratada através da realização de retalho nasosseptal pediculado, apresentando resolução da fístula liquórica no pós-operatório. Devido à ressecção parcial do tumor a paciente foi encaminhada para radiocirurgia adjuvante. Após 1 ano de seguimento com ressonância magnética não apresentou sinais de crescimento tumoral.

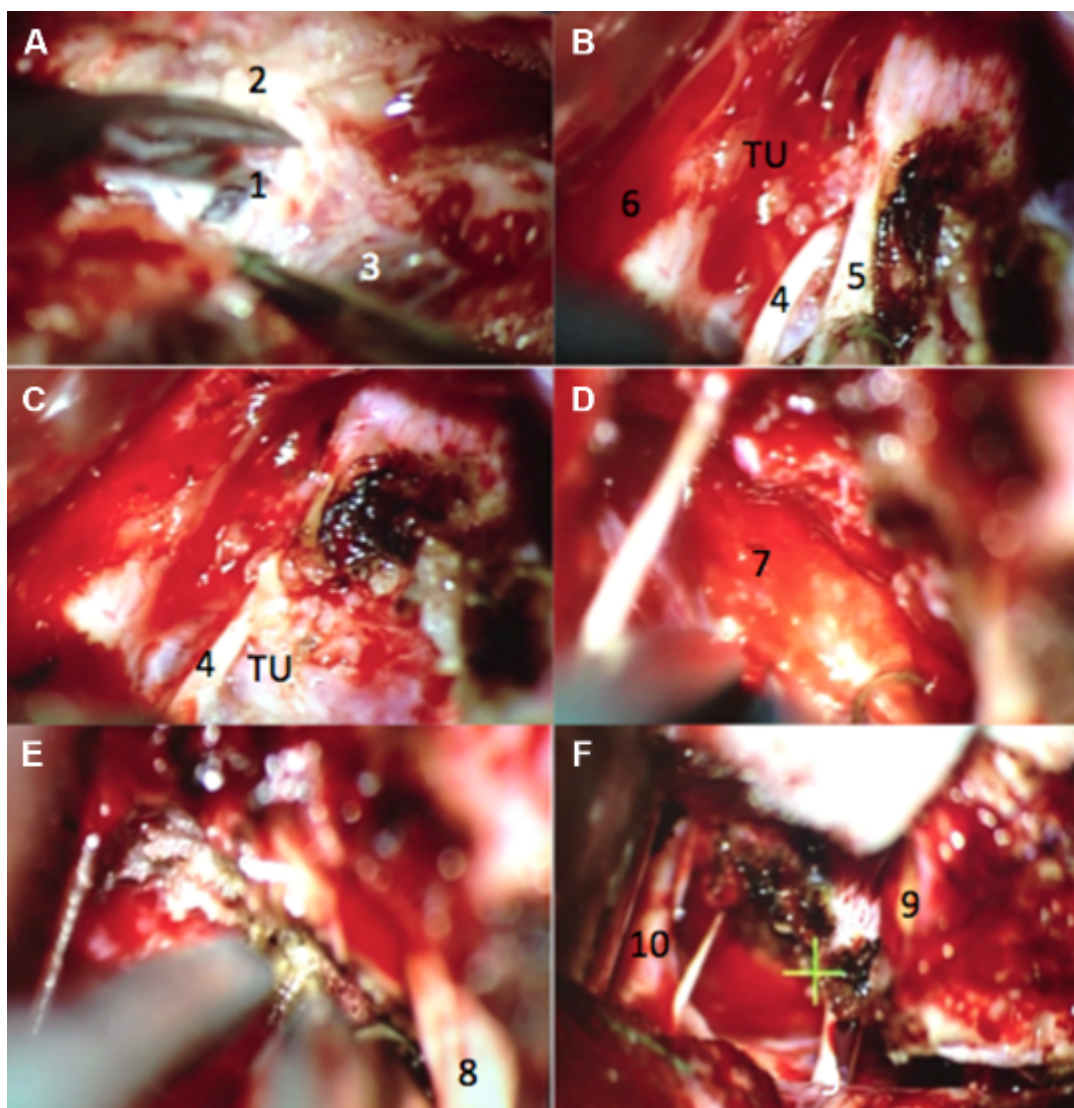




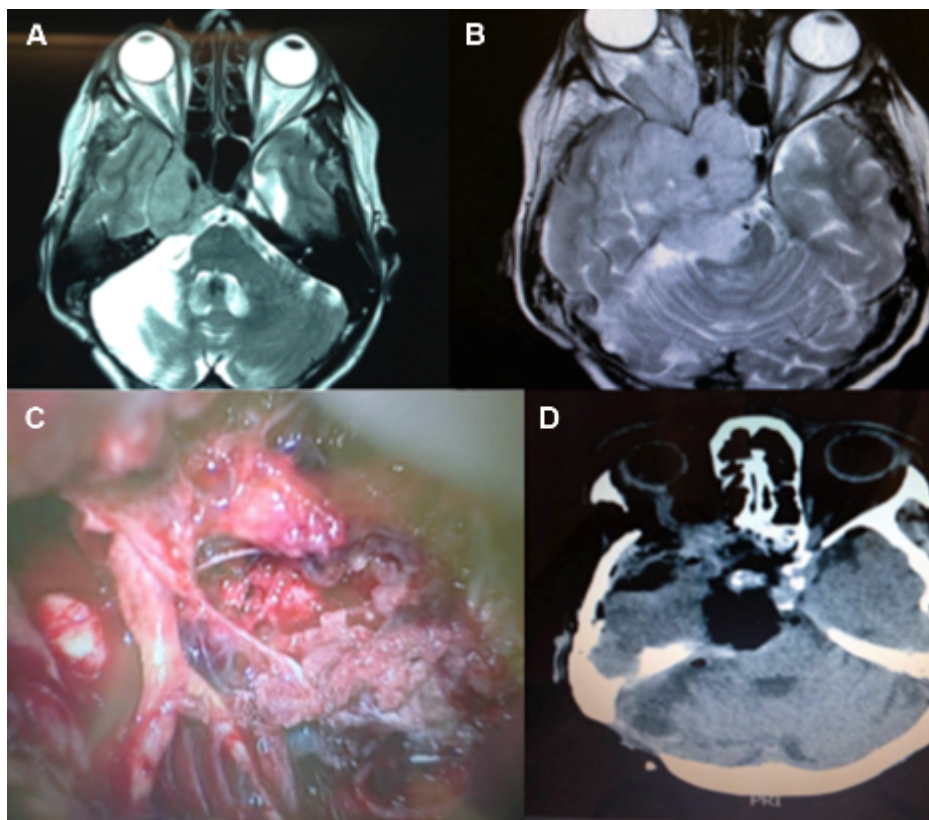
**Figura 1.** Meningioma petroclival do terço médio do clivus em um paciente com audição preservada. Foi feito petrosectomia posterior com ressecção total do tumor sem déficits pós-operatórios.



**Figura 2.** Paciente assintomática com 43 anos de idade, apresentando meningioma petroclival extendendo-se ao clivus superior e médio. Foi realizado petrosectomia posterior sem labirintectomia devido à audição estar intacta no pré-operatório. **A)** RMN T1 com gadolínio mostrando tumor petroclival. **B)** Angiorressonância venosa mostrando inserção posterior da veia de Labbé no seio petroso superior contraindicando petrosectomia total. **C)** RMN T1 com gadolínio três meses após a cirurgia, mostrando a ressecção total do tumor. **D)** Reconstrução da mastoide. Este paciente não apresentou déficits pós-operatórios tampouco recidiva seis anos após a cirurgia.

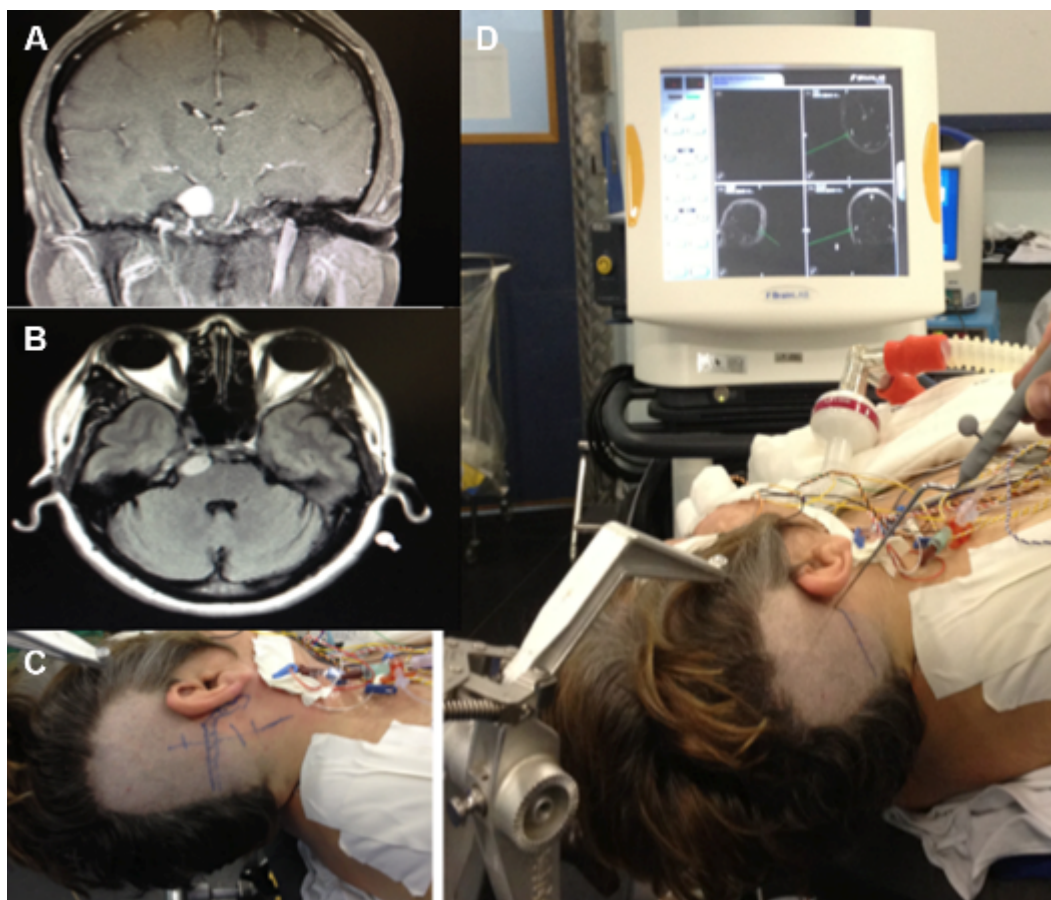


**Figura 3.** Caso anterior. **A)** Abertura pré-sigmoide da dura-máter. **B)** Coagulação do tentório e localização do nervo troclear previamente à secção do tentório. **C)** Liberação e reflexão da borda livre do tentório; pode-se observar a relação do tumor com o nervo troclear. **D)** Inserção no clivus após ressecção do tumor. **E)** Coagulação da dura-máter clival após ressecção tumoral. **F)** Nervos cranianos preservados no do campo operatório após ressecção do tumor. 1. Dura-máter pré-sigmoide. 2. Mastoide. 3. Seio sigmoide. 4. Nervo troclear. 5. Incisura da tenda. 6. Lobo temporal. 7. Clivus. 8. Nervo trigêmeo. 9. Veia petrosa superior. 10. Artéria basilar. TU. Tumor.



**Figura 4.** Paciente de 82 anos com história de ressecção de tumor de fossa posterior e radioterapia complementar do cérebro total 20 anos antes. O exame neurológico mostrava paralisia de todos os nervos cranianos relacionados ao seio cavernoso e amaurose à direita. Foi indicado cirurgia para ressecção do componente intracavernoso do tumor, mas ela negou cirurgia neste momento. Dois anos depois, a paciente retornou com ataxia e a RMN revelou grande crescimento tumoral com extensão para o clivus superior, órbita, fossas infratemporal e pterigopalatina (A e B). Foi realizada abordagem combinada - craniotomia fronto-órbito-zigomática e petrosectomia anterior, com ressecção total do tumor e ampla reconstrução com gordura e retalho de músculo temporal (C). O sifão e o segmento petroso da artéria carótida interna foram esqueletizados após a ressecção do ápice petroso, triângulos de Mulan (entre V1 e V2) e Kawase (entre V2 e V3); para ressecar extensões tumorais das fossas pterigopalatina e

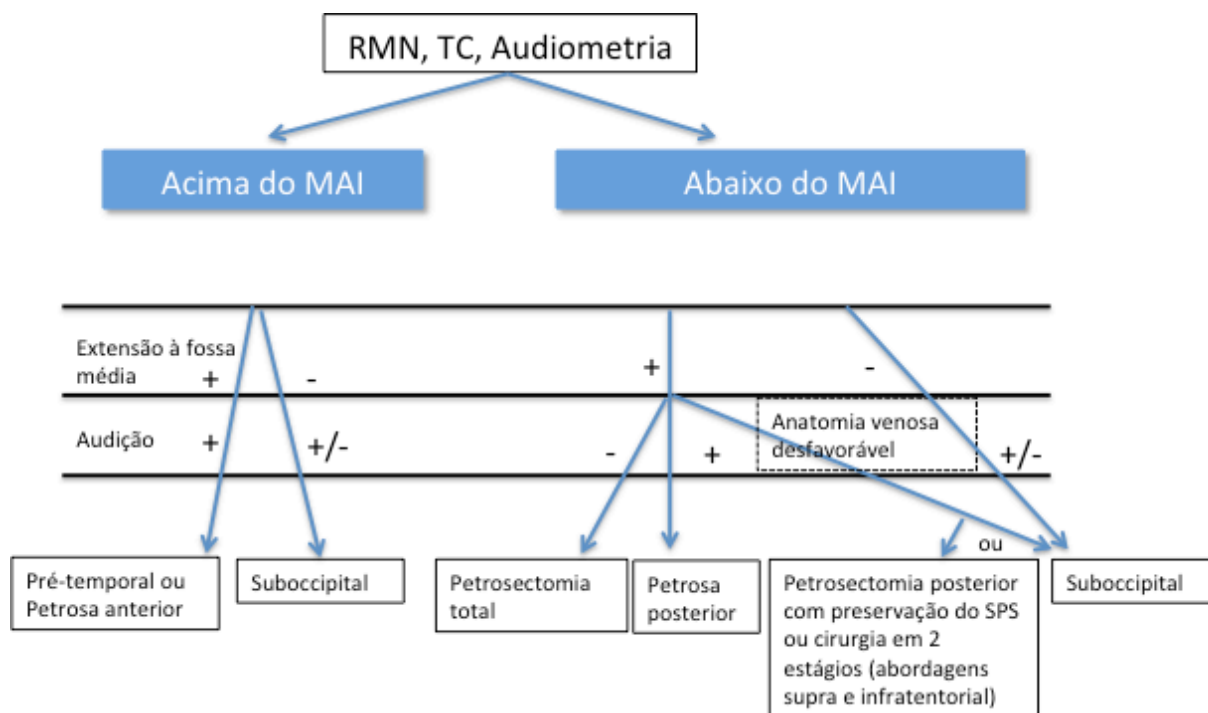
infratemporal, respectivamente (D). Esta paciente evoluiu a óbito 3 semanas após a cirurgia devido à sepse pulmonar.



**Figura 5.** Paciente com pequeno meningioma petroclival no clivus superior ressecado por abordagem retrossigmoide. Cortes coronal (A) e axial (B) de RMN com gadolínio. Local da incisão (C) e neuronavegação mostrando a posição da junção dos seios transversos e sigmoide (D).

**Tabela 2.** Abordagens utilizadas para meningiomas petroclivais

Abordagem	n
Petrosa Posterior	5
Petrosectomia Total	2
Suboccipital Retrossigmoide	12
Fronto-órbito-zigomática com petrosectomia anterior	1
Pré-temporal	2



**Figura 6.** Algoritmo para seleção da abordagem cirúrgica baseado na localização do tumor, RMN e audiometria. MAI – meato acústico interno; SPS - seio petroso superior.

**Tabela 3.** Déficits de nervos cranianos provocados ou melhorados pela cirurgia e correlação com grau de ressecção de Simpson

Grau de Simpson	Déficit de NC novo ou piorado no pós-operatório	Déficit de NC novo 6 meses após	Melhora de déficit prévio
I (0)	-	-	-
II (11)	9	5	3

III (7)	2	1	0
IV (4)	1	0	1
V (0)	-	-	-

Ressecção macroscopicamente total (RMT) foi realizada em 11 pacientes (50%). As razões para ressecção incompleta foram: tumor aderido ao tronco encefálico em 2 pacientes; adesão a vasos sanguíneos importantes em 2; infarto venoso do lobo temporal ocorreu em 2 pacientes, causando edema e dificultando a ressecção, o que ocasionou interrupção do procedimento. Em 3 pacientes foi deixado pequeno tumor residual propositalmente no seio cavernoso. Em 2 casos de meningiomas esfenoetroclivais o objetivo foi ressecar parcialmente o tumor para descomprimir a via óptica. Cinco pacientes submetidos à ressecção subtotal realizaram radiocirurgia. Além disso, progressão tumoral foi observada em 2 pacientes com tumores residuais e ambos foram submetidos à radiocirurgia. Os demais pacientes com tumores residuais pequenos permanecem sendo acompanhados.

### **Morbidade e Mortalidade**

A Tabela 3 mostra déficits de nervos cranianos provocados ou melhorados pela cirurgia e a correlação com grau de ressecção de Simpson. Houve dois óbitos perioperatórios nesta série: uma não foi diretamente relacionada à cirurgia: paciente com 82 anos evoluiu a óbito 3 semanas após a cirurgia devido a complicações de pneumonia e sepse; e outro óbito



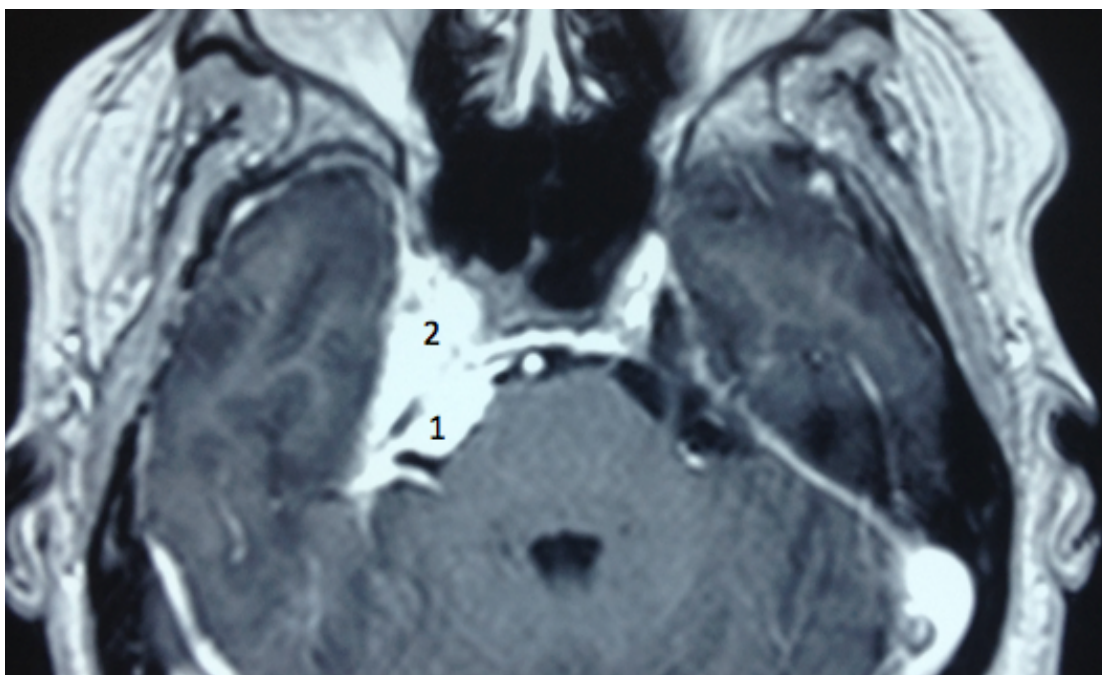
ocorreu devido a infarto venoso maligno extenso após ressecção total de tumor esfenopetroclival 15 dias após a cirurgia.

Inicialmente, 2 pacientes apresentaram acidentes vasculares cerebrais, resultando em déficits neurológicos importantes; um infarto venoso do lobo temporal esquerdo e um infarto do tronco encefálico. O primeiro apresentou grande meningioma petroclival, desenvolveu tetraparesia e paralisia de nervos cranianos de V a XII à direita. No pós-operatório imediato evoluiu com hemiplegia, seguido por pneumonia. No segundo caso, a complicação ocorreu provavelmente devido à retração cerebral durante a petrosectomia anterior, resultando em infarto venoso. Este paciente foi submetido à craniotomia descompressiva de urgência 24 horas após a cirurgia, mas persistiu com afasia e hemiparesia direita. Recentemente, outro paciente desenvolveu hipertensão de fossa posterior após abordagem suboccipital retrósigmoide, mantendo hemiparesia mesmo após descompressão cirúrgica. Este paciente apresentou pneumonia e polineuromiopia do doente crítico. Não foi observada correlação significativa entre essas complicações isquêmicas e a consistência tumoral medidos por RMN T2, nem a presença de plano de clivagem entre tumor e tronco encefálico na RMN, tampouco evidência de edema de tronco encefálico.

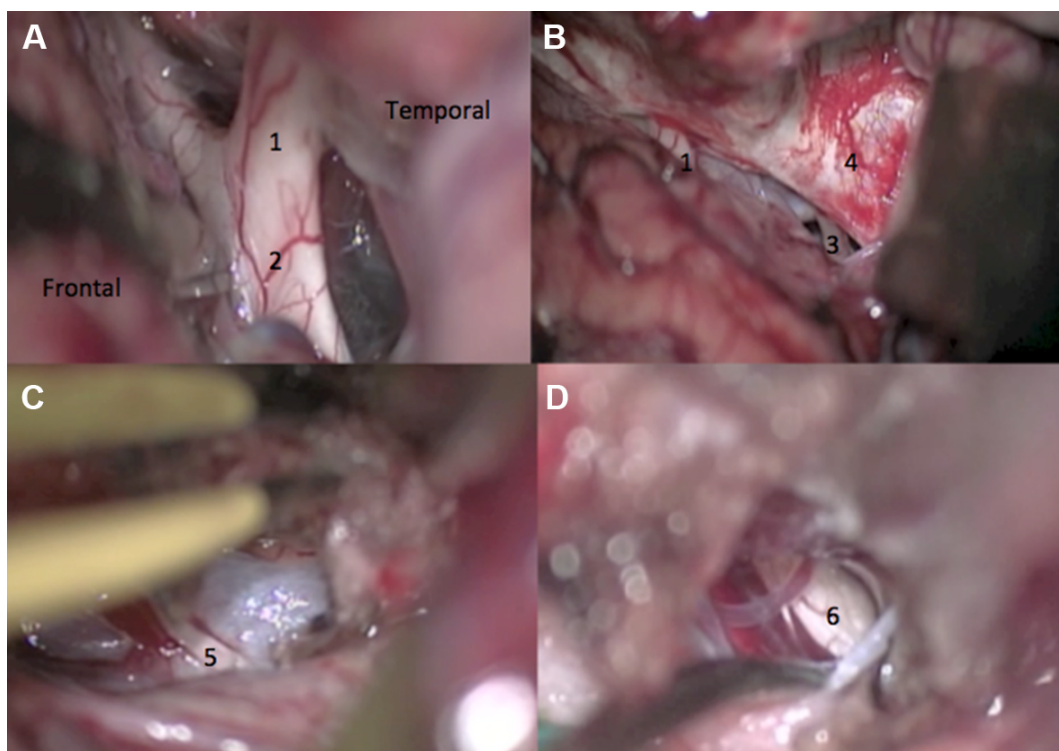
Outros novos déficits de nervos cranianos pós-operatórios foram observados em 7 pacientes. As disfunções de NC notados após a cirurgia foram: parestesia facial (2 pacientes), paralisia facial (5), paralisia do nervo abducente (2), paralisia do nervo troclear (3), paralisia do nervo oculomotor (1). Desses 7 pacientes, 4 foram transitórios. Três pacientes apresentavam disfunção permanente seis meses após a cirurgia. Reanimação do nervo facial com *cross-facing* e transposição muscular foram realizados em 3 pacientes pela equipe da cirurgia plástica. Um paciente persistiu com paralisia do VI NC e foi encaminhado para

neuro-oftalmologista. Os pacientes com paralisia do IV NC relataram diplopia vertical, rotatória ou oblíqua, geralmente agravada ao olhar para baixo e contralateralmente ao músculo afetado. Após seis meses os sintomas eram leves e nenhum paciente necessitou de tratamento adicional.

Quatro pacientes apresentaram hidrocefalia antes da cirurgia e foram submetidos a drenagem ventrículo-peritoneal (DVP). Em dois deles foi tentado drenagem externa por 48 horas para avaliar a redução da hidrocefalia após a ressecção tumoral, mas a hidrocefalia não regrediu. Um paciente desenvolveu hidrocefalia após a cirurgia. Dois pacientes desenvolveram fístula liquórica (rinorreia), após abordagem petrosa, e foram tratados com dreno lombar. Estes dois pacientes também necessitaram de DVP. Três pacientes evoluíram com meningite, mas foram tratados com êxito. Dois pacientes com dor neuropática trigeminal refratária melhoraram da dor no pós-operatório imediato devido à descompressão do nervo trigêmeo (Figuras 7 e 8). Um paciente apresentou grande meningioma petroclival calcificado com hiperostose do rochedo temporal e déficit de deglutição. Este paciente foi submetido à ressecção parcial do tumor evoluindo com melhora do déficit no pós-operatório. Ele foi seguido por cinco anos sem novos sintomas e sem crescimento tumoral, até o momento sem receber tratamento adjuvante. Outro paciente também com meningioma petroclival grande apresentou hemiparesia progressiva por compressão do tronco encefálico. Este paciente apresentou paresia do VII NC e de nervos cranianos baixos devido a duas tentativas de ressecção em outro serviço. O paciente melhorou a hemiparesia no tempo pós-operatório.



**Figura 7.** RMN axial T1 com gadolínio mostrando um caso de meningioma esfenopetroclival. Esta paciente com 48 anos apresentava dor neuropática trigeminal refratária há 4 meses. Após ressecção parcial do componente petroclival ela melhorou da dor, permanecendo com hipoestesia. Dois anos depois o tumor cresceu e ela foi tratada com radiocirurgia; não apresentou mais neuropatia trigeminal. 1. Parte clival. 2. Parte Cavernosa.



**Figura 8.** Visão intra-operatória da abordagem pré-temporal para ressecção de um meningioma esfenopetroclival causando dor neuropática trigeminal direita. **A)** Dissecção ampla da fissura Sylviana. **B)** Lobo temporal é afastado posteriormente para expor as cisternas crural e ambiens. **C)** Coagulação e incisão da borda livre do tentório após dissecção do nervo troclear. **D)** Ressecção do componente tumoral da fossa posterior com descompressão do nervo trigêmeo. 1. Nervó óptico. 2. Quiasma óptico. 3. Nervó oculomotor. 4. Parede do seio cavernoso. 5. Nervó troclear. 6. Nervó trigêmeo.

### Recorrência Tumoral

Quatorze pacientes realizaram acompanhamento radiológico adequado (mínimo de 6 meses), sendo utilizados para calcular as taxas de recorrência tumoral. O tempo médio de acompanhamento foi de 32 meses (6-75 meses). Três desses 14 pacientes apresentaram

progressão tumoral ou recorrência. Dois pacientes apresentaram recidiva junto ao seio cavernoso, sendo um destes não abordado cirurgicamente; outro caso que havia sido realizada ressecção parcial a RNM de controle demonstrou crescimento tumoral.

## **DISCUSSÃO**

### **História natural e manejo**

O crescimento lento do meningioma petroclival está usualmente associado ao desenvolvimento de sintomas somente após atingir grandes dimensões. Van Havenberg e colaboradores estudaram 21 pacientes com meningiomas petroclivais acompanhados conservadoramente, com seguimento mínimo de 4 anos. Eles relataram o crescimento do tumor em 76% dos casos e deterioração clínica em 63% [40]. Bricolo e colaboradores relataram que, em média, decorrem de 2,5 a 4,5 anos desde o início dos sintomas até a confirmação do diagnóstico, o que retarda o tratamento [6]. Jung e colaboradores relataram uma série de 38 pacientes com ressecção subtotal. O crescimento linear foi de 0,37 cm/ano, e o volume aumentou 4,94 cm<sup>3</sup>/ano. No entanto, 60% dos pacientes não apresentaram sinais de progressão da doença [13]. A conduta expectante pode ser uma opção em pacientes sem condições cirúrgicas, idosos, lesões muito pequenas assintomáticas, ou quando o paciente não está disposto a operar. Nestes casos, a RMN pode ser repetida a cada 6 meses ou quando surgirem novos sintomas.

A maioria dos meningiomas petroclivais corresponde a lesões benignas. A ressecção total é geralmente o único tratamento curativo possível, mas é muitas vezes impossível devido à invasão do seio cavernoso, de nervos cranianos, vasos e pia-máter. O tamanho, consistência

e o comportamento biológico do tumor são outros fatores que limitam a extensão da ressecção. Os melhores resultados cirúrgicos são habitualmente alcançados com tumores pequenos (até 3 cm de diâmetro) [5,24]. Eles podem apresentar o maior potencial de cura, possivelmente com a menor morbidade [24]. No entanto, estes pacientes são também os melhores candidatos à radiocirurgia [23].

Ressecção subtotal com ou sem tratamento adjuvante é geralmente realizada quando há invasão do seio cavernoso. Little e colaboradores evidenciaram que a ressecção subtotal em pacientes com tumores aderentes ou fibrosos diminuiu significativamente a taxa de deficiências neurológicas no pós-operatório sem aumento significativo da taxa de recorrência tumoral [17]. Nanda e colaboradores, em uma série de 50 pacientes com meningiomas petroclivais, realizaram ressecção completa em 28% dos casos, com bons resultados funcionais em 92%; seu principal objetivo foi alcançar ressecção tumoral máxima, mantendo ou melhorando os resultados funcionais. Eles sugeriram que os tumores residuais ou recorrentes poderiam ser tratados por radiocirurgia estereotáxica [21]. Nesta série de Nanda, o envolvimento do seio cavernoso em pacientes assintomáticos favoreceu a escolha para seguimento conservador e realização de tratamento complementar com radiocirurgia apenas em caso de recorrência tumoral.

### **Radioterapia e Radiocirurgia**

Radioterapia estereotáxica fracionada e radiocirurgia podem ser indicadas como primeira linha ou tratamento adjuvante para meningiomas da base do crânio, sendo associado a bons resultados em termos de controle tumoral e preservação neurológica [40-44]. Em sua

série de meningiomas da fossa posterior tratados por radiocirurgia Gamma Knife, Nicolato e colaboradores relataram que o único fator a influenciar a eficácia da radiocirurgia de forma significativa foi a natureza biológica do meningioma - OMS graus II e III [45]. Em 1998, Subach e colaboradores relataram bons resultados em 62 casos de meningioma petroclival, com déficits de nervos cranianos em 8% dos pacientes [46]. Iwai e colaboradores também relataram bons resultados em uma série de sete pacientes com grandes meningiomas do seio cavernoso e petroclivais tratados com radiocirurgia Gamma Knife em duas fases [47]. Feng Xu e colaboradores recomendaram que a radiocirurgia seria considerada para meningiomas petroclivais de forma individualizada, considerando a idade do paciente, tamanho e a localização do tumor residual, além das características patológicas [34]. Em 2010, Flannery e colaboradores publicaram sua experiência de 21 anos com Gamma Knife para meningiomas petroclivais. Os autores foram capazes de evitar a ressecção inicial ou adicional em 98% dos pacientes com baixo risco de efeitos adversos relacionados à radiação, e acreditam que a radiocirurgia deva ser considerada como opção de primeira linha para pacientes com meningiomas petroclivais pequenos e assintomáticos [11]. Além disso, neste estudo a taxa global de sobrevida livre de progressão foi de 91 e 86% para 5 e 10 anos, respectivamente.

Por outro lado, análises a longo prazo dos resultados da radiocirurgia têm demonstrado sobrevida livre de progressão em meningiomas abaixo de 50%. Taxas semelhantes de sobrevida livre de progressão foram relatadas para meningiomas da fossa posterior, quando seguidos além de 12 anos, com localização petroclival sendo fator preditivo para novos sintomas ou agravamento após tratamento com radiação [11,40,42].

Ainda existem poucos dados sobre as taxas de recidiva a longo prazo da radiocirurgia para tratamento primário de meningioma petroclival, especialmente para tumores grandes.

Talvez a ressecção cirúrgica prévia tenha causado maior dificuldade devido a aderências a estruturas importantes do que a radiocirurgia prévia. Nesse sentido, acreditamos que a cirurgia deva ser o tratamento primário para os meningiomas petroclivais nos pacientes em boas condições clínicas. Por outro lado, para os casos específicos de pequenos meningiomas esfenopetroclivais, consideramos a radiocirurgia como sendo o tratamento inicial de escolha para os pacientes com acometimento do seio cavernoso (paresia de III, IV ou VI NC). Entretanto, nos casos de dor neuropática refratária ao tratamento clínico ou perda visual progressiva por compressão da via óptica, consideramos a descompressão cirúrgica inicialmente. Por exemplo, um paciente havia sido submetido à ressecção parcial do componente da fossa posterior de um meningioma esfenopetroclival, além de radioterapia 25 anos atrás. Dois anos antes da cirurgia o paciente apresentou pequeno aumento do tumor, com "olho congelado" do mesmo lado. Três meses antes da cirurgia ele evoluiu com hemiparesia, e a RNM mostrou aumento considerável do tumor (triplicando seu tamanho) com invasão das fossas infratemporal e pterigopalatina, órbita e ápice petroso. O tumor não demonstrou aspecto cirúrgico significativamente diferente comparado a um tumor não irradiado, mas ocasionou edema cerebral grave no pós-operatório, sendo este um dos dois casos de óbito desta presente série; o único grau III pela classificação da OMS.

### **Abordagens**

A escolha da abordagem cirúrgica é tipicamente baseada na localização, na extensão do envolvimento tumoral e na experiência do cirurgião. O envolvimento das estruturas venosas deve ser detalhadamente observado, tal como a veia de Labbé, os seios transversos e petroso superior e a veia petrosa. Isto é especialmente importante para as abordagens petrosas



[39,48]. Para aqueles tumores que se estendem até a fossa média, Samii e colaboradores propuseram a abordagem suprameatal [26], com a drilagem do osso temporal acima do meato acústico interno para alcançar a fossa média. No entanto, Chen e colaboradores [8] postularam que a exposição desta parte do tumor seria inadequada, devido ao pequeno ângulo de ressecção tumoral, e que o risco de déficits neurológicos pós-operatórios seria mais importante do que atingir RMT da extensão tumoral ao SC. Eles consideraram que tumores invadindo o SC não deveriam ser removidos completamente.

Al-Mefty e colaboradores [4] relataram uma série de 64 pacientes e salientaram que a ressecção total (grau I ou II) de meningiomas petroclivais foi possível em 76,4% dos casos. Os autores sugeriram que, quando as circunstâncias impedem a ressecção completa, tumores residuais podem ser manejados por conduta expectante até que haja evidência de progressão, momento em que uma nova intervenção poderia ser realizada. Em relação às abordagens, acreditamos que para tumores sem extensão à fossa média o acesso suboccipital retrossigmoide seja geralmente suficiente. Com a incorporação de instrumentos microcirúrgicos longos, aspirador ultrassônico e microscópio cirúrgico com grande capacidade de mobilização para modificar o ângulo de visão do campo operatório, a via retrossigmoide fornece o mesmo acesso aos componentes tumorais do que as abordagens petrosas, embora a partir de uma perspectiva diferente.

Isto não significa que consideramos a abordagem petrosa uma abordagem agressiva, como Bricolo e colaboradores [6] consideraram abordagens retrossigmoide, subtemporal e as suas combinações acessos "menos agressivos" à base do crânio. Mas esses últimos têm se tornado mais comuns na remoção cirúrgica dos meningiomas petroclivais [6,45]. Bricolo e colaboradores [6] utilizaram a abordagem retrossigmoide isolada em 65% dos 110 pacientes

consecutivos. Bambakidis e colaboradores [5] revisaram 46 pacientes submetidos a tratamento cirúrgico de meningiomas petroclivais. A taxa de RMT foi de 43%. Os pacientes submetidos à ressecção retrossigmoide não demonstraram qualquer diminuição nos tempos de progressão e recorrência tumorais. Eles evidenciaram que a duração média de permanência para pacientes submetidos a uma abordagem menos agressiva foi de uma semana a menos do que naqueles que receberam abordagem agressiva (17 dias versus 23 dias). Goel [12] também não encontrou qualquer associação entre as abordagens cirúrgicas e à extensão da ressecção. A Tabela 4 mostra os resultados comparativos com grandes séries cirúrgicas de meningiomas petroclivais.

**Tabela 4.** Resultados comparativos com as principais séries cirúrgicas de meningiomas petroclivais

<b>Autor, ano [Referência]</b>	<b>n</b>	<b>Ressecção Macroscopicamente Total* (%)</b>	<b>Mortalidade (%)</b>	<b>Morbidade Maior (%)</b>	<b>Novo déficit de Nervo Craniano (%)</b>
Yasargil e col., 1980 [38]	20	35	10	26	50
Mayberg & Simon, 1986 [20]	35	26	9	34	54
Nishimura, Hakuba e col., 1989 [22]	24	63	8	33	91

---

Tatagiba, Samii e col., 1996 [32]	54	70	2	24	37
Bricolo e col., 1992 [6]	33	79	9	39	76
Spetzler e col., 1992 [30]	18	78	0	11	39
Kawase e col., 1994 [15]	42	76	0	12	36
Coudwell e col., 1996 [9]	109	69	3.7	15	33
Zentner e col., 1997 [52]	19	68	5	11	34
Goel, 1999 [12]	24	67	0	29	29
Abdel Aziz e col., 2000 [1]	35	37	0	9	31
Little e col., 2005 [17]	137	40	0.7	26	22
Park, Jung e col., 2006 [53]	49	20	2	28.6	28.6
Mathiesen e col., 2007 [18]	29	48	0	7	21
Natarajan, Sekhar e col., 2007 [54]	150	32	0	22	20.3
Bambakidis e col., 2007 [5]	46	43	0	41	30
Ramina e col., 2008 [23]	67	55	3	12	33
Tahara, Aguiar e col., 2008	15	50	13	20	50

---

---

[31]					
Seifert, 2010 [27]	148	37	0	31	22
Li e col., 2010 [55]	57	58	2	42	67
Yang e col., 2011 [37]	41	61	0	66	8
Yamakami e col., 2011 [36]	32	59	6	28	22
Watanabe e col., 2011 [34]	26	42	0	15	15
Shi e col., 2011 [29]	14	86	0	43	43
Chen e col., 2011 [8]	82	56	5	44	39
Nanda e col., 2011 [21]	50	28	6	44	32
Kusumi e col., 2012 [16]	23	47	0	22	43
Matsui, 2012 [19]	15	67	0	27	27
Li e col., 2013 [56]	259	52.5	1.2	54	54
Al-Mefty e col., 2014 [4]	64	64	8	25	39
Morisako e col., 2015 [57]	60(24/ 36)	EOR 96.1/92.7**	1.7	25	46.7
da Silva e col., 2015 [58]	8/16 29/87	87.5 66	0	37.5	37.5

---

Tatagiba e col., 2015 [59]	24	33.3	0	24	34
Zhou e col., 2015 [60]	<b>22</b>	<b>50</b>	0	20.8	37.5
<b>Isolan e col., 2015</b>			<b>4.5</b>	<b>27.3</b>	<b>13.6</b>

\* Grau de Simpson 1, 2, e 3; # 24 casos no grupo inicial (1990–1999) e 36 casos no grupo final (2000–2009); \*\* *Extent of resection* (EOR) – extensão da ressecção tumoral - foi calculada como segue:  $EOR(\%) = (\text{volume tumoral pré-operatório} - \text{volume tumoral pós-operatório}) / \text{volume tumoral pré-operatório} \times 100$ .

Os tumores com extensão à fossa média, mais precisamente se estendendo acima da incisura do tentório, foram abordados através do acesso lateral à base do crânio. Quando o tentório é completamente seccionado, esta exposição oferece uma visão de toda extensão tumoral em um único procedimento.

Embora as abordagens endonasais endoscópicas estejam evoluindo, foi realizada apenas em um caso dessa série. Este paciente apresentou rinorreia devido à erosão do seio esfenoidal decorrente de pequeno tumor esfenopetroclival, sendo encaminhado após à radiocirurgia. A abordagem endoscópica endonasal para os meningiomas petroclivais, teoricamente, teria a vantagem de trabalhar com os nervos cranianos distantes do cirurgião, ou seja, na superfície posterior do tumor. Entretanto, a localização lateral e o deslocamento de ambos os nervos abducentes para o mesmo lado poderia aumentar o risco de paralisia do VI NC, excetuando-se os meningiomas do terço médio do clivus. Além disso, o campo

operatório profundo e o aumento do risco de fistula liquórica também são desvantagens comparadas às abordagens habitualmente utilizadas para os meningiomas petroclivais.

### **Complicações**

Fístula liquórica pode ser um problema, principalmente para as abordagens petrosas. Embora dois casos de fístula foram evidenciados, eles provavelmente foram relacionados à hidrocefalia e não ao tipo de abordagem. Um paciente apresentou rinorreia paradoxal devido a fístula pelas células aéreas da mastoide à cavidade da orelha média. Dois fatores devem ser considerados para evitar fistula liquórica no pós-operatório: o planejamento da reconstrução da base do crânio antes da sua abertura; isso é menos importante na abordagem retrossigmoide do que nas abordagens laterais à base do crânio; e atentar para o desenvolvimento de hidrocefalia no perioperatório. Nesta série foi utilizado retalho de músculo temporal para dura-máter pré-sigmoide da mastoide do osso temporal. Este retalho foi recoberto com outro (de fáscia temporoparietal) previamente dissecado do músculo temporal, mantendo a base do seu pedículo nos músculos esternocleidomastoideo e trapézio. Cola de fibrina pode ser utilizada para reforçar o fechamento dural.

### **Lesão de Nervo Craniano**

A monitorização neurofisiológica do nervo facial inclui a estimulação elétrica, podendo ser utilizada para localizar o nervo mesmo quando está fora de visão direta. O limiar de estimulação fornece medida da integridade deste nervo. O nervo facial pode ser lesado de

três formas: em sua porção mastoide, durante mastoidectomia, nas abordagens petrosas; durante o *peeling* da fossa média, para expor o ápice petroso, através da retração indireta do gânglio geniculado na dissecação da dura-máter do nervo petroso superficial maior; ou por lesão direta do gânglio geniculado, em área desprotegida de osso; e durante a ressecção tumoral. Embora o conhecimento anatômico da posição exata do nervo facial na mastoide seja importante para preservá-lo, o VII NC permanece sob risco na realização de transposição anterior. Esta manobra não foi utilizada nessa série. Se a monitorização indicar que o nervo facial foi lesado, secção do nervo petroso superficial maior pode ser realizada. Além disso, a estimulação direta do gânglio geniculado localiza-o quando estiver desprotegido de porção óssea. Diferentemente dos neurinomas, a relação do nervo facial com o meningioma petroclival é variável. Os casos de paralisias faciais dessa série relacionaram-se aos grandes tumores. Os três casos que permaneceram com paralisia realizaram *cross-facing* precoce (1 mês após a cirurgia). Em dois deles havia preservação anatômica do VII NC. Um mês era aguardado, caso não houvesse qualquer recuperação era indicada reanimação precoce com *cross-facing*. A vantagem do *cross-facing* é a reabilitação mais fisiológica e simétrica da face. A limitação é de que os procedimentos são realizados em dois tempos, com intervalo de 2 a 4 meses. Nessa série a equipe da cirurgia plástica adquiriu resultados satisfatórios nos pacientes com paralisia facial utilizando essa técnica. Alternativamente, ramos de anastomose do nervo motor do trigêmeo com o ramo facial bucal podem ser utilizados para reduzir o tempo de reabilitação, porém esta técnica não foi utilizada na presente série. Transposição muscular também pode ser útil para os casos com paralisia facial por mais de 6 meses.

A paralisia do VI NC é outro fator que pode causar deterioração da qualidade de vida. Para evitá-la o cirurgião deve atentar especialmente para a ressecção medial do tumor, que em

grandes tumores está intimamente relacionado ao VI nervo. Os pacientes geralmente apresentam-se com diplopia horizontal binocular (uma imagem lado-a-lado com os dois olhos abertos produzindo visão dupla) e esotropia no olhar primário. O desvio é agravado ao fixar o olho parético para o lado oposto. Os pacientes também podem apresentar torcicolo a fim de manter a fusão binocular para minimizar a diplopia. Se após 6 meses de acompanhamento esse desvio permanecer significativo, sem melhora com uso de lentes, as opções cirúrgicas corretivas devem ser discutidas com o paciente. O procedimento a ser escolhido depende da função residual do músculo reto lateral e da experiência do cirurgião. O paciente que apresentou paralisia do VI NC dessa série foi encaminhado ao oftalmologista e realizou correção cirúrgica.

O nervo oculomotor pode ser lesado nos casos de tumores com extensão ao seio cavernoso. Embora o déficit seja geralmente transitório, costuma comprometer significativamente a qualidade de vida desses pacientes, devido ao déficit neuroftalmológico. Temos evitado paralisia do III NC, evitando a abordagem do componente cavernoso dos meningiomas petroclivais nos casos de função intacta.

Paralisias agudas dos nervos cranianos baixos são complicações raras mas potencialmente fatais nos pacientes com meningiomas petroclivais, principalmente pelo risco de pneumonia. Para os pacientes com queixa de dificuldade de deglutição temos feito videodeglutograma para avaliação endoscópica da deglutição. Temos indicado traqueostomia precoce para os pacientes com paralisia de NC baixos. Isto foi necessário em um paciente da presente série. Outro paciente que apresentava distúrbio discreto da deglutição no pré-operatório, melhorou no pós-operatório imediato de ressecção parcial de meningioma petroclival calcificado.



## **Recorrência**

Três de 14 casos (21,4%) que realizaram seguimento por mais de 6 meses apresentaram progressão tumoral ou recorrência; 4 do total de 22 pacientes (18%). O pequeno tamanho da amostra e o tempo de seguimento relativamente curto dessa série limitou a realização de análises adicionais. De qualquer forma, nenhum dos pacientes com RMT apresentou recorrência até o momento.

Na série de Al-Mefty e colaboradores [4], o tempo médio para a recorrência foi de 168 meses para os pacientes que não apresentavam tumor residual visível e de 80,2 meses para os pacientes nos quais tumor residual foi observado no intra-operatório ou na imagem pós-operatória. Nenhum dos pacientes com ressecção Grau I de Simpson (17 pacientes) apresentaram recidiva, o que reforça o princípio de que a recorrência dos meningiomas benignos da base do crânio está diretamente relacionada à extensão da ressecção [26,39,45,58].

## **CONCLUSÕES**

A ressecção dos meningiomas petroclivais permanece desafiadora. No início dessa série, foram utilizadas principalmente abordagens petrosas, mas com o decorrer da curva de aprendizado a abordagem retrósigmoide foi sendo considerada, no geral, suficiente para a maioria dos pacientes, sem afetar o grau de ressecção cirúrgica. Nos casos assintomáticos com extensão ao seio cavernoso foi realizado seguimento clínico e radiocirurgia nos casos de crescimento tumoral. As abordagens petrosas, ou mesmo cirurgia em dois tempos (infra e supratentorial), foram preferidas para grandes tumores com extensão à fossa média, em lugar da abordagem suprameatal.

## REFERÊNCIAS

1. Abdel Aziz KM, Sanan A, van Loveren HR, Tew JM, Jr., Keller JT, Pensak ML (2000) Petroclival meningiomas: predictive parameters for transpetrosal approaches. *Neurosurgery* 47 (1):139-150; discussion 150-132
2. Aguiar PH, Tahara A, de Almeida AN, Kurisu K (2010) Microsurgical treatment of tentorial meningiomas: Report of 30 patients. *Surgical neurology international* 1. doi:10.4103/2152-7806.66851
3. Aguiar PHP, S. PW, Santana Jr. PA, Isolan G (2009) Tentorial posterior fossa meningioma which is the ideal surgical approach: Supra/infratentorial combined or retrosigmoid? *Neurosurgery Quarterly* 19 (1):40-45
4. Almefty R, Dunn IF, Pravdenkova S, Abolfotoh M, Al-Mefty O (2014) True petroclival meningiomas: results of surgical management. *Journal of neurosurgery* 120 (1):40-51. doi:10.3171/2013.8.JNS13535
5. Bambakidis NC, Kakarla UK, Kim LJ, Nakaji P, Porter RW, Daspit CP, Spetzler RF (2007) Evolution of surgical approaches in the treatment of petroclival meningiomas: a retrospective review. *Neurosurgery* 61 (5 Suppl 2):202-209; discussion 209-211. doi:10.1227/01.neu.0000303218.61230.39
6. Bricolo AP, Turazzi S, Talacchi A, Cristofori L (1992) Microsurgical removal of petroclival meningiomas: a report of 33 patients. *Neurosurgery* 31 (5):813-828; discussion 828

7. Castellano F, Ruggiero G (1953) Meningiomas of the posterior fossa. *Acta radiologica Supplementum* 104:1-177
8. Chen LF, Yu XG, Bu B, Xu BN, Zhou DB (2011) The retrosigmoid approach to petroclival meningioma surgery. *Journal of clinical neuroscience : official journal of the Neurosurgical Society of Australasia* 18 (12):1656-1661. doi:10.1016/j.jocn.2011.03.027
9. Couldwell WT, Fukushima T, Giannotta SL, Weiss MH (1996) Petroclival meningiomas: surgical experience in 109 cases. *Journal of neurosurgery* 84 (1):20-28. doi:10.3171/jns.1996.84.1.0020
10. Diluna ML, Bulsara KR (2010) Surgery for petroclival meningiomas: a comprehensive review of outcomes in the skull base surgery era. *Skull base : official journal of North American Skull Base Society [et al]* 20 (5):337-342. doi:10.1055/s-0030-1253581
11. Flannery TJ, Kano H, Lunsford LD, Sirin S, Tormenti M, Niranjan A, Flickinger JC, Kondziolka D (2010) Long-term control of petroclival meningiomas through radiosurgery. *Journal of neurosurgery* 112 (5):957-964. doi:10.3171/2009.8.JNS09695
12. Goel A (1999) Extended lateral subtemporal approach for petroclival meningiomas: report of experience with 24 cases. *British journal of neurosurgery* 13 (3):270-275
13. Jung HW, Yoo H, Paek SH, Choi KS (2000) Long-term outcome and growth rate of subtotally resected petroclival meningiomas: experience with 38 cases. *Neurosurgery* 46 (3):567-574; discussion 574-565

14. Kawase T, Shiobara R, Toya S (1991) Anterior transpetrosal-transtentorial approach for sphenopetroclival meningiomas: surgical method and results in 10 patients. *Neurosurgery* 28 (6):869-875; discussion 875-866
15. Kawase T, Shiobara R, Toya S (1994) Middle fossa transpetrosal-transtentorial approaches for petroclival meningiomas. Selective pyramid resection and radicality. *Acta neurochirurgica* 129 (3-4):113-120
16. Kusumi M, Fukushima T, Mehta AI, Aliabadi H, Nonaka Y, Friedman AH, Fujii K (2012) Tentorial detachment technique in the combined petrosal approach for petroclival meningiomas. *Journal of neurosurgery* 116 (3):566-573. doi:10.3171/2011.11.JNS11985
17. Little KM, Friedman AH, Sampson JH, Wanibuchi M, Fukushima T (2005) Surgical management of petroclival meningiomas: defining resection goals based on risk of neurological morbidity and tumor recurrence rates in 137 patients. *Neurosurgery* 56 (3):546-559; discussion 546-559
18. Mathiesen T, Gerlich A, Kihlstrom L, Svensson M, Bagger-Sjoberg D (2007) Effects of using combined transpetrosal surgical approaches to treat petroclival meningiomas. *Neurosurgery* 60 (6):982-991; discussion 991-982. doi:10.1227/01.NEU.0000255476.06247.F1
19. Matsui T (2012) Therapeutic strategy and long-term outcome of meningiomas located in the posterior cranial fossa. *Neurologia medico-chirurgica* 52 (10):704-713
20. Mayberg MR, Symon L (1986) Meningiomas of the clivus and apical petrous bone. Report of 35 cases. *Journal of neurosurgery* 65 (2):160-167. doi:10.3171/jns.1986.65.2.0160

21. Nanda A, Javalkar V, Banerjee AD (2011) Petroclival meningiomas: study on outcomes, complications and recurrence rates. *Journal of neurosurgery* 114 (5):1268-1277. doi:10.3171/2010.11.JNS10326
22. Nishimura S, Hakuba A, Jang BJ, Inoue Y (1989) Clivus and apicopetroclivus meningiomas--report of 24 cases. *Neurologia medico-chirurgica* 29 (11):1004-1011
23. Ramina R, Fernandes YB, Coelho Neto M (2008) Petroclival meningiomas: diagnosis, treatment, and results. In: Ricardo Ramina MT (ed) *Samii's essentials in neurosurgery*. Springer Berlin Heidelberg, Berlin, Heidelberg, pp 121-135
24. Ramina R, Neto MC, Fernandes YB, Silva EB, Mattei TA, Aguiar PH (2008) Surgical removal of small petroclival meningiomas. *Acta neurochirurgica* 150 (5):431-438; discussion 438-439. doi:10.1007/s00701-007-1403-y
25. Samii M, Tatagiba M (1992) Experience with 36 surgical cases of petroclival meningiomas. *Acta neurochirurgica* 118 (1-2):27-32
26. Samii M, Tatagiba M, Carvalho GA (2000) Retrosigmoid intradural suprameatal approach to Meckel's cave and the middle fossa: surgical technique and outcome. *Journal of neurosurgery* 92 (2):235-241. doi:10.3171/jns.2000.92.2.0235
27. Seifert V (2010) Clinical management of petroclival meningiomas and the eternal quest for preservation of quality of life: personal experiences over a period of 20 years. *Acta neurochirurgica* 152 (7):1099-1116. doi:10.1007/s00701-010-0633-6
28. Sekhar LN, Fessler RG (2006) *Atlas of neurosurgical techniques: Brain*. Thieme, New York

29. Shi W, Shi JL, Xu QW, Che XM, Ju SQ, Chen J (2011) Temporal base intradural transpetrosal approach to the petroclival region: an appraisal of anatomy, operative technique and clinical experience. *British journal of neurosurgery* 25 (6):714-722. doi:10.3109/02688697.2011.562991
30. Spetzler RF, Dasgupta CP, Pappas CT (1992) The combined supra- and infratentorial approach for lesions of the petrous and clival regions: experience with 46 cases. *Journal of neurosurgery* 76 (4):588-599. doi:10.3171/jns.1992.76.4.0588
31. Tahara A, de Santana PA, Jr., Calfat Maldaun MV, Panagopoulos AT, da Silva AN, Zicarelli CA, Pires de Aguiar PH (2009) Petroclival meningiomas: surgical management and common complications. *J Clin Neurosci* 16 (5):655-659. doi:10.1016/j.jocn.2008.08.011
32. Tatagiba M, Samii M, Matthies C, Vorkapic P (1996) Management of petroclival meningiomas: a critical analysis of surgical treatment. *Acta neurochirurgica Supplement* 65:92-94
34. Watanabe T, Katayama Y, Fukushima T, Kawamata T (2011) Lateral supracerebellar transtentorial approach for petroclival meningiomas: operative technique and outcome. *Journal of neurosurgery* 115 (1):49-54. doi:10.3171/2011.2.JNS101759
35. Xu F, Karamelas I, Megerian CA, Selman WR, Bambakidis NC (2013) Petroclival meningiomas: an update on surgical approaches, decision making, and treatment results. *Neurosurgical focus* 35 (6):E11. doi:10.3171/2013.9.FOCUS13319
36. Yamakami I, Higuchi Y, Horiguchi K, Saeki N (2011) Treatment policy for petroclival meningioma based on tumor size: aiming radical removal in small tumors for obtaining cure

without morbidity. *Neurosurgical review* 34 (3):327-334; discussion 334-325. doi:10.1007/s10143-011-0308-7

37. Yang J, Fang T, Ma S, Yang S, Qi J, Qi Z, Cun E, Yu C (2011) Large and giant petroclival meningiomas: therapeutic strategy and the choice of microsurgical approaches - report of the experience with 41 cases. *British journal of neurosurgery* 25 (1):78-85. doi:10.3109/02688697.2010.539716

38. Yasargil MG, Mortara RW, Curcic M (1980) Meningiomas of Basal Posterior Cranial Fossa. *Advances and technical standards in neurosurgery* 7:3-115. doi:10.1007/978-3-7091-7051-9\_1

39. Simpson D (1957) The recurrence of intracranial meningiomas after surgical treatment. *Journal of Neurology, Neurosurgery and Psychiatry* 20 (1):22-39.

40. Hafez A, Nader R, Al-Mefty O (2011) Preservation of the superior petrosal sinus during the petrosal approach. *Journal of neurosurgery* 114 (5):1294-1298. doi:10.3171/2010.6.JNS091461

41. Davidson L, Fishback D, Russin JJ, Weiss MH, Yu C, Pagnini PG, Zelman V, Apuzzo ML, Giannotta SL (2007) Postoperative Gamma Knife surgery for benign meningiomas of the cranial base. *Neurosurgical focus* 23 (4):E6. doi:10.3171/FOC-07/10/E6

42. Kreil W, Luggin J, Fuchs I, Weigl V, Eustacchio S, Papaefthymiou G (2005) Long term experience of gamma knife radiosurgery for benign skull base meningiomas. *Journal of neurology, neurosurgery, and psychiatry* 76 (10):1425-1430. doi:10.1136/jnnp.2004.049213

43. Starke RM, Williams BJ, Hiles C, Nguyen JH, Elsharkawy MY, Sheehan JP (2012) Gamma knife surgery for skull base meningiomas. *Journal of neurosurgery* 116 (3):588-597. doi:10.3171/2011.11.JNS11530
44. Zachenhofer I, Wolfsberger S, Aichholzer M, Bertalanffy A, Roessler K, Kitz K, Knosp E (2006) Gamma-knife radiosurgery for cranial base meningiomas: experience of tumor control, clinical course, and morbidity in a follow-up of more than 8 years. *Neurosurgery* 58 (1):28-36; discussion 28-36
45. Nicolato A, Foroni R, Pellegrino M, Ferraresi P, Alessandrini F, Gerosa M, Bricolo A (2001) Gamma knife radiosurgery in meningiomas of the posterior fossa. Experience with 62 treated lesions. *Minimally invasive neurosurgery : MIN* 44 (4):211-217. doi:10.1055/s-2001-19934
46. Subach BR, Lunsford LD, Kondziolka D, Maitz AH, Flickinger JC (1998) Management of petroclival meningiomas by stereotactic radiosurgery. *Neurosurgery* 42 (3):437-443; discussion 443-435
47. Iwai Y, Yamanaka K, Nakajima H (2001) Two-staged gamma knife radiosurgery for the treatment of large petroclival and cavernous sinus meningiomas. *Surgical neurology* 56 (5):308-314
48. Zhao X, Yu RT, Li JS, Xu K, Li X (2013) Clinical value of multi-slice 3-dimensional computed tomographic angiography in the preoperative assessment of meningioma. *Experimental and therapeutic medicine* 6 (2):475-478. doi:10.3892/etm.2013.1147



49. Zentner J, Meyer B, Vieweg U, Herberhold C, Schramm J (1997) Petroclival meningiomas: is radical resection always the best option? *Journal of neurology, neurosurgery, and psychiatry* 62 (4):341-345
50. Park CK, Jung HW, Kim JE, Paek SH, Kim DG (2006) The selection of the optimal therapeutic strategy for petroclival meningiomas. *Surgical neurology* 66 (2):160-165; discussion 165-166. doi:10.1016/j.surneu.2005.12.024
51. Natarajan SK, Sekhar LN, Schessel D, Morita A (2007) Petroclival meningiomas: multimodality treatment and outcomes at long-term follow-up. *Neurosurgery* 60 (6):965-979; discussion 979-981. doi:10.1227/01.NEU.0000255472.52882.D6
52. Li PL, Mao Y, Zhu W, Zhao NQ, Zhao Y, Chen L (2010) Surgical strategies for petroclival meningioma in 57 patients. *Chinese medical journal* 123 (20):2865-2873
53. Li D, Hao SY, Wang L, et al. Surgical management and outcomes of petroclival meningiomas: a single-center case series of 259 patients. *Acta Neurochir (Wien)* 2013;155:1367-383
54. Morisako H, Goto T, Ohata K. Petroclival meningiomas resected via a combined transpetrosal approach: surgical outcomes in 60 cases and a new scoring system for clinical evaluation. *J Neurosurg* 2015;122:373-380
55. da Silva CE, de Freitas PE. Large and giant skull base meningiomas: The role of radical surgical removal. *Surg Neurol Int* 2015;6:113.
56. Tatagiba M, Rigante L, Mesquita Filho P, Ebner FH, Roser F. Endoscopic-assisted posterior intradural petrous apicectomy (PIPA) in petroclival meningiomas: a clinical series

and assessment of perioperative morbidity. *World Neurosurg* 2015;pii: S1878-8750(15)00900-6.

57. Zhou QJ, Liu B, Geng DJ, et al. Microsurgery with or without Neuroendoscopy in Petroclival Meningiomas. *Turk Neurosurg* 2015;25:231-238.

58. Kusaka N, Tamiya T, Sugiu K, Tokunaga K, Nishiguchi M, Takayama K, Maeda Y, Ogiwara K, Nakagawa M, Nishiura T. Combined use of TruFill DCS detachable coil system and Guglielmi detachable coil for embolization of meningioma fed by branches of the cavernous internal carotid artery. *Neurologia medico-chirurgica* 2007;47(1):29-31

59. Louis DN, Ohgaki H, Wiestler OD, Cavenee WK, Burger PC, Jouvet A, Scheithauer BW, Kleihues P. The 2007 WHO Classification of Tumours of the Central Nervous System. *Acta Neuropathol* 2007;114:97-109

## 7. ARTIGO ORIGINAL EM INGLÊS

### **Petroclival meningiomas: factors determining the choice of approach**

Gustavo Rassier Isolan<sup>1</sup>, Sâmia Yasin Wayhs<sup>2</sup>, Leandro Infantini Dini<sup>3</sup>, Joel Lavinski<sup>4</sup>

1. Graduate Program in Surgical Sciences, Universidade Federal do Rio Grande do Sul (UFRGS); Centro Avançado de Neurologia e Neurocirurgia (CEANNE). Rua Ramiro Barcelos, 2400, 2º andar, Zip Code 90035-003, Porto Alegre, RS, Brazil. Phone: +55-51-3308-5607. E-mail: [ppgcirur@ufrgs.br](mailto:ppgcirur@ufrgs.br)

2. Neurosurgeon and Intensivist, Graduate Program in Surgical Sciences, Universidade Federal do Rio Grande do Sul (UFRGS). Rua Oscar Freire, 1523/72, Pinheiros, São Paulo, SP, CEP 05409-010, Brazil. Phone: +55-11-94101-2319. E-mail: [s.wayhs@hc.fm.usp.br](mailto:s.wayhs@hc.fm.usp.br)

3. Centro Avançado de Neurologia e Neurocirurgia (CEANNE). Rua Ramiro Barcelos, 2400, 2º andar, Zip Code 90035-003, Porto Alegre, RS, Brazil. Phone: +55-51-3308-5607. E-mail: [leandro dini@ig.com.br](mailto:leandro dini@ig.com.br)

4. Centro de Neurotologia e do Neurinoma do Acústico (CNNA); Clínica Lavinsky. Rua Quintino Bocaiúva, 673, Porto Alegre, RS, Brazil. Phone: +55-51-3217-0029. E-mail: [cнна@neurinomadoacustico.com](mailto:cнна@neurinomadoacustico.com)

Corresponding author

Gustavo Rassier Isolan MD, PhD.

Pós-Graduação em Cirurgia - Rua Ramiro Barcelos, 2400 - 2o andar , Bairro Bom Fim, Porto Alegre - Rio Grande do Sul, CEP: 90035-003 E-mail: [ppgcirur@ufrgs.br](mailto:ppgcirur@ufrgs.br)

Conflicts of interest: None.

## ABSTRACT

**Background:** Petroclival meningiomas are located medial to the fifth cranial nerve and pose different surgical challenges. This study aimed to review a surgical series of petroclival meningiomas and the factors considered in the choice of approach.

**Methods:** Of 53 patients treated for posterior fossa meningiomas between 2007 e 2014, 22 petroclival meningiomas were retrospectively reviewed.

**Results:** Initially, petrosal approaches were performed regardless of tumor size. Posterior petrosectomy was performed in 8 patients and total petrosectomy in two. After 2011, retrosigmoid approach was used in tumors <3 cm and in those at or below the internal auditory meatus regardless of size. Posterior petrosectomy was performed for tumors extending into the middle fossa (extracavernous extension). Gross-total resection was performed in 11 patients (50%). New postoperative cranial neuropathies occurred in seven patients; four were transient. There were two perioperative deaths, one of which was procedure related. The mean follow-up time was 32 months (6–75 months). There were four cases of tumor progression or recurrence, three of which were followed for more than 6 months (n = 14).

**Conclusions:** Resection of petroclival meningiomas remains challenging. In most cases, the retrosigmoid approach is usually sufficient, without affecting the degree of tumor resection. In asymptomatic cases extending into the cavernous sinus, follow-up is recommended, and subsequent tumor growth may require radiosurgery. Petrosal approaches are reserved for patients with tumor extension into the middle fossa.

**Keywords:** brain tumor, clivus, meningioma, petroclival, skull base, surgical approach.

**Abbreviations list**

BA – Basilar artery

CN – Cranial nerve

CS – Cavernous sinus

CSF – Cerebrospinal fluid

FOZ – Fronto-orbital-zygomatic

GTR – Gross-total resection

IAM – Internal auditory meatus

ICH – Intracranial hypertension

JF – Jugular foramen

MRI – Magnetic Resonance Imaging

SPS – Superior petrosal sinus

VPS – Ventriculo-peritoneal shunt

WHO – World Health Organization

**Highlights:**

- Petroclival meningiomas are located medial to the fifth cranial nerve.
- Retrosigmoid approach was used in tumors <3 cm, at or below IAM.
- Posterior petrosectomy was performed for tumors extending into the middle fossa.

## INTRODUCTION

Petroclival meningiomas remain one of the most challenging surgical lesions of the skull base. Over the past three decades, advances in microsurgical techniques, new operating microscopes, ultrasonic aspirators, intraoperative neuromonitoring, and advances in intensive care and microsurgical anatomy have led to better outcomes than has the natural history of the disease, with acceptable morbidity [1-36].

Posterior fossa meningiomas can be located at different sites in relation to the clivus. Conceptually, petroclival meningiomas are located medial to the fifth cranial nerve (CN V) [4,7,37]. Petrous, tentorial, cavernous sinus, and midclival meningiomas and meningiomas originating from the anterior border of the foramen magnum are not considered petroclival meningiomas, and the decision on which approach to use depends greatly on this factor. Petroclival meningiomas frequently displace the brainstem and basilar artery posteriorly and to the contralateral side. They may also displace or involve CN III, IV, and V, displace CN VII laterally and CN VI medially, and extend into the internal auditory meatus, jugular foramen, Meckel's cave, Dorello's canal, and the ipsilateral cavernous sinus [4,21].

Because of the rarity of these tumors and the different management philosophies in skull base approaches, there is currently no high-quality, high-level decision based on randomized controlled trials establishing the superiority of one surgical approach over another. The transtemporal and fronto-orbito-zygomatic approaches can reduce the operative distance to the tumor and give a wider exposition of the tumor and its relationship with the cranial nerves. However, the retrosigmoid approach results in fewer approach-related complications and is less time consuming. Some authors state that the main reason for

subtotal resection is the lack of a dissection plane or infiltration into cranial nerves, brainstem, or major vessels [25,26], regardless of the approach.

The aim of this study was to review a series of petroclival meningiomas and assess the factors used to determine the choice of surgical approach.

## **METHODS**

Of a series of 53 patients treated for posterior fossa meningiomas by the first author (GRI) between 2007 and 2014, 32 had petroclival meningiomas. Of these, 22 were included in the retrospective analysis because met the criteria for “true” petroclival meningioma: those originating at the upper two-thirds of the clivus medial to the fifth cranial nerve [4]. Their medical records, imaging studies, and pathology reports were reviewed. Ten patients were not operated on: two refused surgery due to advanced age or comorbidities; four were asymptomatic with a predominantly cavernous pattern; and four showed no tumor growth on serial magnetic resonance imaging (MRI). Because these 10 patients had no clinical visual loss or extraocular muscle impairment, they were primarily referred for upfront radiosurgery or radiotherapy. Gross-total resection (GTR) was defined as Simpson grade I, II and III resection [38] (Box 1) confirmed by postoperative gadolinium-enhanced MRI.

The study was approved by the local research ethics committee. The requirement for informed consent for this study was waived by the institutional review board, because this was a retrospective study without exposure of patient identity.

**Box 1.** Simpson classification for meningioma extent of resection

Grade	Definition
I	Macroscopically complete removal with excision of dural attachment and abnormal bone
II	Macroscopically complete removal with endothermy coagulation (Bovie, or laser) of dural attachment
III	Macroscopically complete removal without resection or coagulation of its extradural extensions
IV	Partial removal leaving intradural tumor in situ
V	Simple decompression with or without biopsy

**RESULTS****Clinical characteristics**

Twenty-two patients underwent resection of petroclival meningiomas over a 7-year period; there were 18 women, and the mean age was 52.4 years (range 35-82 years). Headache was the most common presenting symptom, observed in 18 patients, followed by hearing loss (n = 12), facial numbness (n = 5), ataxia (n = 3), progressive hemiparesis (n = 2), and facial weakness (n = 2). Trigeminal neuropathic pain refractory to conventional medical therapy was the main symptom in two patients. Difficulty swallowing due to lower cranial



nerve deficits was present in three patients. Four patients had papilledema due to hydrocephalus. MRI findings are shown in Table 1.

**Table 1.** Magnetic Resonance Imaging findings

Parameter	No. of cases
Brainstem compression	11
Tumor size in cm	
>6	11
3–6	3
<3	8
Extension	
Into CS	9
Into IAM	7
Into JF	3
BA displacement	8
BA encasement	3
Plane on T2-weighted	15

images	
Brainstem edema	3
Supratentorial ventricular increase with ICH signals	4

### **Pathology**

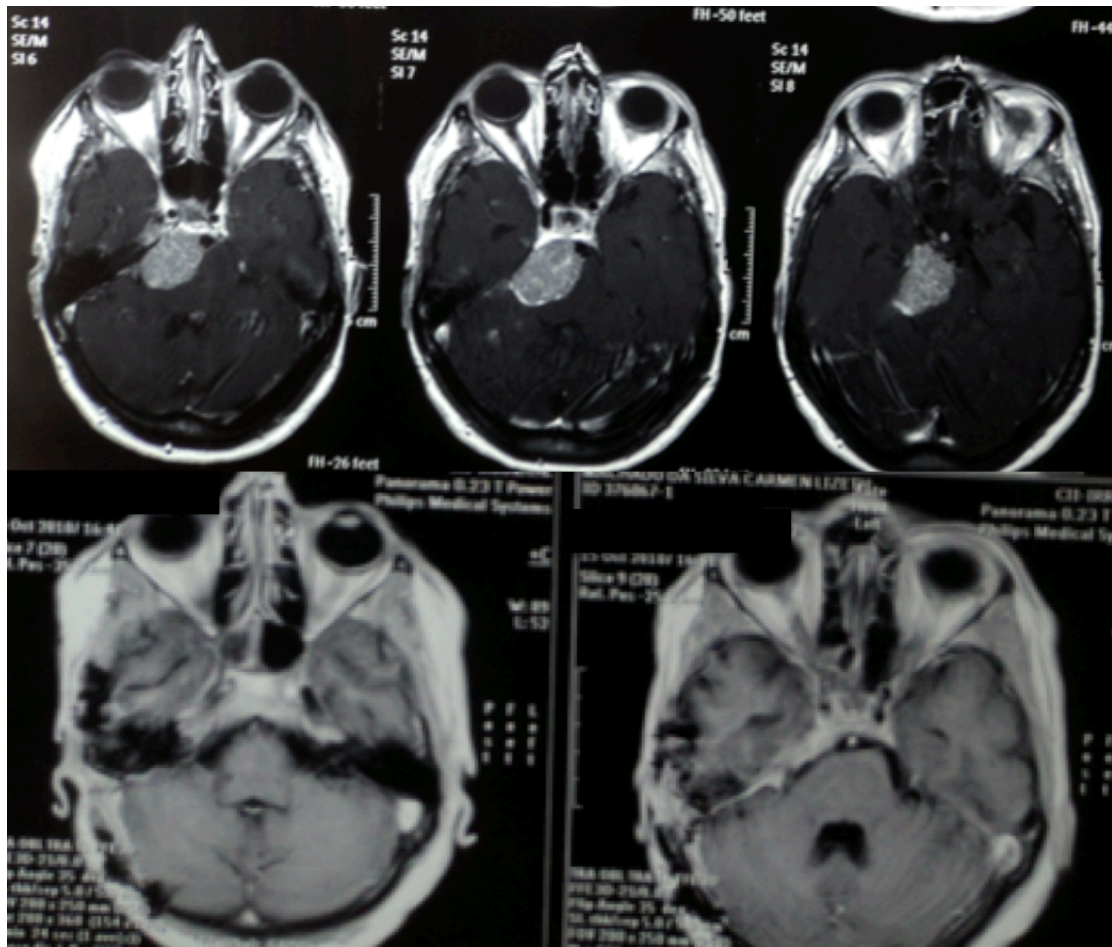
Except for one case with brainstem edema that was a Grade 2 meningioma, and one Grade 3 meningioma, all other tumors in this series were classified as Grade 1, according to the 2007 WHO Classification of Tumours of the Central Nervous System [59].

### **Approaches**

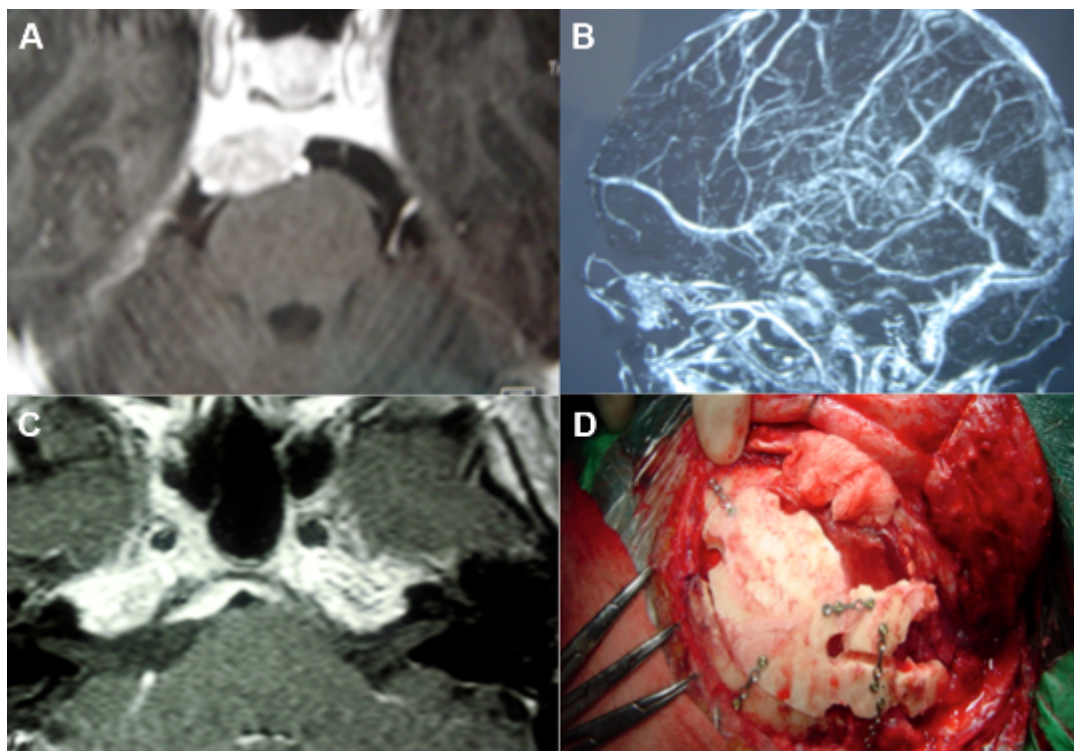
Early in the series, lateral skull base approaches (petrosal approaches) were performed in all patients regardless of tumor size (Figure 1). At that time, posterior petrosectomy was performed in eight patients (Figures 2, 3, and 4), and total petrosectomy – double petrosal – was used in two patients. After 2011, the retrosigmoid approach was used in tumors < 3 cm and in those at or below the internal auditory meatus regardless of size (Figure 5). The posterior petrosal approach was the choice in tumors extending into the middle fossa (extracavernous extension), as it allows exposing simultaneously the middle and posterior fossa. In these cases, magnetic resonance angiography was performed to identify the insertion of the vein of Labbé. If the vein of Labbé drained into the superior petrosal sinus or the

patient had a high jugular bulb, the lateral skull base approaches were not considered [39]. Table 2 shows the approaches used in this series. Figure 6 shows the algorithm used for current selection of surgical approach based on tumor location, MRI and hearing test findings. The fronto-orbito-zygomatic approach was reserved for specific cases (Figure 4).

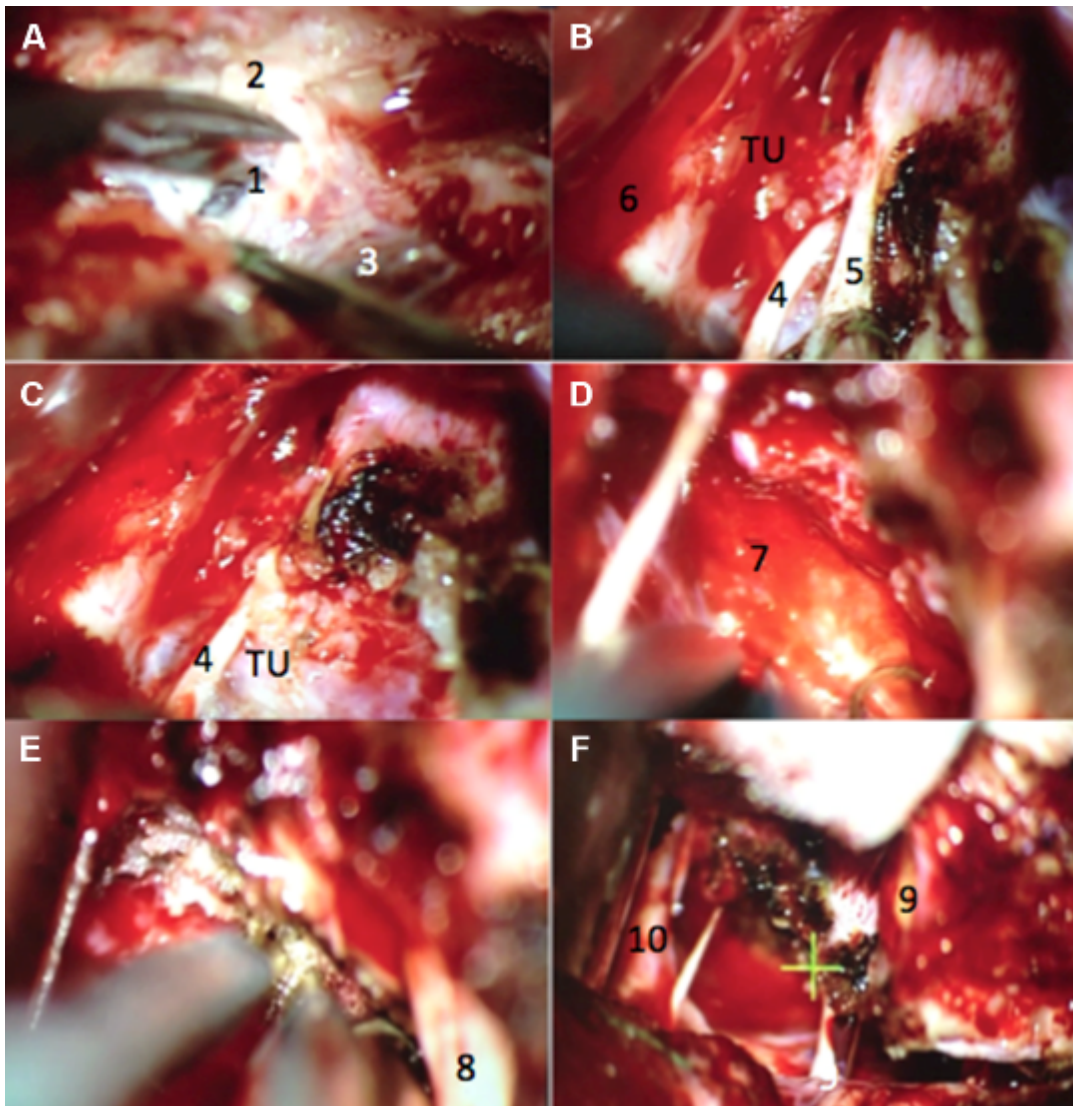
One patient had a small sphenopetroclival meningioma with invasion of the sphenoid sinus causing rhinorrhea. In this case, extended endoscopic endonasal approach was used for resection of the lesion inside the sphenoid sinus. The fistula was treated with a pedicled nasosseptal flap with postoperative resolution of the cerebrospinal fluid (CSF) leak. Over 1 year of follow-up, MRI showed no evidence of tumor growth. Because Ki-67 was 3%, this patient was referred for radiosurgery.



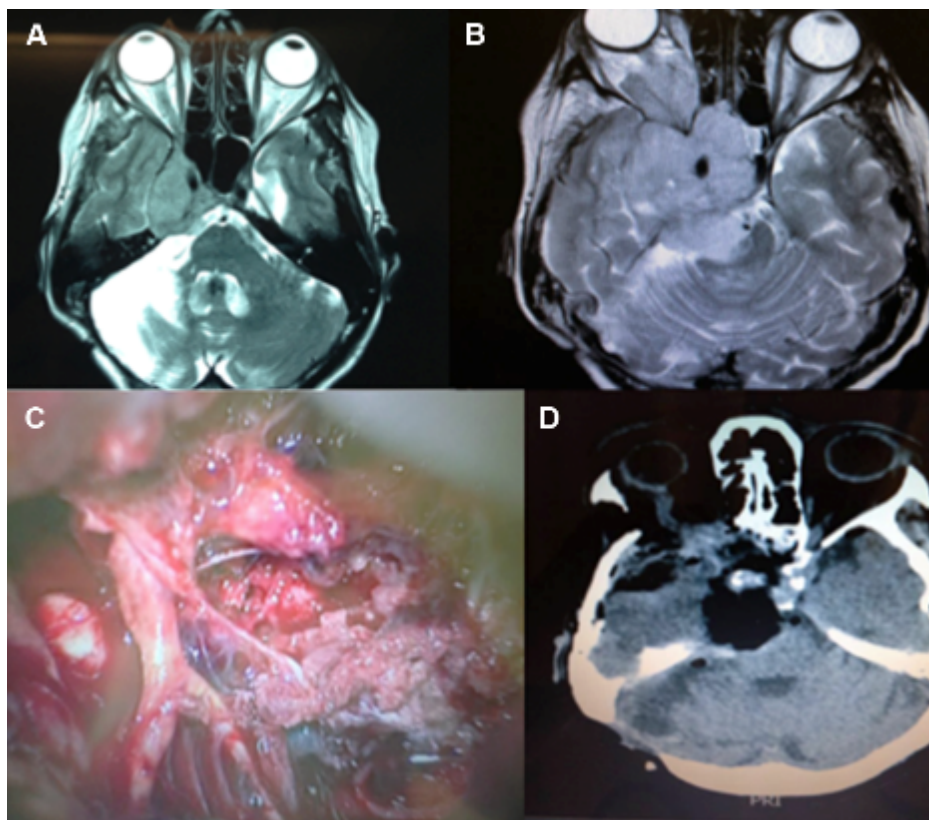
**Figure 1.** Petroclival meningioma of the middle third of the clivus in a patient with preserved hearing. It was done a posterior petrosectomy with total tumor resection without postoperative deficits.



**Figure 2.** 43-year-old patient with an asymptomatic petroclival meningioma affecting the upper and middle clivus. It was chosen posterior petrosectomy without labyrinthectomy due to preoperative hearing preservation. **A)** T1-gadolinium MRI showing petroclival tumor. **B)** Venous MRI showing posterior insertion of Labbé vein in the upper petrous sinus contraindicating total petrosal approach. **C)** T1-gadolinium MRI three months after surgery showing total tumor resection. **D)** Mastoid bone reconstruction. This patient had no postoperative deficits and showed no recurrence six years after surgery.

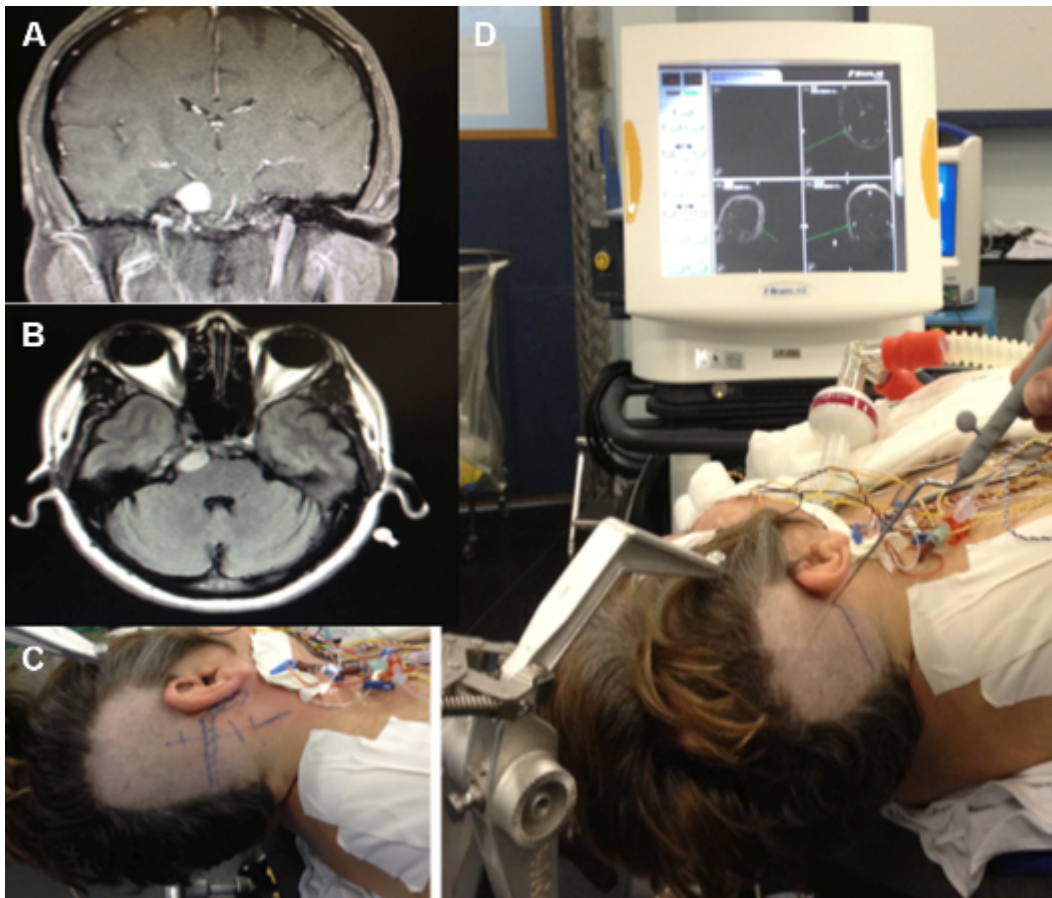


**Figure 3.** Previous case. **A)** Presigmoid opening of the dura mater. **B)** Tentorium clotting and trochlear nerve localization previous to the tentorium section. **C)** The free edge of the tentorium was released and reflected; note the relationship of the tumor with the trochlear nerve. **D)** Clivus insertion after tumor resection. **E)** Clivus dural coagulation after tumor resection. **F)** Cranial nerve preservation within the surgical field after tumor resection. 1. Presigmoid dura mater. 2. Mastoid portion of the temporal bone. 3. Sigmoid sinus. 4. Trochlear nerve. 5. Tentorium notch. 6. Temporal lobe. 7. Clivus. 8. Trigeminal nerve. 9. Superior petrosal vein. 10. Basilar artery. TU. Tumor.



**Figure 4.** An 82-year-old patient with a history of posterior fossa tumor resection and adjuvant whole-brain radiotherapy 20 years earlier. Neurological examination showed paralysis of all cranial nerves related to the cavernous sinus and right amaurosis. Surgery was indicated in order to resect the intracavernous portion of the tumor, but the patient refused surgery at this time. Two years later, the patient returned with ataxia and the MRI revealed a large tumor extending into the upper clivus, orbit, and infratemporal and pterygopalatine fossae (**A and B**). A combined approach was used (fronto-orbito-zygomatic craniotomy with previous petrosectomy), with complete tumor resection and wide reconstruction with fat and temporalis muscle flap (**C**). The siphon and petrous segment of the internal carotid artery were skeletonized after resection of the petrous apex in the Mullan's triangle (between V1 and V2) and Kawase's triangle (between V2 and V3) to resect tumor extensions into the

pterygopalatine and infratemporal fossas, respectively. The patient died of pulmonary sepsis three weeks after surgery.

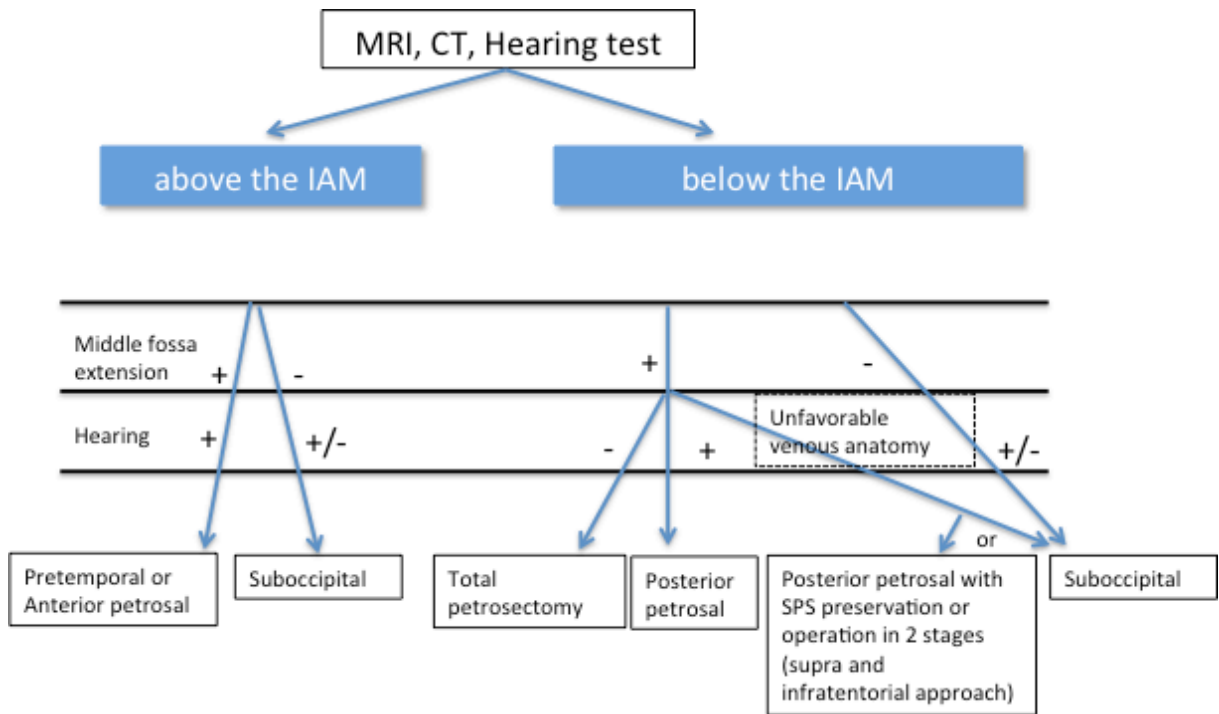


**Figure 5.** Patient with a small petroclival meningioma in the upper clivus that was resected by the retrosigmoid approach. Coronal (A) and axial (B) gadolinium-enhanced MRI scans. Incision site (C) and neuronavigation showing the junction position of the transverse and sigmoid sinuses (D).



**Table 2.** Approaches used for petroclival meningiomas

Approach	n
Posterior petrosal	5
Double petrosal	2
Retrosigmoid Suboccipital	12
FOZ with anterior petrosectomy	1
Pretemporal	2



**Figure 6.** Algorithm for surgical approach selection based on tumor localization, MRI and hearing test findings. IAM - internal auditory meatus; SPS – superior petrosal sinus.

**Table 3.** Surgically induced or improved previous deficits and correlation with Simpson grade

Simpson grade	New postoperative or worsened CN deficit	New deficit 6 months later	Improve previous deficit
I (0)	-	-	-
II (11)	9	5	3
III (7)	2	1	0
IV (4)	1	0	1
V (0)	-	-	-

GTR was performed in 11 patients (50%). The reasons for incomplete resection were as follows: tumor adherence to the brainstem in two patients; adherence to major blood vessels in two patients; and venous infarction of the temporal lobe in two patients, causing edema and making surgical resection difficult, which required interruption of the procedure.

In three patients, some minor residual tumor was deliberately left in the region of the cavernous sinus. In two cases of sphenopetroclival meningioma, the goal was to perform a partial resection for optic nerve decompression. In five patients who had subtotal resection, treatment was supplemented with radiosurgery. In addition, tumor progression was observed in two patients with residual tumor, and both underwent radiosurgery. The remaining patients with small residual tumor are currently being followed.

### **Morbidity and mortality**

Table 3 shows surgically induced cranial nerve deficits and improvement of previous deficits and their correlation with Simpson grade of resection. There were two perioperative deaths in this series, one of which was not directly related to surgery: an 82-year-old patient died three weeks after surgery due to complications of pneumonia and sepsis. The other death was due to extensive malignant cerebral venous infarction after complete resection of sphenopetroclival tumor 15 days after surgery.

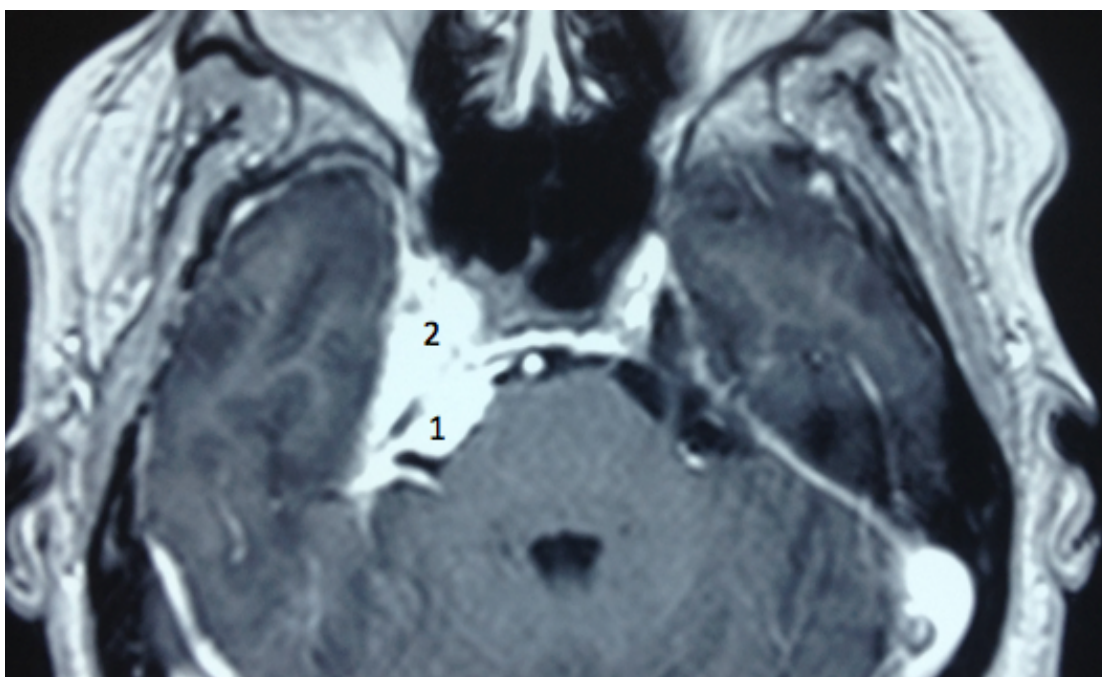
Early in the series, two patients had a stroke resulting in major neurological deficits: one left temporal lobe venous infarction and one brainstem infarction. In the former case, a patient with a large petroclival meningioma presenting with tetraparesis and paralysis of right cranial nerves V to XII developed hemiplegia in the immediate postoperative period and pneumonia. In the latter case, the complication was probably due to brain retraction during anterior petrosectomy, resulting in venous infarction. This patient underwent emergency decompressive craniectomy 24 hours after surgery, but his aphasia and right hemiplegia persisted. Recently, another patient developed posterior fossa hypertension after the

suboccipital retrosigmoid approach, with persistent hemiparesis even after emergency decompressive surgery. This patient had pneumonia and critical illness polyneuromyopathy. There was no specific correlation between these ischemic events and tumor consistency as measured by T2 signal, presence of CSF cleft between tumor and brainstem on MRI, or MRI evidence of brainstem edema.

New postoperative cranial neuropathies occurred in seven patients. The cranial nerve dysfunctions observed after surgery were facial numbness (n=2), facial weakness (n=5), abducens nerve palsy (n=2), trochlear nerve palsy (n=3), and oculomotor nerve palsy (n=1); of these, four were transient. Three patients had permanent deficits 6 months after surgery. Cross-facial nerve grafting for facial nerve reanimation and muscle transposition were performed in three patients by the plastic surgery team. One patient had persistent CN VI palsy and was referred to a neuro-ophthalmologist. Patients with CN IV palsy reported vertical, torsional, or oblique diplopia. Diplopia is usually worse in downgaze and gaze away from the side of the affected muscle. After 6 months, symptoms were mild and none of the patients needed further treatment.

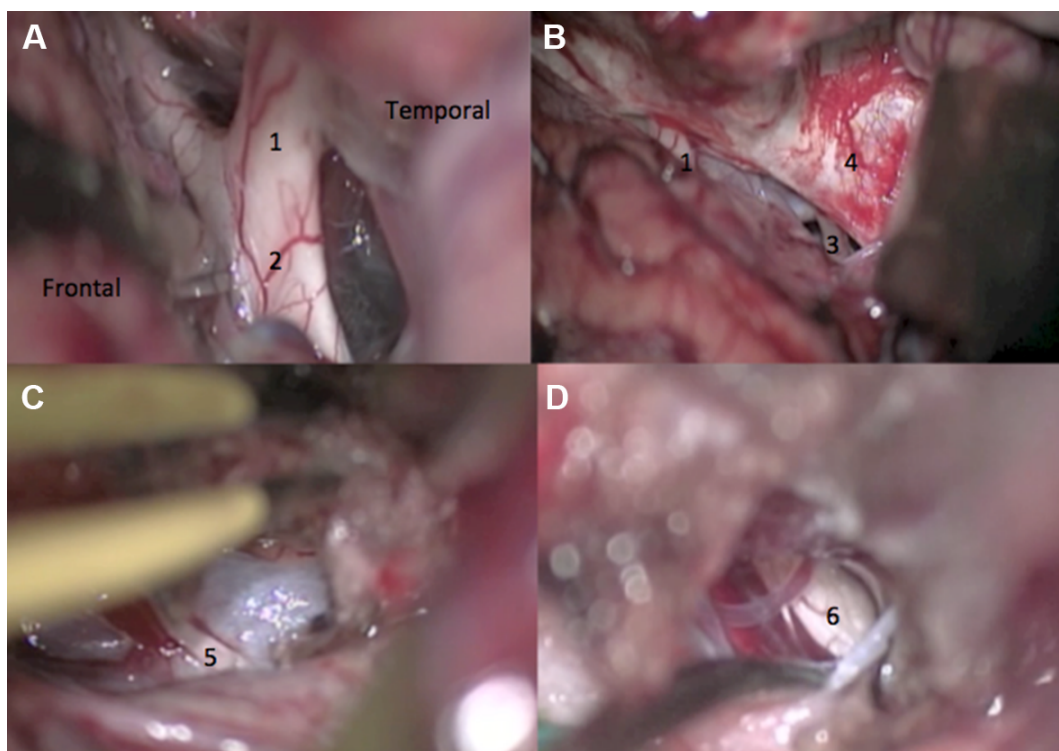
Four patients had hydrocephalus before surgery and underwent ventriculoperitoneal shunt placement. In two of them, external drainage was attempted for 48 hours for reduction of the hydrocephalus after tumor resection, but the hydrocephalus remained. One patient developed hydrocephalus after surgery. CSF leaks (rhinorrhea) occurred in two patients after a petrosal approach and were treated with lumbar drainage. These two patients also required ventriculoperitoneal shunt placement. Three patients developed meningitis, which was successfully treated. Two patients with refractory trigeminal neuropathic pain improved their pain scores in the immediate postoperative period due to decompression of the trigeminal

nerve (Figures 7 and 8). One patient had a large calcified petroclival meningioma with temporal bone hyperostosis and a swallowing deficit. This patient underwent partial tumor resection and his deficit improved postoperatively. He has been followed for 5 years and no new symptoms or tumor growth have occurred, obviating the need for adjuvant therapy. Another patient who also had a huge petroclival meningioma had progressive hemiparesis due to brainstem compression. This patient had facial and lower cranial nerve palsies due to two attempts of resection in another service. The patient's hemiparesis improved postoperatively.



**Figure 7.** Axial gadolinium-enhanced T1-weighted MRI showing a sphenopetroclival meningioma. A 48-year-old female patient presented with refractory trigeminal neuropathic pain for 4 months. After partial resection of the petroclival portion of the tumor, her pain improved and the patient remained with persistent hypoesthesia. After 2 years, the tumor grew and she was treated with radiosurgery, without development of trigeminal neuropathy.

1. Clival portion.
2. Cavernous portion.



**Figure 8.** Intraoperative view of a pretemporal approach for sphenopetroclival meningioma resection causing neuropathic pain in the right trigeminal nerve. **A)** Wide dissection of the Sylvian fissure. **B)** Temporal lobe was retracted posteriorly to expose the crural and ambient cisterns. **C)** Coagulation and incision of the free edge of the tentorium after trochlear nerve dissection. **D)** Resection of the posterior fossa tumor component with decompression of the trigeminal nerve. 1. Optic nerve. 2. Optic chiasm. 3. Oculomotor nerve. 4. Wall of the cavernous sinus. 5. Trochlear nerve. 6. Trigeminal nerve.

## **Tumor Recurrence**

Adequate radiographic follow-up (minimum of 6 months) was available for 14 patients, and recurrence rates were calculated based on the follow-up of these patients. The mean follow-up time was 32 months (range 6-75 months). In three of 14 patients followed for more than 6 months, tumor progression or recurrence was observed. Two patients had relapse in the cavernous sinus, one was not approached; and in another patient, with partial resection, control MRI showed tumor growth.

## **DISCUSSION**

### **Natural history and management**

The slow-growing pattern of petroclival meningiomas is usually associated with the onset of symptoms only after reaching a large size. Van Havenberg et al. investigated 21 patients with petroclival meningioma treated conservatively, with a minimum follow-up of 4 years. They reported tumor growth in 76% of cases and clinical deterioration in 63% [40]. Bricolo et al. reported that an average of 2.5 to 4.5 years elapse between the onset of symptoms and confirmation of diagnosis, which delays treatment [6]. Jung et al. reported a series of 38 patients who had subtotal resection. Linear growth was 0.37 cm/year, and volume increased by 4.94 cm<sup>3</sup>/year. However, 60% of patients showed no signs of disease progression [13]. Watchful waiting may be an option for patients who are poor candidates for surgery, elderly patients, patients with very small asymptomatic lesions, or when the patient is unwilling to undergo surgical treatment. In these cases, MRI may be repeated every 6 months or when new symptoms arise.

Most petroclival meningiomas are benign lesions. Complete resection is generally the only possible curative treatment, but it is often impossible due to invasion of the cavernous sinus, cranial nerves, vessels, and pia mater. The size, consistency, and biological behavior of the tumor are other factors limiting the extent of resection. The best surgical outcomes are usually achieved with small tumors (up to 3 cm in diameter) [5,24]. They may carry the greatest potential for cure, possibly with the least morbidity [24]. Nevertheless, these patients are also the best candidates for radiosurgery [23].

Subtotal resection with or without adjuvant therapy is usually performed when there is invasion of the cavernous sinus. Little et al. found that subtotal resection in patients with adherent or fibrous tumors significantly reduced the rate of postoperative neurological deficits without a significant increase in the rate of tumor recurrence [17]. Nanda et al., in a series of 50 patients with petroclival meningioma, achieved GTR in 28% of cases, with good functional outcome in 92%; their primary surgical goal was to achieve maximal tumor resection while maintaining or improving function. They suggested that residual or recurrent tumors might be treated with stereotactic radiosurgery [21]. In the present series, involvement of the cavernous sinus in asymptomatic patients has led to the choice of follow-up and adjuvant treatment with radiosurgery in case of tumor recurrence.

### **Radiotherapy and Radiosurgery**

Fractionated stereotactic radiotherapy and radiosurgery may be indicated as first-line or adjuvant therapy for skull base meningiomas, and are considered to provide good outcomes in terms of tumor control and preservation of neurological function [40-44]. Nicolato et al., in



a series of posterior fossa meningiomas treated with gamma knife radiosurgery, reported that the only factor to influence the efficacy of radiosurgery to a significant extent was the biological nature of the meningioma - WHO grades 2 and 3 [45]. In 1998, Subach et al. reported good outcomes in 62 cases of petroclival meningioma, with cranial nerve deficits occurring in 8% of patients [46]. Iwai et al. also reported good results in a series of seven patients with large petroclival and cavernous sinus meningiomas treated with gamma knife radiosurgery in a two-stage procedure [47]. Xu et al. recommended that radiosurgery should be considered for petroclival meningiomas on a case-by-case basis, taking into account patient age, size and location of residual tumor, and pathologic features [34]. In 2010, Flannery et al. published their 21-year experience with gamma knife treatment of petroclival meningiomas. The authors were able to avoid initial or additional resection in 98% of patients with a low risk of radiation-related adverse effects, and believed that radiosurgery should be considered a first-line option for patients with small, symptomatic petroclival meningiomas [11]. Conversely, in their study, overall 5- and 10-year progression-free survival rates were 91% and 86%, respectively.

Long-term reports of radiosurgical results have shown progression-free survival rates in meningiomas below 50%. Similar rates of progression-free survival have been reported for posterior fossa meningiomas when followed for more than 12 years, with petroclival location predictive of new or worsening symptoms after radiation therapy [11,40,42].

Data on long-term recurrence rates after radiosurgery as the primary treatment for petroclival meningiomas are still scarce, especially for large tumors. Perhaps previous resection may render the surgical treatment more difficult due to tumor adherence to important structures than may previous radiosurgery. Therefore, on the one hand we believe

that surgery should be the primary treatment for petroclival meningiomas in patients with good clinical condition. On the other hand, for particular cases of small sphenopetroclival meningiomas, we consider radiosurgery the initial treatment of choice for patients with cavernous sinus symptoms (CN III, IV or VI paresis). However, in the presence of neuropathic pain refractory to medical therapy or progressive visual loss due to compression of the optic apparatus, we have performed surgical decompression prior to radiosurgery. For example, one patient had undergone partial resection of the posterior fossa component of an sphenopetroclival meningioma, in addition to radiotherapy 25 years earlier. Two years before surgery, the patient experienced a slight increase in tumor size, with “frozen eye” on the same side. Three months before surgery, she had hemiparesis and MRI showed considerable tumor growth (tripled its size) with invasion of the infratemporal and pterygopalatine fossae, orbit, and petrous apex. The tumor did not appear to be different from a surgically treated non-irradiated tumor, but severe swelling occurred postoperatively and this was one of the two cases of death in this series (the only WHO Grade 3 meningioma).

### **Approaches**

The choice of surgical approach is typically based on the location, extent of tumor involvement and experience of the surgeon. The involvement of venous structures must be taken into account, such as the vein of Labbé, the superior petrosal and transverse sinuses, and the petrosal vein. This is important especially for the petrosal approaches [39,48]. For tumors extending into the middle fossa, Samii et al. proposed the suprameatal approach [26], which includes drilling of the temporal bone above the internal auditory meatus to reach the middle fossa. However, Chen et al. [8] postulated that the exposure of this part of the tumor would be

inadequate, because of the small angle for tumor resection, and the risk of postoperative neurological deficits would be more important than achieving GTR with tumor extension into the cavernous sinus. They considered that tumors invading the cavernous sinus could not be removed completely.

Almefty et al. [4] reported a series of 64 patients and found that complete resection (Grade I or II) of petroclival meningiomas was possible in 76.4% of cases. The authors suggested that, when circumstances prevent complete resection, residual tumors can be managed by watchful waiting until there is evidence of progression, at which time a new intervention could be planned. Regarding approaches, we believe that the suboccipital retrosigmoid approach for tumors without extension into the middle fossa is usually sufficient. With the aid of long microsurgical instruments, ultrasonic aspirators and a surgical microscope with great mobilization capacity for changing the angle of view of the surgical field, the retrosigmoid approach provides the same access to the tumor component than do petrosal approaches, although from a different angle of view.

This does not mean that we consider the petrosal approach an aggressive approach, as did Bricolo et al. [6] by considering the retrosigmoid approach, subtemporal approach and their combination “less-aggressive” skull base approaches. However, the latter are becoming more common in the surgical removal of petroclival meningiomas [6,45]. Bricolo et al. [6] used the retrosigmoid approach alone in 65% of 110 consecutive patients. Bambakidis et al. [5] reviewed 46 patients who underwent surgical treatment of petroclival meningiomas. The rate of GTR was 43%. Cases in which a retrosigmoid resection was performed showed no reduction in tumor progression and recurrence rates. They found that the mean length of stay for patients undergoing a less-aggressive approach was one week less than that for patients

undergoing an aggressive approach (17 vs. 23 days). Goel [12] also found no association between the surgical approaches and the extent of resection. Table 4 shows the comparative results with major surgical series of petroclival meningiomas.

Tumors with extension into the middle fossa, more precisely extending above the tentorium notch, were approached through an access to the lateral skull base. Once the tentorium is completely transected, this provides a view of the entire tumor extension in a single procedure.

Although endoscopic endonasal approaches are becoming increasingly applied, they were used in only one case in which the patient had rhinorrhea due to erosion of the sphenoid sinus by a small sphenopetroclival tumor, which was later referred for radiosurgery. The endoscopic approach for petroclival endonasal meningiomas would theoretically have the advantage of dealing with the cranial nerves at a distance from the surgeon, i.e., the rear surface of the tumor. Moreover, except for midclival meningiomas, the lateral location and displacement of both abducens nerves to the same side would likely increase the risk of CN VI palsy. In addition, the deep surgical field and increased risk of CSF fistula are also disadvantages compared to the approaches commonly used for resection of this type of tumor.

## **Complications**

CSF leaks can be a problem, mainly in petrosal approaches. Although we had two cases of CSF leak, they were probably related to hydrocephalus rather than to the type of approach used. One patient had paradoxical rhinorrhea due to leakage through the mastoid air cells into the middle ear cavity. Two measures should be attempted to prevent CSF leak in the

postoperative period: planning for skull base reconstruction prior to its opening (this is less concerning in the retrosigmoid approach than in lateral skull base approaches) and paying particular attention to the development of hydrocephalus in the perioperative period. In the present series, a pedicle flap from the temporal muscle was placed inside the mastoid portion of the temporal bone in the presigmoid dura. This flap was covered with a temporoparietal fascia flap previously dissected from the temporal muscle and its pedicle based on the sternocleidomastoid and trapezius muscles. Fibrin glue can be used to reinforce dural closure.

### **Cranial nerve injury**

The nerve with higher risk of injury during surgery for petroclival meningioma is the facial nerve. Electrophysiological monitoring involves monitoring of facial electromyography during surgery, and this greatly helps the surgeon. Electrical stimulation can be used to locate the nerve even when it is out of direct view, and the threshold for stimulation provides a measure of facial nerve integrity. Facial nerve can be injured in three different ways: in its mastoid portion, during mastoidectomy, in petrosal approaches; during middle fossa peeling to expose the petrous apex by indirect retraction of the geniculate ganglion while trying to separate the dura from the greater superficial petrosal nerve or by direct injury to the geniculate ganglion where it is not anatomically exposed and not protected by bone; and during tumor resection. Although anatomical knowledge of the exact position of the facial nerve in the mastoid appears to be sufficient to preserve it, CN VII remains at risk during anterior transposition. This maneuver was not used in the present series. Careful anatomical dissection and monitoring of the facial nerve are important aspects. If monitoring indicates that the facial nerve is injured, section of the greater superficial petrosal nerve can be

performed. In addition, direct stimulation of the geniculate ganglion can locate it when it is not covered by bone. Unlike neuromas, the relationship of the facial nerve with the petroclival meningioma is unstable. The cases of facial paralysis were directly related to huge tumors. The three cases that remained permanently paralyzed were subjected to early cross-facial nerve grafting (1 month after surgery), two of which had anatomical CN VII preservation. One month later, if there was no recovery, resuscitation of facial paralysis was indicated. An advantage of cross-facial nerve grafting is that a most physiological and symmetrical rehabilitation of the face can be achieved. A limitation is that the procedure is performed in two stages with an interval of 2 to 4 months between them. Anastomosis of the trigeminal motor nerve and the buccal branch of the facial nerve may be an option to avoid this delay; however, this technique was not used in the present series. Muscle transposition may be useful in cases of facial paralysis for at least 6 months. The multidisciplinary and plastic surgery team have obtained satisfactory results in these patients using this technique.

CN VI palsy is another factor that can lead to deterioration in quality of life. To avoid this, the surgeon should take special care in the resection of the medial portion of the tumor, which in large tumors is closely related to CN VI. Patients usually present with binocular horizontal diplopia (double vision producing a side-by-side image with both eyes open) and esotropia in primary gaze. The deviation, as expected, is worse when the patient fixates with the paretic eye at distance. Patients may also have torticollis in order to maintain binocular fusion and minimize diplopia. If after 6 months of follow-up the deviation remains significant, at an unacceptable level for lens correction, options for surgical correction should be discussed with the patient. The choice of procedure depends on the remaining function of

the lateral rectus muscle and experience of the surgeon. The patient with CN VI palsy was referred to an ophthalmologist and underwent surgery.

The oculomotor nerve can be injured in cases of lesions extending into the cavernous sinus. Although the deficit is usually transient, this is the worst cranial nerve palsy of the cavernous sinus because of its neuro-ophthalmologic deficit. We have avoided CN III palsy by not approaching the cavernous portion of petroclival meningiomas in cases without prior deficit.

Acute lower cranial nerve palsies are a rare but potentially fatal complication for patients with petroclival meningioma because of the risk of pneumonia. To assess patients with complaints of difficulty swallowing, we have used videofluoroscopy and endoscopic evaluation of swallowing. Early tracheostomy has been indicated for patients with lower cranial nerve palsies. This was necessary in one patient in the present series. In the other case, interestingly, a discrete swallowing disorder improved in the immediate postoperative period after partial resection of a calcified petroclival meningioma.

### **Recurrence**

Tumor progression or recurrence was observed in three of 14 patients (21.4%) followed for more than 6 months, and in four of the total 22 patients (18%) included in the study. The small number of patients and relatively short follow-up in our series prevented us from performing additional analyses. Nevertheless, none of the patients with GTR had recurrence.

In the series of Almefty et al. [4], the median time to recurrence was 168 months in patients who had no visible residual tumor and 80.2 months in patients in whom residual tumor was observed intraoperative or on postoperative imaging. None of the patients with Grade I resection (17 patients) had recurrence, reaffirming the time-honored principle that, in benign skull base meningiomas, recurrence is directly related to the extent of resection [26,39,45,58].

## **CONCLUSIONS**

Resection of petroclival meningiomas remains challenging. Early in the series, petrosal approaches were used primarily, but, over the course of the learning curve, the retrosigmoid approach was considered generally sufficient for most patients, without affecting the degree of tumor resection. In asymptomatic cases extending into the cavernous sinus, follow-up was performed, and radiosurgery in case of tumor growth. The petrosal approaches, or even two-stage operation (supra- and infratentorial approach), were preferred to the suprameatal approach for large tumors with extension into the middle fossa.



## REFERENCES

1. Abdel Aziz KM, Sanan A, van Loveren HR, Tew JM, Jr., Keller JT, Pensak ML (2000) Petroclival meningiomas: predictive parameters for transpetrosal approaches. *Neurosurgery* 47 (1):139-150; discussion 150-132
2. Aguiar PH, Tahara A, de Almeida AN, Kurisu K (2010) Microsurgical treatment of tentorial meningiomas: Report of 30 patients. *Surgical neurology international* 1. doi:10.4103/2152-7806.66851
3. Aguiar PHP, S. PW, Santana Jr. PA, Isolan G (2009) Tentorial posterior fossa meningioma which is the ideal surgical approach: Supra/infratentorial combined or retrosigmoid? *Neurosurgery Quarterly* 19 (1):40-45
4. Almefty R, Dunn IF, Pravdenkova S, Abolfotoh M, Al-Mefty O (2014) True petroclival meningiomas: results of surgical management. *Journal of neurosurgery* 120 (1):40-51. doi:10.3171/2013.8.JNS13535
5. Bambakidis NC, Kakarla UK, Kim LJ, Nakaji P, Porter RW, Dasgupta CP, Spetzler RF (2007) Evolution of surgical approaches in the treatment of petroclival meningiomas: a retrospective review. *Neurosurgery* 61 (5 Suppl 2):202-209; discussion 209-211. doi:10.1227/01.neu.0000303218.61230.39
6. Bricolo AP, Turazzi S, Talacchi A, Cristofori L (1992) Microsurgical removal of petroclival meningiomas: a report of 33 patients. *Neurosurgery* 31 (5):813-828; discussion 828

7. Castellano F, Ruggiero G (1953) Meningiomas of the posterior fossa. *Acta radiologica Supplementum* 104:1-177
8. Chen LF, Yu XG, Bu B, Xu BN, Zhou DB (2011) The retrosigmoid approach to petroclival meningioma surgery. *Journal of clinical neuroscience : official journal of the Neurosurgical Society of Australasia* 18 (12):1656-1661. doi:10.1016/j.jocn.2011.03.027
9. Couldwell WT, Fukushima T, Giannotta SL, Weiss MH (1996) Petroclival meningiomas: surgical experience in 109 cases. *Journal of neurosurgery* 84 (1):20-28. doi:10.3171/jns.1996.84.1.0020
10. Diluna ML, Bulsara KR (2010) Surgery for petroclival meningiomas: a comprehensive review of outcomes in the skull base surgery era. *Skull base : official journal of North American Skull Base Society [et al]* 20 (5):337-342. doi:10.1055/s-0030-1253581
11. Flannery TJ, Kano H, Lunsford LD, Sirin S, Tormenti M, Niranjan A, Flickinger JC, Kondziolka D (2010) Long-term control of petroclival meningiomas through radiosurgery. *Journal of neurosurgery* 112 (5):957-964. doi:10.3171/2009.8.JNS09695
12. Goel A (1999) Extended lateral subtemporal approach for petroclival meningiomas: report of experience with 24 cases. *British journal of neurosurgery* 13 (3):270-275
13. Jung HW, Yoo H, Paek SH, Choi KS (2000) Long-term outcome and growth rate of subtotally resected petroclival meningiomas: experience with 38 cases. *Neurosurgery* 46 (3):567-574; discussion 574-565

14. Kawase T, Shiobara R, Toya S (1991) Anterior transpetrosal-transtentorial approach for sphenopetroclival meningiomas: surgical method and results in 10 patients. *Neurosurgery* 28 (6):869-875; discussion 875-866
15. Kawase T, Shiobara R, Toya S (1994) Middle fossa transpetrosal-transtentorial approaches for petroclival meningiomas. Selective pyramid resection and radicality. *Acta neurochirurgica* 129 (3-4):113-120
16. Kusumi M, Fukushima T, Mehta AI, Aliabadi H, Nonaka Y, Friedman AH, Fujii K (2012) Tentorial detachment technique in the combined petrosal approach for petroclival meningiomas. *Journal of neurosurgery* 116 (3):566-573. doi:10.3171/2011.11.JNS11985
17. Little KM, Friedman AH, Sampson JH, Wanibuchi M, Fukushima T (2005) Surgical management of petroclival meningiomas: defining resection goals based on risk of neurological morbidity and tumor recurrence rates in 137 patients. *Neurosurgery* 56 (3):546-559; discussion 546-559
18. Mathiesen T, Gerlich A, Kihlstrom L, Svensson M, Bagger-Sjoberg D (2007) Effects of using combined transpetrosal surgical approaches to treat petroclival meningiomas. *Neurosurgery* 60 (6):982-991; discussion 991-982. doi:10.1227/01.NEU.0000255476.06247.F1
19. Matsui T (2012) Therapeutic strategy and long-term outcome of meningiomas located in the posterior cranial fossa. *Neurologia medico-chirurgica* 52 (10):704-713
20. Mayberg MR, Symon L (1986) Meningiomas of the clivus and apical petrous bone. Report of 35 cases. *Journal of neurosurgery* 65 (2):160-167. doi:10.3171/jns.1986.65.2.0160

21. Nanda A, Javalkar V, Banerjee AD (2011) Petroclival meningiomas: study on outcomes, complications and recurrence rates. *Journal of neurosurgery* 114 (5):1268-1277. doi:10.3171/2010.11.JNS10326
22. Nishimura S, Hakuba A, Jang BJ, Inoue Y (1989) Clivus and apicopetroclivus meningiomas--report of 24 cases. *Neurologia medico-chirurgica* 29 (11):1004-1011
23. Ramina R, Fernandes YB, Coelho Neto M (2008) Petroclival meningiomas: diagnosis, treatment, and results. In: Ricardo Ramina MT (ed) *Samii's essentials in neurosurgery*. Springer Berlin Heidelberg, Berlin, Heidelberg, pp 121-135
24. Ramina R, Neto MC, Fernandes YB, Silva EB, Mattei TA, Aguiar PH (2008) Surgical removal of small petroclival meningiomas. *Acta neurochirurgica* 150 (5):431-438; discussion 438-439. doi:10.1007/s00701-007-1403-y
25. Samii M, Tatagiba M (1992) Experience with 36 surgical cases of petroclival meningiomas. *Acta neurochirurgica* 118 (1-2):27-32
26. Samii M, Tatagiba M, Carvalho GA (2000) Retrosigmoid intradural suprameatal approach to Meckel's cave and the middle fossa: surgical technique and outcome. *Journal of neurosurgery* 92 (2):235-241. doi:10.3171/jns.2000.92.2.0235
27. Seifert V (2010) Clinical management of petroclival meningiomas and the eternal quest for preservation of quality of life: personal experiences over a period of 20 years. *Acta neurochirurgica* 152 (7):1099-1116. doi:10.1007/s00701-010-0633-6
28. Sekhar LN, Fessler RG (2006) *Atlas of neurosurgical techniques: Brain*. Thieme, New York

29. Shi W, Shi JL, Xu QW, Che XM, Ju SQ, Chen J (2011) Temporal base intradural transpetrosal approach to the petroclival region: an appraisal of anatomy, operative technique and clinical experience. *British journal of neurosurgery* 25 (6):714-722. doi:10.3109/02688697.2011.562991
30. Spetzler RF, Daspit CP, Pappas CT (1992) The combined supra- and infratentorial approach for lesions of the petrous and clival regions: experience with 46 cases. *Journal of neurosurgery* 76 (4):588-599. doi:10.3171/jns.1992.76.4.0588
31. Tahara A, de Santana PA, Jr., Calfat Maldaun MV, Panagopoulos AT, da Silva AN, Zicarelli CA, Pires de Aguiar PH (2009) Petroclival meningiomas: surgical management and common complications. *J Clin Neurosci* 16 (5):655-659. doi:10.1016/j.jocn.2008.08.011
32. Tatagiba M, Samii M, Matthies C, Vorkapic P (1996) Management of petroclival meningiomas: a critical analysis of surgical treatment. *Acta neurochirurgica Supplement* 65:92-94
34. Watanabe T, Katayama Y, Fukushima T, Kawamata T (2011) Lateral supracerebellar transtentorial approach for petroclival meningiomas: operative technique and outcome. *Journal of neurosurgery* 115 (1):49-54. doi:10.3171/2011.2.JNS101759
35. Xu F, Karamelas I, Megerian CA, Selman WR, Bambakidis NC (2013) Petroclival meningiomas: an update on surgical approaches, decision making, and treatment results. *Neurosurgical focus* 35 (6):E11. doi:10.3171/2013.9.FOCUS13319
36. Yamakami I, Higuchi Y, Horiguchi K, Saeki N (2011) Treatment policy for petroclival meningioma based on tumor size: aiming radical removal in small tumors for obtaining cure

without morbidity. *Neurosurgical review* 34 (3):327-334; discussion 334-325. doi:10.1007/s10143-011-0308-7

37. Yang J, Fang T, Ma S, Yang S, Qi J, Qi Z, Cun E, Yu C (2011) Large and giant petroclival meningiomas: therapeutic strategy and the choice of microsurgical approaches - report of the experience with 41 cases. *British journal of neurosurgery* 25 (1):78-85. doi:10.3109/02688697.2010.539716

38. Yasargil MG, Mortara RW, Curcic M (1980) Meningiomas of Basal Posterior Cranial Fossa. *Advances and technical standards in neurosurgery* 7:3-115. doi:10.1007/978-3-7091-7051-9\_1

39. Simpson D (1957) The recurrence of intracranial meningiomas after surgical treatment. *Journal of Neurology, Neurosurgery and Psychiatry* 20 (1):22-39.

40. Hafez A, Nader R, Al-Mefty O (2011) Preservation of the superior petrosal sinus during the petrosal approach. *Journal of neurosurgery* 114 (5):1294-1298. doi:10.3171/2010.6.JNS091461

41. Davidson L, Fishback D, Russin JJ, Weiss MH, Yu C, Pagnini PG, Zelman V, Apuzzo ML, Giannotta SL (2007) Postoperative Gamma Knife surgery for benign meningiomas of the cranial base. *Neurosurgical focus* 23 (4):E6. doi:10.3171/FOC-07/10/E6

42. Kreil W, Luggin J, Fuchs I, Weigl V, Eustacchio S, Papaefthymiou G (2005) Long term experience of gamma knife radiosurgery for benign skull base meningiomas. *Journal of neurology, neurosurgery, and psychiatry* 76 (10):1425-1430. doi:10.1136/jnnp.2004.049213

43. Starke RM, Williams BJ, Hiles C, Nguyen JH, Elsharkawy MY, Sheehan JP (2012) Gamma knife surgery for skull base meningiomas. *Journal of neurosurgery* 116 (3):588-597. doi:10.3171/2011.11.JNS11530
44. Zachenhofer I, Wolfsberger S, Aichholzer M, Bertalanffy A, Roessler K, Kitz K, Knosp E (2006) Gamma-knife radiosurgery for cranial base meningiomas: experience of tumor control, clinical course, and morbidity in a follow-up of more than 8 years. *Neurosurgery* 58 (1):28-36; discussion 28-36
45. Nicolato A, Foroni R, Pellegrino M, Ferraresi P, Alessandrini F, Gerosa M, Bricolo A (2001) Gamma knife radiosurgery in meningiomas of the posterior fossa. Experience with 62 treated lesions. *Minimally invasive neurosurgery : MIN* 44 (4):211-217. doi:10.1055/s-2001-19934
46. Subach BR, Lunsford LD, Kondziolka D, Maitz AH, Flickinger JC (1998) Management of petroclival meningiomas by stereotactic radiosurgery. *Neurosurgery* 42 (3):437-443; discussion 443-435
47. Iwai Y, Yamanaka K, Nakajima H (2001) Two-staged gamma knife radiosurgery for the treatment of large petroclival and cavernous sinus meningiomas. *Surgical neurology* 56 (5):308-314
48. Zhao X, Yu RT, Li JS, Xu K, Li X (2013) Clinical value of multi-slice 3-dimensional computed tomographic angiography in the preoperative assessment of meningioma. *Experimental and therapeutic medicine* 6 (2):475-478. doi:10.3892/etm.2013.1147

49. Zentner J, Meyer B, Vieweg U, Herberhold C, Schramm J (1997) Petroclival meningiomas: is radical resection always the best option? *Journal of neurology, neurosurgery, and psychiatry* 62 (4):341-345
50. Park CK, Jung HW, Kim JE, Paek SH, Kim DG (2006) The selection of the optimal therapeutic strategy for petroclival meningiomas. *Surgical neurology* 66 (2):160-165; discussion 165-166. doi:10.1016/j.surneu.2005.12.024
51. Natarajan SK, Sekhar LN, Schessel D, Morita A (2007) Petroclival meningiomas: multimodality treatment and outcomes at long-term follow-up. *Neurosurgery* 60 (6):965-979; discussion 979-981. doi:10.1227/01.NEU.0000255472.52882.D6
52. Li PL, Mao Y, Zhu W, Zhao NQ, Zhao Y, Chen L (2010) Surgical strategies for petroclival meningioma in 57 patients. *Chinese medical journal* 123 (20):2865-2873
53. Li D, Hao SY, Wang L, et al. Surgical management and outcomes of petroclival meningiomas: a single-center case series of 259 patients. *Acta Neurochir (Wien)* 2013;155:1367-383
54. Morisako H, Goto T, Ohata K. Petroclival meningiomas resected via a combined transpetrosal approach: surgical outcomes in 60 cases and a new scoring system for clinical evaluation. *J Neurosurg* 2015;122:373-380
55. da Silva CE, de Freitas PE. Large and giant skull base meningiomas: The role of radical surgical removal. *Surg Neurol Int* 2015;6:113.
56. Tatagiba M, Rigante L, Mesquita Filho P, Ebner FH, Roser F. Endoscopic-assisted posterior intradural petrous apicectomy (PIPA) in petroclival meningiomas: a clinical series



and assessment of perioperative morbidity. *World Neurosurg* 2015;pii: S1878-8750(15)00900-6.

57. Zhou QJ, Liu B, Geng DJ, et al. Microsurgery with or without Neuroendoscopy in Petroclival Meningiomas. *Turk Neurosurg* 2015;25:231-238.

58. Kusaka N, Tamiya T, Sugiu K, Tokunaga K, Nishiguchi M, Takayama K, Maeda Y, Ogiwara K, Nakagawa M, Nishiura T. Combined use of TruFill DCS detachable coil system and Guglielmi detachable coil for embolization of meningioma fed by branches of the cavernous internal carotid artery. *Neurologia medico-chirurgica* 2007;47(1):29-31

59. Louis DN, Ohgaki H, Wiestler OD, Cavenee WK, Burger PC, Jouvet A, Scheithauer BW, Kleihues P. The 2007 WHO Classification of Tumours of the Central Nervous System. *Acta Neuropathol* 2007;114:97-109

**Table 4.** Comparative results with major surgical series of petroclival meningiomas

<b>Author, year [Reference]</b>	<b>n</b>	<b>Gross-total resection * (%)</b>	<b>Mortality (%)</b>	<b>Major morbidity (%)</b>	<b>New cranial nerve deficits (%)</b>
Yasargil et al., 1980 [37]	20	35	10	26	50
Mayberg & Simon, 1986 [20]	35	26	9	34	54
Nishimura, Hakuba et al., 1989 [22]	24	63	8	33	91
Tatagiba, Samii et al., 1996 [32]	54	70	2	24	37
Bricolo et al., 1992 [6]	33	79	9	39	76
Spetzler et al., 1992 [30]	18	78	0	11	39
Kawase et al., 1994 [15]	42	76	0	12	36
Coudwell et al., 1996 [9]	109	69	3.7	15	33
Zentner et al., 1997 [49]	19	68	5	11	34
Goel, 1999 [12]	24	67	0	29	29
Abdel Aziz et al., 2000 [1]	35	37	0	9	31
Little et al., 2005 [17]	137	40	0.7	26	22
Park, Jung et al., 2006 [50]	49	20	2	28.6	28.6
Mathiesen et al., 2007 [18]	29	48	0	7	21
Natarajan, Sekhar et al., 2007 [51]	150	32	0	22	20.3

<b>Author, year [Reference]</b>	<b>n</b>	<b>Gross-total resection * (%)</b>	<b>Mortality (%)</b>	<b>Major morbidity (%)</b>	<b>New cranial nerve deficits (%)</b>
Bambakidis et al., 2007 [5]	46	43	0	41	30
Ramina et al., 2008 [23]	67	55	3	12	33
Tahara, Aguiar et al., 2008 [31]	15	50	13	20	50
Seifert, 2010 [27]	148	37	0	31	22
Li et al., 2010 [52]	57	58	2	42	67
Yang et al., 2011 [36]	41	61	0	66	8
Yamakami et al., 2011 [35]	32	59	6	28	22
Watanabe et al., 2011 [33]	26	42	0	15	15
Shi et al., 2011 [29]	14	86	0	43	43
Chen et al., 2011 [8]	82	56	5	44	39
Nanda et al., 2011 [21]	50	28	6	44	32
Kusumi et al., 2012 [16]	23	47	0	22	43
Matsui, 2012 [19]	15	67	0	27	27
Li et al., 2013 [53]	259	52.5	1.2	54	54
Almefty et al., 2014 [4]	64	64	8	25	39
Morisako et al., 2015 [54]	60 (24/36) <sup>†</sup>	EOR 96.1/92.7 <sup>‡</sup>	1.7	25	46.7

Author, year [Reference]	n	Gross-total resection * (%)	Mortality (%)	Major morbidity (%)	New cranial nerve deficits (%)
da Silva et al., 2015 [55]	8/16	87.5	0	37.5	37.5
Tatagiba et al., 2015 [56]	29/87	66	0	24	34
Zhou et al., 2015 [57]	24	33.3	0	20.8	37.5
<b>Isolan et al., 2015</b>	<b>22</b>	<b>50</b>	<b>4.5</b>	<b>27.3</b>	<b>13.6</b>

\* Simpson grades I, II, and III; † 24 cases in the early group (1990–1999) and 36 cases in the late group (2000–2009); ‡ Extent of resection (EOR) was calculated as follows:  $EOR(\%) = (\text{preoperative tumor volume} - \text{postoperative tumor volume}) / \text{preoperative tumor volume} \times 100$ .

Data in bold correspond to the current study.

## 6. CONSIDERAÇÕES FINAIS

Considerando as melhores evidências disponíveis na literatura médica sobre o tratamento cirúrgico dos meningiomas petroclivais, e após analisar os resultados clínicos da presente série de pacientes, pode-se concluir: para a tomada de conduta terapêutica frente a um paciente com meningioma petroclival, o primeiro passo é a diferenciação entre tumor petroclival puro ou esfenopetroclival. No primeiro, sugere-se tratamento cirúrgico, com monitorização neurofisiológica intraoperatória, preferencialmente com abordagem retrosigmóide. Reservam-se as abordagens petrosas para tumores maiores com predominância de componente supratentorial, porém extracavernoso. Para tumores que invadem o seio cavernoso preconiza-se inicialmente a remoção do componente clival, com posterior seguimento expectante. Nos pacientes com pequenos tumores esfenopetroclivais e musculatura extrínseca ocular preservada, sugere-se seguimento conservador e, se houver crescimento tumoral, considera-se radiocirurgia como primeira opção de tratamento.

Portanto, a condução geral dos meningiomas petroclivais é altamente complexa, especialmente por se tratar de patologia rara, pela dificuldade de acesso cirúrgico e pela importância das estruturas adjacentes que podem comprometer. É necessário encaminhamento para serviços de referência em base do crânio e neuro-oncologia, com equipes treinadas, interdisciplinares, para promover o melhor tratamento possível com redução das complicações.