

UNIVERSIDADE FEDERAL DO RIO GRANDE DO SUL
FACULDADE DE VETERINÁRIA
PROGRAMA DE PÓS-GRADUAÇÃO EM CIÊNCIAS VETERINÁRIAS

DESCRIÇÃO E SISTEMATIZAÇÃO ARTERIAL DA VASCULARIZAÇÃO
DA ÁREA DO PÁLEO-PALIO E DAS ARTÉRIAS CEREBELARES DO JAVALI
(*SUS SCROFA SCROFA*), NO RS

DISSERTAÇÃO DE MESTRADO

PATRÍCIA BASTOS DO NASCIMENTO

PORTO ALEGRE
2007

UNIVERSIDADE FEDERAL DO RIO GRANDE DO SUL
FACULDADE DE VETERINÁRIA
PROGRAMA DE PÓS-GRADUAÇÃO EM CIÊNCIAS VETERINÁRIAS

DESCRIÇÃO E SISTEMATIZAÇÃO ARTERIAL DA VASCULARIZAÇÃO
DA ÁREA DO PÁLEO-PALIO E DAS ARTÉRIAS CEREBELARES DO JAVALI
(*SUS SCROFA SCROFA*), NO RS

PATRÍCIA BASTOS DO NASCIMENTO

PORTO ALEGRE
2007

UNIVERSIDADE FEDERAL DO RIO GRANDE DO SUL
FACULDADE DE VETERINÁRIA
PROGRAMA DE PÓS-GRADUAÇÃO EM CIÊNCIAS VETERINÁRIAS

DESCRIÇÃO E SISTEMATIZAÇÃO ARTERIAL DA VASCULARIZAÇÃO
DA ÁREA DO PÁLEO-PALIO E DAS ARTÉRIAS CEREBELARES DO JAVALI
(*SUS SCROFA SCROFA*), NO RS

Autor: Patrícia Bastos do Nascimento
Dissertação apresentada como requisito
parcial para a obtenção do grau de Mestre
em Ciências Veterinárias na área de
Morfologia, Cirurgia e Patologia Animal –
Especialidade Anatomia Animal
Orientador: Prof. Dr. Rui Campos

PORTO ALEGRE
2007

DESCRIÇÃO E SISTEMATIZAÇÃO ARTERIAL DA VASCULARIZAÇÃO
DA ÁREA DO PÁLEO-PALIO E DAS ARTÉRIAS CEREBELARES DO JAVALI
(*SUS SCROFA SCROFA*), NO RS

Aprovada em 31 de julho de 2007.

APROVADO POR:

Prof. Dr. Rui Campos
Orientador e Presidente da Comissão

Prof. Dr. Amilton Vallandro Marçal
Membro da Comissão

Prof^ª. Dr^ª. Paulete de Oliveira Vargas Culau
Membro da Comissão

Prof. Dr. João César Dias Oliveira
Membro da Comissão

A minha *Família*,
Fernando pelo seu exemplo
de perseverança e *aos meus*
filhos
Pedro e Tiago reflexos de
meu amor incondicional pela
vida.

AGRADECIMENTOS

A *Deus Pai* presente em todas as coisas e lugares por onde nos permitimos percebê-lo nessa Terra, fazendo com que nossa caminhada de aprendizado seja mais amena.

Ao professor *Dr. Rui Campos*, meu orientador, pelo seu exemplo de profissionalismo, competência e sobretudo pela sua compreensão diante de minha necessidade especial de prolongar o período deste curso.

À *Fernando Dornelles dos Santos* pelo apoio em todos os momentos desta etapa compreendendo a necessidade de meu crescimento profissional e aos meus filhos *Pedro e Tiago* que incentivam-me simplesmente com seus olhares.

Aos meus *Pais Ivon e Gilda e a Sra. Maria de Lourdes*, minha segunda mãe, pelo amor e carinho dedicados sem os quais nada disso seria possível.

Ao professor *Dr. João César Oliveira* pela permissão e gentileza de conceder-me os encéfalos de javali por ele estudados e que compuseram grande parte dos cérebros utilizados também, neste trabalho e sobretudo fundamentais para sua realização.

Às professoras de anatomia Doutoradas *Paulete O. V. Culau, Sueli H. Reckziegel, Jurema Salerno Depedrini e Ana Cristina Pacheco de Araújo* pela sincera amizade, exemplos, troca de experiências e permanente apoio frente ao desafio conjunto de conciliar a nova maternidade com a continuidade do mestrado.

Aos colegas de Pós-graduação em Anatomia, *Rodrigo Azambuja, Lygia, Amarílis, Francini e Manoel* pela amizade, companheirismo, cumplicidade de minhas dificuldades e conquistas na Anatomia Animal.

Ao ex-funcionário do Setor de Anatomia *Jorge Corso* e aos funcionários da FAVET-UFRGS, na pessoa do Bibliotecário *Ronaldo* e da Secretária do Pós-Graduação *Jociane Oliveira da Silva* pela disponibilidade e atenção dispensadas durante o período desta pesquisa.

Aos Médicos Veterinários Edemir Viapiana e Débora Dotti Viapiana, responsável técnico e proprietários, respectivamente do Frigorífico Viapiana Ltda pelo apoio demonstrado visando a obtenção de animais para complementação dos encéfalos necessários para este experimento.

A todos aqueles que de alguma forma colaboraram para realização e sucesso na conclusão deste trabalho.

RESUMO

Utilizou-se 30 encéfalos de javali (*Sus scrofa scrofa*), 15 machos e 15 fêmeas, com o sistema arterial cerebral preenchido com látex 603 e fixado em formaldeído a 20%, com o objetivo de estudar a vascularização arterial das áreas paleo-paliais e vascularização cerebelar nessa espécie. A artéria carótida do cérebro originada da rede admirável epidural rostral emitiu na lateral da hipófise, um ramo rostral e um ramo caudal. O ramo rostral lançou de uma a três artérias cerebrais médias continuando-se como artéria cerebral rostral. Essa última emitiu as artérias, estriada, rinal lateral, rinal medial e interhemisférica rostral ímpar. O ramo caudal da artéria carótida do cérebro originou a artéria cerebral caudal. O javali sendo um animal macrosmático apresentou áreas páleo-paliais muito desenvolvidas. Sua extensa área páleo-palial foi nutrida por ramos da artéria cerebral rostral e seus ramos colaterais: as artérias rinal lateral, rinal medial e estriada. As artérias cerebrais rostrais e seus ramos colaterais vascularizaram o bulbo olfatório, o pedúnculo olfatório, os dois terços mais rostrais do trato olfatório lateral, o trato olfatório medial e todo o triângulo e tubérculo olfatório. As artérias cerebrais médias no interior da fossa lateral do cérebro lançaram ramos centrais superficiais para o páleo-palio e ramos centrais estriados, além de ramos centrais caudais para a parte mais rostral do lobo piriforme. A artéria cerebral caudal lançou um ramo central para a parte caudomedial do lobo piriforme. Os dois terços mais rostrais de uma pequena faixa medial do lobo piriforme foram vascularizados por ramos originados principalmente pelo ramo rostral da artéria carótida do cérebro. A artéria cerebelar rostral vascularizou o colículo caudal, toda a face rostral do cerebelo, indo no vérmis médio do lóbulo língula até o terço mais dorsal da face caudal, enquanto que nos hemisférios cerebelares irrigou até os dois terços dorsais da face caudal. A artéria cerebelar caudal com seu ramo a artéria cerebelar média, além de irrigar o plexo coriáide do IV ventrículo, complementou a vascularização do cerebelo. As áreas páleo-paliais do javali foram nutridas por ramos das artérias: cerebral rostral, média e caudal, e pelo ramo rostral da artéria carótida do cérebro, assim como as artérias cerebelares rostral, média e caudal foram os principais vasos de irrigação cerebelar.

ABSTRACT

*A total number of 30 brains of wild boar (*Sus scrofa scrofa*), 15 males and 15 females, were studied. The arterial system was filled with colored latex 603 and fixed in formaldehyde at 20%. The aim of this study was to verify the arterial vascularization of the paleopallia areas and cerebellar vascularization. The brain carotid artery originated from rostral epidural rete mirabile emitted on the lateral surface of the hypophysis, a rostral and a caudal branches. The rostral branch gave off one to three middle cerebral arteries, continuing as rostral cerebral artery. This last artery emitted the striati, lateral rhinal, internal ethmoidal, medial rhinal and a single rostral inter-hemispheric arteries. The caudal branch of the brain carotid artery originated the caudal cerebral artery. The wild boar, being a macrosomatic animal, presented very developed paleo-pallia areas. Its extensive paleopallium area was supplied by branches of the rostral cerebral artery and their collateral branches: the lateral rhinal artery, medial rhinal artery and the striati artery; the rostral cerebral arteries and their collateral branches vascularized the olfactory bulb, olfactory peduncle, the medial olfactory tract and all the olfactory trigone and olfactory tubercle. The middle cerebral arteries inside the lateral cerebral fossa gave off superficial central branches, to the paleo-pallium and striated central branches, and caudal central branches to the portions more rostral of the piriform lobe. The caudal cerebral artery gave off a central branch to the caudomedial portion of the piriform lobe. The 2/3 more rostral of a small medial region of the piriform lobe were vascularized by branches originated mainly by the rostral branch of the brain carotid artery. The rostral cerebellar artery vascularized the caudal colliculi, all the rostral face of the cerebellum, going to the vermis lobe of the lingula cerebelli until the third more rostral part of the caudal face, meanwhile in the cerebellar hemispheres supplied until 2/3 of the caudal face. The caudal cerebellar artery with its branch to the middle cerebellar artery, besides irrigation the choroidal plexus of the fourth ventricle, its complements the vascularization of the cerebellum. The paleo-pallia areas of the wild boar had been supplied by branches of the arteries: rostral cerebral, middle cerebral and caudal cerebral, and by the branch of the brain carotid artery, as well as the rostral, middle and caudal cerebellar arteries were the main vessels of the cerebellar irrigation.*

LISTA DE FIGURAS

FIGURA 1 – Desenho esquemático da vista ventral do encéfalo de javali indicando a localização de estruturas	66
FIGURA 2 – Obs. 01	67
FIGURA 3 – Obs. 02	68
FIGURA 4 – Obs. 03	69
FIGURA 5 – Obs. 04	70
FIGURA 6 – Obs. 05	71
FIGURA 7 – Obs. 06	72
FIGURA 8 – Obs. 07	73
FIGURA 9 – Obs. 08	74
FIGURA 10 – Obs. 09	75
FIGURA 11 – Obs. 10	76
FIGURA 12 – Obs. 11	77
FIGURA 13 – Obs. 12	78
FIGURA 14 – Obs. 13	79
FIGURA 15 – Obs. 14	80
FIGURA 16 – Obs. 15	81
FIGURA 17 – Obs. 16	82
FIGURA 18 – Obs. 17	83
FIGURA 19 – Obs. 18	84
FIGURA 20 – Obs. 19	85
FIGURA 21 – Obs. 20	86
FIGURA 22 – Obs. 21	87
FIGURA 23 – Obs. 22	88
FIGURA 24 – Obs. 23	89
FIGURA 25 – Obs. 24	90
FIGURA 26 – Obs. 25	91
FIGURA 27 – Obs. 26	92
FIGURA 28 – Obs. 27	93
FIGURA 29 – Obs. 28	94
FIGURA 30 – Obs. 29	95

FIGURA 31 – Obs. 30	96
FIGURA 32 – Desenho esquemático do tronco encefálico com cerebelo em vista lateral direita (A) e detalhe da base do hemiserebelo direito rebatido em vista ventral (B) de javali indicando a localização das estruturas	97
FIGURA 33 – Obs. 01	98
FIGURA 34 – Obs. 02	99
FIGURA 35 – Obs. 03	100
FIGURA 36 – Obs. 04	101
FIGURA 37 – Obs. 05	102
FIGURA 38 – Obs. 06	103
FIGURA 39 – Obs. 07	104
FIGURA 40– Obs. 08	105
FIGURA 41– Obs. 09	106
FIGURA 42– Obs. 10	107
FIGURA 43– Obs. 11	108
FIGURA 44– Obs. 12	109
FIGURA 45– Obs. 13	110
FIGURA 46– Obs. 14	111
FIGURA 47– Obs. 15	112
FIGURA 48– Obs. 16	113
FIGURA 49 – Obs.17	114
FIGURA 50– Obs. 18	115
FIGURA 51– Obs. 19	116
FIGURA 52– Obs. 20	117
FIGURA 53– Obs. 21	118
FIGURA 54 – Obs. 22	119
FIGURA 55– Obs. 23	120
FIGURA 56– Obs. 24	121
FIGURA 57– Obs. 25	122
FIGURA 58– Obs. 26	123
FIGURA 59 – Obs. 27	124
FIGURA 60 – Obs. 28	125
FIGURA 61 – Obs. 29	126

FIGURA 62 – Obs. 30	127
FIGURA 63 – Vista ventral das artérias da base do encéfalo do javali (Obs. 26) sem a hipófise para salientar os vasos principais das fontes de suprimento sanguíneo para o páleo-palio	128
FIGURA 64 – Detalhe em vista ventral do encéfalo de javali (Obs. 26) para salientar os vasos estriados que penetram na substância perfurada rostral e os ramos superficiais para o páleo-palio desta área.....	129
FIGURA 65– Vista ventral do Rombencéfalo de javali (Obs. 13) mostrando a origem das artérias cerebelares.....	130
FIGURA 66 – Vista ventral do Rombencéfalo de javali (Obs. 22) salientando a assimetria na origem das artérias cerebelares caudais e a duplicidade das artérias cerebelares médias.....	131
FIGURA 67 – Vista lateral direita do Rombencéfalo de javali (Obs. 28) salientando as artérias cerebelares.....	132
FIGURA 68 – Cerebelo isolado (Obs. 24) em vista caudal (A) e em vista ventral (B).....	133
FIGURA 69 – Cerebelo isolado (Obs. 24) em vista rostral (A) e em vista dorsal (B)	134

SUMÁRIO

1	INTRODUÇÃO.....	14
2	REVISÃO DE LITERATURA.....	16
3	MATERIAL E MÉTODOS	41
4	RESULTADOS	43
4.1	Artérias Responsáveis pela Vascularização Arterial da Região do Páleo- Palio (direitas e esquerdas).....	44
4.2	Artérias Responsáveis pela Vascularização do Cerebelo (direitas e esquerdas).....	57
5	DISCUSSÃO	135
6	CONCLUSÕES	146
	REFERÊNCIAS	148

1 INTRODUÇÃO

A presente pesquisa foi desenvolvida em javali, *Sus scrofa scrofa*, Suídae, um animal silvestre, ancestral do porco doméstico, originários do norte da África, sudoeste da Ásia e parte da Europa, não pertencente à fauna brasileira. No início do século XX, alguns exemplares foram trazidos da Europa para a Argentina, com o objetivo de serem soltos em um parque de caça. Neste local, foram feitas algumas experiências, entre elas o cruzamento com o porco doméstico (javaporco), para aumentar a prolificidade do javali puro que é baixa. Como resultado, a sua população escapou do controle e tornou-se uma “praga” agrícola, não só na Argentina como também no Uruguai, onde invadiu plantações de milho atacando e matando animais domésticos, como cachorros e filhotes de carneiro. (Nogueira-Filho, 1998).

Existe ainda uma carência de trabalhos sobre a vascularização encefálica dos animais silvestres e exóticos, esse é o caso do javali. O conhecimento sobre a vascularização arterial do encéfalo do referido animal, já vem sendo estudado por alguns autores, como Oliveira e Campos (2004) e Oliveira e Campos (2005) que fizeram a sistematização da vascularização encefálica desde as redes admiráveis epidurais rostral e caudal e suas fontes de suprimento sanguíneo em javali, até a descrição da vascularização da base do cérebro na mesma espécie.

De acordo com as proposições de Tandler (1898) e De Vriese (1905) sobre a filogenia e a ontogenia do modelo arquitetônico das artérias encefálicas, observa-se claramente que não apenas o encéfalo encontra-se em processo contínuo de modificação, como também o arranjo de seus vasos arteriais. Caracterizando a existência de um paralelismo entre o contínuo processo de evolução do sistema nervoso central e as constantes modificações na configuração dos vasos responsáveis por sua irrigação.

Nos animais considerando-se os aspectos filogenéticos, este estudo mostra-se fascinante, graças aos múltiplos arranjos apresentados pelas artérias formadoras do círculo arterial cerebral, embora esses diferentes aspectos morfológicos não representem necessariamente parâmetros evolutivos (De Vriese, 1905).

A sistematização arterial e a descrição das artérias foram realizadas com ênfase na região páleo-palial do javali, a qual segundo Beccari (1943) descreveu que em um animal macrosmático, distingue-se rostroventralmente ao pólo frontal do hemisfério,

um volumoso bulbo olfatório, o qual é seguido caudalmente de um pedúnculo olfatório mais ou menos longo, do qual se continua caudalmente num trígono olfatório seguido de um tubérculo olfatório. Este limita-se caudalmente com uma área plana situada rostralmente ao trato óptico, o espaço ou área paraolfatória ventral, a fossa lateral do cérebro. O bulbo e o pedúnculo olfatórios, mais a região mantelar (cortical) ventrolateral e o tubérculo olfatório, podem ser reunidos em um lobo olfatório rostral. Dos pedúnculos olfatórios partem caudalmente as vias olfativas que irão se distribuir no páleo-palio, os trato olfatórios lateral e medial. Caudolateralmente encontra-se o lobo olfatório caudal ou piriforme, o qual contém a amígdala ou complexo amigdalóide, conectado ao estriado e do qual aparece como dependência. Esse córtex do lobo olfatório rostral e do lobo piriforme correspondem ao páleo-palio das classes inferiores. O páleo-palio que reveste o trígono olfatório, o tubérculo olfatório, a fossa lateral do cérebro e o lobo piriforme apresenta de quatro a cinco camadas de corpos de neurônios e é exclusivamente olfativo.

A sistematização da vascularização arterial cerebelar foi o outro enfoque deste trabalho, identificando e descrevendo as principais artérias responsáveis por esse componente do metencéfalo, bem como suas origens e sua região de irrigação, em javali.

Portanto, o presente estudo pretende agregar conhecimento à área de pesquisa referente à vascularização arterial do encéfalo em javali, como também, tornar-se parte de uma linha de pesquisa de referência, dentro da anatomia comparada onde trabalhos anteriormente realizados sistematizaram a irrigação encefálica em animais como o *Gallus gallus* (CAMPOS, FERREIRA e MARRONE, 1995), o *Didelphis albiventris* (LINDEMANN, RECKZIEGEL e CAMPOS, 2000), a *Hydrochoerus hydrochaeris* (RECKZIEGEL, LINDEMANN e CAMPOS, 2001) o *Pseudalopex gymnocercus* (DEPEDRINI e CAMPOS, 2003), a *Chinchilla lanigera* (ARAUJO e CAMPOS, 2005), o *Sus scrofa scrofa* (OLIVEIRA e CAMPOS, 2004), o *Sus scrofa scrofa* (OLIVEIRA e CAMPOS, 2005), o *Myocastor coypus* (AZAMBUJA, 2006) e o *Pseudalopex gymnocercus* (DEPEDRINI, 2006).

Esse trabalho tem como objetivo sistematizar as fontes de vascularização da área páleo-palial e do cerebelo em javali (*Sus scrofa scrofa*).

2 REVISÃO DE LITERATURA

O presente trabalho instigou a busca pela revisão de literatura desde os trabalhos clássicos realizados em anatomia até os mais recentes estudos, enfatizando os pontos principais da pesquisa realizada. Os enfoques foram sobre a vascularização da área do páleo-palio no javali (*Sus scrofa scrofa*) e a vascularização do cerebelo, na mesma espécie.

Tandler (1898) descreve sobre a anatomia comparada e a história do desenvolvimento dos vasos arteriais da cabeça em mamíferos. Na descrição da artéria carótida interna, esta é descrita como um vaso primitivo em constante desenvolvimento em toda a série de mamíferos. Esta oblitera-se em algumas espécies de forma que apenas um fino cordão fibroso é observado e noutras espécies nem mesmo isto é visualizado. Bem desenvolvida, a artéria carótida interna é encontrada em monotremados, marsupiais, edentados, perissodáctilos, pinípedes, insetívoros, macacos e homem. Ainda persiste assim em carnívoros como o urso e *Meles taxus* e medianamente, em *Viverra*, *Canis familiares* e *Felis domestica*; nos roedores é bem desenvolvida em *Pedetes caffer*, e *Lepus cuniculis*; nos quirópteros *Pteropus* e *Vespertilio*, e nos pro-símios *Otulicnus* e *Stenops*. Está completamente obliterada, na maioria dos *Artiodactyla*, *Felis tigris*, *pardus* e *Cavia cobaya*. O segmento inicial da artéria carótida encontra-se bem desenvolvido em *Rhinolophus*, *Arctomys*, *Chiromys* e *Lemur* e tornam-se rudimentar em seu segmento distal. Pode-se concluir, portanto, que entre os mamíferos é possível a existência de todas as formas de persistência da artéria carótida interna, ou seja, de seu desenvolvimento completo até sua total obliteração.

A artéria carótida interna tem sua involução após seu desenvolvimento embrionário. Nos artiodáctilos sua obliteração ocorre muito tempo após o parto devido ao poderoso desenvolvimento da bolha timpânica e dos empecilhos mecânicos resultantes desse desenvolvimento. Exceção na *Phoca vitulina* que possui uma bolha bem desenvolvida, mas a artéria carótida interna encontra-se dentro de um canal ósseo, seguindo em direção rostral.

O círculo arterial cerebral apresenta-se completamente fechado, em todos os mamíferos examinados, contudo, grandes diferenças são encontradas na formação arterial assim como em relação as artérias que o compõem.

As fontes de suprimento sangüíneo apresentam-se entre dois extremos, ou seja, o suprimento do círculo realizado apenas pelas artérias vertebrais como em *Rhinolophus*, *Chiromys* e *Lemur* ou apenas suprido pela artéria carótida interna, ou ainda pela rede mirabile formada por esta, como por exemplo, em *Artiodactyla*.

As diferenças encontradas no suprimento sanguíneo do círculo arterial cerebral, reflete-se em sua constituição. Nas espécies onde o suprimento é realizado pelas artérias vertebrais, a artéria basilar divide-se em dois ramos de calibres semelhantes, que seguem rostralmente na base do encéfalo. Estes vão originar lateralmente a artéria cerebral caudal e bifurcam-se nas artérias cerebrais média e artéria cerebral rostral, assumindo antes dessa última divisão o rudimento da artéria carótida interna. Assim ocorre em todos os roedores como também em *Chiromys*, *Lemur*, e *Rhinoluphus*. A participação das artérias vertebrais e, carótida interna em iguais proporções na formação do círculo arterial cerebral, encontra-se a artéria cerebral caudal originando-se da artéria vertebral e a artéria cerebral média e rostral originando-se da segunda, como em *Ursus*, *Stenops*, no macaco e no homem.

A maior participação da artéria carótida interna no suprimento do cérebro, mesmo que com o auxílio da artéria maxilar, faz com que esta se torne mais importante e apresente-se dividida em um ramo rostral e outro caudal, exemplo os pinípedes e a maioria dos carnívoros.

Nos animais onde finalmente as artérias vertebrais desaparecem, a artéria basilar é formada pelos ramos caudais das artérias carótidas internas, o fluxo sanguíneo tem sentido caudal e seu calibre diminui no mesmo sentido, como ocorre na maioria dos *Artiodactyla*.

No estudo de Tandler (1898) usando embrião de *Sus domesticus* com cerca de 5cm de comprimento da ponta do focinho à nuca, após a injeção vascular da cabeça, relata que a artéria carótida comum divide-se na altura da base da língua, após a saída da artéria tireóidea, formando um ramo ascendente que representa a sua continuação e um tronco comum que corre mais medial. O primeiro representa a carótida externa e o último, a origem comum da carótida interna e da occipital. A artéria carótida interna dirige-se contra a parede medial da bula e ainda extracranialmente, este vaso começa a ramificar-se numa rede admirável, que terá sua continuação intracraniana.

De Vriese (1905) em seu estudo anatômico comparado sobre a ontogênese e filogênese das artérias do encéfalo, incluindo o *Sus domesticus* descreve e classifica as variações encontradas na irrigação encefálica.

Nos artiodáctilos a autora relata a disposição das artérias cerebrais, com pouca variação de uma espécie para outra. No *Bos taurus*, *Cervus*, *Elephas*, *Cervus capreolus*, *Cervus tarandus*, *Capra hircus*, *Ovis aries*, *Sus domesticus*, *Camelus dromedarius*, *Dama communis*, *Portax pictus*, etc., as artérias cerebrais do adulto têm sua origem em uma rede mirabile (rede admirável) formada por muitas outras artérias. Quanto a artéria carótida interna ela encontra-se bem desenvolvida no embrião, dando origem a ramos cerebrais emitidos mais tarde pela rede admirável. A artéria carótida atrofia no curso do desenvolvimento, durante a vida intra e extra-uterina, não persistindo no adulto se não como uma arteríola mais ou menos fina, que se perde na rede admirável. Em alguns exemplos, esta se atrofia completamente restando apenas um fino cordão fibroso.

Na rede admirável originam-se dois ramos: um rostral e outro caudal. O primeiro mais desenvolvido que o segundo, este forma uma artéria coróideia rostral, uma artéria cerebral média e uma artéria marginal, a qual fornece dois ramos para o bulbo olfatório. Sua terminação é a artéria cerebral rostral anastomosada em algumas espécies com sua homóloga contralateral formando uma comunicante rostral e em outros animais por uma grande rede vascular de fina malha, fazendo a vez da comunicante rostral, ainda em outras espécies ela anastomosa-se com sua homóloga para formar uma artéria mediana ímpar que se bifurca distalmente.

No bovino e em alguns outros animais, a artéria marginal é muito desenvolvida e ultrapassa ao calibre da artéria cerebral rostral que é muito fina neste caso. O ramo terminal caudal fornece a artéria cerebral caudal, depois se une àquela do lado oposto formando a artéria basilar que se afina caudalmente e continua-se pela artéria espinhal ventral.

São encontrados apenas ramos muitos finos da vertebral que penetram na cavidade craniana e que perdem-se na artéria basilar. Em *Damas communis*, *Portax pictus*, *Sus* as artérias vertebrais não atingem a cavidade craniana e não têm nenhuma relação com a artéria basilar. Existe em *Tragulus stanleyanus*, onde a carótida do cérebro persiste no adulto, uma disposição arterial especial, não apresentando rede admirável. A artéria divide-se em um ramo cranial e outro caudal, os quais comportam-se como nos outros artiodáctilos. As artérias vertebrais unem-se à artéria basilar.

Em seu trabalho a autora, classifica os círculos arteriais cerebrais em três tipos fundamentais (I, II e III). O tipo I, o suprimento sanguíneo encefálico é feito exclusivamente pelas artérias carótidas internas, ou seja, o sistema carótico; o tipo II onde o sistema carótico e o sistema vértebro-basilar participam de forma conjunta na irrigação cerebral e o tipo III onde o sistema vértebro-basilar participa sozinho da irrigação encefálica. Apenas o tipo I, que é de interesse nesta pesquisa será descrito.

Em uma série de mamíferos, as artérias carótidas internas intervêm quase que, exclusivamente, na constituição das artérias da base do cérebro. A artéria carótida interna ou a rede admirável que substitui no adulto, a carótida interna do embrião, divide-se, após a perfuração da dura-máter, em dois ramos terminais, um rostral e outro caudal. O ramo cranial emite, entre outros, a artéria cerebral média e termina como artéria cerebral rostral; o ramo caudal fornece a artéria cerebral caudal, unem-se àquela do lado oposto para formar a artéria basilar. Na maior parte destes casos, ocorre anastomose do sistema cerebral carotidiano com o vertebral ao nível da artéria basilar. Esta resulta do lado cranial da fusão dos ramos caudais das artérias vertebrais, assim a artéria basilar diminui de calibre em sentido caudal comprovando desta forma que o sangue vem das artérias carótidas; nestes casos a delgada terminação das artérias vertebrais une-se na basilar. Em alguns casos, como em alguns artiodáctilos a artéria vertebral não chega a alcançar a região cefálica. O tipo I é encontrado nos vertebrados inferiores como também em répteis e aves, monotremas, marsupiais (cangurus), cetáceos, perissodáctilos e artiodáctilos, em numerosos carnívoros e nos pinípedes.

Bourdelle e Bressou (1964), relataram em seu estudo sobre o suíno doméstico:

O lobo límbico é muito desenvolvido no suíno em seus diferentes elementos, circunvolução do corpo caloso, circunvolução do hipocampo e lobo olfativo, o que indica uma enorme acuidade a muito conhecida, da olfação nestes animais.

O lobo olfativo possui um lóbulo saliente e volumoso que se projeta para frente da extremidade frontal do hemisfério sob a forma de uma grossa saliência ovóide presa por um pedúnculo curto, largo e ligeiramente arqueado, na parte inferior do hemisfério, ele se prolonga por três raízes. A raiz externa (trato olfatório lateral) forma uma faixa branca alongada que limita por dentro a circunvolução rinentemporal (lobo piriforme) até atingir o lobo esfenoidal do hipocampo. A raiz interna (pedúnculo olfatório medial) mais curta, acinzentada bem menos visível que a externa, desvia-se para dentro para se ligar a circunvolução do corpo caloso ao nível do cruzamento olfativo (comissura rostral

do cérebro e rostro do corpo caloso). A raiz média branca e curta perde-se rapidamente entre as duas primeiras sob o espaço perfurado anterior (substância perfurada rostral).

A rede admirável rostral do suíno é formada pelas artérias carótidas internas; muito desenvolvidas e por uma contribuição muito pequena de ramos da artéria maxilar e oftálmica (externa). Da rede saem a cada lado da hipófise um tronco curto e volumoso (artéria carótida do cérebro) que se divide rapidamente em dois ramos, um rostral e outro caudal que por anastomose com seus homólogos contra laterais, formam em torno da glândula pituitária um círculo arterial cerebral com forma alongada.

As artérias cerebrais rostrais originam-se do ângulo rostral do círculo arterial cerebral após terem se ligado por uma longa comunicante rostral, na parte inferior ventral da fissura longitudinal do cérebro.

A artéria cerebral média nasce de cada lado do círculo, ao nível dos ângulos laterais rostrais, pouco demarcados; elas se projetam transversalmente para fora na depressão denominada fossa lateral do cérebro em direção a fissura lateral. No antímero esquerdo, a artéria cerebral média é muito seguidamente dissociada desde sua origem em dois ramos secundários.

A artéria cerebral caudal se origina do círculo arterial, caudalmente, sem marcar os ângulos laterais caudais bem evidentes; por um trajeto ligeiramente retrógrado ela se prolonga para o interior da fissura transversa do cérebro.

Do ângulo caudal do círculo, formado pela convergência de dois ramos emitidos das artérias cerebrais caudais, os quais representam as verdadeiras comunicantes caudais, forma-se caudalmente, um tronco basilar que se projeta na face ventral da medula oblonga e que se continua pela artéria espinhal ventral. Este tronco não apresenta, normalmente, relação com a artéria occipital.

O tronco basilar emite a cada lado as artérias cerebelares rostrais e caudais muito notórias e ramificações menores para medula oblonga e ponte.

Gillilan (1974), estudou o suprimento sanguíneo para o cérebro de alguns artiodáctilos como: suínos, bovinos e ovinos.

Os primeiros ramos da artéria basilar, após sua formação, rostralmente são as artérias cerebelares rostrais que se originam simetricamente. Elas estendem-se ao redor do tronco encefálico e distribuem-se nas porções dorsal e rostral do cerebelo.

No suíno, como nos mamíferos inferiores, a artéria cerebelar caudal origina-se da artéria basilar no bordo caudal da ponte onde ela cruza as fibras das raízes do nervo

abducente. Ela continua-se lateralmente para as cercanias dos nervos facial, e vestibulococlear e então se distribuem para as faces inferior e caudal do cerebelo. Considerando sua posição e distribuição, estes vasos são comparáveis com a artéria cerebelar inferior dos mamíferos superiores e primatas.

Nanda (1981), descreveu o suprimento sanguíneo do cérebro suíno desde a artéria carótida interna até a artéria basilar. A artéria carótida interna deixa o seio cavernoso ao perfurar a dura-máter. Ela imediatamente emite um ramo caudal, a artéria comunicante caudal. O principal segmento da artéria carótida interna continua rostralmente na superfície ventral do trato óptico, onde ela forma uma curvatura para percorrer numa direção medial. Durante este percurso ela vem a situar-se na superfície dorsal do quiasma óptico e do nervo óptico. Neste ponto, ela divide-se em dois conjuntos de ramos, a artéria cerebral média e a artéria cerebral rostral; esta última pode ser considerada como a continuação da artéria paterna.

A artéria cerebral rostral é a continuação direta da artéria carótida interna. A artéria corre rostralmente no plano mediano ao longo da superfície ventral do trato olfatório medial e da fissura longitudinal.

A artéria cerebral rostral, em seu percurso ao longo da superfície ventral do trato olfatório medial, quase alcança a extremidade caudal do trato olfatório medial do hemisfério cerebral, por distância muito curta, e une-se à sua homóloga contralateral.

Os ramos centrais são ramos finos emitidos pelos ramos corticais da artéria cerebral rostral durante seu percurso na superfície ventral do trígono olfatório. Estes ramos penetram na área acima e suprem as partes rostral e rostromedial do núcleo caudato, o putamen, o globo pálido e a cápsula interna, e podem ser denominados ramos centrais (ramos estriados mediais).

A artéria comunicante caudal é o ramo caudal da artéria carótida interna. Ela estende-se entre a artéria carótida interna e a artéria basilar. Ela emite a artéria caudal do cérebro rostralmente à origem do nervo oculomotor.

A artéria cerebral caudal é considerada como um dos ramos da artéria comunicante caudal. A artéria curva-se dorsolateralmente para ascender ao longo do pedúnculo cerebral, chegando sob a parte caudal do lobo piriforme.

A artéria cerebelar rostral deixa a artéria comunicante caudal próximo à sua terminação e união com a artéria basilar e corre dorsolateralmente. Ela cruza o pedúnculo cerebral e alcança o espaço entre o cerebelo e o colículo caudal, onde emite

seus ramos terminais. A artéria cerebelar rostral emite alguns ramos perfurantes em seu percurso; estes ramos suprem a formação reticular, o colículo caudal, o pedúnculo cerebral, o braço da ponte e o nervo trigêmeo. A artéria termina ao emitir três ramos terminais: lateral, intermédio e medial; para distribuição nas partes rostral e dorsal do hemisfério cerebelar e vérmis do cerebelo de seu próprio antímero. Estes ramos interanastomosam-se uns com os outros e com os ramos da artéria cerebelar caudal; uma ou duas artérias cerebelares rostrais acessórias podem estar presentes em alguns casos.

A origem da artéria cerebelar rostral é variável, de tal forma que ela pode surgir na união das artérias mesencefálicas (ramo caudal da carótida do cérebro) ou assimetricamente; a artéria direita surge da artéria mesencefálica e a artéria esquerda surge da união das artérias mesencefálicas. Em muitos poucos casos a artéria cerebelar rostral pode sair unilateralmente da artéria basilar. Tendo em vista a frequência e o padrão de origem, a artéria cerebelar rostral é considerada como um ramo da artéria mesencefálica. Isto é substanciado pelo fato de que a artéria basilar na região pontina é de calibre menor do que a artéria cerebelar rostral ou da artéria mesencefálica.

A artéria basilar continua rostralmente até atingir aproximadamente a origem do nervo abducente onde emite a artéria cerebelar caudal. A artéria cerebelar caudal transcorre dorsolateralmente e obliquamente. Ela atinge a superfície dorsal da medula oblonga ao curvar-se medialmente rostral ao nervo glossofaríngeo. Segue em relação com o hemisfério cerebelar e o plexo coriíide do quarto ventrículo e termina ao dividir-se em três ramos cerebelares: o ramo lateral, o ramo intermédio e o ramo medial. Durante o percurso da artéria cerebelar caudal, tanto ventrolateral como dorsalmente ao corpo trapezóide e a medula oblonga, ela envia alguns ramos perfurantes para dentro da substância das estruturas já citadas. Além do que antecede, ela emite ramos para o plexo coriíide do quarto ventrículo. A artéria cerebelar caudal, durante seu percurso, anastomosa-se com os ramos colaterais adjacentes. A artéria cerebelar caudal, durante seu percurso ao longo das raízes nervosas dos nervos facial, e vestibulococlear, emite um pequeno ramo que transcorre entre as raízes nervosas acima citadas e ascende para curvar-se na superfície, dorsolateral da ponte, e se distribuir nas partes ventrolaterais do lóbulo flocular e do lóbulo paraflocular. Anastomosa-se com os ramos da artéria cerebelar rostral e da artéria cerebelar caudal. Também está unida à ponte rostralmente ao nervo facial por um ou dois ramos. A artéria acima citada pode ser denominada artéria cerebelar média.

Jablonski, Brudnicki e Wiland (1989) estudaram as artérias da base do cérebro em javali (*Sus scrofa*, Linnaeus, 1758). Suas observações foram feitas em 34 cérebros de javalis, de idade e sexo variados. As artérias cerebrais foram preenchidas com látex através das artérias carótidas comuns. As cabeças foram fixadas em formalina a 5% e descalcificadas em ácido clorídrico.

Seus resultados relatam que o aporte sangüíneo para o cérebro do javali, como em outras espécies de mamíferos, é feito pelas artérias carótida interna e vertebral. A artéria carótida interna nesta espécie é formada da rete mirabile epidural rostral, e depois de perfurar a duramáter ela alcança a base do cérebro, imediatamente atrás da borda posterior do nervo ótico. A artéria carótida interna divide-se na artéria comunicante caudal que se projeta para trás, e na artéria cerebral rostral, que forma um arco pequeno passando através da face ventricular do nervo ótico para sua superfície dorsal.

A artéria cerebral rostral avança sobre a face da estria olfatória medial emitindo ramos, a artéria cerebral média. Antes de alcançar a borda posterior do bulbo olfatório a artéria cerebral rostral divide-se na artéria do corpo caloso e na artéria etmoidal interna. A artéria do corpo caloso curva-se dorsalmente e penetra na fissura longitudinal ventralmente onde se anastomosa com a artéria contralateral do mesmo nome para formar um vaso único, o tronco comum da artéria do corpo caloso, fechando o círculo arterial cerebral, em sua parte rostral. A artéria etmoidal interna corre ao longo da borda medial do bulbo olfatório para a lâmina cribiforme.

A artéria comunicante caudal projeta-se em um arco e alcança, junto com a artéria contralateral do mesmo nome, à artéria basilar. As artérias cerebrais caudais originam-se da artéria comunicante caudal na altura do lobo piriforme. Estas artérias foram descritas como artérias cerebrais caudais anterior; média e posterior. Dos vasos acima mencionados as artérias cerebrais caudais são os mais calibrosos.

A artéria vertebral após perfurar a dura percorre a superfície ventral da medula oblonga, onde ela se une à artéria vertebral contralateral. Estas artérias unem-se à artéria espinhal. A artéria basilar é formada por estas três artérias e ela corre cefalicamente ao longo da medula e ponte. Após ultrapassar a borda rostral da ponte ela une-se às artérias comunicantes caudais. As artérias cerebelares caudais são os ramos originados da artéria basilar entre a ponte e a medula. As artérias labirínticas são ramos das artérias

cerebelares caudais. Após passar a borda rostral da ponte a artéria basilar emite as artérias cerebelares rostrais.

As artérias da base mostraram algumas variações no local de origem bem como em seu curso.

A artéria cerebral média foi uma artéria única em um antímero e dupla no outro em 20,7% dos animais. As artérias cerebrais médias foram duplas na maioria dos casos em ambos os antímeros. Nos 25,2% dos animais restantes, três ramos foram encontrados em um antímero e dois no contralateral.

As artérias cerebrais caudais variaram também em seu local de origem. Em 61,8% dos cérebros, elas foram emitidas como dois ramos da artéria comunicante caudal. O primeiro, muito mais calibroso, era a artéria cerebral caudal anterior. Um vaso muito mais estreito originando-se a seguir, como um tronco comum dividia-se nas artérias cerebrais (caudais) média e posterior. Nos restantes 38,2% dos animais as três artérias cerebrais caudais foram originadas separadamente de cada artéria comunicante caudal.

As artérias cerebelares caudais originaram-se da artéria basilar simetricamente em 44,1% dos casos. Em outros 50%, elas originaram-se em vários níveis, em pequenos intervalos, ou o local de origem de uma artéria foi deslocado cefalicamente. Nestes casos a artéria cerebelar caudal originou-se sobre a ponte, indo em direção ao nervo abducente. Em dois animais a artéria cerebelar caudal esquerda surgiu na forma de dois ramos que se fundiram na superfície ventral da medula. As artérias vertebrais fusionaram-se com a artéria espinhal ventral formando ilhas de vasos de tamanho variado. Neste local em 11,7% dos casos uma rede de vasos mais ou menos complexa estava presente.

Brenowitz e Yonas (1990), relataram sobre o suprimento arterial para região da substância perfurada em cães e obtiveram modelos de derrame mediante oclusões seletivas em 25 cães dentre 42 estudados.

O suprimento arterial descrito da substância perfurada rostral, assim como, parte da base do prosencéfalo, é originada das artérias cerebrais média e rostral. A contribuição da artéria cerebral rostral foi similar à artéria recorrente de Heubner em humanos, mas no cão ela provém em grande parte do número total das perfurantes para o putamén e globo pálido. Geralmente uma ou duas artérias originaram-se da artéria

cerebral rostral para o quiasma óptico e corriam lateralmente ao longo da artéria cerebral média, elas curvavam rostralmente e se aproximavam da substância perfurada rostral onde elas davam origem aos vasos perfurantes. Quase todos animais (98%) tinham a artéria cerebral rostral como fontes dos vasos perfurantes.

A artéria cerebral média foi a segunda maior fonte dos perfurantes para a substância perfurada rostral. Ela estendia-se a vários milímetros lateralmente da bifurcação da artéria carótida interna antes de dividir-se em um ou mais ramos maiores. Esses ramos estendiam-se rostralmente e lateralmente da artéria cerebral média antes de se ramificar de novo e perfurar então a substância cerebral. Os perfurantes da artéria cerebral média originaram-se proximal à maior bifurcação da artéria cerebral média em cães em 42% dos espécimes, distal a isto em 33%, e em ambos os casos em 17%. Em apenas 8% dos espécimes todos os vasos perfurantes foram originados exclusivamente da porção proximal da artéria cerebral média. Comparando-se a contribuição da artéria cerebral rostral e artéria cerebral média, concluiu-se que a segunda foi dominante em apenas 21% dos espécimes examinados.

A oclusão das artérias que entram na substância perfurada rostral produziu enfartes na base do prosencéfalo em todos os animais estudados. O alto grau de reprodutibilidade comparada com outros meios de indução focal de isquemia está no resultado da organização anatômica das artérias em cães e no método de oclusão. Nos humanos e outros primatas, as artérias estriadas suprem a base do prosencéfalo em locais específicos pelos ramos perfurantes da artéria cerebral rostral e artéria cerebral média. Os ramos laterais da artéria cerebral média, chamadas artérias estriadas laterais, originaram-se e cursaram lateral ao ramo da artéria cerebral rostral e medial à artéria cerebral média, as quais no curso formam as artérias estriadas mediais. As artérias estriadas laterais supriam de sangue as estruturas ganglionares ventrolaterais em vez das artérias estriadas mediais. Nos cães, artérias que penetravam numa região específica da substância perfurada rostral também supriam todas as outras estruturas profundas do prosencéfalo, ao contrário do ocorrido em primatas. Em cães, existe uma tendência clara de dominância das fontes da artéria cerebral média, contudo na maioria dos animais, incluindo primatas, ambas as fontes, artéria cerebral rostral e artéria cerebral média estão presentes. Em situação diferente nos primatas, os dois grupos de artérias perfurantes sobrepõem-se logo que elas, alcançam a substância perfurada rostral e freqüentemente estão interconectadas pelas anastomoses leptomeníngeas. Baseado, nessa sobreposição, parece desaconselhável transferir os termos artérias estriadas

laterais e mediais para a vascularização do cão. É mais aconselhável chamar as artérias perfurantes; coletivamente, de artérias estriadas.

Esses achados sugerem que a oclusão da artéria cerebral rostral ou de alguns de seus ramos, constitui apenas a remoção parcial do suprimento arterial para a região.

As características dos modelos de derrame descritas aqui são que ocluindo os vasos estriados causavam oclusão de todas as fontes corticais de suprimento sanguíneos arteriais perfurantes. Esse procedimento produzia lesões altamente consistentes em tamanho e local. Em quase todos os animais, a parte rostral da cápsula interna e porções do encéfalo do núcleo caudado estavam enfartados; incluindo o putamén e comissura anterior. Esses enfartes anatomicamente parecem com os produzidos pela oclusão da artéria estriada lateral em primatas, embora os danos para o putamén e globo pálido fossem mais extensos nessa espécie.

A oclusão unilateral da artéria estriada geralmente resultou em déficits neurológicos limitados, primariamente na função locomotora. Não houve relação aparente entre o volume de tecido enfartado e o grau de diminuição da capacidade neurológica.

Machado (1993) em sua descrição da vascularização arterial do encéfalo humano afirma que esse é irrigado pelas artérias carótidas internas e vertebrais, originadas no pescoço. Na base do crânio estas artérias formam um polígono anastomótico, o polígono de Willis, de onde saem as principais artérias para a vascularização cerebral. Ramo de bifurcação da carótida comum, a artéria carótida interna, após um trajeto mais ou menos longo no pescoço, penetra na cavidade craniana pelo canal carotídeo do osso temporal, atravessa o seio cavernoso, no interior do qual descreve em um plano vertical uma dupla curva, formando um S (sifão carotídeo). Perfura a dura-máter e a aracnóide e, no início do sulco lateral, próximo à substância perfurada anterior, divide-se em seus dois ramos terminais: as artérias cerebrais média e anterior.

O círculo arterial do cérebro ou polígono de Willis é formado pelas porções proximais das artérias cerebrais anterior, média e posterior, pela artéria comunicante anterior e pelas artérias comunicantes posteriores direita e esquerda. A artéria comunicante anterior é pequena e anastomosa as duas artérias cerebrais anteriores adiante do quiasma óptico. As artérias comunicantes posteriores unem de cada lado as artérias carótidas internas com as cerebrais posteriores correspondentes. Deste modo

elas anastomosam o sistema carotídeo interno ao sistema vertebral. Entretanto, esta anastomose é apenas potencial, pois em condições normais, não há passagem significativa de sangue do sistema vertebral para o carotídeo interno ou vice-versa. As artérias cerebrais anterior, média e posterior dão ramos corticais e ramos centrais. Os ramos corticais destinam-se à vascularização do córtex e substância branca subjacente. Os ramos centrais emergem do círculo arterial do cérebro, ou seja, da porção proximal de cada uma das artérias cerebrais e das artérias comunicantes. Eles penetram perpendicularmente na base do cérebro e vascularizam o diencéfalo, os núcleos da base e a cápsula interna. Quando se retira a pia-máter, permanecem os orifícios de penetração destes ramos centrais, o que valeram às áreas, onde eles penetram a denominação de substância perfurada anterior e posterior. São especialmente importantes, e recebem a denominação de artérias estriadas, os ramos centrais que se destacam da artéria cerebral média e penetram na substância perfurada anterior, vascularizando a maior parte do corpo estriado e da cápsula interna. Contribuem ainda para a vascularização da cápsula interna e do corpo estriado, a artéria coriídea anterior e a artéria estriada medial (recorrente de Heubner), ramo da artéria cerebral anterior que existe em 80% dos casos. Classicamente admitia-se que os ramos centrais do polígono de Willis não se anastomosavam. Estas anastomoses sabidamente existem, mas são escassas, de tal modo que estas artérias comportam-se funcionalmente como artérias terminais.

Sztamska e Goetzen (1997) em seus estudos investigaram anatomicamente as fontes de vascularizações arteriais, a estrutura e o curso das artérias que suprem o rinencéfalo, bem como a topografia das arteríolas correndo através da substância perfurada rostral no homem, gato e ovino. Foram injetados 27 cérebros humanos adultos através das carótidas internas, ou através dos principais troncos do círculo arterial do cérebro. Nos animais o látex foi injetado através das artérias carótidas comuns dos doze gatos e nos quinze ovinos *in situ*, e a seguir os cérebros foram removidos. O rinencéfalo humano, pobremente desenvolvido em comparação com os cérebros animais, é suprido pelos ramos colaterais corticais da artéria cerebral rostral, principalmente pelo seu ramo frontobasal. A substância perfurada anterior no homem é vascularizada por arteríolas internas da artéria cerebral média e da artéria cerebral rostral, corriam para o corpo estriado e estruturas relacionadas.

Contrariamente ao cérebro humano, a parte rostral do rinencéfalo no gato e no ovino, formou um robusto desenvolvido lobo olfatório, possuindo todo seu sistema

arterial separado, fontes do qual são a artéria cerebral rostral e a artéria cerebral média. Nos cérebros de gatos a artéria cerebral média supriu grande parte do lobo olfatório, principalmente no lado esquerdo pela artéria rinofrontal que percorria ao longo do sulco olfatório rostral. Nos cérebros de ovinos a fonte dominante para suprimento do lobo olfatório é a artéria cerebral rostral. A parte caudal do rinencéfalo dos animais estudados, isto é, o lobo piriforme, é vascularizado por ramos corticais da artéria cerebral média, e minúsculas arteríolas terminais dos ramos corticais da artéria cerebral caudal.

Em todos cérebros humanos estudados os ramos profundos da artéria cerebral média, emitiam a maioria de arteríolas, que penetravam a substância perfurada anterior. Essas arteríolas internas originaram-se do tronco principal em um ângulo quase reto, usualmente para a parede superior ou lateral do segmento proximal, 0,5 a 2,5cm de comprimento. Elas geralmente estavam unidas em dois grupos de vasos (61% dos hemisférios estudados), raramente em três grupos (26% dos espécimes), ou em um grupo (13% dos espécimes), estas entram usualmente na parte lateral da substância perfurada rostral. Dadas considerações sobre suas origens estas arteríolas foram chamadas como grupo medial, intermediário e lateral. Entretanto seus cursos dentro da substância perfurada rostral e todos os pontos de perfuração no cérebro são altamente variáveis e fora de suas relações topográficas. As arteríolas derivadas de diferentes segmentos da artéria cerebral média correm juntas alternando e cruzando mutuamente. Arteríolas do chamado grupo lateral, isto é aquelas que chegam dos segmentos distais da artéria cerebral média, da sua bifurcação ou segmentos proximais de seu principal ramo cortical geralmente correm cruzando a substância perfurada rostral em direção medial e entram no forame medial junto com ramos do chamado grupo medial.

Ao contrário do cérebro humano, o bulbo olfatório, bem como o pedúnculo e o trato olfatório nos cérebros animais são vascularizados por ramos rinencefálicos separados das artérias cerebrais rostral e média.

No gato um ramo especial da artéria cerebral rostral supre o bulbo olfatório originado do segmento proximal do tronco materno situado ao longo da fissura longitudinal do cérebro. Sua região de vascularização compreende a parte medial da superfície rostral do lobo olfatório, bem como o giro reto e o sulco olfatório. Além disso, 1-2 ramos corticais derivados também do segmento proximal da artéria cerebral rostral supriam a parte medial do bulbo olfatório e a superfície caudal do pedúnculo olfatório. Ramos da artéria cerebral média supriam o bulbo olfatório do gato do seu lado

lateral, e também o trato olfatório lateral, o pedúnculo olfatório e circundava o giro frontal, originando-se do tronco materno na região lateral do tubérculo olfatório correndo adiante ao longo do sulco olfatório.

No cérebro de ovino o bulbo olfatório e outras estruturas do lobo olfatório são vascularizadas principalmente pela artéria cerebral rostral. Esta artéria dá origem à arteríolas arborescentes na região da lâmina terminal fortemente desenvolvidas que correm lateralmente flexionadas para a superfície caudal do tubérculo olfatório, giro e trato olfatório medial, bem como para o pedúnculo olfatório lateral. Seus ramos terminais alcançam a superfície caudal do bulbo olfatório. Além disso, a artéria cerebral rostral dá origem na região do bulbo olfatório a um ramo cortical único que fica no giro reto e circunda a superfície frontal do giro. Essa arteríola em 100% dos casos dividiu-se também em pequenos ramos arborescentes que penetram o bulbo olfatório em direção ao seu ventrículo. No ovino o bulbo, a superfície lateral do trato olfatório e o pedúnculo olfatório foram supridos adicionalmente por ramificações superficiais da artéria cerebral média correndo na superfície do lobo frontal.

Os estudos comparativos realizados têm mostrado que a região de penetração, das arteríolas profundas, da artéria cerebral rostral e artéria cerebral média, nos cérebros de gatos e ovinos são análogos com o da substância perfurada rostral do homem, compreendendo uma área extensa do rinencéfalo, consideravelmente mais vasta que a do homem. A região cerebral desses animais incluem um bem desenvolvido tubérculo olfatório e sulco entre os lobos piriforme e olfatório, situados justamente sobre o tronco da artéria cerebral média. Além disso, a origem, a estrutura, a forma e a topografia das arteríolas perfurantes do rinencéfalo dos animais estudados são diferentes daquelas do homem. No gato e ovino ramos da artéria cerebral rostral e a maioria dos ramos profundos da artéria cerebral média iniciam em um tronco comum como um pedículo contendo também ramificações superficiais para o lobo olfatório. Elas entram no tubérculo olfatório após um pequeno curso na leptomeninge. Apenas poucas arteríolas internas originam-se em um tronco único da artéria cerebral média, exatamente como no homem.

Ferreira (1998) estudou o comportamento das artérias da base do encéfalo de 40 suínos, natimortos, 20 machos e 20 fêmeas sem raça definida, sendo que 30 foram injetados com látex e dez com vínilite, com subsequente corrosão. Para esse autor, as

artérias da base do encéfalo estão na dependência da artéria carótida do encéfalo de ambos os antímeros e da artéria basilar.

A artéria carótida do encéfalo provém da rede admirável epidural rostral, por sua vez constituída com a participação das artérias, carótida interna e maxilar interna com seus ramos, as artérias meníngea média e oftálmica externa caracterizando participação tanto do sistema da artéria carótida interna, quando do sistema da artéria carótida externa, na vascularização do encéfalo.

A artéria carótida do encéfalo, de cada antímero, divide-se em seus ramos terminais rostral e caudal; o ramo rostral, por sua vez, antes de dividir-se em seus dois ramos terminais, as artérias, cerebral média e cerebral rostral dá origem à artéria corioidea rostral, além de variável números de artérias hipofisárias.

A artéria cerebral média apresenta-se á esquerda representada por três ou duas artérias e á direita de duas a quatro artérias.

As artérias cerebrais rostrais (esquerda e direita) seguindo rostromedialmente, emitindo a artéria etmoidal interna que segue em direção à parte rostral do bulbo olfatório atingindo a lâmina crivosa; em seguida uniram-se por convergência, formando um tronco único.

O ramo caudal da artéria carótida do encéfalo, de ambos os antímeros, acaba por unir-se ao ramo terminal correspondente da artéria basilar.

A artéria cerebral caudal, cuja origem foi considerada o limite, entre o ramo caudal da artéria carótida do encéfalo e o correspondente ramo terminal da artéria basilar, mostra-se única em cada antímero, em todas as peças estudadas.

A artéria cerebelar caudal apresenta-se sempre como vaso único, mostrando raramente, no antímero direito, origem dupla.

A artéria cerebelar rostral, única em ambos os antímeros, pode originar-se nos antímeros, esquerdo e direito, da artéria basilar, de seu ramo terminal ou do local de transição entre eles.

A particular disposição dos ramos das artérias carótidas do encéfalo esquerda e direita e dos ramos terminais da artéria basilar, determina a formação do circuito arterial do encéfalo, que contorna o quiasma óptico e hipófise. O círculo encontrou-se fechado rostralmente pela presença constante da artéria comunicante rostral e caudalmente pela presença dos ramos terminais esquerdo e direito da artéria basilar.

Ferreira e Prada (1999) estudaram o comportamento da artéria basilar em 40 suínos SRD (sem raça definida), natimortos. Em 30 suínos, sendo 15 fêmeas e 15 machos, foi injetada pela artéria carótida comum um a solução de Neoprene Látex “450” corada. As peças foram fixadas em solução de formol a 15%. Utilizaram ainda dez peças, sendo cinco de fêmeas e cinco de machos, nas quais injetaram solução de acetato de vinil corado seguido de corrosão em solução de ácido sulfúrico a 30%.

Segundo esses autores a artéria basilar dispõe-se longitudinalmente na face ventral do bulbo e ponte, continuando-se ao nível da porção rostral da ponte em seus dois ramos terminais, assim considerados até a origem em ambos os antímeros da artéria cerebral caudal. Durante seu percurso a artéria basilar apresenta redução do seu calibre no sentido caudo-rostral (96,7%). Em apenas uma preparação (3,3%) seu calibre, em toda sua extensão, mantém-se inalterado. Em 40% dos casos, a redução de calibre faz-se progressivamente, mas nos outros 56,6% ela é abrupta rostralmente à origem da artéria cerebelar caudal.

A artéria basilar apresenta-se retilínea em 33,3% das peças e mostra sinuosidades discretas em 60,0% dos casos. Nos restantes 6,6% a origem da artéria cerebelar caudal considerada em ambos os antímeros, é assimétrica, sendo que em um dos casos é mais rostral à esquerda e, no outro, à direita. Nestes dois casos o segmento compreendido entre a origem da artéria cerebelar caudal esquerda e direita dispõe-se obliquamente em relação à fissura mediana ventral.

A artéria cerebelar caudal origina-se no terço médio da artéria basilar na face ventral do bulbo, próximo à origem do nervo abducente sendo que no antímero esquerdo em 100% dos casos possui origem única, enquanto no antímero direito em 93,3% das peças mostra origem única e, nos restantes 6,7% origem dupla. A artéria cerebelar rostral que tem origem em relação à porção rostral da ponte, sendo única em ambos os antímeros; considerados os antímeros, esquerdo e direito, origina-se respectivamente, na própria artéria basilar (20,0% - 13,3%), no ponto de transição entre a artéria basilar e sua bifurcação em seus ramos terminais (33,3% - 46,7%) ou em seu ramo terminal (46,7% - 40,0%). Finalmente, a artéria basilar continua-se ao nível dos pedúnculos cerebrais, em seus dois ramos terminais, esquerdo e direito, assim considerados até a origem da artéria cerebral caudal, em ambos os antímeros.

A artéria basilar é um vaso ímpar, resultante da união das artérias occipitais á esquerda e à direita, no terço caudal do bulbo. A artéria basilar uma vez constituída, apresenta-se geralmente (96,7%) diminuição de calibre no sentido caudorostral.

Skoczylas e Wiland (1999) estudaram os ramos corticais da artéria cerebral média do javali em 46 cérebros. Os hemisférios foram examinados separadamente e seus resultados expressam, portanto 92 casos pela soma dos dois hemisférios. As artérias foram injetadas com látex sintético através da artéria carótida comum. As preparações foram fixadas em formalina a 5% seguida de descalcificação em ácido hidrocloreídrico 5%.

De acordo com esses autores no javali, a rede admirável epidural (rostral) engloba a hipófise, e as artérias carótidas internas correm em direção a base do cérebro. A artéria carótida interna, após perfurar a dura-máter, divide-se na artéria cerebral rostral e artéria comunicante caudal que formam uma parte do círculo arterial do cérebro.

A artéria cerebral rostral corre primeiramente ao longo da face ventral do nervo óptico, e após ultrapassa-lo, forma um arco em direção mediana do cérebro. Na face do nervo óptico ele origina a artéria coroidéia rostral e então a artéria cerebral média. Em 12 hemisférios a artéria cerebral média originou-se da artéria cerebral rostral como um tronco simples, em 45 casos como dois troncos (dupla), e em 35 amostras como três ramos (tripla). A artéria etmoidal rostral, após ter sido originada, penetra na parte nasal (rostral) do sulco rinal lateral. Seus ramos terminais suprem a área do pálio localizada acima deste sulco.

Skoczylas (2000) em seu estudo sobre os ramos corticais da artéria cerebral média no porco doméstico (*Sus scrofa f. domestica*) definiu sua estrutura usando 44 cérebros, perfazendo o total de 88 hemisférios cerebrais. As artérias foram injetadas com látex líquido através da artéria carótida comum. As preparações foram fixadas com formalina a 5%. A artéria cerebral rostral foi observada primeiramente na área ventral do nervo óptico e estas correm para a fissura longitudinal do cérebro. Na superfície do nervo óptico, esta originou a artéria coroidéia rostral e então a artéria cerebral média.

Observou-se, neste trabalho que a artéria cerebral média ramificou-se em dez ramos colaterais. Duas artérias rinais supriram a área do cérebro no bordo entre o arquipálio e neopálio. Os ramos da artéria rinal rostral corriam para área rostral do sulco rinal lateral e seus ramos marginais apareciam ocasionalmente do sulco rinal lateral e supriam o córtex acima do sulco, assim como a artéria rinal caudal corria para a parte caudal do sulco rinal lateral e seus ramos marginais supriam a parte do córtex

imediatamente abaixo do sulco. Os outros oito supriam o neopálio. No porco, mais freqüentemente em 38,7% a artéria cerebral rostral emitiu dois ramos e, em 59,1% três ramos independentes. Em um hemisfério (1,1%) a artéria cerebral rostral originou um único tronco de artéria cerebral média. Semelhante em um único indivíduo foi observado seis ramos independentes da artéria cerebral média.

Nachman e Topol (2002), estudaram o suprimento arterial do trígono olfatório e substância perfurada rostral em animais macrosmáticos e microsmáticos. O cérebro de gatos foi tomado como exemplo de macrosmático e o de babuínos como, microsmático. Os cérebros de 30 gatos e 11 babuínos foram injetados com látex e após, fixados com álcool ácido e observados em microscópio. Os ramos corticais e os principais ramos da artéria cerebral rostral e, média foram dissecados. Descobriu-se que havia diferenças entre estes dois grupos de animais nos locais onde os principais ramos originavam-se e em seus cursos. No gato os principais ramos corriam através desta área emitidos da parte inicial da artéria cerebral média em número de 5-10 e perfuravam o cérebro no tubérculo olfatório. A maior artéria deste grupo deu superficialmente ramos que corriam para o córtex cerebral. Em 6% dos espécimes, investigados o ramo profundo saía do tronco principal da artéria cerebral média, sem anastomoses de 70 μ m de diâmetro em seu segmento extracerebral.

Nos babuínos os ramos profundos originavam-se de dois locais, da artéria cerebral média e da artéria cerebral rostral. Os ramos profundos da artéria cerebral média penetravam na substância perfurada rostral, formando dois grupos de ramos, um lateral e um medial. Usualmente um ou dois grandes troncos eram lançados pela artéria cerebral rostral a 0,2-1,0mm de sua origem. Este tronco, de diâmetro 110-170 μ m, projetou-se caudalmente e após 5mm, este dividiu-se em aproximadamente 6-8 ramos. Eles se projetavam em direção a parte medial da substância perfurada rostral e do trígono olfatório.

Um ramo de 180-240 μ m de diâmetro era originado da parte inicial da artéria cerebral média. Este ramo apresentava um maior diâmetro que o ramo emitido pela artéria cerebral rostral. Esta ramificação da artéria cerebral média corria medialmente e após 5mm esta dividia-se em 8-14 ramos que perfuravam a substância perfurada rostral. Dois ou três destes ramos maiores atingiram superficialmente para a parte mais lateral do trígono olfatório, perfurando no córtex cerebral. Ao contrário dos segmentos

extracerebral dos ramos profundos da artéria cerebral média em cérebro de gato, não foram encontradas anastomoses nestes segmentos nos babuínos.

Câmara Filho *et al*, (2004) em seu trabalho sobre as características morfológicas da distribuição vascular cerebral de javali (*Sus scrofa Linnaeus*; Mammalia, Artiodactila) utilizando cinco machos e cinco fêmeas. Descreveram o suprimento arterial do encéfalo e acompanhado de análises morfológicas.

As artérias carótidas internas foram originadas em ambos os lados das artérias carótidas comuns. São vasos pares que ascendem pelo canal carotídeo na base do encéfalo, perfuram a dura-máter, dão origem aos ramos comunicantes caudais, continuam rostralmente, passam ventralmente ao trato óptico, direcionam-se para o plano mediano dorsal ao nervo óptico e caudal ao tubérculo olfatório emitem as artérias cerebrais médias (um a três ramos) e continuam rostralmente como artérias cerebrais rostrais.

Artéria cerebral média possui um a três segmentos, que surgem do ramo rostral da artéria carótida interna, percorrendo dorsolateralmente, rostral ao lobo piriforme e a superfície ventral da substância perfurada rostral, atingindo o sulco rinal lateral, distribuindo-se dorso-lateral e rostro-lateral no hemisfério cerebral.

Artéria cerebral rostral é uma continuação rostral da artéria carótida interna após emitir as artérias cerebrais médias, margeando a fissura longitudinal, emite um número de um a quatro ramos corticais que seguem em direção à superfície lateral do trato olfatório lateral, para se distribuírem nesse trato e em partes do lobo frontal dos hemisférios cerebrais. Após a emergência dos ramos corticais, caudalmente ao bulbo olfatório, a artéria cerebral rostral emite a artéria etmoidal interna e entra na fissura mediana unindo-se a uma curta distância com a artéria contra lateral para formar a artéria comum do corpo caloso.

Artéria comunicante caudal após emergir da artéria carótida interna segue caudalmente e ventral aos pedúnculos cerebrais, próximo ao corpo mamilar emite a artéria cerebral caudal que percorre a face lateral do pedúnculo cerebral, e continua-se sobre a superfície ventral do pedúnculo cerebral em direção ao plano mediano onde emite a artéria do tecto do mesencéfalo e a seguir anastomosa-se com a artéria contra lateral e basilar.

Artéria basilar é formada após anastomose das artérias vertebrais na altura do forame magno próximo a emergência do primeiro par de nervos cervical espinhal,

percorre pela fissura mediana ventral e pelo sulco basilar na ponte até realizar anastomose com as artérias comunicantes caudais na transição ponte mesencéfalo. No bulbo emite variáveis ramos bulbares pequenos e caudal na altura do corpo trapezóide emite as artérias cerebelares caudais, continuando seu trajeto, na ponte emite cerca de três a quatro artérias pontinas, na emergência do nervo trigêmio emite a artéria cerebelar média e antes de sua anastomose com as artérias comunicantes caudais, emite 76,92% das artérias cerebelares rostrais direita, pois 23,08% são emitidos no ponto de anastomose com a artéria comunicante caudal, já as artérias cerebelares rostrais esquerda 69,23% são emitido pela artéria basilar e 23,07% do ponto de anastomose entre a artéria basilar e artéria comunicante caudal e; 7,7% sendo ramo direto da artéria comunicante caudal.

Lima *et al.* (2005) no trabalho sobre artérias da base do encéfalo em suínos da linhagem Camborough 22 estudou 40 suínos desta linhagem, natimortos, de ambos os sexos. Destes dez espécimes tiveram as artérias da cabeça preenchidas com solução corada de Acetato de vinyl e, por conseguinte submetidos ao processo de corrosão em solução aquosa, a 25%, de Ácido sulfúrico. Em outros, 30 animais, injetaram-se solução aquosa, a 50%, de Neoprene Látex “450” corada com pigmento específico e após fixados em solução aquosa, a 10% de formaldeído. As artérias da base do encéfalo estiveram na dependência das redes admiráveis epidurais rostral e caudal. A artéria carótida do encéfalo após sua emergência na rede admirável epidural rostral forneceu os ramos rostral e, caudal. A rede admirável epidural caudal e ainda a artéria espinhal ventral foram responsáveis pela formação da artéria basilar, que se estendeu caudorostralmente diminuindo o seu calibre até anastomosar-se através de seus ramos terminais com os ramos caudais das artérias carótidas do encéfalo.

O ramo rostral da artéria carótida do encéfalo foi considerada a terminação da artéria carótida do encéfalo (100%). Em seu trajeto rostral, ao cruzar o trato óptico, o referido ramo curvou-se medialmente e dirigiu-se rostralmente cedendo as artérias cerebrais rostrais, cerebrais médias, coroideas rostrais e comunicantes rostrais.

A artéria cerebral rostral (100%) foi considerada como a continuação direta do ramo rostral da artéria carótida do encéfalo. Já a artéria cerebral média, que se dirigiu laterodorsalmente à região do trígono olfatório.

Após sua origem a artéria basilar estendeu-se até a face ventral dos pedúnculos cerebrais, através de seus ramos terminais, onde anastomosou-se com os ramos caudais das artérias carótidas do encéfalo em cada antímero.

Ao longo do percurso caudorostral da artéria basilar, originaram-se ramos para o bulbo, a artéria cerebelar caudal, ramos para a ponte, a artéria cerebelar média, ramos para o mesencéfalo, e a artéria cerebelar rostral, além de seus ramos terminais.

Com sua origem na artéria basilar, a artéria cerebelar caudal (100%) dirigiu-se em sentido laterocaudal e distribuiu-se na porção caudal do hemisfério cerebelar. A artéria cerebelar média esteve presente na face ventral da ponte, e seguiu para o cerebelo após ter emergido da artéria basilar (100%). Apresentando um trajeto laterodorsal após sua origem na artéria basilar, a artéria cerebelar rostral dirigiu-se à correspondente porção rostral do cerebelo. No antímero direito, foi observada a artéria cerebelar rostral surgindo a partir da artéria basilar e de seu ramo terminal (6,67%).

No antímero direito, observou-se a artéria cerebelar rostral apresentando uma origem composta, ou seja, emergindo a partir da artéria basilar e de seu ramo terminal (6,67%).

Ferreira e Prada (2005) em seus estudos sobre o comportamento da artéria cerebral média em suínos (*Sus scrofa domesticus* Linnaeus, 1758) estudaram em 40 suínos neonatos sem raça definida, 20 machos e 20 fêmeas, a formação, o trajeto e ramificações da artéria cerebral média. Nos resultados concluiu-se que a artéria cerebral média possui origem a partir do ramo rostral da artéria carótida do encéfalo. Considerando apenas o número de vasos a partir de sua origem encontra-se representada por duas a quatro artérias assim observadas: no antímero esquerdo três vasos – 50%, dois vasos – 30% e quatro vasos – 20%; no antímero direito três vasos – 50%, dois vasos – 43,5% e quatro vasos – 6,5%. As artérias cerebrais médias distribuem-se nos hemisférios cerebrais: na face convexa em toda face lateral e na face ventral parcialmente no triângulo olfatório, e em todo o lobo piriforme.

Oliveira e Campos (2005) em seus estudos sobre sistematização das artérias da base do cérebro do javali descreveram que, o javali apresentou uma rede admirável epidural rostral formada principalmente pela ramificação da artéria carótida interna na entrada do forame lácero, com mínima contribuição das artérias meníngea média,

oftálmica externa e maxilar. As redes direita e esquerda interligaram-se através de um plexo reticular, caudalmente à hipófise, adquirindo a forma de um “H”. Rostrodorsomedialmente os vasos de cada rede convergiram na formação da artéria carótida do cérebro.

A artéria carótida do cérebro, em todas as peças nos dois antímeros, era um curto vaso calibroso que se ramificou na face lateral da hipófise em seus dois ramos terminais, um calibroso ramo rostral e outro ramo caudal de médio calibre.

O ramo rostral projetou-se laterorostromedialmente formando um arco, mantendo um calibre semelhante, em todas as preparações, entre os dois antímeros. O ramo rostral emitiu, como ramos colaterais, uma artéria coróidea rostral e de uma a três artérias cerebrais médias, as quais dirigiram-se para o interior da fossa lateral. A partir da emissão da última artéria cerebral média o ramo passou a formar a artéria cerebral rostral, seu ramo terminal.

As artérias cerebrais médias foram lançadas do ramo rostral da artéria carótida do cérebro em um ângulo obtuso, projetando-se lateralmente através da fossa lateral, ramificando-se rostralmente ao lobo piriforme, indo distribuir-se no próprio e na face dorsolateral do hemisfério cerebral, após ultrapassar o sulco rinal. A artéria cerebral média esteve presente e ímpar em 50% das preparações à direita e 40% à esquerda, dupla em 37% à direita e 53%, à esquerda e tripla em 13% à direita e 7% à esquerda.

A artéria cerebral rostral, continuação natural do ramo rostral a partir da origem da última artéria cerebral média, lançou como primeiro ramo colateral importante a artéria rinal lateral e antes de alcançar a base de inserção do bulbo olfatório emitiu um segundo ramo colateral, a artéria etmoidal interna que se projetou rostralmente, mergulhando a seguir na fissura longitudinal emitindo a artéria rinal medial, rostralmente, e por fim anastomosando-se com sua homóloga contralateral formando uma artéria inter-hemisférica rostral ímpar.

A artéria rinal lateral, sobrepassou o trato olfatório medial, o trígono olfatório e a trato olfatório lateral, ramificando-se no córtex frontal e bulbo olfatório lateralmente. Essa artéria esteve presente e ímpar em 80% das amostras e dupla em 20%, tanto à direita como à esquerda. A artéria rinal lateral avançou caudalmente no território rostral das artérias cerebrais médias com maior ou menor apropriação territorial em 70% das preparações à direita e 60% à esquerda. Essa apropriação foi grande em dez amostras à direita e nove à esquerda, média em sete observações, à direita e quatro à esquerda e foi pequena em quatro casos à direita e cinco à esquerda.

A artéria rinal medial distribuiu-se medialmente no bulbo olfatório e no neopálio da face medial do pólo rostral do hemisfério cerebral. Originou-se da artéria cerebral rostral em 97% das observações à direita e em 100% à esquerda.

Poucos milímetros distais à origem da artéria rinal medial, as artérias cerebrais rostrais, de ambos os antímeros, anastomosaram-se em uma única artéria inter-hemisférica rostral ímpar em 100% das peças.

O ramo caudal da artéria carótida do cérebro, projetou-se caudalmente na lateral do corpo mamilar curvando-se medialmente, após emitir seu principal ramo colateral, a artéria cerebral caudal indo se anastomosar com seu homólogo contralateral na união com a artéria basilar, junto ao sulco rostral da ponte.

A artéria cerebral caudal, principal ramo colateral do ramo caudal da artéria carótida do cérebro, projetou-se laterodorsalmente contornando o pedúnculo cerebral, sobrepassando o corpo geniculado medial rostralmente, e emitindo uma seqüência de ramos hemisféricos para a face tentorial e pólo caudal dos hemisférios cerebrais e estruturas diencefálicas. Alguns ramos alcançaram o colículo rostral e seu eixo terminal, a artéria inter-hemisférica caudal, projetou-se na face medial do hemisfério cerebral após contornar o esplênio do corpo caloso caudalmente, alcançando um terço caudal dessa face. A artéria cerebral caudal esteve presente e ímpar em 93% das observações e dupla em 7%, tanto à direita como à esquerda.

Após a origem da artéria cerebral caudal, o ramo caudal emitiu uma seqüência de um a quatro ramos colaterais bem mais finos, as artérias tectais rostrais, que contornaram lateralmente o pedúnculo cerebral indo irrigar o tecto mesencefálico.

No ponto de confluência dos ramos caudais da artéria carótida do cérebro com a artéria basilar surgiu bilateralmente um importante ramo colateral, a artéria cerebelar rostral. Essa última contornou o sulco rostral da ponte laterodorsalmente penetrando na fissura transversa até atingir o cerebelo, indo ramificar-se nos lobos mais rostrais e hemisfério cerebelar lateral, rostralmente. Antes de atingir o cerebelo emitiu uma artéria tectal caudal que irrigou a maior parte caudal do colículo caudal.

A artéria cerebelar rostral esteve presente e ímpar em 100% dos casos à direita e em 97% à esquerda, sendo que em uma amostra, à direita, apresentou dupla origem. Ainda em 3% das peças, à esquerda, era dupla. Das artérias cerebelares rostrais ímpares em 27 observações, à direita, e em 20 à esquerda, estas foram originadas na altura da confluência entre os ramos caudais da artéria carótida do cérebro com a artéria basilar. Em dois espécimes à direita e sete à esquerda foram emitidas pelo ramo caudal. Já em

uma preparação à direita e duas à esquerda originaram-se da artéria basilar. Na observação ímpar, à direita, com dupla origem, ambos os vasos originaram-se nas dependências da confluência, sendo uma das partes do ramo caudal e a outra da artéria basilar, anastomosando-se logo a seguir. No caso de duplicidade da artéria cerebelar rostral esquerda, o segundo vaso originou-se da artéria basilar, era de menor calibre e teve origem caudal ao vaso principal emitido na altura da confluência.

A rede admirável epidural caudal, localizou-se ventrolateralmente à dura-máter, nas laterais da medula espinhal cervical próximo ao forame magno, com aspecto semelhante a uma pequena rede plexiforme, com poucos vasos. A sua principal fonte de formação correspondeu a dois ramos provenientes da artéria occipital, que penetraram pelo forame vertebral lateral do atlas. Cooperaram também em sua formação dois ramos da artéria condilar que chegaram, rostralmente, através do forame magno e, caudalmente, um ramo da artéria vertebral que penetrou através do forame vertebral lateral do eixo. Tanto a artéria occipital como a artéria condilar originava-se a partir da artéria carótida interna medialmente ao processo paracondilar do occipital.

Cada rede admirável epidural caudal emitiu uma artéria que após perfurar a dura-máter na altura do primeiro nervo cervical, convergiu rostromedialmente na face ventral da medula oblonga, anastomosando-se na linha mediana com a sua homóloga contralateral, formando a artéria basilar.

A artéria basilar projetou-se rostralmente acompanhando a fissura mediana ventral alcançando a ponte, onde apresentou, em todas as preparações, uma considerável diminuição de calibre (estrangulamento) voltando a engrossar gradativamente até se anastomosar com os ramos caudais das artérias carótidas do cérebro. Seu ramo colateral principal, a artéria cerebelar caudal, originou-se na altura do corpo trapezóide.

A artéria basilar mostrou-se um vaso com leve sinuosidade em 87% dos casos e em 13% sinuosa, com calibre constante até a origem das artérias cerebelares caudais.

As artérias cerebelares caudais, direita e esquerda foram emitidas simetricamente da artéria basilar em 44% dos casos, na altura do corpo trapezóide. A artéria cerebelar caudal direita apresentou-se milímetros rostral da esquerda em 23% das observações e um pouco mais rostral, na altura da ponte, em 10%. Já a artéria cerebelar caudal esquerda situou-se milímetros rostral da direita em 10% das preparações e mais rostral, na altura da ponte, em 13% dos achados. A artéria cerebelar caudal projetou-se laterodorsalmente indo alcançar os hemisférios cerebelares e parte dos lobos mais

caudais e médios do cerebelo, bem como o plexo coróide do quarto ventrículo, em ambos os antímeros.

A artéria cerebelar caudal apresentou uma ramificação colateral importante a artéria cerebelar média em todas as preparações. Em 3% das amostras, tanto à direita como a esquerda, a artéria cerebelar média era dupla e o vaso mais rostral originou-se diretamente da artéria basilar, na altura da ponte, rostral à artéria cerebelar caudal e caudal à artéria trigeminal. Da artéria cerebelar média, originada da artéria cerebelar caudal, nasceu uma fina artéria labiríntica em 100% das preparações nos dois antímeros.

O suprimento sanguíneo do encéfalo esteve quase que totalmente na dependência das artérias carótidas internas e seus ramos, as artérias occipitais e condilares. Entretanto existiu uma pequena participação no suprimento sanguíneo através de ramos da artéria vertebral via artéria espinal ventral.

3 MATERIAL E MÉTODO

O seguinte trabalho foi desenvolvido no Setor de Anatomia Animal da Faculdade de Veterinária na Universidade Federal do Rio Grande do Sul em Porto Alegre.

Para a realização desta pesquisa, foram utilizados 30 cabeças com segmento de pescoço de *Sus scrofa scrofa* (javali), com aproximadamente 6 meses de idade, 15 machos (Obs. 2, 4, 5, 7, 10, 12, 13, 14, 15, 18, 20, 21, 22, 24, 30) e 15 fêmeas (Obs. 1, 3, 6, 8, 9, 11, 16, 17, 19, 23, 25, 26, 27, 28, 29) provenientes de criatórios e abatidos nos Frigoríficos Bassanense de Nova Bassano – RS e Viapiana de Antônio Prado – RS. A criação e o abate estiveram sob autorização do Instituto Brasileiro do Meio Ambiente e dos Recursos Naturais Renováveis (IBAMA) do Estado do Rio Grande do Sul.

O material do estudo foi colhido no momento em que os animais estavam sendo abatidos com fins comerciais no frigorífico. Os animais foram dessensibilizados por eletro-choque, seguido de sangria das veias jugulares e artérias carótidas comuns, próximos a entrada do tórax seguindo a rotina normal de abate, ao final da linha de abate foram decapitados na articulação do eixo com a terceira vértebra cervical.

No abatedouro, as carótidas comuns foram canuladas e o sistema lavado, com solução salina resfriada¹ ($\pm 15^\circ \text{C}$) associada a 2500 UI de heparina² por animal, com drenagem pelas veias jugulares. As cabeças foram transportadas resfriadas para o laboratório.

No laboratório de Anatomia, nova lavagem³ foi realizada com a mesma solução, o sistema arterial foi preenchido com látex 603⁴ corado de vermelho com corante específico⁵.

1 Quantidade aproximada de 600ml

2 Heparin – Cristália Produtos Químicos Farmacêuticos Ltda, Itapira, SP.

3 Aproximadamente 100ml

4 Cola 603 – Bertocini Ltda, São Paulo – SP.

5 Suvinil Corante – Basf SA. São Bernardo do Campo, SP.

As peças, então permaneceram durante no mínimo uma hora submersas em água corrente para polimerização do látex. A pele foi removida, em seguida, uma janela óssea aberta na abóbada craniana seguida da abertura da dura-máter e cada cabeça foi submersa em formaldeído a 20% onde permaneceu no mínimo por sete dias para fixação.

Nas 30 peças injetadas com látex procedeu-se a dissecação dos ramos das artérias carótidas comuns com ênfase especial para as artérias que se dirigiam até as redes admiráveis epidurais craniais e caudais e por consequência ao encéfalo. Para esse procedimento foi necessária a remoção da língua e da mandíbula.

Após a retirada mecânica de partes dos ossos da abóbada craniana, atlas e áxis com saca-bocado (fórceps odontológico) e pinças, o encéfalo foi removido com o segmento da medula espinhal cervical sem a dura-máter, que permaneceu aderida as porções ósseas, sendo realizadas as incisões necessárias dos vasos e nervos que o prendiam as adjacências. Para descrição dos resultados referentes às artérias responsáveis pela irrigação da região do páleo-palio e cerebelo, foram dissecadas as peças e elaborados os desenhos esquemáticos da vista ventral de todas as preparações e das vistas ventral e lateral, direita e esquerda do cerebelo. Algumas peças foram fotografadas para registro documental.

A descrição das artérias e suas designações basearam-se na *Nomina Anatomica Veterinaria* (2005) com algumas denominações, a nosso critério, com base na literatura.

A análise estatística dos resultados constou da aplicação de cálculo de porcentagem.

4 RESULTADOS

Nossos resultados obtidos da observação da vascularização da região do páleo-palio e o estudo da vascularização arterial do cerebelo em *Sus scrofa scrofa* (Javali), seguem apresentados através dos esquemas (02 a 31 região páleo-palial e 33 a 63 de vascularização do cerebelo), estes serão discriminados conforme os itens abaixo :

4.1 Artérias Responsáveis pela Vascularização Arterial da Região do Páleo-Palio (direitas e esquerdas)

4.1.1 Ramos do Ramo Rostral da Artéria Carótida do Cérebro para o Lobo Piriforme (direitos e esquerdos)

4.1.2 Artéria Cerebral Média, seus Ramos Colaterais e suas Ramificações para a Área Páleo-Palial. (direita e esquerda)

4.1.2.1 Artéria Cerebral Média (direita e esquerda)

4.1.2.1.1 Ramos Centrais Caudais da Artéria Cerebral Média (direitos e esquerdos)

4.1.2.1.2 Ramos Centrais Estriados da Artéria Cerebral Média (direitos e esquerdos)

4.1.2.1.3 Ramos Centrais Rostrais da Artéria Cerebral Média (direitos e esquerdos)

4.1.3 Artéria cerebral rostral, seus Ramos Colaterais e suas Ramificações para a Área Páleo-Palial (direita e esquerda)

4.1.3.1 Artéria cerebral rostral (direita e esquerda)

4.1.3.1.1 Artéria estriada (direita e esquerda)

4.1.3.1.2 Artéria Rinal Lateral (direita e esquerda)

4.1.3.1.2.1 Ramos Centrais da Artéria Rinal Lateral (direitos e esquerdos)

4.1.3.1.3 Artéria Etmoidal Interna (direita e esquerda)

4.1.3.1.4 Artéria Rinal Medial (direita e esquerda)

4.1.4 Artéria Cerebral Caudal e seu ramo colateral para o Lobo Piriforme

4.2 Artérias Responsáveis pela Vascularização do Cerebelo (direitas e esquerdas)

4.2.1 Artéria Cerebelar Rostral (direita e esquerda)

4.2.2 Artéria Cerebelar Caudal (direita e esquerda)

4.2.3 Artéria Cerebelar Média (direita e esquerda)

A seguir descreveremos os vasos principais que originam as artérias que fazem o suprimento sanguíneo das áreas páleo-paliais de base do encéfalo, em *Sus scrofa scrofa*, Javali, ou seja, as artérias cerebral rostral, cerebral média e cerebral caudal.

4.1 Artérias Responsáveis pela Vascularização Arterial da Região do Páleo-Palio (direita e esquerda)

A artéria carótida interna ao penetrar na incisura carotídea, rostromedialmente, no forame lácero emitiu inúmeros ramículos interligados conformando a rede admirável epidural rostral, localizada caudolateralmente à hipófise, constituindo sua fonte principal de suprimento sanguíneo. Essa rede recebeu ramos colaterais das artérias maxilar, meníngea média e oftálmica externa que constituíram uma fonte de suprimento complementar.

As redes admiráveis de cada antímero uniam-se na linha mediana, caudalmente à hipófise por uma trama de vasos criando aspecto de uma malha única.

Os vasos da rede de cada antímero convergiam, rostrolateralmente na formação da artéria carótida do cérebro. Esse curto e calibroso vaso ramificou-se na face lateral da hipófise em seus dois ramos terminais, um calibroso ramo rostral e um outro ramo caudal de médio calibre.

O ramo rostral projetou-se rostro-latero-medialmente, ventralmente ao trato óptico, emitindo no interior da fossa lateral do cérebro de uma a três artérias cerebrais médias, continuando-se rostralmente margeando a fissura longitudinal do cérebro como artéria cerebral rostral. No trajeto entre sua origem e a emissão da artéria cerebral média, o ramo rostral lançou de um a três vasos para os dois terços mais rostrais de uma pequena faixa medial do páleo-palio do lobo piriforme.

A artéria cerebral rostral lançou ventralmente a superfície do trígono olfatório a artéria rinal lateral, pouco antes de alcançar a base de inserção do bulbo olfatório, emitiu um segundo ramo colateral, a artéria etmoidal interna, que se projetou rostralmente. A seguir, mergulhou na fissura longitudinal do cérebro, lançando a artéria rinal medial rostralmente, anastomosando-se com sua homóloga contralateral formando a artéria inter-hemisférica rostral ímpar.

O ramo caudal da artéria carótida do cérebro projetou-se caudalmente na superfície ventral dos pedúnculos cerebrais, onde na altura da origem aparente do III par de nervos cranianos (Oculomotor), lançou lateralmente para o interior da fissura transversa do cérebro, a artéria cerebral caudal. O ramo caudal projetou-se caudomedialmente alcançando o interior da fossa interpeduncular, junto ao sulco rostral da ponte, onde se anastomosou com seu homólogo contralateral e com a artéria basilar.

4.1.1 Ramos do Ramo Rostral da Artéria Carótida do Cérebro para o Lobo Piriforme (direitos e esquerdos)

a. Ramos do Ramo Rostral da Artéria Carótida do Cérebro Direita

a.1 Em 24 das 30 preparações ($80\% \pm 7,3$ – Obs. 01, 02, 03, 04, 05, 06, 07, 08, 09, 11, 14, 15, 16, 18, 19, 20, 21, 22, 23, 24, 26, 28, 29 e 30) a artéria carótida do cérebro à direita, emitiu de um a três ramos para os dois terços rostrais de uma faixa medial do lobo piriforme.

a.1.1 Em 12 das 24 peças (Obs. 03, 04, 05, 06, 08, 09, 18, 20, 23, 26, 28 e 29) esses ramos cobriram uma pequena área territorial medial dos dois terços rostrais do lobo piriforme.

a.1.2 Em dez das 24 amostras (Obs. 01, 02, 07, 14, 15, 16, 19, 21, 22 e 24) a faixa territorial medial vascularizada por esses ramos, estendeu-se até a metade medial do lobo piriforme.

a.1.3 Em um dos 24 cérebros (Obs. 30) esses ramos do ramo rostral da artéria carótida do cérebro, avançaram até cobrir quase todo os dois terços rostrais do lobo piriforme.

a.1.4 Em um dos 24 casos (Obs. 11) esses ramos do ramo rostral da artéria carótida do cérebro, vascularizaram todo os dois terços rostrais do lobo piriforme.

a.2 Em seis dos 30 encéfalos ($20\% \pm 7,3$ – Obs. 10, 12, 13, 17, 25 e 27) não houve a presença de ramos importantes provenientes do ramo rostral da artéria carótida do cérebro, para os dois terços rostrais medial do lobo piriforme, os quais foram vascularizados por ramos provenientes da artéria cerebral média.

b. Ramos do Ramo Rostral da Artéria Carótida do Cérebro Esquerda

b.1 Em 29 das 30 preparações ($96,7\% \pm 3,3$ – Obs. 01, 02, 03, 04, 05, 06, 07, 08, 10, 11, 12, 13, 14, 15, 16, 17, 18, 19, 20, 21, 22, 23, 24, 25, 26, 27, 28, 29 e 30) o ramo rostral da artéria carótida do cérebro lançou de um a dois ramos para os dois terços rostrais de uma faixa medial do lobo piriforme.

b.1.1 Em 18 das 29 peças (Obs. 02, 03, 05, 06, 11, 12, 14, 15, 16, 17, 18, 19, 23, 26, 27, 28, 29 e 30), esses ramos cobriram uma pequena área territorial medial dos dois terços rostrais do lobo piriforme.

b.1.2 Em oito das 29 amostras (Obs. 01, 04, 07, 08, 21, 22, 24 e 25) a faixa territorial medial vascularizadas por esses ramos estendeu-se até a metade medial do lobo piriforme.

b.1.3 Em um dos 29 cérebros (Obs. 20) esses ramos do ramo rostral da artéria carótida do cérebro, avançaram até atingir quase todo os dois terços rostrais do lobo piriforme.

b.1.4 Em dois dos 29 casos (Obs. 10 e 13) esses ramos do ramo rostral da artéria carótida do cérebro, vascularizaram todo os dois terços rostrais do lobo piriforme.

b.2 Em um dos 30 encéfalos ($3,3\% \pm 3,3$ – Obs. 09) não foram registrados ramos de importância, provenientes do ramo rostral da artéria carótida do cérebro, para os dois terços rostrais medial do lobo piriforme, o qual foi vascularizado por ramos emitidos pela artéria cerebral média.

4.1.2 Artéria Cerebral Média, seus Ramos Colaterais e suas Ramificações para a Área Páleo-Palial. (direita e esquerda)

4.1.2.1 Artéria Cerebral Média (direita e esquerda)

A artéria cerebral média, ramo colateral do ramo rostral da artéria carótida do cérebro, de um a três vasos, projetou-se em ângulo obtuso no interior da fossa lateral do cérebro, lançando ramos centrais rostrais, centrais caudais e ramos estriados, atravessando a superfície páleo-palial indo ramificar-se com seus ramos corticais no neopálio da face convexa do hemisfério cerebral, após ultrapassar o sulco rinal lateral.

a. Artéria Cerebral Média Direita

Em 13 das 30 preparações a artéria cerebral média direita esteve presente e dupla ($43,3\% \pm 9,0$ – Obs. 01, 04, 05, 06, 07, 12, 13, 15, 17, 21, 24, 28 e 30), em 13 da 30 amostras foi ímpar ($43,3\% \pm 9,0$ – Obs. 02, 09, 10, 11, 14, 16, 18, 20, 23, 25, 26, 27 e 29) e em quatro das 30 amostras foi tripla ($13,3\% \pm 6,2$ – Obs. 03, 08, 19 e 22).

b. Artéria Cerebral Média Esquerda

Em 15 das 30 peças a artéria cerebral média esquerda esteve presente e dupla ($50\% \pm 9,1$ – Obs. 01, 04, 07, 10, 11, 15, 16, 17, 19, 20, 24, 26, 27, 28 e 29), em 13 dos 30 casos foi ímpar ($43,3\% \pm 9,0$ – Obs. 02, 03, 05, 06, 09, 12, 13, 18, 21, 22, 23, 25 e 30), e em 2 das 30 amostras foi tripla ($6,7\% \pm 4,5$ – Obs. 08 e 14).

4.1.2.1.1 Ramos Centrais Caudais da Artéria Cerebral Média (direitos e esquerdos)

Do eixo principal da artéria cerebral média, quando única ou do vaso mais caudal, quando dupla ou tripla, originavam-se de zero a quatro ramos centrais caudais que se projetavam caudalmente, indo irrigar a superfície páleo-palial dos dois terços rostrais do lobo piriforme, exceto a parte mais medial e o terço caudal deste.

a. Ramos Centrais Caudais da Artéria Cerebral Média Direita

a.1 Em 12 das 30 preparações (40% \pm 8,9 – Obs. 02, 04, 05, 06, 07, 08, 10, 18, 21, 24, 26 e 28), a artéria cerebral média direita emitiu dois ramos centrais caudais, que se projetavam caudalmente, indo irrigar a superfície páleo-palial dos dois terços rostrais do lobo piriforme.

a.2 Em 10 dos 30 casos (33,3% \pm 8,6 – Obs. 01, 03, 14, 15, 16, 22, 23, 27, 29 e 30), a artéria cerebral média direita lançou um ramo central caudal que se direcionou caudalmente, vascularizando a superfície páleo-palial dos dois terços rostrais do lobo piriforme.

a.3 Em cinco das 30 peças (16,6% \pm 6,8 – Obs. 09, 13, 17, 19 e 25), a artéria cerebral média direita projetou três ramos centrais caudais que percorriam caudalmente, irrigando a superfície páleo-palial dos dois terços rostrais do lobo piriforme.

a.4 Em dois dos 30 achados (6,7% \pm 4,5 – Obs. 12 e 20), a artéria cerebral média direita originou quatro ramos centrais caudais que projetavam-se caudalmente vascularizando a superfície páleo-palial dos dois terços rostrais do lobo piriforme.

a.5 Em uma das 30 amostras (3,3% \pm 3,3 – Obs. 11), não houve a participação dos ramos centrais caudais, na vascularização do lobo piriforme, que foi realizada unicamente, por ramos colaterais do ramo rostral da artéria carótida do cérebro direita.

b. Ramos Centrais Caudais da Artéria Cerebral Média Esquerda

b.1 Em 15 das 30 preparações (50% \pm 9,1 – Obs. 01, 03, 04, 05, 06, 07, 12, 15, 19, 20, 21, 22, 25, 28 e 30), a artéria cerebral média esquerda emitiu um ramo central caudal que se lançou caudalmente, irrigando a superfície páleo-palial dos dois terços rostrais do lobo piriforme.

b.2 Em 10 das 30 amostras (33,3% \pm 8,6 – Obs. 02, 08, 11, 16, 17, 18, 23, 24, 26 e 29), a artéria cerebral média esquerda lançou dois ramos centrais caudais que

avanzaram caudalmente vascularizando a superfície páleo-palial dos dois terços rostrais do lobo piriforme.

b.3 Em três das 30 observações ($10\% \pm 5,5$ – Obs. 09, 14 e 27), a artéria cerebral média esquerda originou três ramos centrais caudais que se projetavam caudalmente, indo irrigar a superfície páleo-palial dos dois terços rostrais do lobo piriforme.

b.4 Em dois dos 30 casos ($6,7\% \pm 4,5$ – Obs. 10 e 13), não houve a participação dos ramos centrais caudais na vascularização do lobo piriforme, a qual foi realizada unicamente, por ramos colaterais do ramo rostral da artéria carótida do cérebro.

4.1.2.1.2 Ramos Centrais Estriados da Artéria Cerebral Média (direitos e esquerdos)

A artéria cerebral média emitiu ramos centrais estriados que mergulhavam no tecido nervoso da fossa lateral do cérebro e na parte mais caudal do triângulo olfatório. Ambas as estruturas citadas compõem a substância perfurada rostral. Os vasos perfurantes, vascularizavam o corpo estriado subjacente ao páleo-palio dessa região, provenientes das artérias cerebrais médias de seus componentes rostral, médio e caudal.

a. Ramos Centrais Estriados (Perfurantes) da Artéria Cerebral Média Direita

a.1 Em 13 das 30 preparações ($43,3\% \pm 9,0$ – Obs. 02, 09, 10, 11, 14, 16, 18, 20, 23, 25, 26, 27 e 29), a artéria cerebral média direita apresentou-se ímpar emitindo de seu eixo principal de dois a seis ramos centrais estriados (perfurantes).

a.2 Em 13 dos 30 achados ($43,3\% \pm 9,0$ – Obs. 01, 04, 05, 06, 07, 12, 13, 15, 17, 21, 24, 28 e 30) a artéria cerebral média direita mostrou-se dupla, com um componente rostral e outro caudal. O vaso rostral lançou de seu eixo principal de dois a cinco ramos centrais estriados. O vaso caudal emitiu de dois a cinco ramos centrais estriados, que mergulharam na fossa lateral do cérebro e na parte mais caudal do triângulo olfatório.

a.3 Em quatro dos 30 casos ($13,3\% \pm 6,2$ – Obs. 03, 08, 19 e 22), a artéria cerebral média direita apresentou-se tripla com um componente rostral, um médio e outro caudal. Do vaso rostral foram lançados de seu eixo principal de três a quatro ramos centrais estriados. O vaso médio emitiu de dois a três ramos centrais estriados. O vaso caudal por sua vez originou de dois a três ramos centrais estriados que adentravam ao tecido nervoso da fossa lateral do cérebro e na parte caudal do triângulo olfatório.

b. Ramos Centrais Estriados (Perfurantes) da Artéria Cerebral Média Esquerda

b.1 Em 15 das 30 preparações ($50\% \pm 9,1$ – Obs. 01, 04, 07, 10, 11, 15, 16, 17, 19, 20, 24, 26, 27, 28 e 29), a artéria cerebral média esquerda apresentou-se dupla, com um componente rostral e outro caudal. O vaso rostral lançou de seu eixo principal de dois a cinco ramos centrais estriados. O vaso caudal emitiu de dois a cinco ramos centrais estriados, que mergulharam na fossa lateral do cérebro e na parte mais caudal do triângulo olfatório.

b.2 Em 13 dos 30 achados ($43,3\% \pm 9,0$ – Obs. 02, 03, 05, 06, 09, 12, 13, 18, 21, 22, 23, 25 e 30) a artéria cerebral média esquerda mostrou-se ímpar, emitindo de seu eixo principal de dois a seis ramos centrais estriados.

b.3 Em dois dos 30 casos ($6,7\% \pm 4,5$ – Obs. 08 e 14) a artéria cerebral média esquerda apresentou-se tripla com um componente rostral, um médio e outro caudal. Do vaso rostral foram lançados de seu eixo principal de três a quatro ramos centrais estriados. O vaso médio emitiu de três a quatro ramos centrais estriados. O vaso caudal por sua vez originou de dois a três ramos centrais estriados que adentravam ao tecido nervoso da fossa lateral do cérebro e na parte caudal do triângulo olfatório.

4.1.2.1.3 Ramos Centrais Rostrais da Artéria Cerebral Média (direitos e esquerdos)

Como no Javali, a artéria cerebral média ocorreu ímpar, dupla ou tripla os ramos centrais rostrais sempre de pequeno calibre foram emitidos do componente mais rostral

ou único e vascularizavam uma pequena área de páleo-palio rostral ao eixo do vaso emissor. Os dois terços mais rostrais do triângulo olfatório eram vascularizados por ramos centrais da artéria rinal lateral muito desenvolvida.

4.1.3 Artéria Cerebral Rostral, seus Ramos Colaterais e suas Ramificações para a Área Páleo-Palial (direita e esquerda).

4.1.3.1 Artéria Cerebral Rostral (direita e esquerda)

A artéria cerebral rostral presente e única em todas as preparações nos dois antímeros, continuação natural do ramo rostral da artéria carótida do cérebro, considerada à partir da origem da última ou única artéria cerebral média, projetou-se rostralmente lançando como ramos colaterais uma a duas artérias estriadas, uma a duas artérias rinais laterais, uma artéria etmoidal interna e uma artéria rinal medial.

4.1.3.1.1 Artéria Estriada (direita e esquerda)

Ressaltou-se a presença da artéria estriada, geralmente ramo colateral da artéria cerebral rostral, que se projetava lateralmente sob o triângulo olfatório, perfurando-o em sua parte central. Esse vaso assemelhou-se a descrita artéria estriada (recorrente de Heubner) dos humanos.

a. Artéria Estriada Direita

a.1 Em 14 dos 30 encéfalos (46,7% ± 9,1 – Obs. 02, 06, 09, 10, 11, 14, 15, 16, 18, 24, 25, 26, 27 e 29) a artéria estriada direita, apresentou-se como ramo colateral da artéria cerebral rostral penetrando na parte central do triângulo olfatório de forma típica. Sendo que na observação de número dois, essa mostrou-se dupla.

a.2 Em sete das 30 peças ($23,3\% \pm 7,7$ – Obs. 01, 03, 05, 07, 08, 22 e 28) a artéria estriada direita originou-se da artéria cerebral média projetando-se rostralmente e perfurando a parte central do triângulo olfatório.

a.3 Em cinco dos 30 casos ($16,7\% \pm 6,8$ – Obs. 04, 13, 20, 23 e 30) a artéria estriada direita apresentou-se como ramo do vaso rinal lateral lançando-se caudalmente e perfurando a parte central do triângulo olfatório.

a.4 Em quatro das 30 amostras ($13,3\% \pm 6,2$ – Obs. 12, 17, 19 e 21) a artéria estriada direita originou-se do ramo rostral da artéria carótida do cérebro entre os componentes rostral e médio ou caudal da artéria cerebral média, quando dupla ou tripla.

b. Artéria Estriada Esquerda

b.1 Em 14 das 30 preparações ($46,7\% \pm 9,1$ – Obs. 01, 02, 03, 05, 06, 07, 09, 12, 15, 16, 18, 20, 22 e 25) a artéria estriada esquerda originou-se como ramo colateral da artéria cerebral rostral, penetrando na parte central do triângulo olfatório, de maneira típica. Em duas amostras à esquerda, (Obs. 03 e 09), essas apresentaram-se duplas.

b.2 Em seis das 30 amostras ($20\% \pm 7,3$ – Obs. 08, 10, 13, 14, 17 e 29) a artéria estriada esquerda originou-se da artéria cerebral média, lançando-se rostralmente e perfurando a parte central do triângulo olfatório.

b.3 Em seis dos 30 casos ($20\% \pm 7,3$ – Obs. 19, 23, 24, 26, 27 e 28) a artéria estriada esquerda apresentou-se com dupla origem, sendo um vaso proveniente da artéria cerebral média e outro da artéria rinal lateral, os quais direcionavam-se para parte central do triângulo olfatório.

b.4 Em três das 30 preparações ($10\% \pm 5,5$ – Obs. 11, 21 e 30) a artéria estriada esquerda originou-se da artéria rinal lateral projetando-se caudalmente e perfurando a parte central do triângulo olfatório.

b.5 Em uma das 30 peças ($3,3\% \pm 3,3$ – Obs. 04) a artéria estriada esquerda foi uma ramificação do ramo rostral da artéria carótida do cérebro entre os componentes rostral e caudal da artéria cerebral média.

4.1.3.1.2 Artéria Rinal Lateral (direita e esquerda)

A artéria rinal lateral presente e geralmente única, projetou-se da artéria cerebral rostral lateralmente sob a superfície ventral do terço rostral do triângulo olfatório, ramificando-se e emitindo vasos centrais superficiais e estriados para o páleo-palio que reveste essa superfície. Seus ramos maiores cruzaram o trato olfatório lateral e o sulco rinal lateral indo distribuir-se no neopálio, como ramo cortical, na face convexa rostral do hemisfério cerebral. Suas ramificações mais rostrais, ou o componente rostral, quando da presença de duplicidade, distribuía-se no trato olfatório medial, no pedúnculo olfatório e na parte mais lateral do bulbo olfatório.

a. Artéria Rinal Lateral Direita

a.1 Em 21 das 30 peças ($70\% \pm 8,4$ – Obs. 01, 02, 03, 06, 07, 08, 09, 10, 11, 12, 14, 15, 16, 17, 18, 22, 23, 25, 26, 27 e 29) a artéria rinal lateral direita mostrou-se única.

a.2 Em nove dos 30 casos ($30\% \pm 8,4$ – Obs. 04, 05, 13, 19, 20, 21, 24, 28 e 30), a artéria rinal lateral direita apresentou-se dupla, com um componente caudal e outro rostral. O vaso mais rostral era sempre de menor calibre.

b. Artéria Rinal Lateral Esquerda

b.1 Em 24 dos 30 encéfalos ($80\% \pm 7,3$ – Obs. 01, 02, 03, 04, 05, 06, 07, 08, 09, 10, 11, 12, 14, 15, 18, 20, 21, 23, 24, 25, 26, 28, 29 e 30) a artéria rinal lateral esquerda era única.

b.2 Em seis das 30 amostras ($20\% \pm 7,3$ – Obs. 13, 16, 17, 19, 22 e 27) a artéria rinal lateral esquerda era dupla, com um componente caudal de maior calibre e outro rostral sempre de menor calibre.

4.1.3.1.2.1 Ramos Centrais da Artéria Rinal Lateral (direitos e esquerdos)

A artéria rinal lateral lançou ramos centrais superficiais e estriados, que vascularizavam o páleo-palio dos dois terços rostrais do trígono olfatório, o trato olfatório medial, o pedúnculo olfatório e os dois terços mais rostrais do trato olfatório lateral.

a. Ramos Centrais Estriados da Artéria Rinal Lateral Direita

a.1 Em onze dos 30 encéfalos ($36,7\% \pm 8,8$ – Obs. 02, 03, 07, 11, 15, 16, 19, 23, 26, 27 e 28) artéria rinal lateral direita única ou dupla, lançou três vasos centrais estriados.

a.2 Em oito dos 30 casos ($26,7\% \pm 8,1$ – Obs. 06, 08, 09, 12, 14, 17, 22 e 29) a artéria rinal lateral direita única emitiu de suas ramificações principais dois vasos estriados que penetravam nos dois terços rostrais do trígono olfatório.

a.3 Em cinco das 30 amostras ($16,7\% \pm 6,8$ – Obs. 01, 13, 20, 24 e 30) a artéria rinal lateral direita dupla ou única lançou cinco vasos estriados.

a.4 Em quatro das 30 peças ($13,3\% \pm 6,2$ – Obs. 04, 10, 18 e 25) a artéria rinal lateral direita única ou dupla originou quatro vasos estriados.

a.5 Em um dos 30 achados ($3,3\% \pm 3,3$ – Obs. 21) a artéria rinal lateral dupla lançou seis vasos estriados.

a.6 Em um dos 30 encéfalos ($3,3\% \pm 3,3$ – Obs. 05) a artéria rinal lateral dupla lançou nove vasos estriados.

b. Ramos Centrais Estriados da Artéria Rinal Lateral Esquerda.

b.1 Em 13 dos 30 casos ($43,3\% \pm 9,0$ – Obs. 02, 09, 10, 11, 12, 14, 18, 20, 21, 23, 26, 27 e 30) a artéria rinal lateral esquerda quando única ou dupla emitiu três ramos estriados.

b.2 Em seis dos 30 encéfalos ($20\% \pm 7,3$ – Obs. 06, 07, 16, 17, 25 e 28) a artéria rinal lateral esquerda, quando única ou dupla, lançou quatro ramos estriados.

b.3 Em cinco das 30 peças ($16,7\% \pm 6,8$ – Obs. 01, 05, 13, 19 e 24) a artéria rinal lateral esquerda única ou dupla originou cinco ramos estriados.

b.4 Em cinco dos 30 achados ($16,7\% \pm 6,8$ – Obs. 03, 04, 08, 15 e 29) a artéria rinal lateral esquerda única lançou dois ramos estriados.

b.5 Em um dos 30 encéfalos ($3,3\% \pm 3,3$ – Obs. 22) a artéria rinal lateral esquerda dupla apresentou seis ramos estriados.

4.1.3.1.3 Artéria Etmoidal Interna (direita e esquerda)

A artéria etmoidal interna foi a continuação do eixo principal da artéria cerebral rostral, acompanhando a fissura longitudinal ventralmente, até alcançar a lâmina crivosa do osso etmóide, onde se anastomosou com a artéria etmoidal externa, que penetrou pelo forame etmoidal proveniente da artéria maxilar.

a. Artéria Etmoidal Interna Direita

a.1 Em 100% das preparações (Obs. 01 a 30) a artéria etmoidal interna direita, esteve presente e única.

b. Artéria Etmoidal Interna Esquerda

b.1 Em 29 dos 30 encéfalos ($96,7\% \pm 3,3$ – Obs. 01, 02, 04, 05, 06, 07, 08, 09, 10, 11, 12, 13, 14, 15, 16, 17, 18, 19, 20, 21, 22, 23, 24, 25, 26, 27, 28, 29 e 30), a artéria etmoidal interna esquerda, esteve presente e única.

b.2 Em um dos 30 casos ($3,3\% \pm 3,3$ – Obs. 03) a artéria etmoidal interna esquerda esteve ausente.

4.1.3.1.4 Artéria Rinal Medial (direita e esquerda)

Após lançar a artéria etmoidal interna a artéria cerebral rostral mergulhou na fissura longitudinal do cérebro, anastomosando-se com sua homóloga contralateral, formando a artéria inter-hemisférica rostral ímpar. Pouco antes dessa anastomose a artéria cerebral rostral, de cada antímero, lançou rostralmente uma artéria rinal medial. Essa vascularizou a parte mais medial do bulbo olfatório e a parte mais rostral do neopálio da face medial do hemisfério cerebral.

a. Artéria Rinal Medial Direita

a.1 Em 100% dos encéfalos (Obs. 01 a 30) a artéria rinal medial direita esteve presente e única.

a.1.1 Em 29 das 30 amostras ($96,7\% \pm 3,3$ – Obs. 01, 02, 03, 04, 05, 06, 07, 08, 10, 11, 12, 13, 14, 15, 16, 17, 18, 19, 20, 21, 22, 23, 24, 25, 26, 27, 28, 29 e 30) a artéria rinal medial direita originou-se da artéria cerebral rostral.

a.1.2 Em uma das 30 amostras ($3,3\% \pm 3,3$ – Obs. 09) a artéria rinal medial direita era ramo da artéria etmoidal interna direita.

b. Artéria Rinal Medial Esquerda

b.1 Em 100% das peças (Obs. 01 a 30) a artéria rinal medial esquerda esteve presente e única e apresentou-se como ramo colateral da artéria cerebral rostral esquerda.

4.1.4 Artéria Cerebral Caudal e seu Ramo Colateral para o Lobo Piriforme

Do ramo caudal da artéria carótida do cérebro foi emitido lateralmente, na altura da origem aparente do III par de nervos cranianos (Oculomotor) normalmente uma artéria cerebral caudal. Essa projetando-se lateralmente mergulhou na fissura transversa do cérebro originando ramos para o tecto mesencefálico, diencéfalo e pólo caudal do

hemisfério cerebral. Pouco antes de penetrar na fissura, ou logo ao penetrar, emitiu um ramo central que se distribuiu no terço caudal do lobo piriforme, vascularizando o páleo-palio local.

a. Artéria Cerebral Caudal Direita

a.1 Em 29 das 30 amostras ($96,7\% \pm 3,3$ – Obs. 01, 02, 03, 04, 05, 06, 07, 08, 09, 10, 11, 12, 13, 15, 16, 17, 18, 19, 20, 21, 22, 23, 24, 25, 26, 27, 28, 29 e 30) a artéria cerebral caudal direita esteve presente e ímpar.

a.2 Em uma das 30 preparações ($3,3\% \pm 3,3$ – Obs. 14) a artéria cerebral caudal direita apresentou-se dupla. O ramo rostral apresentou menor calibre, com um componente rostral e outro caudal.

b. Artéria Cerebral Caudal Esquerda

b.1 Em 28 das 30 observações ($93,3\% \pm 4,5$ – Obs. 01, 02, 03, 04, 05, 06, 07, 08, 09, 10, 11, 12, 13, 14, 15, 17, 18, 19, 20, 21, 22, 23, 24, 25, 26, 27, 28 e 30), a artéria cerebral caudal esquerda esteve presente e ímpar.

b.2 Em duas das 30 amostras ($6,7\% \pm 4,5$ – Obs. 16 e 29), a artéria cerebral caudal esquerda foi dupla. Quando da duplicidade, o vaso mais rostral foi sempre mais fino que o componente caudal.

4.2 Artérias Responsáveis pela Vascularização Arterial do cerebelo (direitas e esquerdas)

O cerebelo foi vascularizado pelas artérias cerebelares rostrais e cerebelares caudais; desta última foi originado a artéria cerebelar média.

A artéria cerebelar rostral foi ramo da confluência da anastomose entre os ramos caudais das artérias carótidas do cérebro com a artéria basilar, ou próximo em um desses vasos.

A artéria cerebelar caudal foi sempre ramo da artéria basilar, originada nos dois antímeros na altura do corpo trapezoidal. A artéria basilar originou-se de um ramo proveniente da rede epidural caudal direita e esquerda, que ao se anastomosarem, na altura do forame magno, formaram rostralmente a artéria basilar e caudalmente uniram-se a artéria espinhal ventral. A artéria basilar projetou-se à partir do forame magno, acompanhando a fissura mediana ventral no rombencéfalo até alcançar o sulco rostral da ponte, apresentando um estrangulamento parcial na altura da ponte, pouco antes de se anastomosar com o ramo caudal da artéria carótida do cérebro direita e esquerda.

Observou-se que o comportamento das ramificações das artérias cerebelares tanto da rostral como da caudal, apresentou uma constância incomum para os padrões normais de vascularização arterial.

4.2.1 Artéria Cerebelar Rostral (direita e esquerda)

A artéria cerebelar rostral foi um vaso geralmente ímpar, originado da confluência da anastomose entre o ramo caudal de cada artéria carótida do cérebro, com a artéria basilar. Projetou-se lateralmente acompanhando o sulco rostral da ponte, mergulhando na fissura transversa do cérebro, acompanhando o trajeto inverso do nervo troclear (IV par craniano), que por aí descia, caudalmente ao colículo caudal. Antes de alcançar o cerebelo, emitiu um primeiro ramo colateral, a artéria tectal caudal para a metade rostral do colículo caudal. Ao aproximar-se do vérmis cerebelar lançou um segundo ramo tectal caudal, de menor calibre, para a parte caudal do colículo caudal. A artéria cerebelar rostral ao atingir o vérmis cerebelar, passando rostralmente ao pedúnculo cerebelar rostral, bifurcou-se emitindo ramos rostrais que vascularizavam a face rostral (tentorial) do cerebelo e ramos caudais para o primeiro lóbulo a língua. Os ramos rostrais ascenderam pela face rostral do cerebelo, tanto nos lóbulos rostrais do vérmis como no hemisfério cerebelar lateral, projetando-se inclusive na face caudal do cerebelo. No vérmis ele atingiu o terço mais dorsal da face caudal, enquanto que nos hemisférios cerebelares ele vascularizou até os dois terços mais dorsais da face caudal do cerebelo. As ramificações terminais das artérias cerebelares rostrais penetravam nas inúmeras fissuras do cerebelo.

a. Artéria Cerebelar Rostral Direita

a.1 Em todas preparações (Obs. 01 a 30), a artéria cerebelar rostral direita esteve presente e ímpar.

a.1.1 Em 26 das 30 peças ($86,7\% \pm 6,2$ – Obs. 01, 02, 05, 06, 07, 08, 09, 10, 11, 12, 13, 14, 15, 16, 17, 18, 19, 20, 21, 22, 24, 25, 26, 27, 29 e 30) a artéria cerebelar rostral direita originou-se da confluência dos ramos caudais das artérias carótidas do cérebro com a artéria basilar. Na observação 25 a artéria cerebelar rostral apresentou dupla origem, nas dependências da confluência entre os ramos caudais da artéria carótida do cérebro e da artéria basilar.

a.1.2 Em três das 30 amostras ($10\% \pm 5,5$ – Obs. 04, 23 e 28) a artéria cerebelar rostral direita foi emitida do ramo caudal da artéria carótida do cérebro.

a.1.3 Em um dos 30 encéfalos ($3,3\% \pm 3,3$ – Obs. 03) a artéria cerebelar rostral direita foi ramo da artéria basilar, muito próximo a anastomose dessa com os ramos caudais da artéria carótida do cérebro.

b. Artéria Cerebelar Rostral Esquerda

b.1 Em 29 das 30 preparações ($96,7\% \pm 3,3$ – Obs. 01, 02, 03, 04, 05, 06, 07, 08, 09, 10, 11, 12, 13, 14, 15, 16, 17, 18, 19, 20, 21, 22, 23, 24, 25, 26, 27, 28 e 29) a artéria cerebelar rostral esquerda mostrou-se presente e ímpar.

b.1.1 Em 18 das 30 peças ($60\% \pm 8,9$ – Obs. 01, 03, 05, 06, 07, 09, 10, 11, 13, 16, 18, 19, 21, 23, 25, 26, 28 e 29) a artéria cerebelar rostral esquerda foi emitida da confluência da anastomose entre os ramos caudais da artéria carótida do cérebro com a artéria basilar.

b.1.2 Em nove dos 30 casos ($30\% \pm 8,4$ – Obs. 02, 04, 08, 15, 17, 20, 22, 24 e 27) a artéria cerebelar rostral esquerda foi emitida do ramo caudal da artéria carótida do cérebro.

b.1.3 Em duas das 30 amostras ($6,7\% \pm 4,5$ – Obs. 12 e 14) a artéria cerebelar rostral esquerda era ramo da artéria basilar.

b.2 Em um dos 30 encéfalos ($3,3\% \pm 3,3$ – Obs. 30) a artéria cerebelar rostral esquerda mostrou-se dupla, sendo o vaso mais rostral de maior calibre e originado da confluência, enquanto o vaso caudal de menor calibre foi lançado da artéria basilar. O vaso caudal foi responsável pela irrigação do paraflóculo.

4.2.2 Artéria Cerebelar Caudal (direita e esquerda)

A artéria cerebelar caudal ramo principal da artéria basilar, foi emitida normalmente na altura do corpo trapezóide. Projetou-se lateralmente contornando a medula oblonga até atingir a origem aparente do VIII par de nervos cranianos (vestibulococlear), onde originou a artéria cerebelar média, que se projetava, dorsorostralmente. Seu eixo principal curvou-se caudomedialmente indo alcançar o plexo coriódio do IV ventrículo, avançando medialmente sob este, vascularizando-o. A seguir, passou caudalmente ao pedúnculo cerebelar caudal até atingir o vérmis cerebelar, indo ramificar-se no último lóbulo, o nódulo. Durante este último trajeto emitiu ramos colaterais que ascenderam na face caudal do cerebelo. Nos hemisférios cerebelares laterais esses vasos alcançaram o terço mais ventral da face caudal, enquanto que no vérmis médio, atingiu os dois terços mais ventrais dessa face. Logo após irrigar com uma seqüência de vasos o plexo coriódio do IV ventrículo, a artéria cerebelar caudal lançou um ramo para a face dorsal do corpo restiforme (pedúnculo cerebelar caudal).

a. Artéria Cerebelar Caudal Direita

a.1 Em todas as preparações (Obs. 01 a 30) a artéria cerebelar caudal esteve presente e ímpar.

a.2 Em 12 dos 30 casos ($40\% \pm 8,9$ – Obs. 04, 05, 09, 13, 15, 18, 20, 23, 25, 27, 28 e 30) a artéria cerebelar caudal direita originou-se simetricamente, a sua homóloga contralateral, da artéria basilar, na altura do corpo trapezóide.

a.3 Em oito das 30 amostras ($26,7\% \pm 8,1$ – Obs. 02, 03, 06, 07, 08, 10, 24 e 26) a artéria cerebelar caudal direita apresentou-se milímetros mais rostral que à esquerda, na altura no corpo trapezóide.

a.4 Em quatro dos 30 encéfalos ($13,3\% \pm 6,2$ – Obs. 12, 14, 21 e 29) a artéria cerebelar caudal direita originou-se no corpo trapezóide, caudalmente à sua homóloga do lado esquerdo.

a.5 Em três das 30 peças ($10\% \pm 5,5$ – Obs. 11, 19, 22) a artéria cerebelar caudal direita originou-se mais rostral que à esquerda, na altura da ponte.

a.6 Em três das 30 preparações ($10\% \pm 5,5$ – Obs. 01, 16 e 17) a artéria cerebelar caudal direita apresentou-se milímetros mais caudal que sua homóloga contralateral na altura do corpo trapezóide.

b. Artéria Cerebelar Caudal Esquerda

b.1 Em 100% das peças (Obs. 01 a 30) a artéria cerebelar caudal esquerda esteve presente e ímpar.

b.2 Em 12 dos 30 casos ($40\% \pm 8,9$ – Obs. 04, 05, 09, 13, 15, 18, 20, 23, 25, 27, 28 e 30) a artéria cerebelar caudal esquerda originou-se simetricamente, a sua homóloga contralateral, da artéria basilar, na altura do corpo trapezóide.

b.3 Em oito das 30 amostras ($26,7\% \pm 8,1$ – Obs. 02, 03, 06, 07, 08, 10, 24 e 26) a artéria cerebelar caudal esquerda apresentou-se milímetros mais caudal que à direita, na altura no corpo trapezóide.

b.4 Em quatro dos 30 achados ($13,3\% \pm 6,2$ – Obs. 12, 14, 21 e 29) a artéria cerebelar caudal esquerda foi mais rostral que à direita, originando-se na altura da ponte.

b.5 Em três das 30 preparações ($10\% \pm 5,5$ – Obs. 01, 16 e 17) a artéria cerebelar caudal esquerda apresentou-se milímetros mais rostral que à direita, na altura no corpo trapezóide.

b.6 Em três das 30 peças ($10\% \pm 5,5$ – Obs. 11, 19 e 22) a artéria cerebelar caudal esquerda originou-se no corpo trapezóide, caudalmente à sua homóloga do lado direito.

4.2.3 Artéria Cerebelar Média (direita e esquerda)

A artéria cerebelar caudal emitiu seu principal ramo colateral a artéria cerebelar média, na altura da origem aparente do nervo vestibulococlear (VIII par craniano). Essa lançou uma artéria labiríntica para o ouvido interno, continuando-se dorsalmente indo vascularizar o pedúnculo cerebelar médio, o paraflóculo e o flóculo do cerebelo.

a. Artéria Cerebelar Média Direita

a.1 Em 29 das 30 preparações ($96,7\% \pm 3,3$ – Obs. 01, 02, 03, 04, 05, 06, 07, 08, 09, 10, 11, 12, 13, 14, 15, 16, 17, 18, 19, 20, 21, 23, 24, 25, 26, 27, 28, 29 e 30) a artéria cerebelar média direita esteve presente e ímpar.

a.2 Em uma das 30 peças ($3,3\% \pm 3,3$ – Obs. 22) a artéria cerebelar média direita foi dupla e o vaso mais rostral originou-se diretamente da artéria basilar, na altura da ponte, caudal à artéria trigeminal e rostral à artéria cerebelar caudal.

b. Artéria Cerebelar Média Esquerda

b.1 Em 29 das 30 amostras ($96,7\% \pm 3,3$ – Obs. 01, 02, 03, 04, 05, 06, 07, 08, 09, 10, 11, 12, 13, 14, 15, 16, 17, 18, 19, 20, 21, 23, 24, 25, 26, 27, 28, 29 e 30) a artéria cerebelar média esquerda esteve presente e ímpar.

b.2 Em um dos 30 casos ($3,3\% \pm 3,3$ – Obs. 22) a artéria cerebelar média esquerda foi dupla e o vaso mais rostral originou-se diretamente da artéria basilar, na altura da ponte, caudal à artéria trigeminal e rostral à artéria cerebelar caudal.

LEGENDA 1

Desenhos esquemáticos (Figuras 02 a 32) em vista ventral, das artérias da região do páleo-palio do encéfalo em javali (*Sus scrofa scrofa*).

- a- artéria carótida do cérebro
- b- ramo rostral da artéria carótida do cérebro
- c- ramo caudal da artéria carótida do cérebro
- d- artéria cerebral média
- e- artéria central caudal
- f- artéria central rostral
- g- artéria estriada (recorrente de Heubner)
- h- artéria cerebral rostral
- i- artéria rinal lateral
- j- artéria etmoidal
- k- artéria rinal medial
- l- artéria interhemisférica rostral ímpar
- m- artéria cerebral caudal
- n- artéria tectal
- o- artéria basilar
- p- artéria cerebelar rostral
- q- artéria cerebelar caudal
- r- artéria cerebelar média
- s- artéria da rede admirável epidural caudal
- t- artéria espinhal ventral

LEGENDA 2

Desenhos esquemáticos (Figuras 34 a 64) do tronco encefálico em vista lateral direita (A), lateral esquerda (B); e do hemicerebelo isolado em vista ventral direita (D) e vista ventral esquerda (E).

- a- artéria carótida do cérebro
- b- ramo rostral da artéria carótida do cérebro
- c- ramo caudal da artéria carótida do cérebro
- m- artéria cerebral caudal
- n- artéria tectal
- o- artéria basilar
- p- artéria cerebelar rostral
- q- artéria cerebelar caudal
- r- artéria cerebelar média
- s- artéria da rede admirável epidural caudal
- t- artéria espinhal ventral

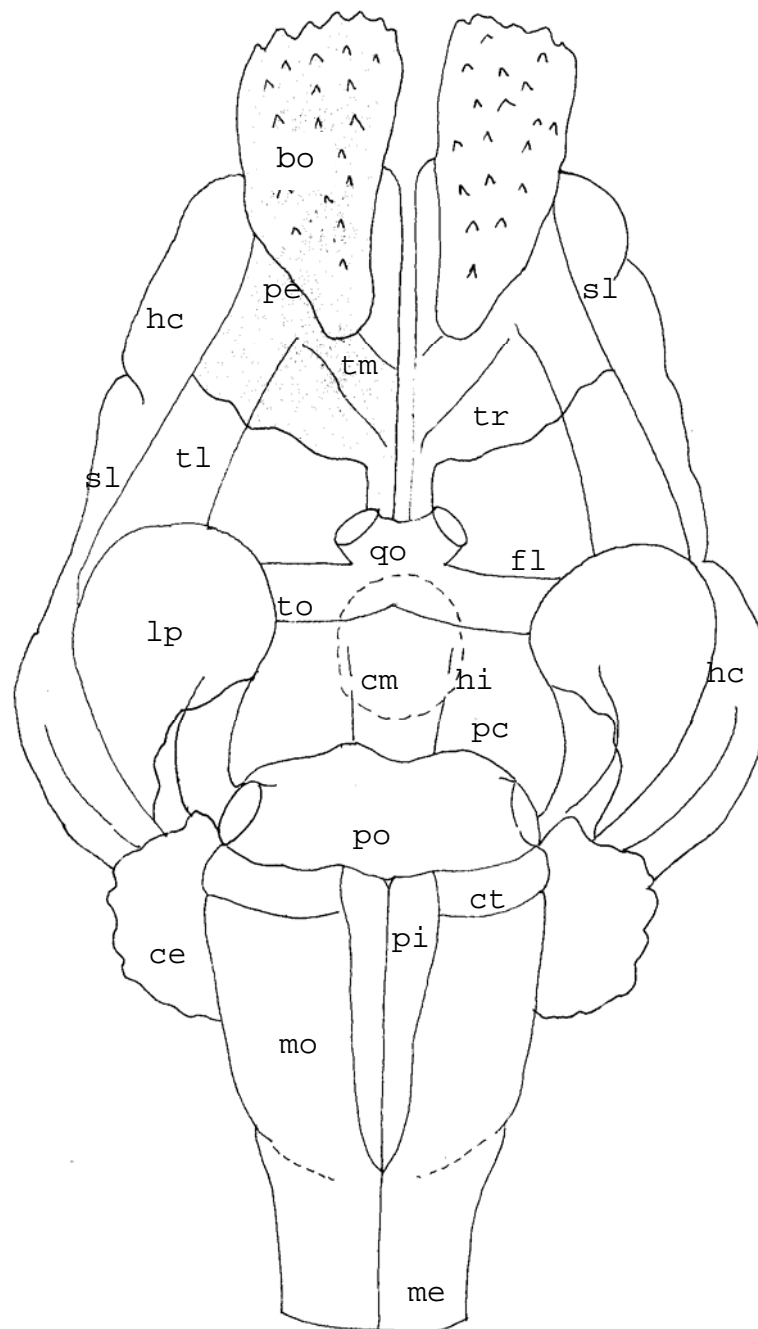


Figura 01 – Desenho esquemático da vista ventral do encéfalo de javali indicando a localização das estruturas: bo – bulbo olfatório; pe – pedúnculo olfatório; hc – hemisfério cerebral; tl – trato olfatório lateral; tm – trato olfatório medial; tr – trígono olfatório; fl – fossa lateral do cérebro; sl – sulco rinal lateral; lp – lobo piriforme; qo – quiasma óptico; to – trato óptico; cm – corpo mamilar; hi – hipófise pontilhada; pc – pedúnculo cerebral; po – ponte; pi – pirâmide; ct – corpo trapezoidal; mo – medula oblonga; ce – cerebelo; me – medula espinhal.

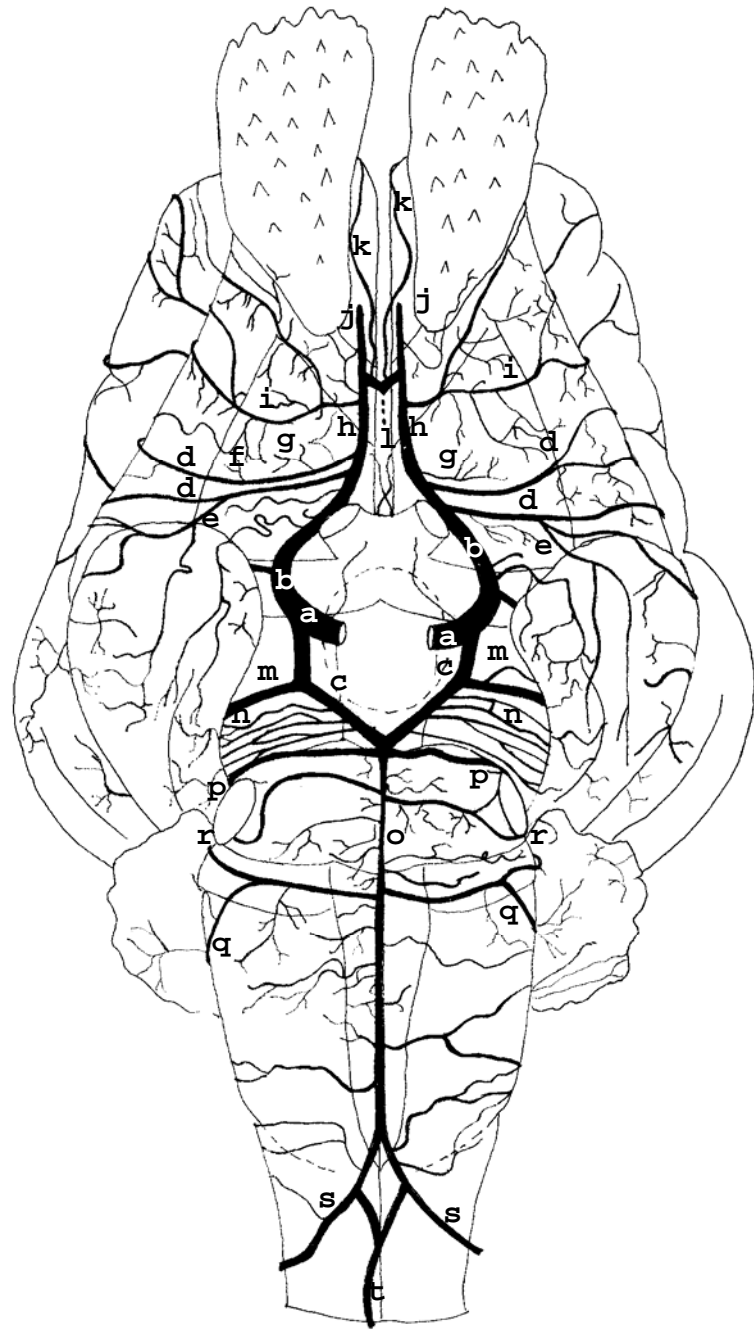


Figura 02 – Obs. 01 (fêmea)

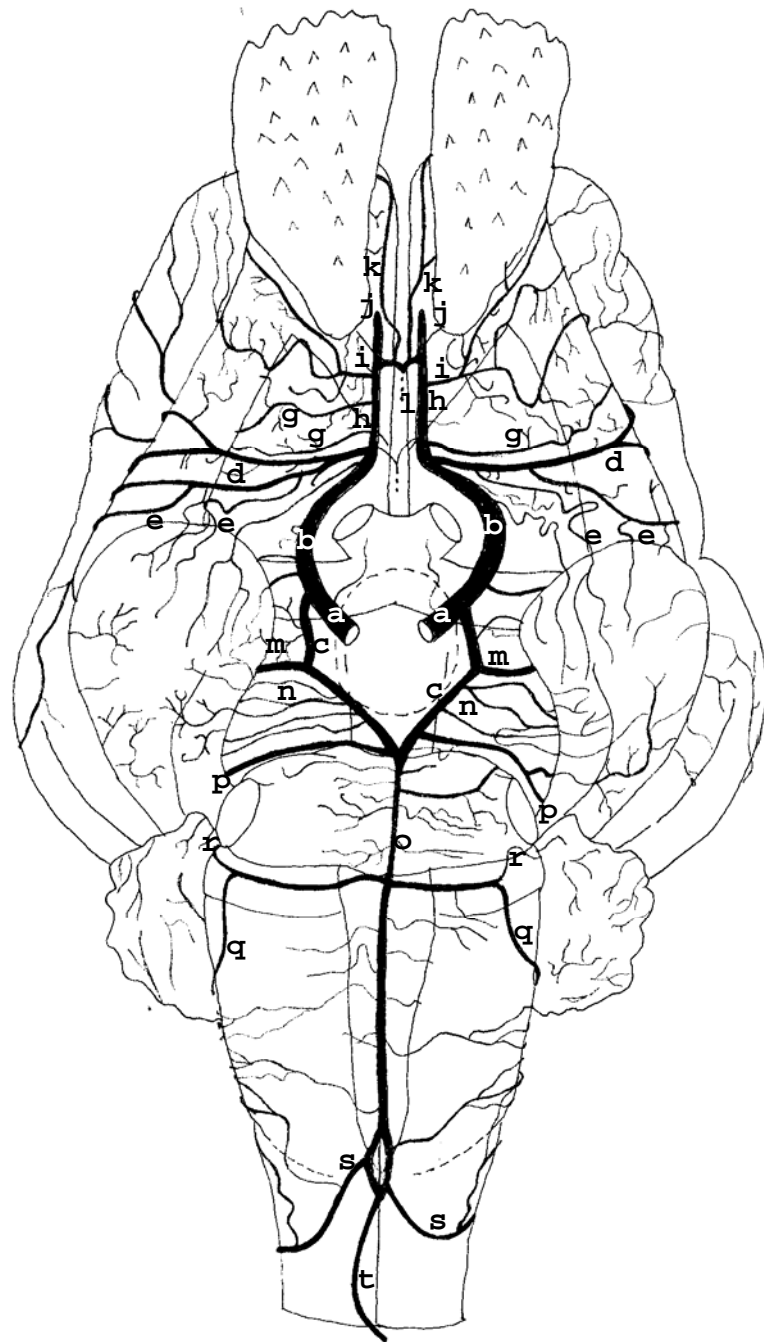


Figura 03 – Obs.02 (macho)

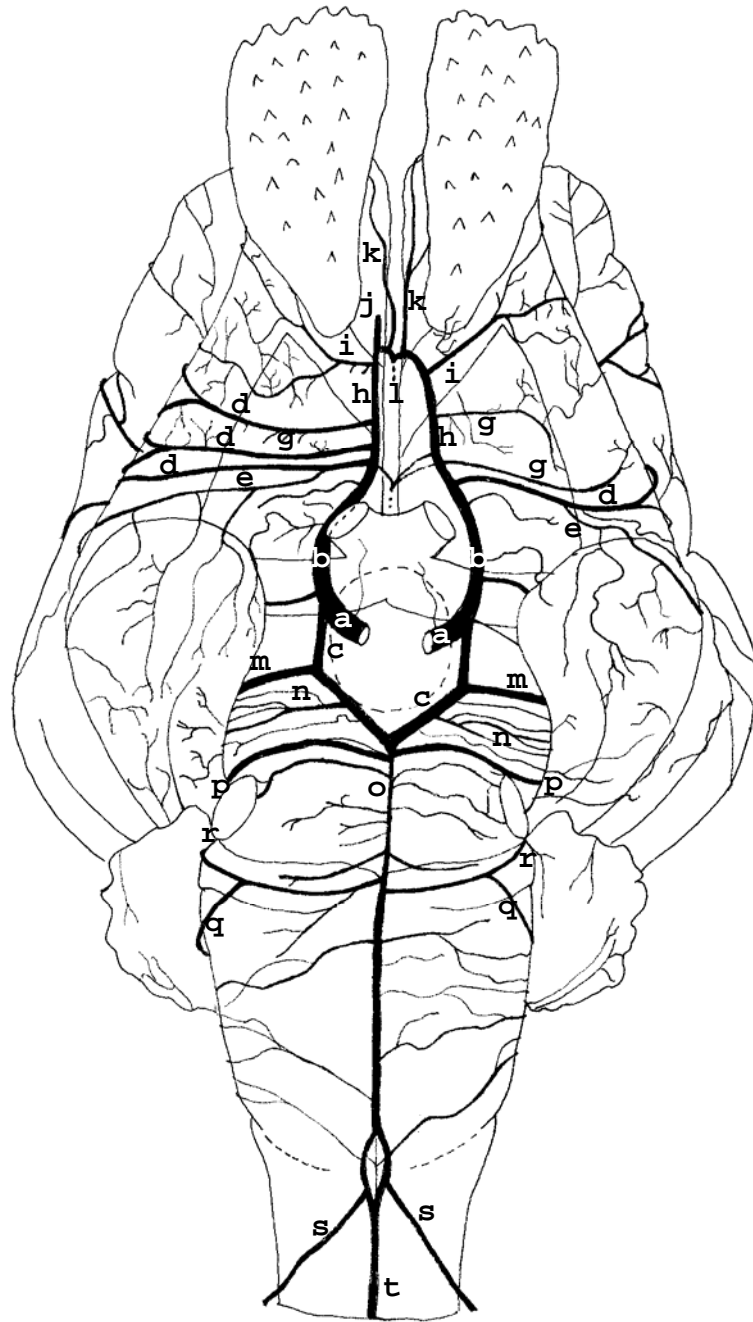


Figura 04 – Obs. 03 (fêmea)

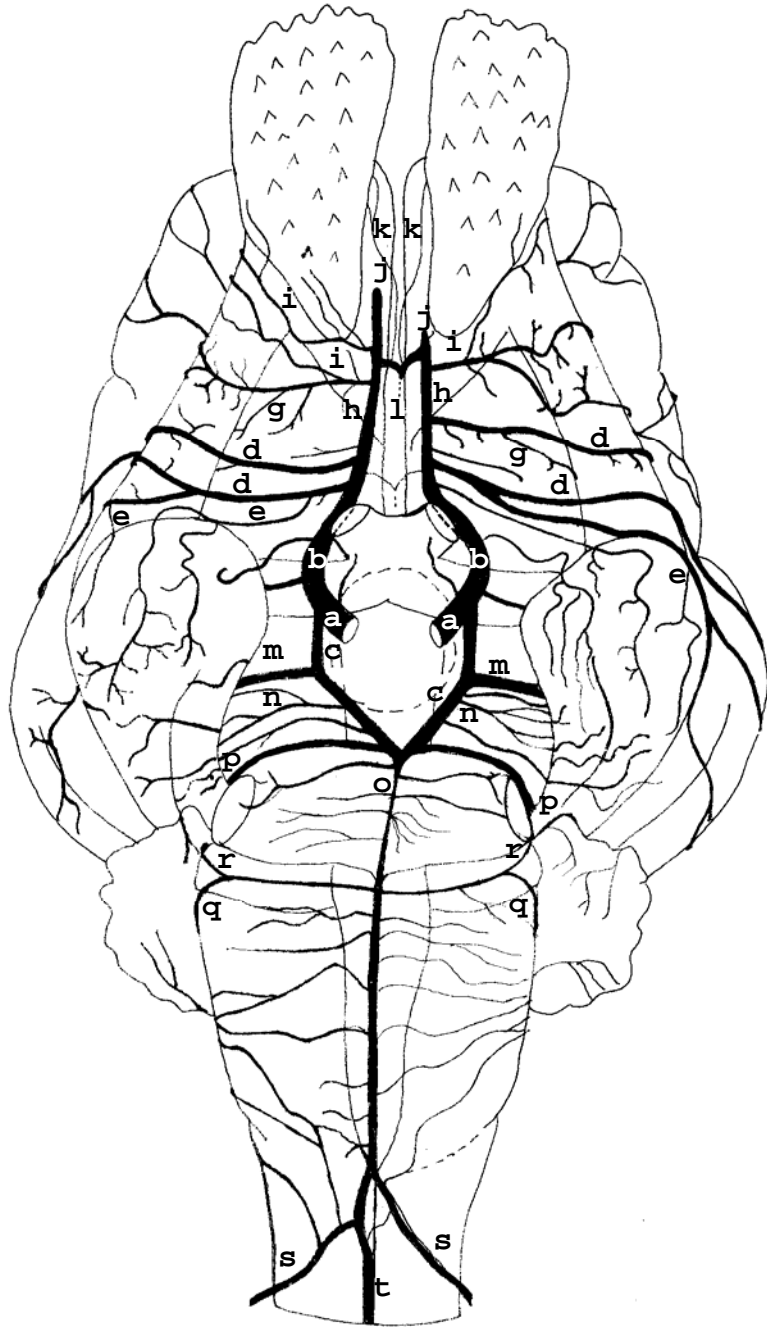


Figura 05 – Obs. 04 (macho)

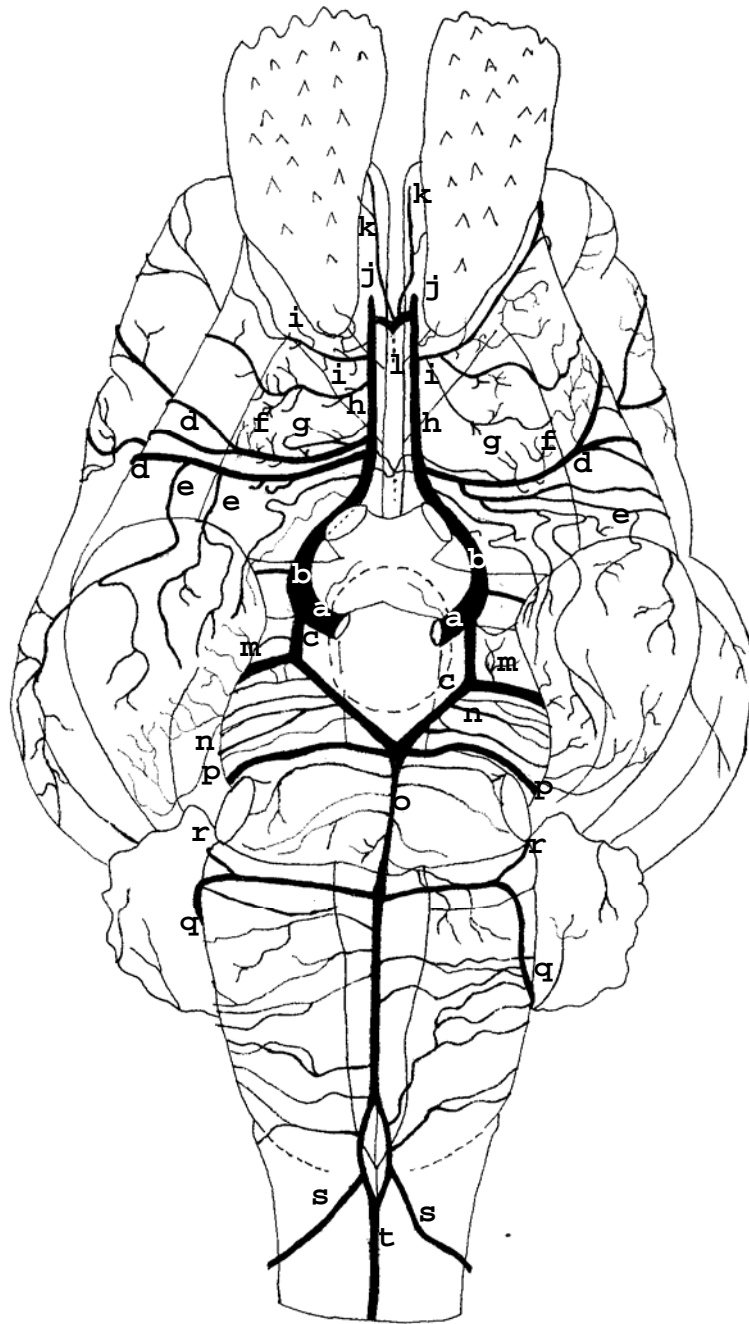


Figura 06 – Obs. 05 (macho)

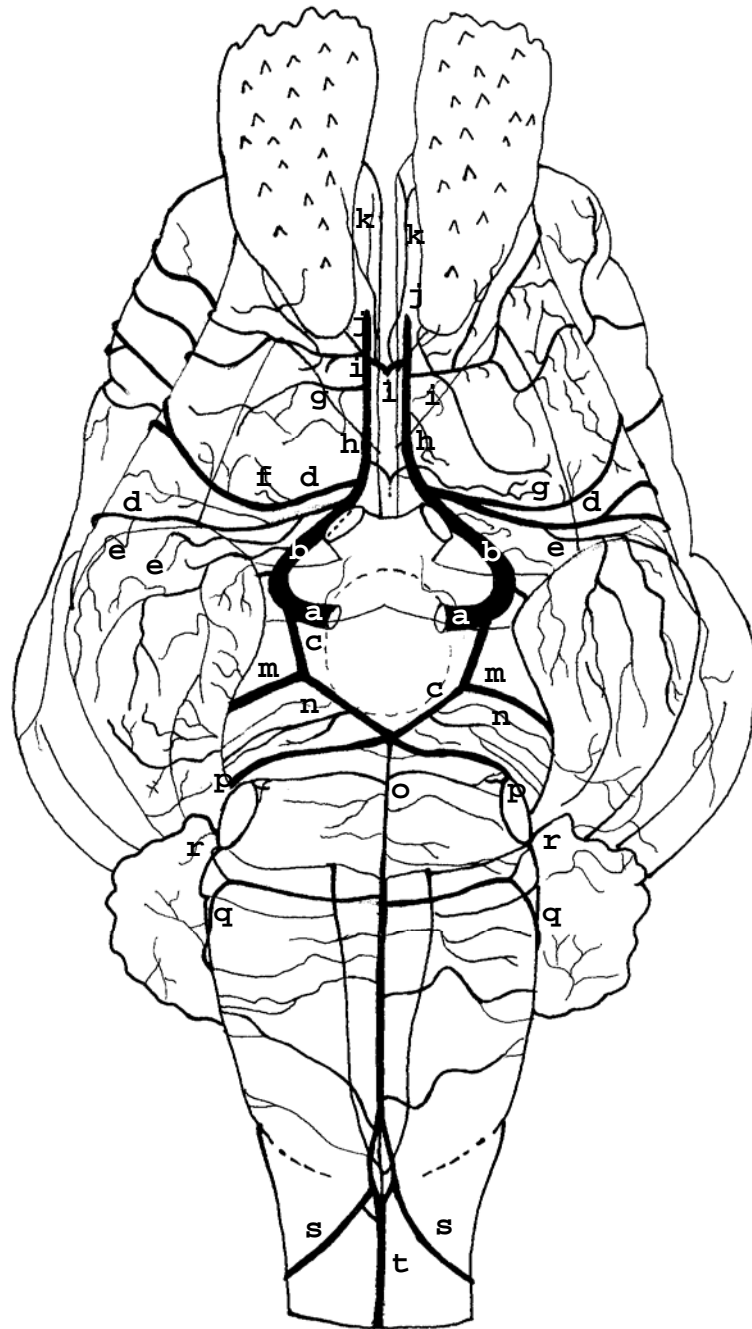


Figura 07 – Obs. 06 (fêmea)

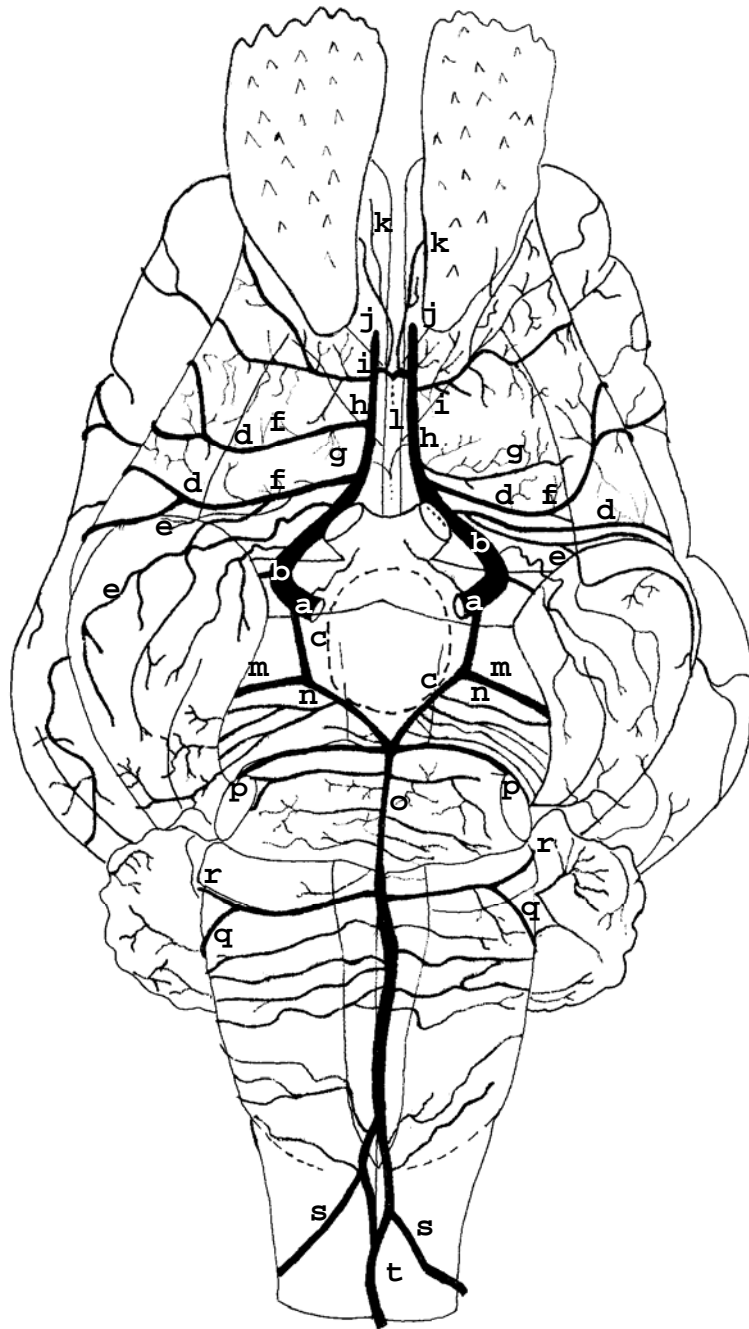


Figura 08 – Obs.07 (macho)

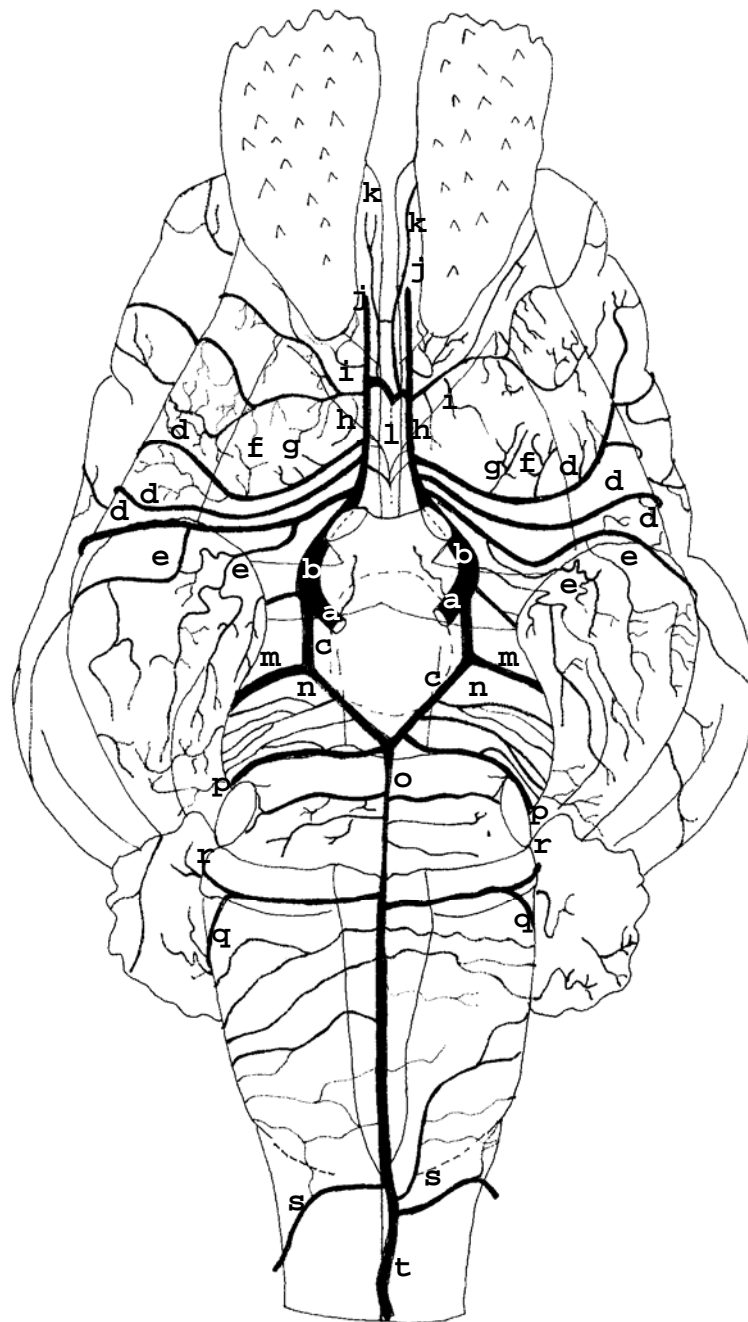


Figura 09 – Obs. 08 (fêmea)

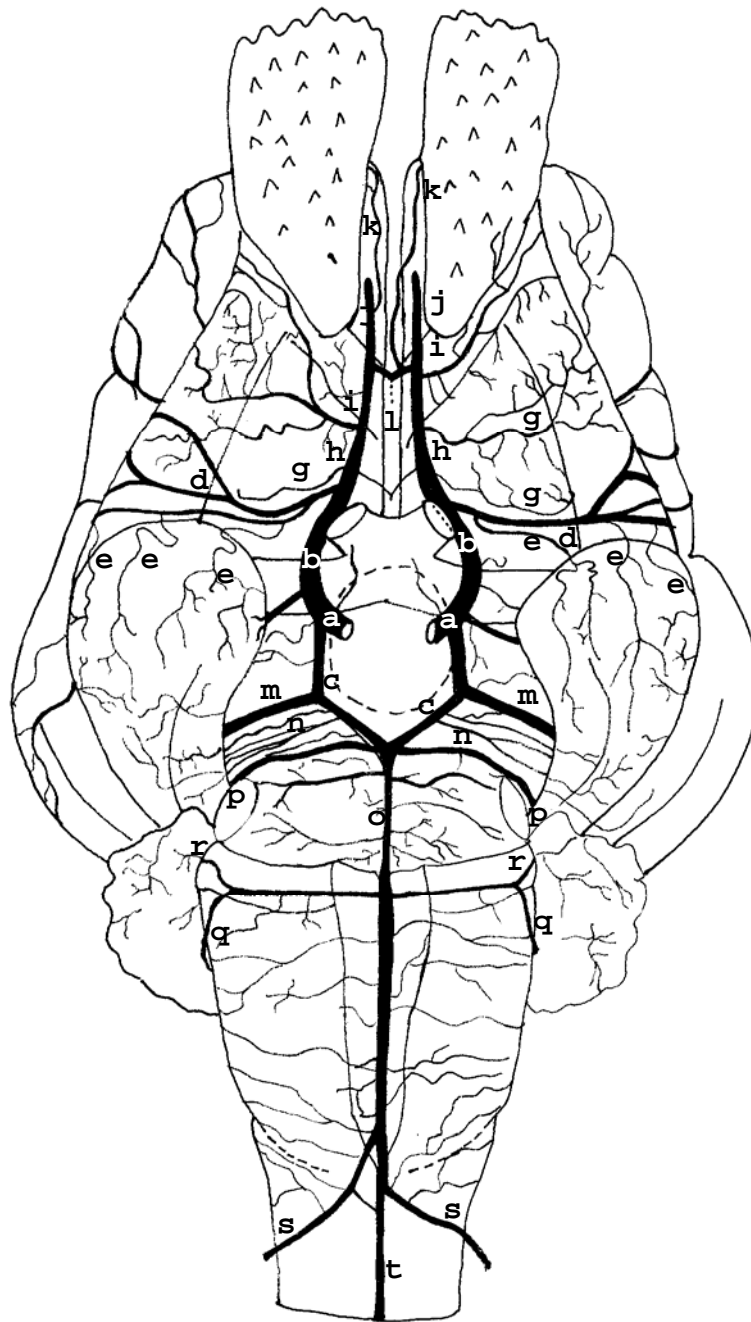


Figura 10 – Obs. 09 (fêmea)

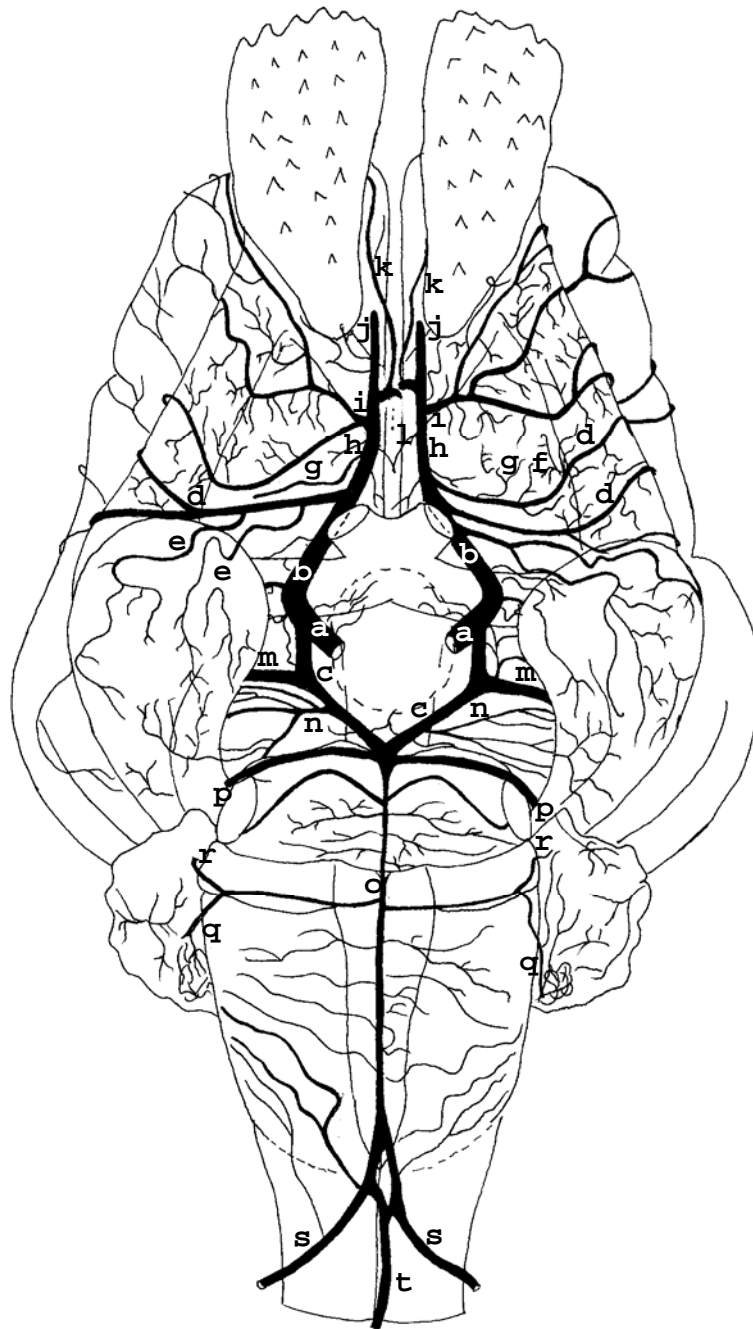


Figura 11 – Obs. 10 (macho)

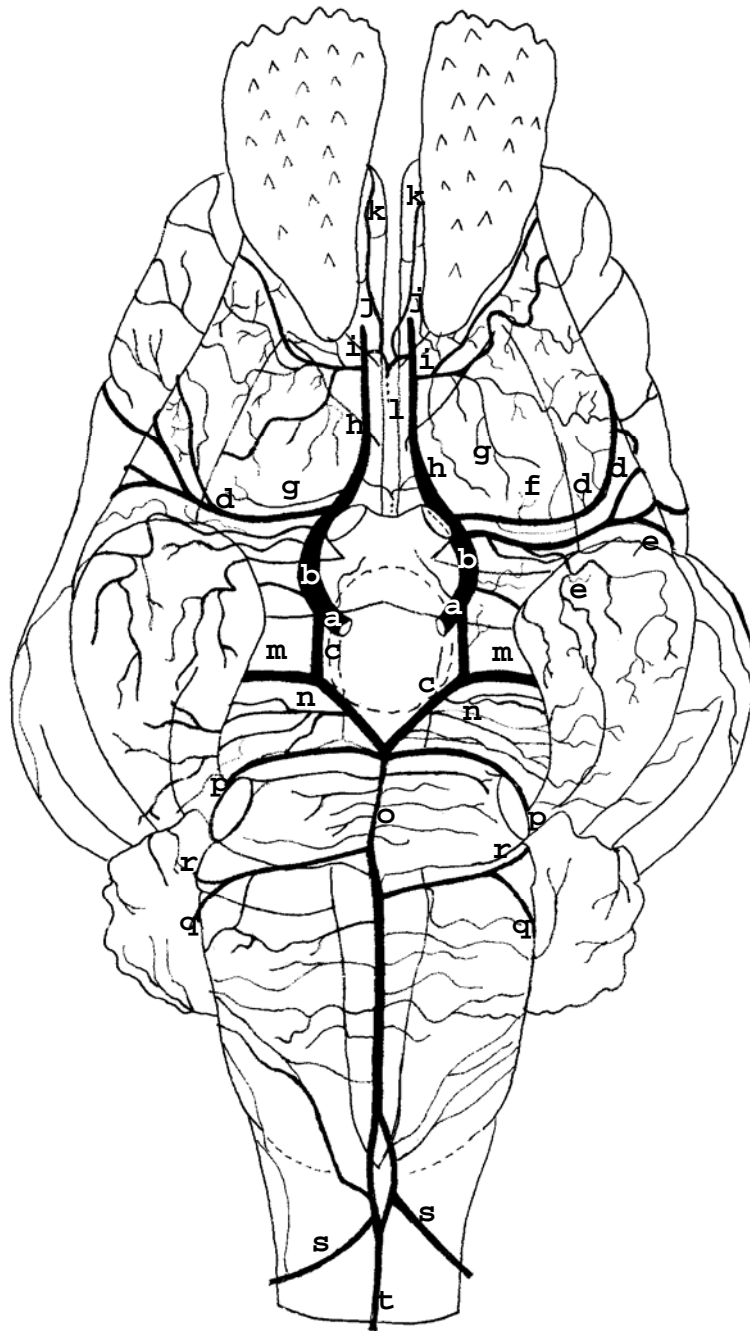


Figura 12 – Obs. 11 (fêmea)

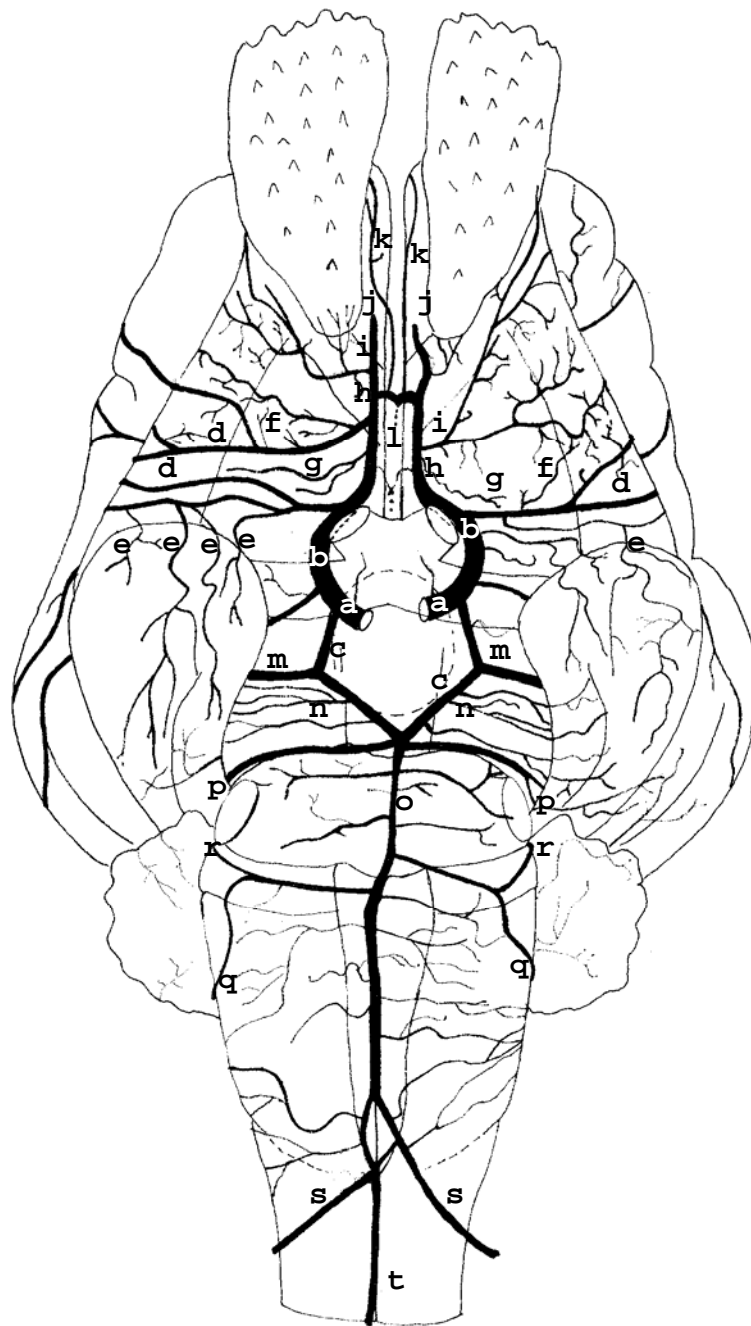


Figura 13 – Obs. 12 (macho)

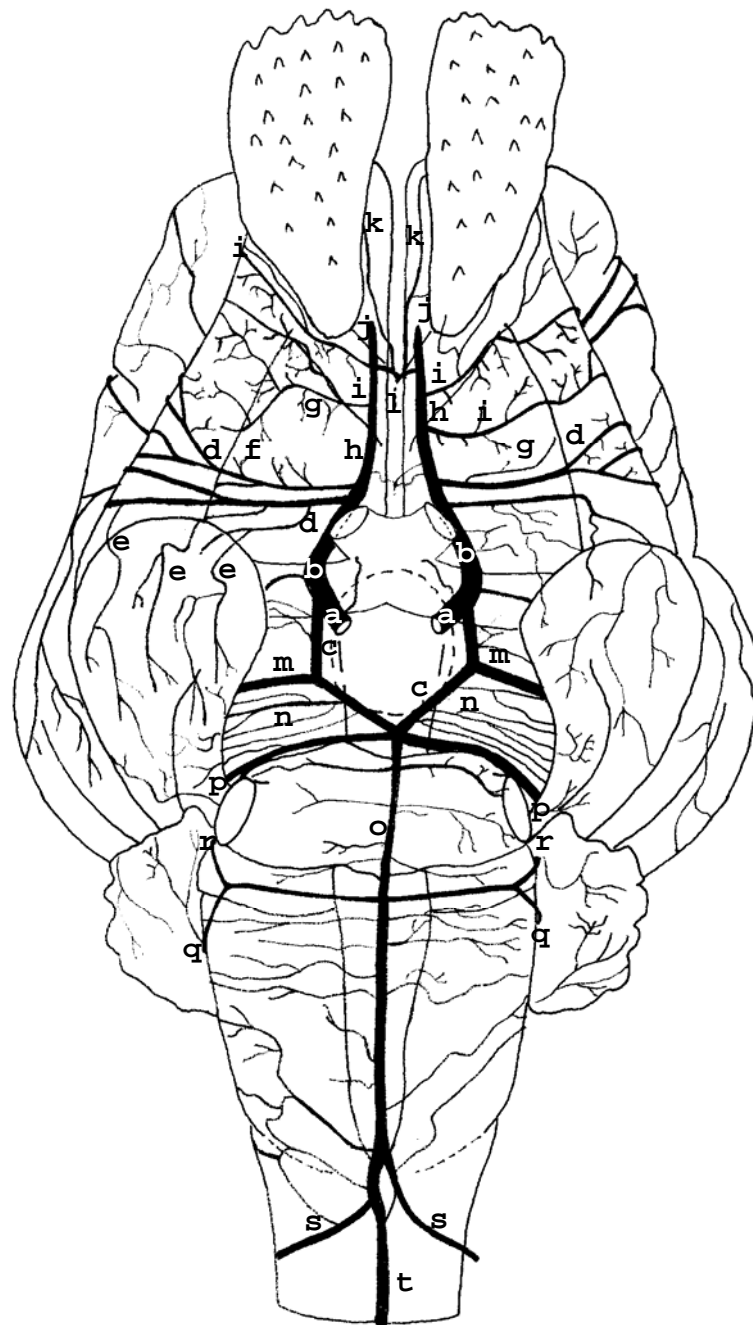


Figura 14 – Obs. 13 (macho)

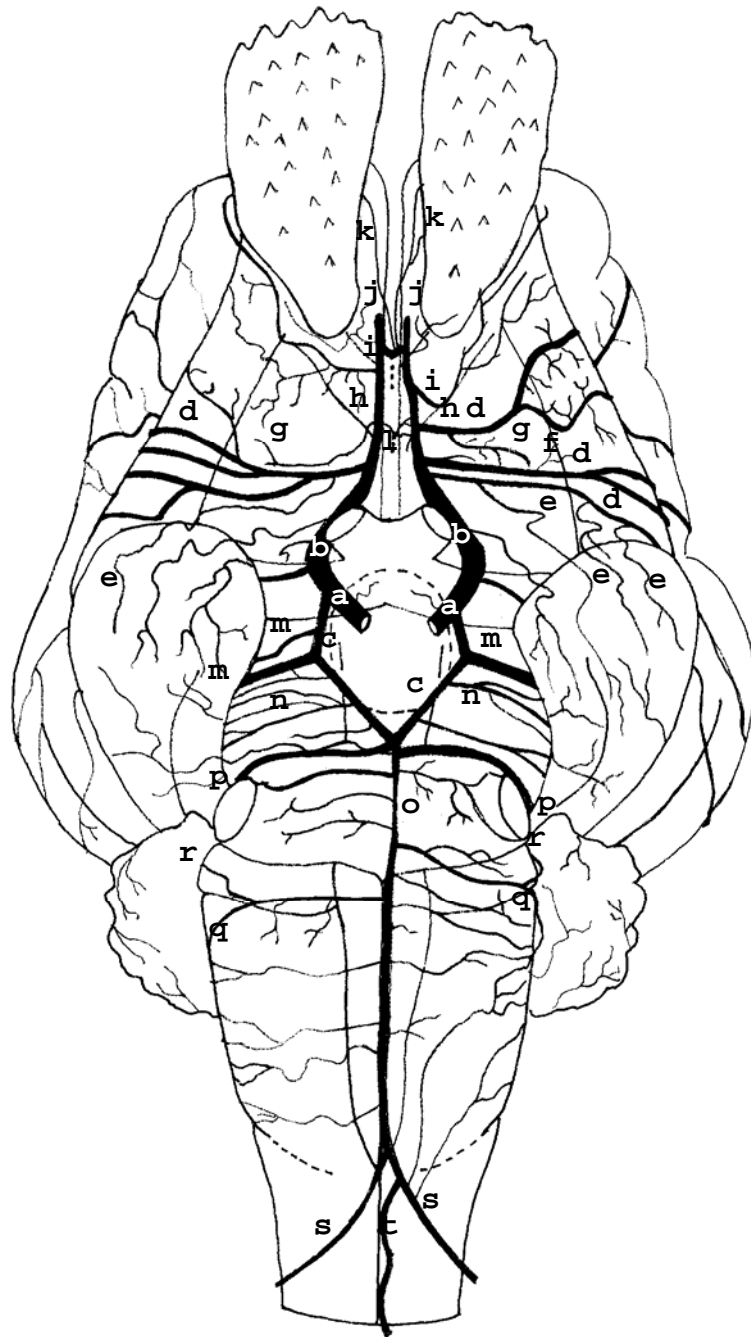


Figura 15 – Obs. 14 (macho)

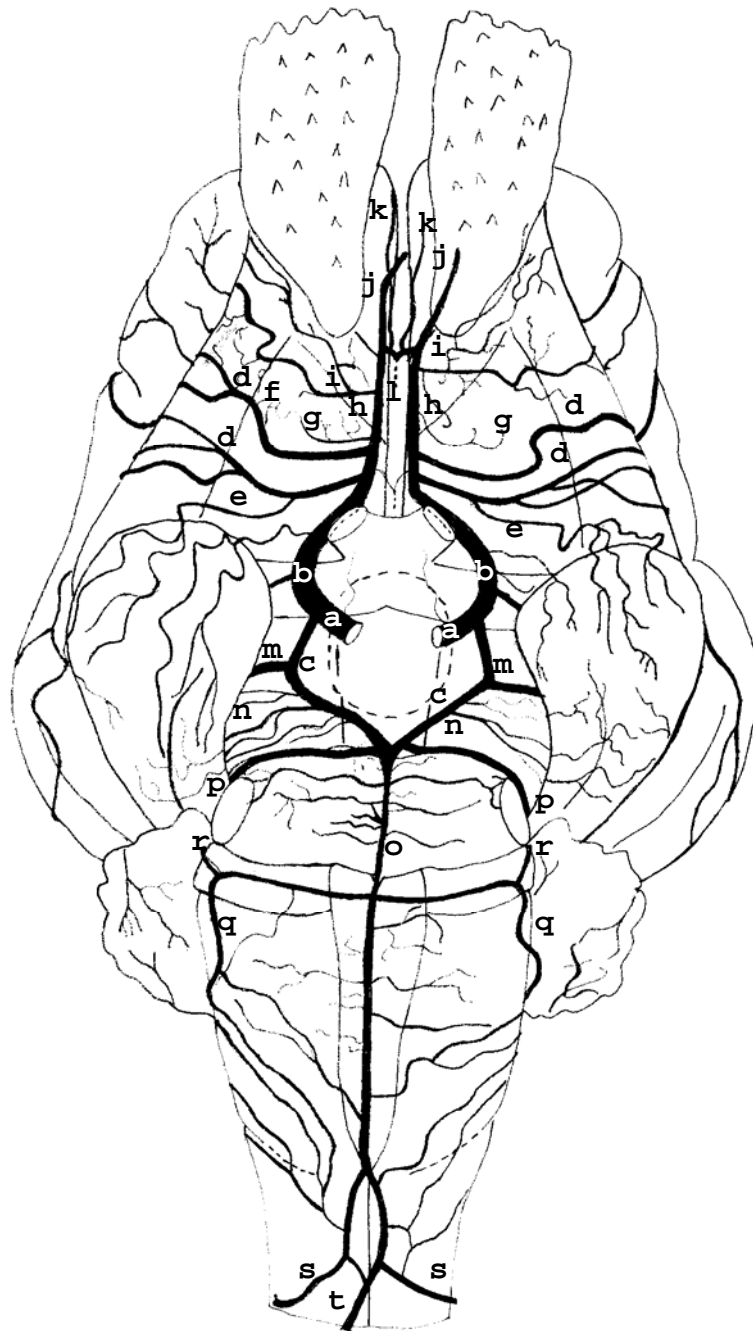


Figura 16 – Obs. 15 (macho)

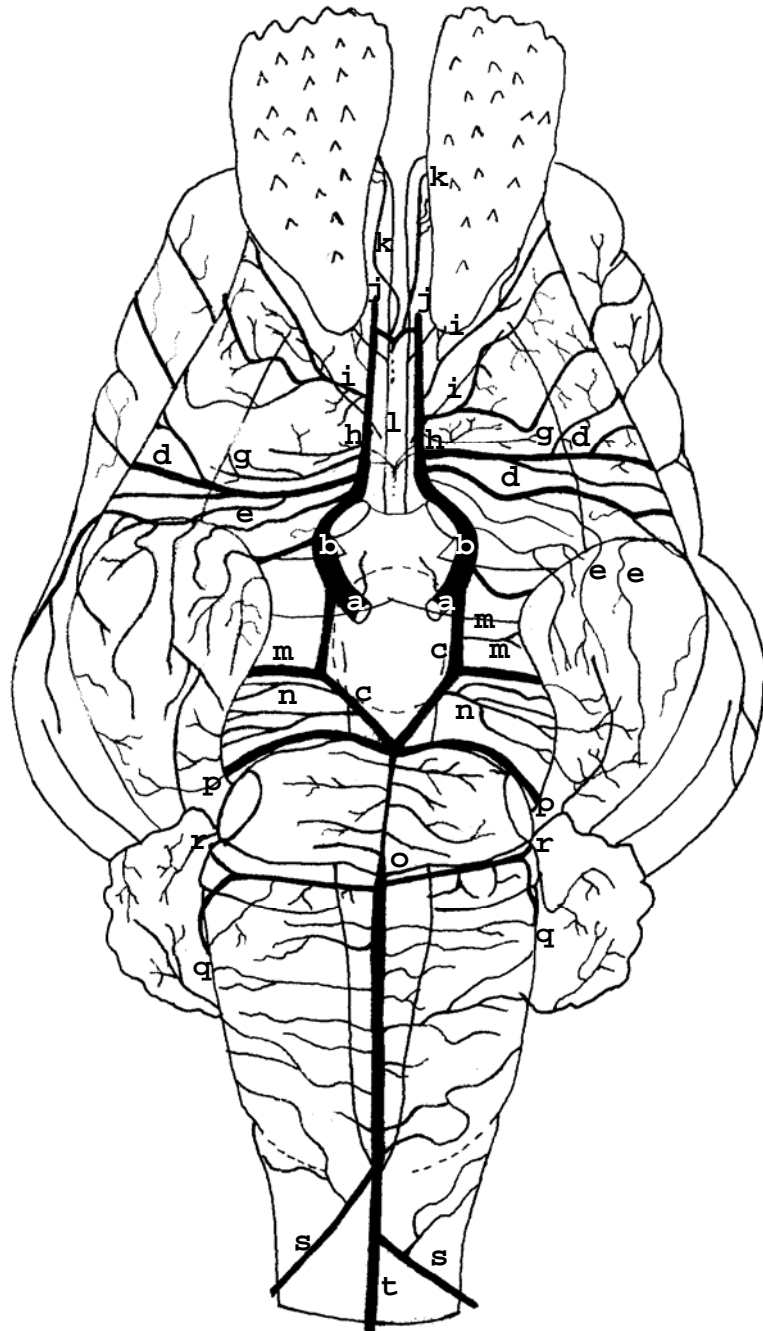


Figura 17 – Obs. 16 (fêmea)

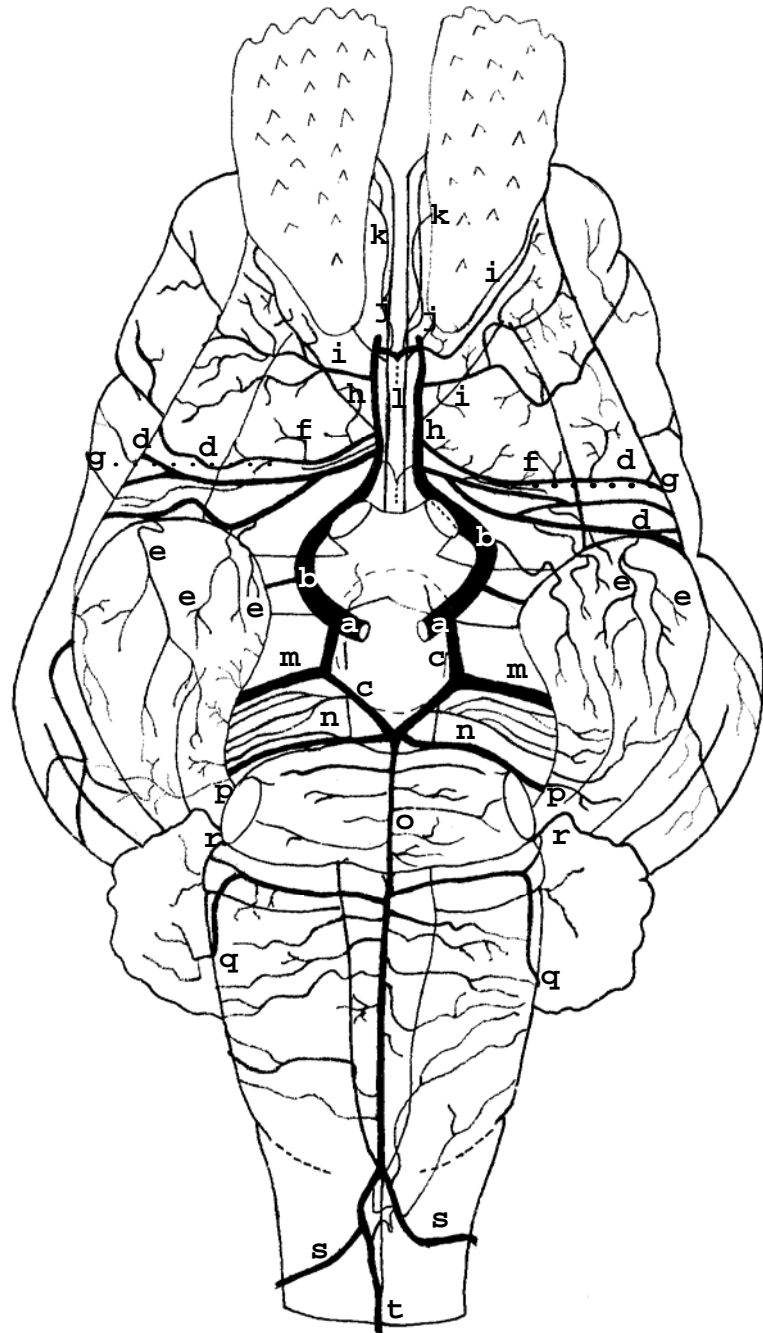


Figura 18 – Obs. 17 (fêmea)

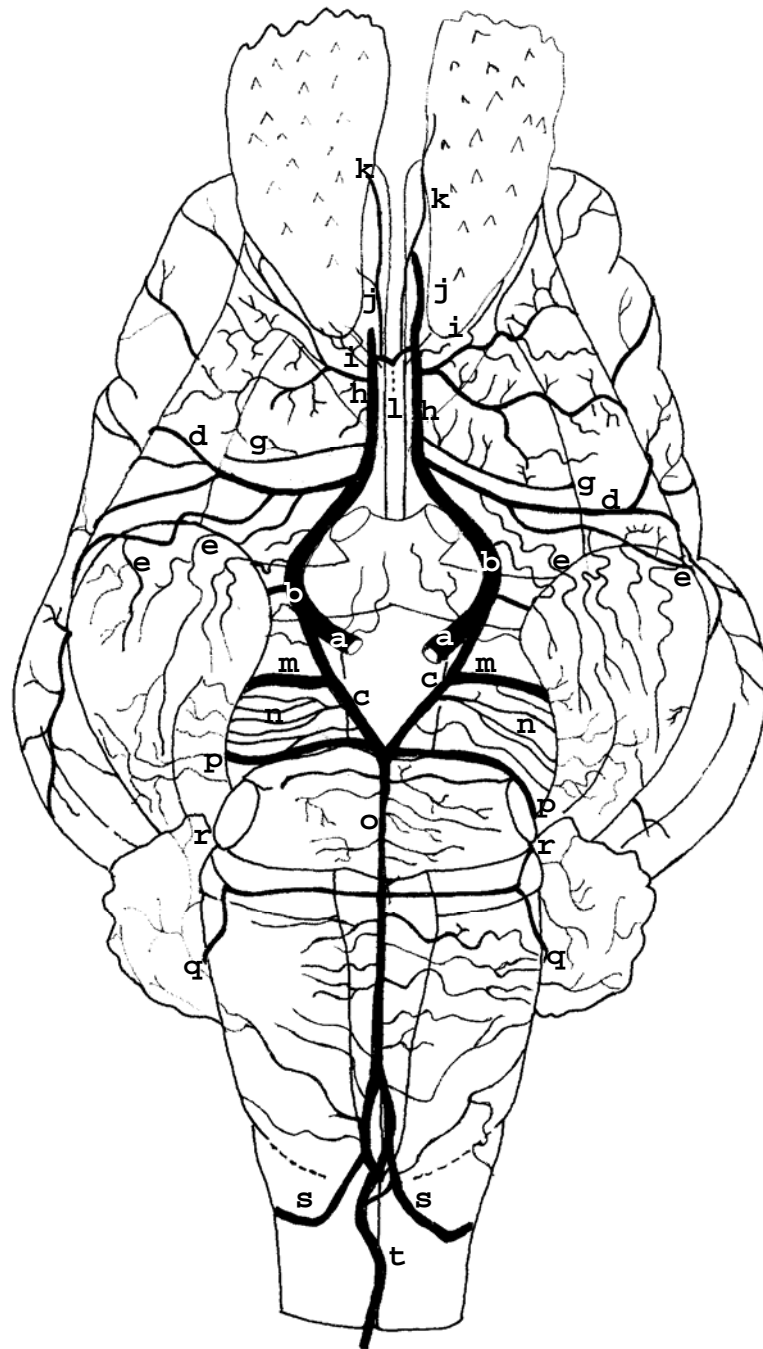


Figura 19 – Obs. 18 (macho)

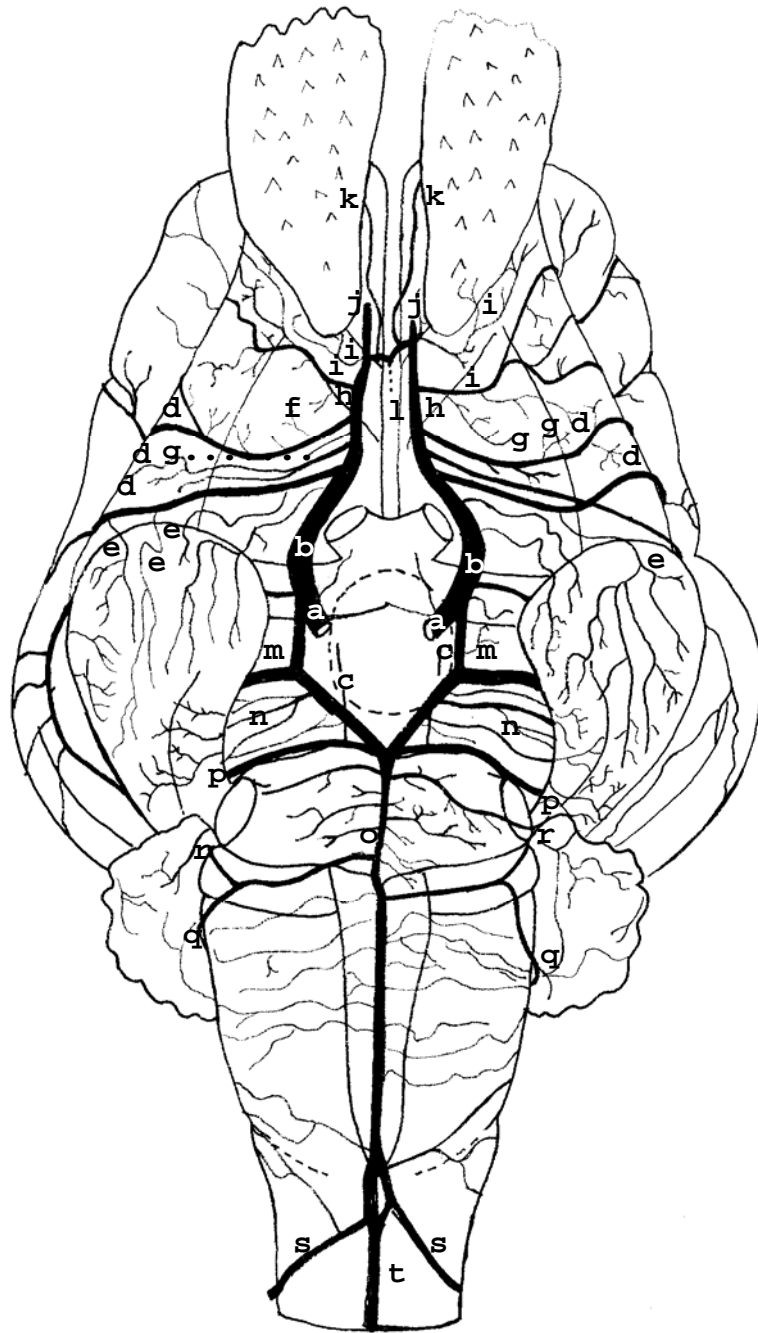


Figura 20 – Obs. 19 (fêmea)

12

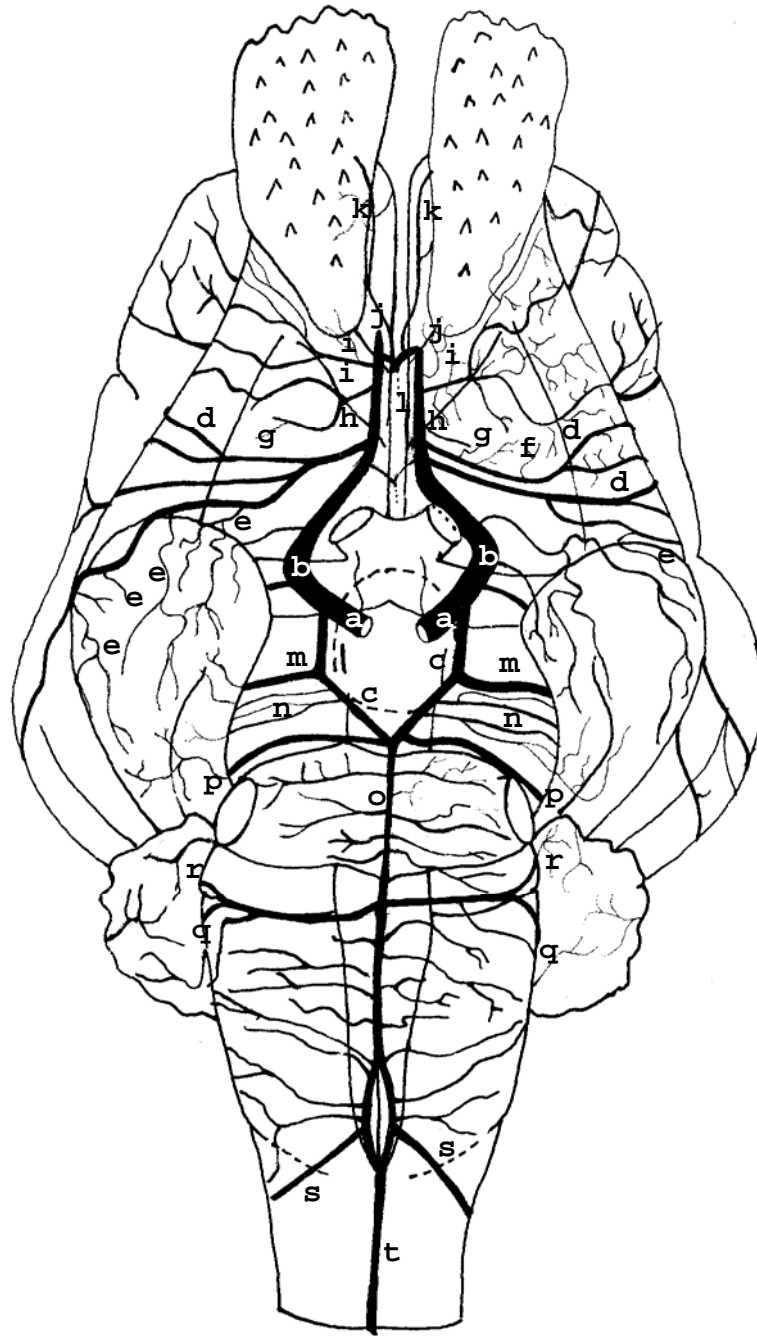


Figura 21 – Obs. 20 (macho)

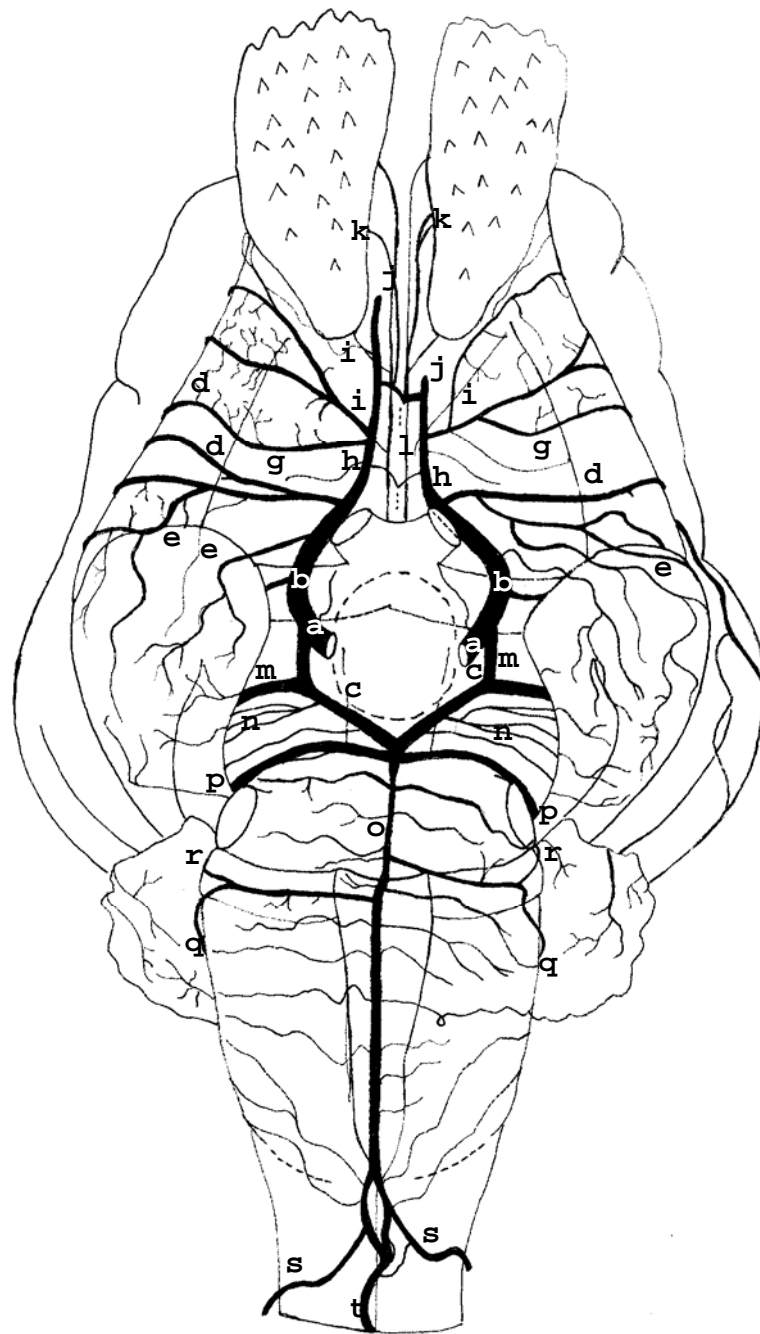


Figura 22 – Obs. 21 (macho)

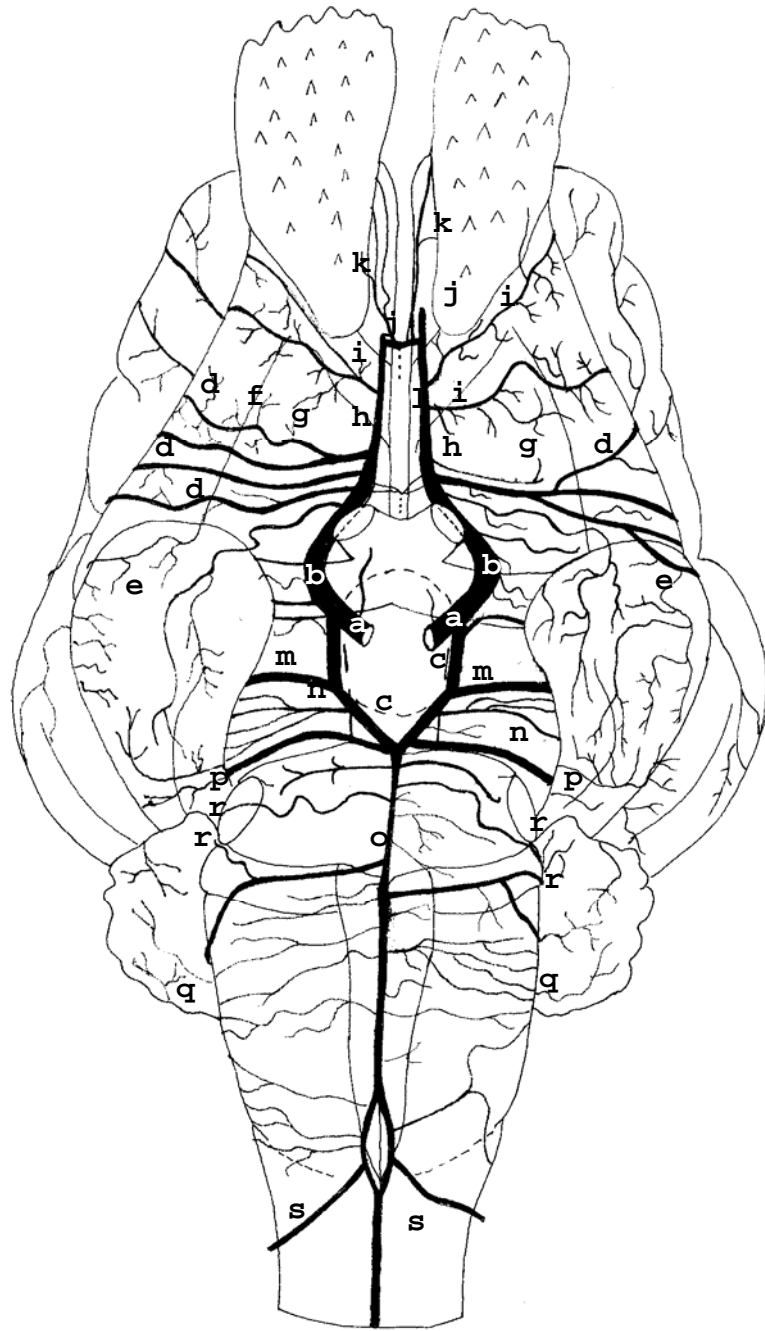


Figura 23 – Obs. 22 (macho)

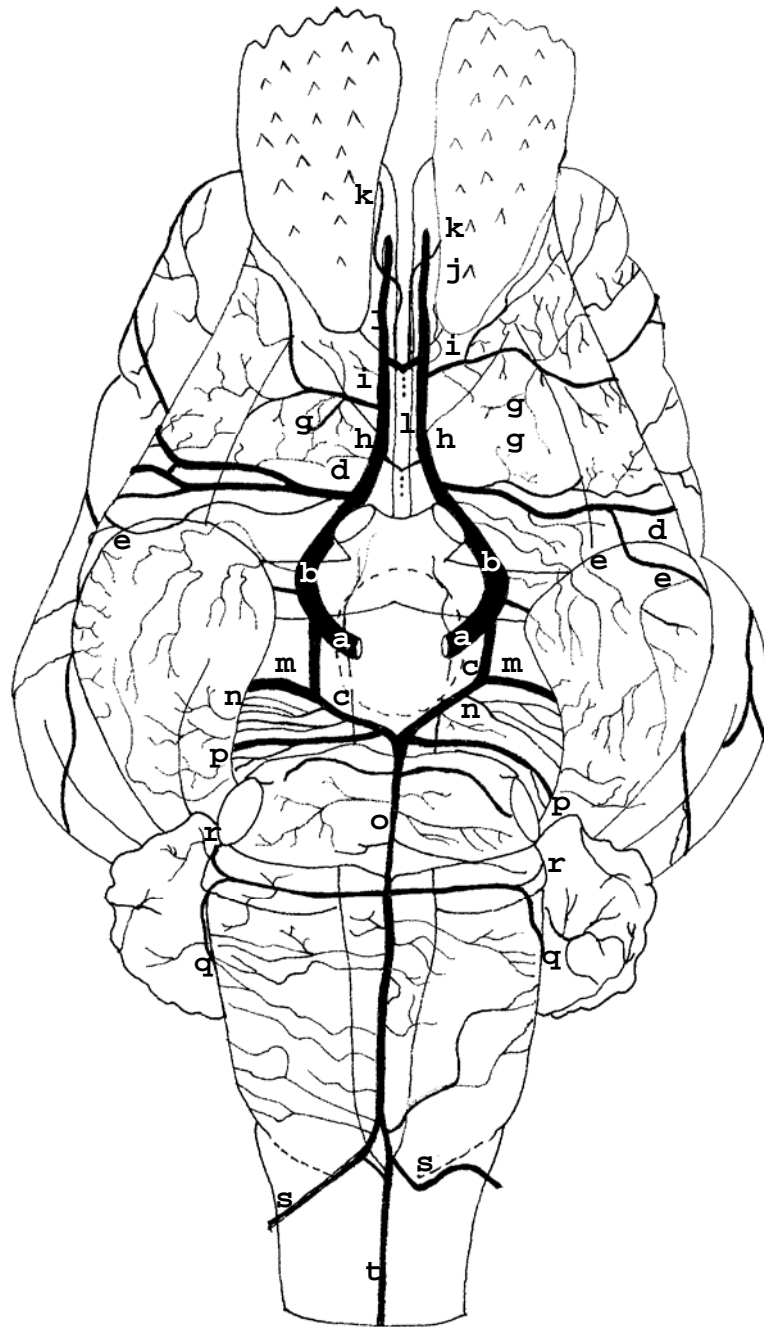


Figura 24 – Obs. 23 (fêmea)

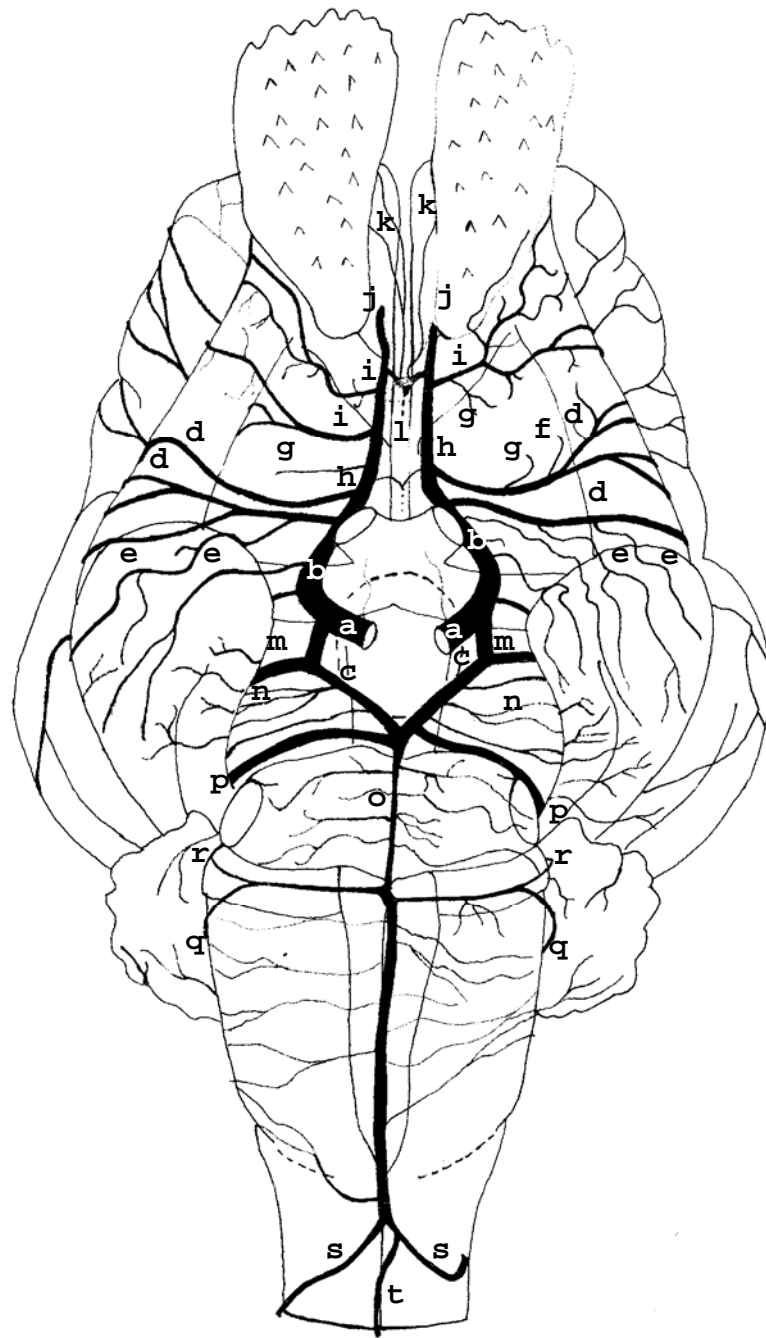


Figura 25 – Obs. 24 (macho)

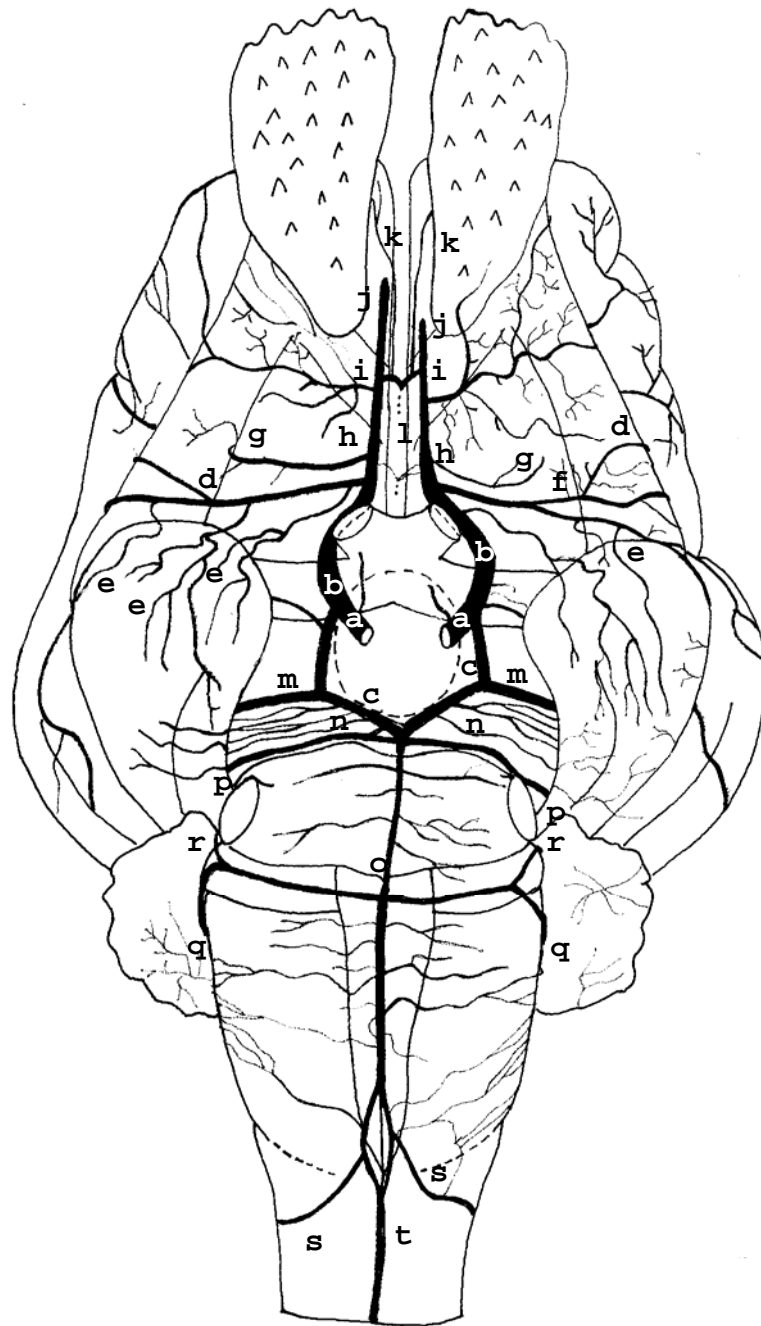


Figura 26 – Obs. 25 (fêmea)

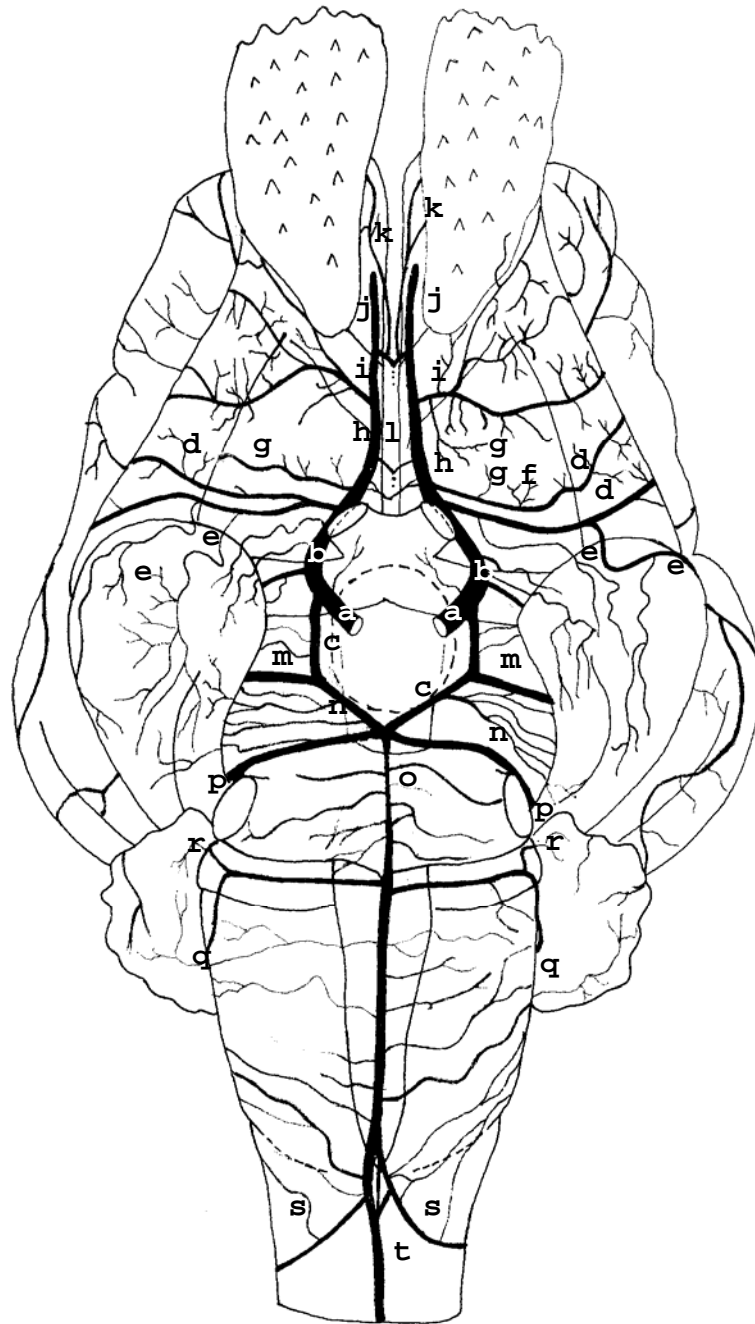


Figura 27 – Obs. 26 (fêmea)

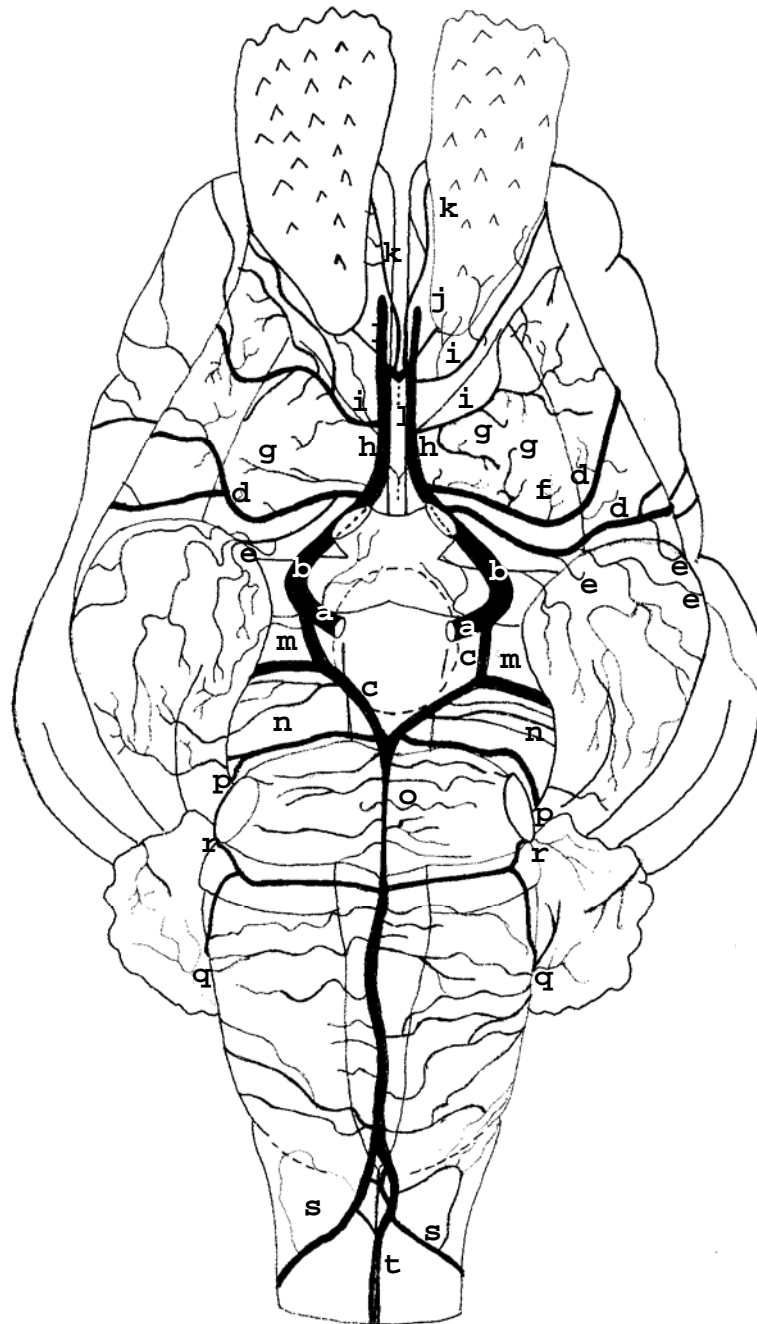


Figura 28 – Obs. 27 (fêmea)

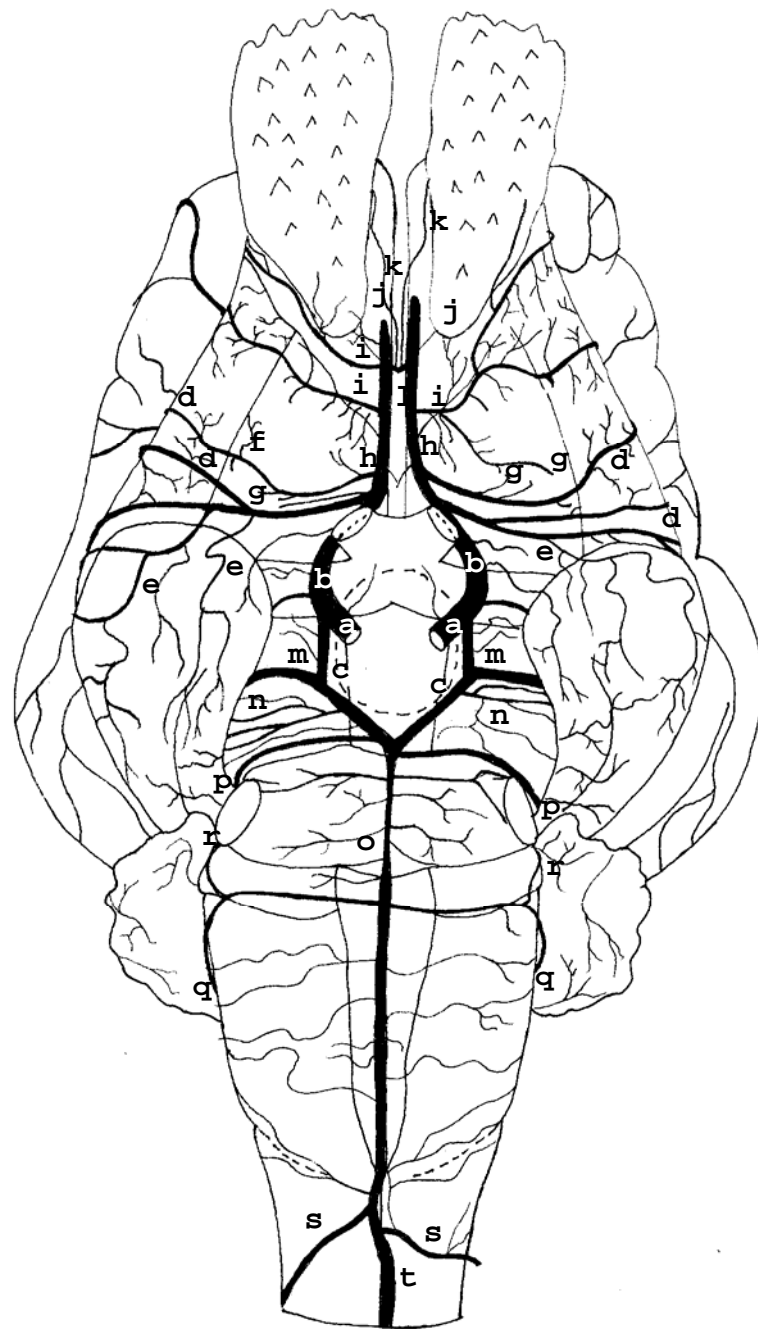


Figura 29 – Obs. 28 (fêmea)

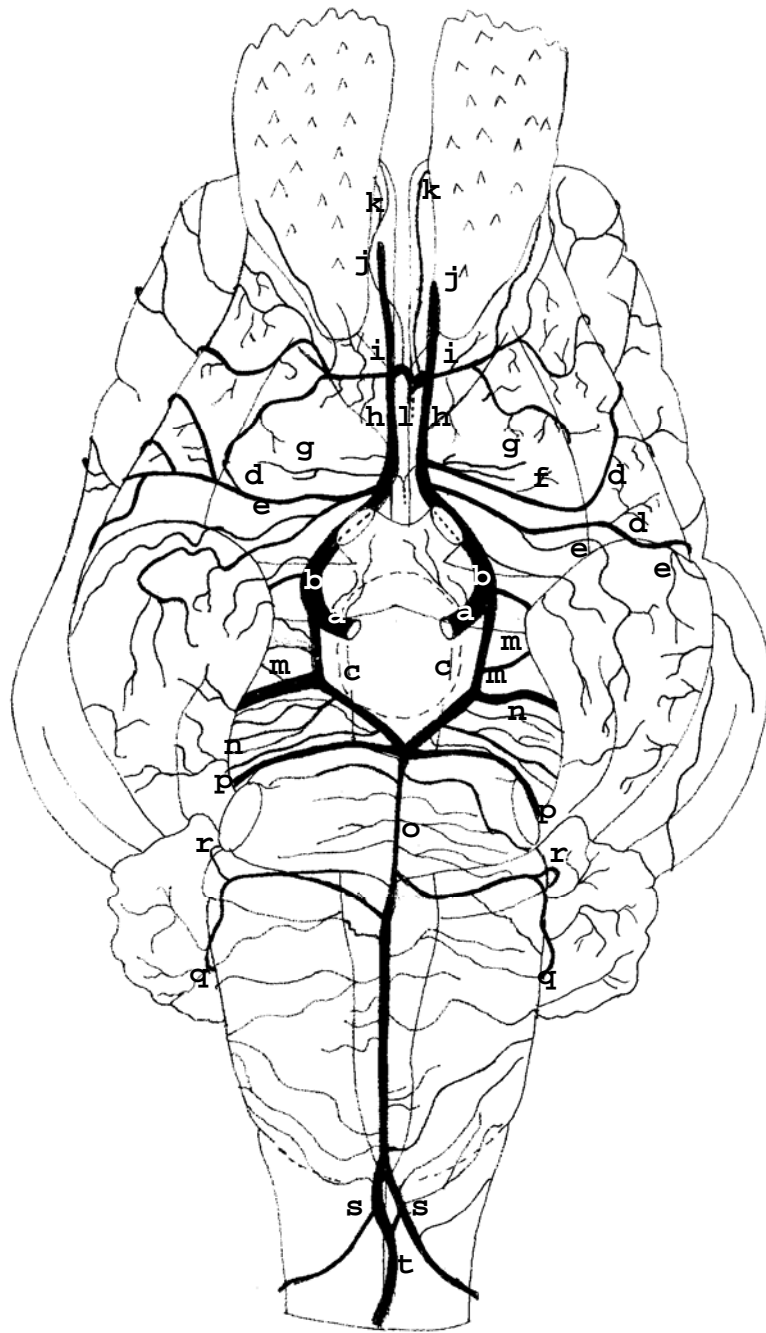


Figura 30 – Obs. 29 (fêmea)

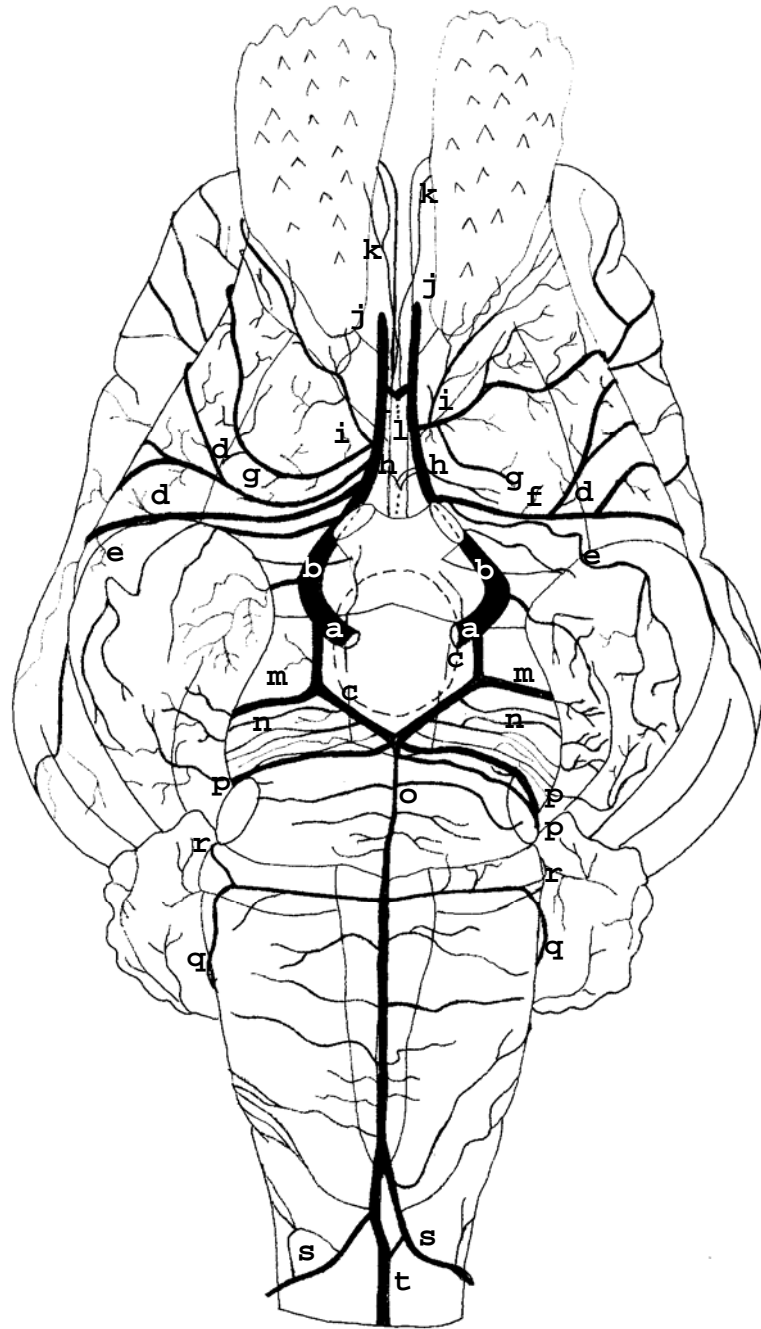


Figura 31 – Obs. 30 (macho)

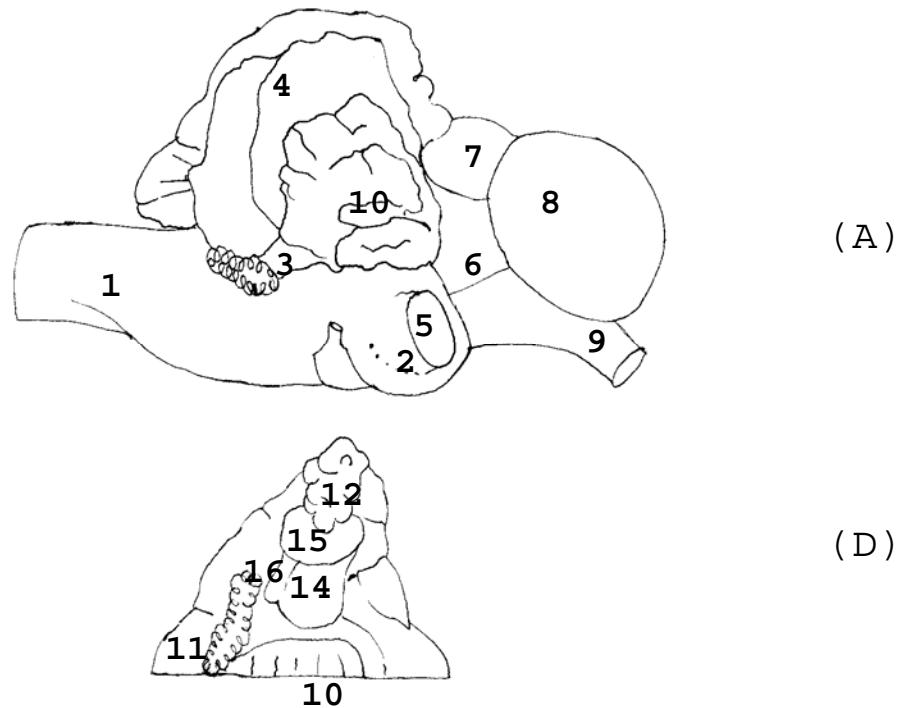


Figura 32 – Desenho esquemático do tronco encefálico com cerebelo em vista lateral direita (A) e detalhe da base do hemi-cerebelo direito rebatido em vista ventral (B): 1 – Medula Oblonga; 2 – Ponte; 3 – Plexo corióide do IV Ventrículo; 4 – Cerebelo; 5 – Nervo Trigêmio (V par craniano); 6 – Pedúnculo Cerebral; 7 – Colículo Rostral; 8 – Tálamo Cortado; 9 - Nervo óptico (II par craniano); 10 – Lóbulo Língua; 11 – Lóbulo Nódulo; 12 – Lóbulo Flóculo; 13 – Paraflóculo; 14 – Braço Conjuntivo (Pedúnculo Cerebral Rostral); 15 – Braço da Ponte (Pedúnculo Cerebral Médio); 16 – Corpo Restiforme (Pedúnculo Cerebral Caudal)

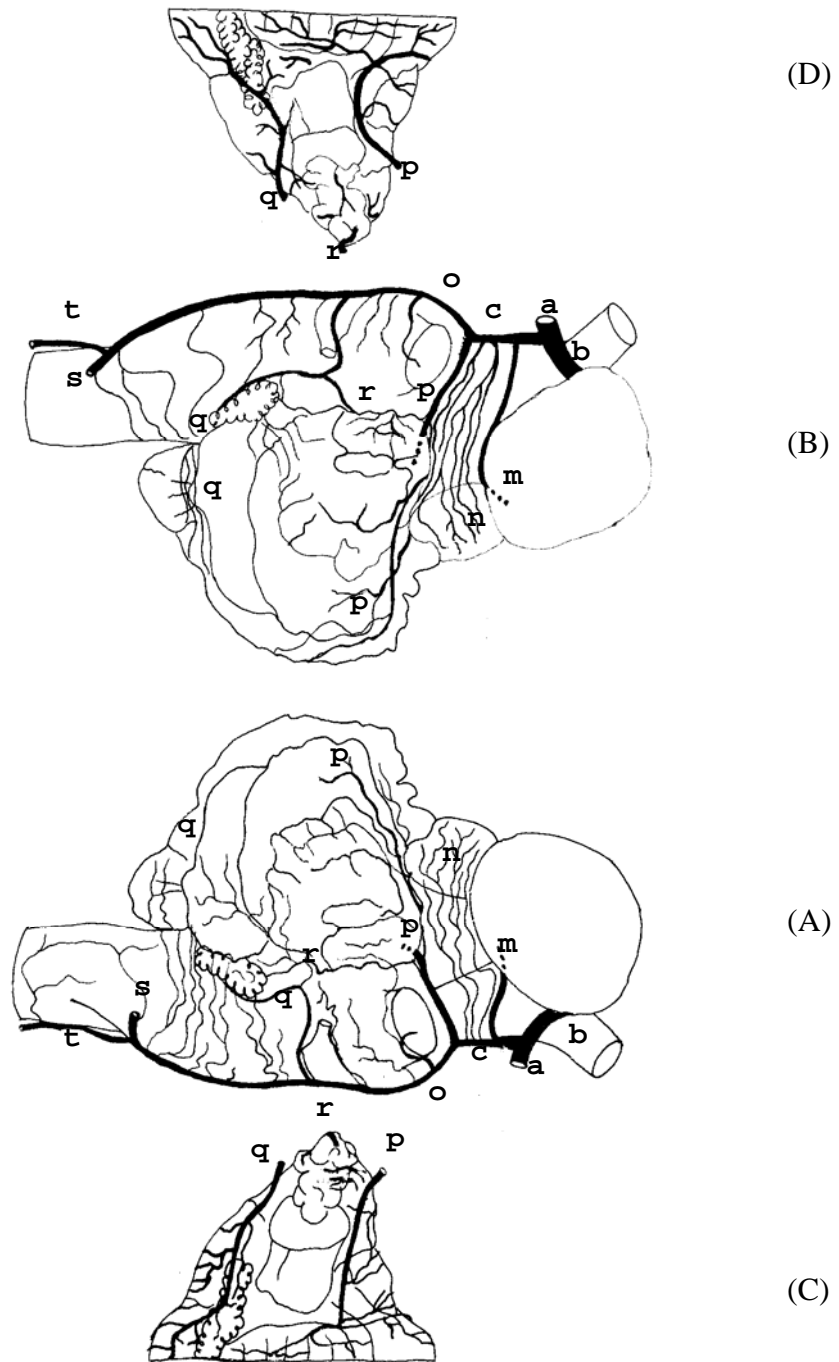


Figura 33 – Obs. 01 (fêmea)

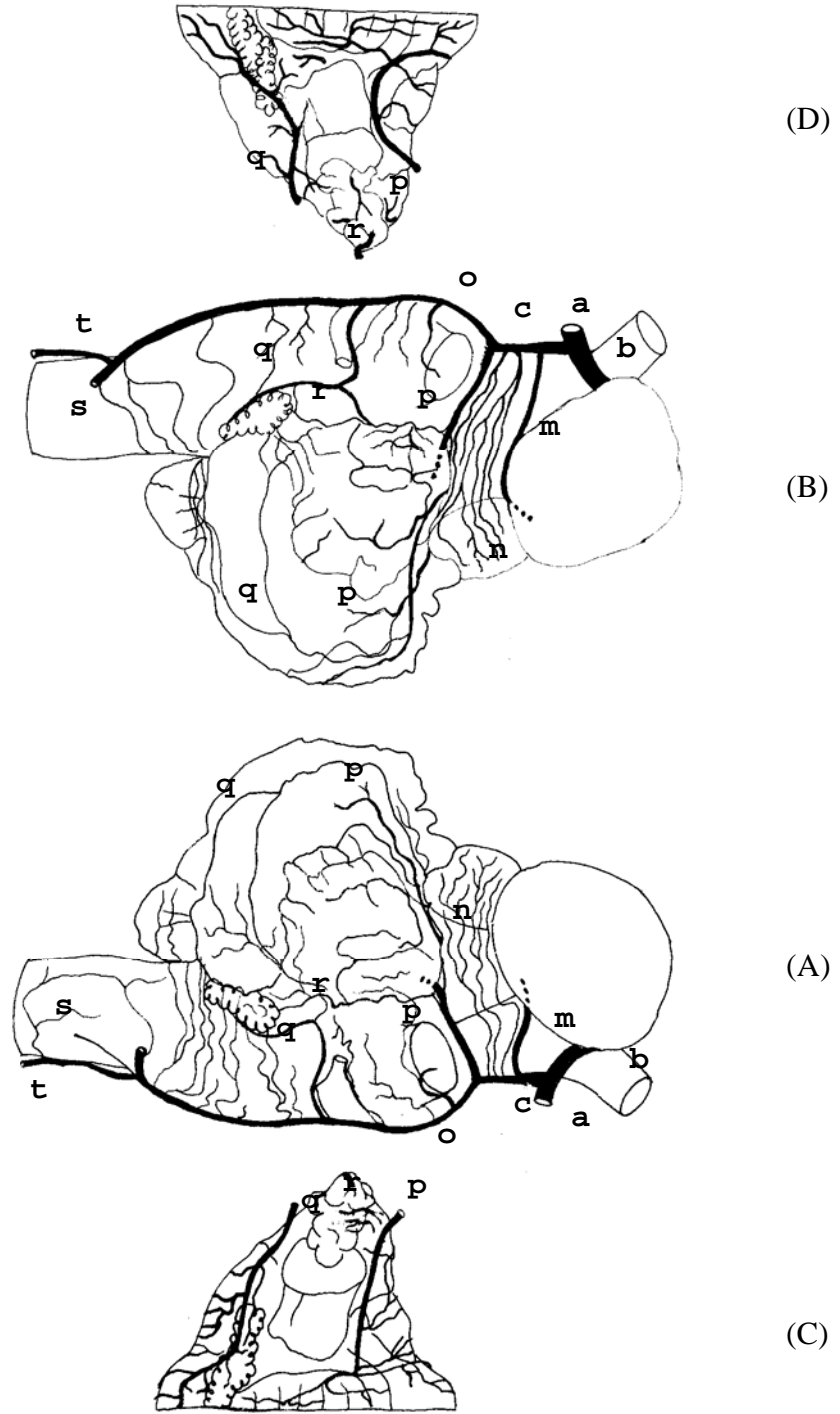


Figura 34 – Obs. 02 (macho)

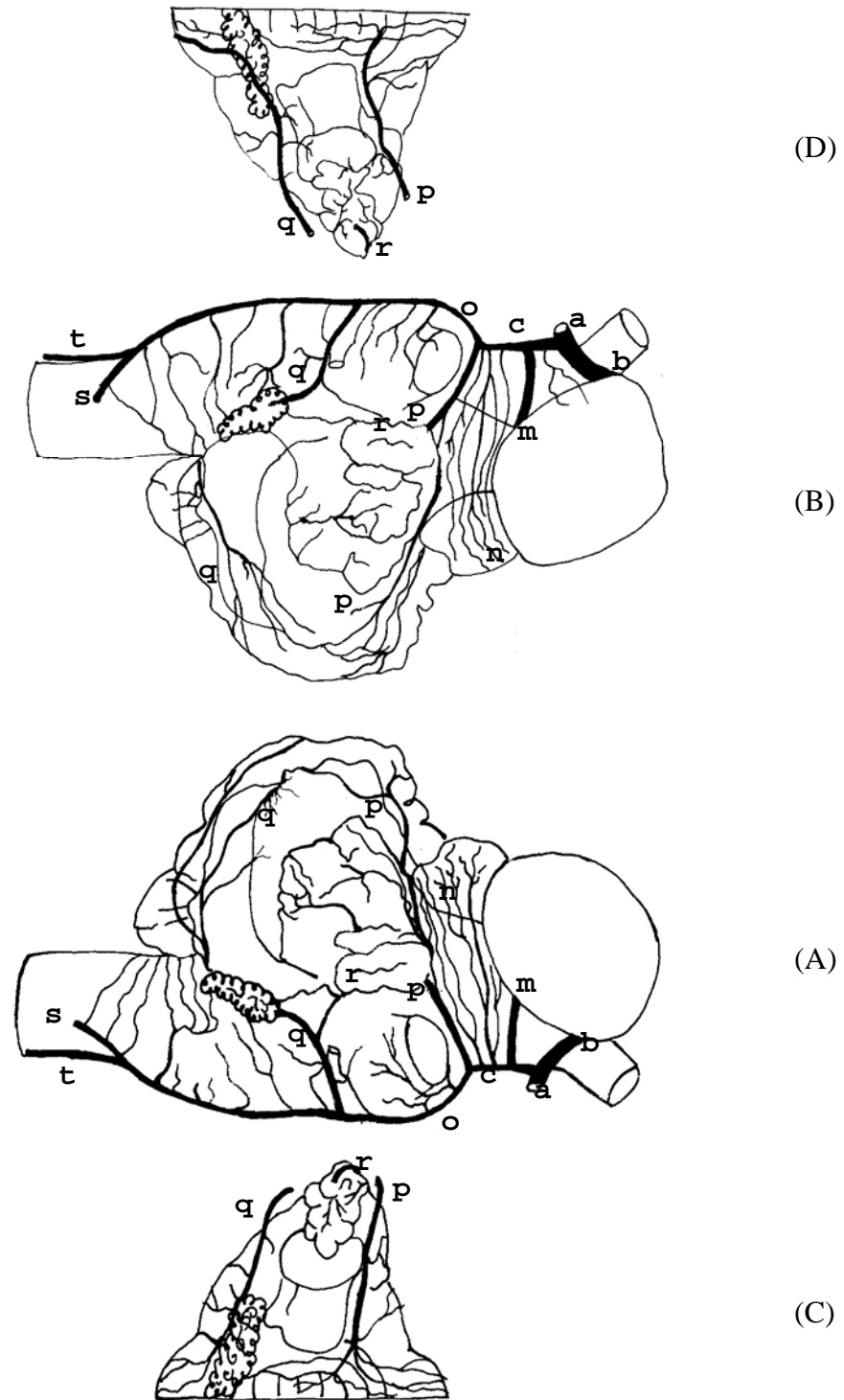


Figura 35 – Obs. 03 (fêmea)

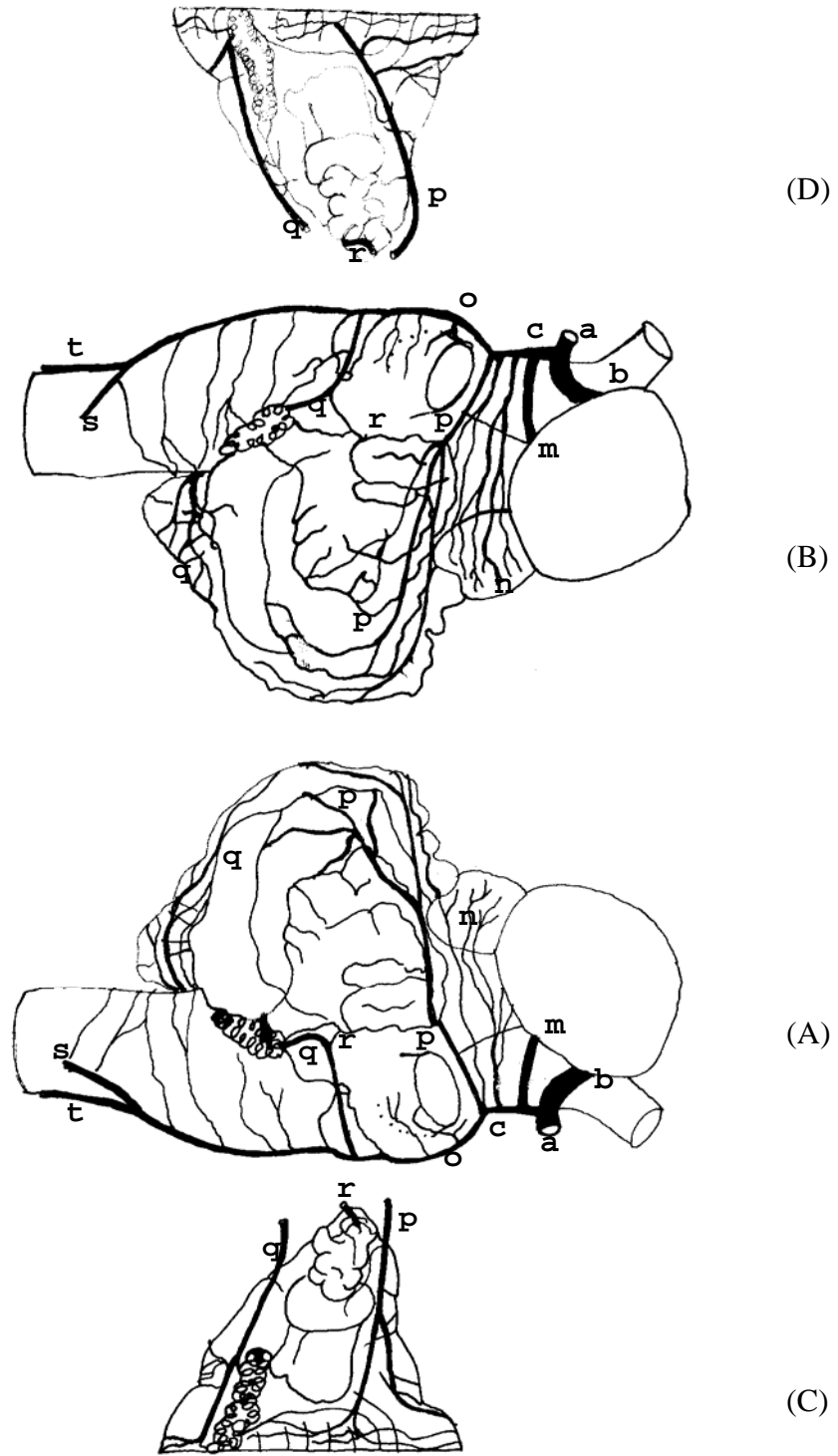


Figura 36 – Obs. 04 (macho)

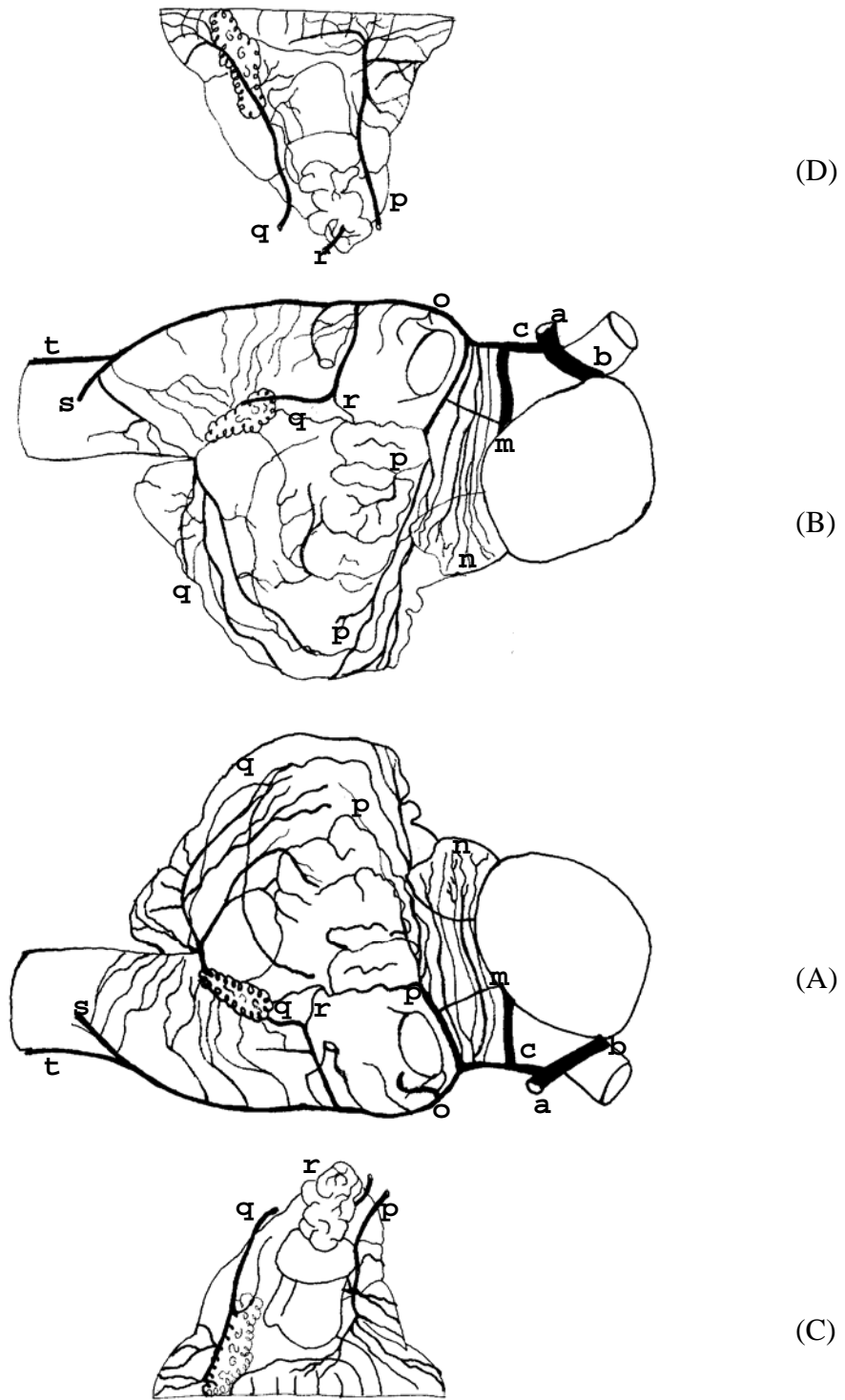


Figura 37 – Obs. 05 (macho)

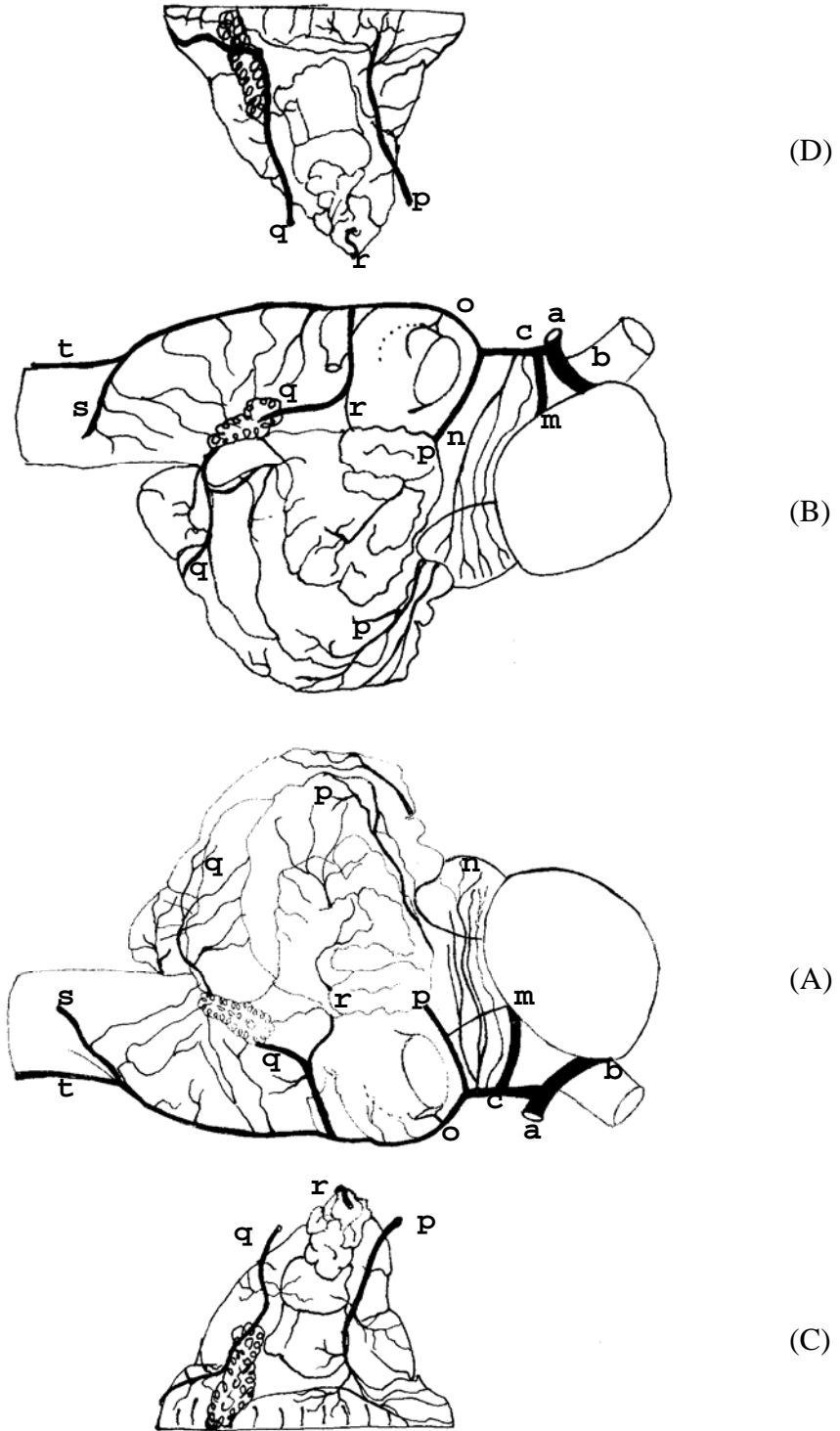


Figura 38 – Obs. 06 (fêmea)

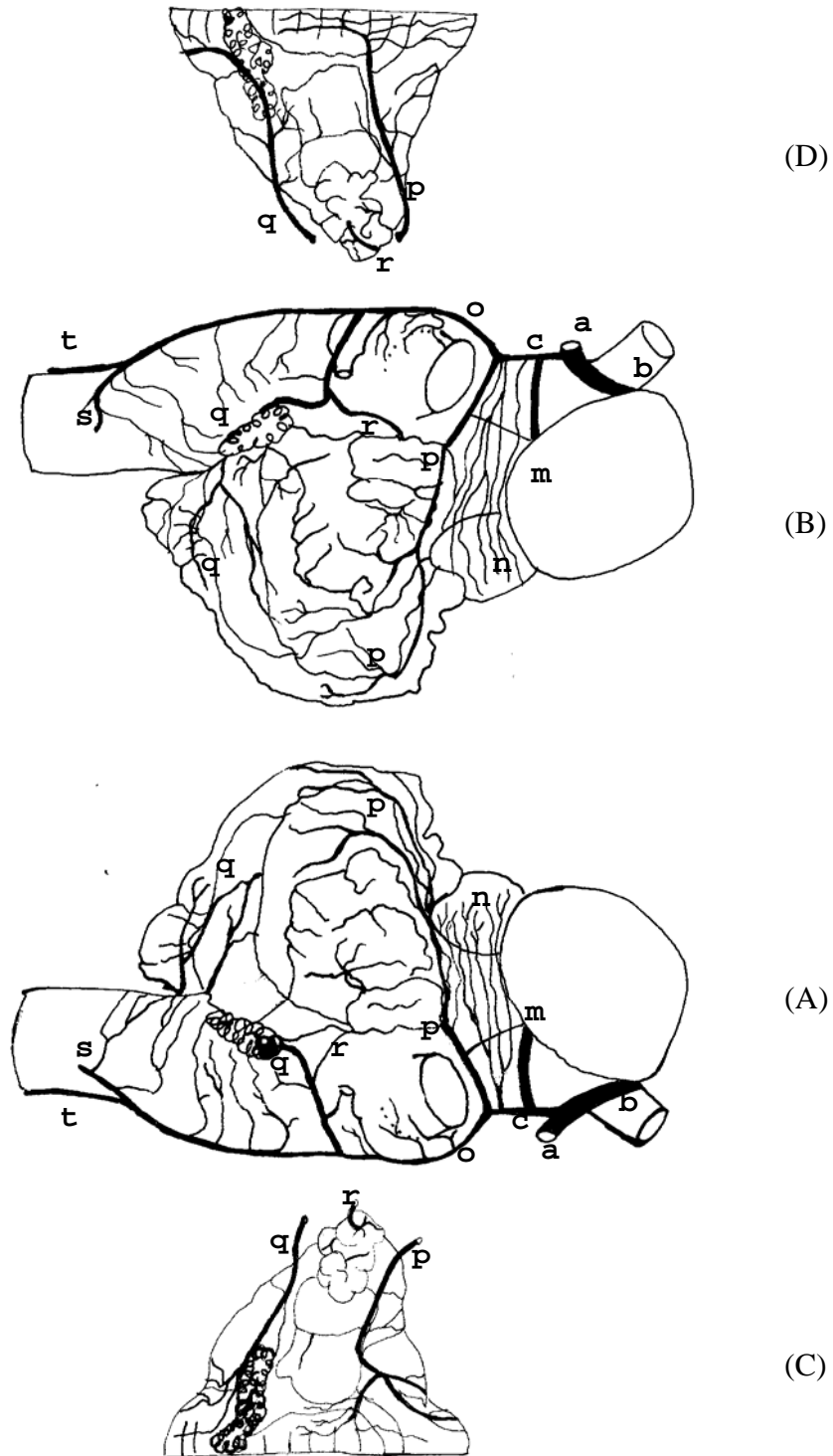


Figura 39 – Obs. 07 (macho)

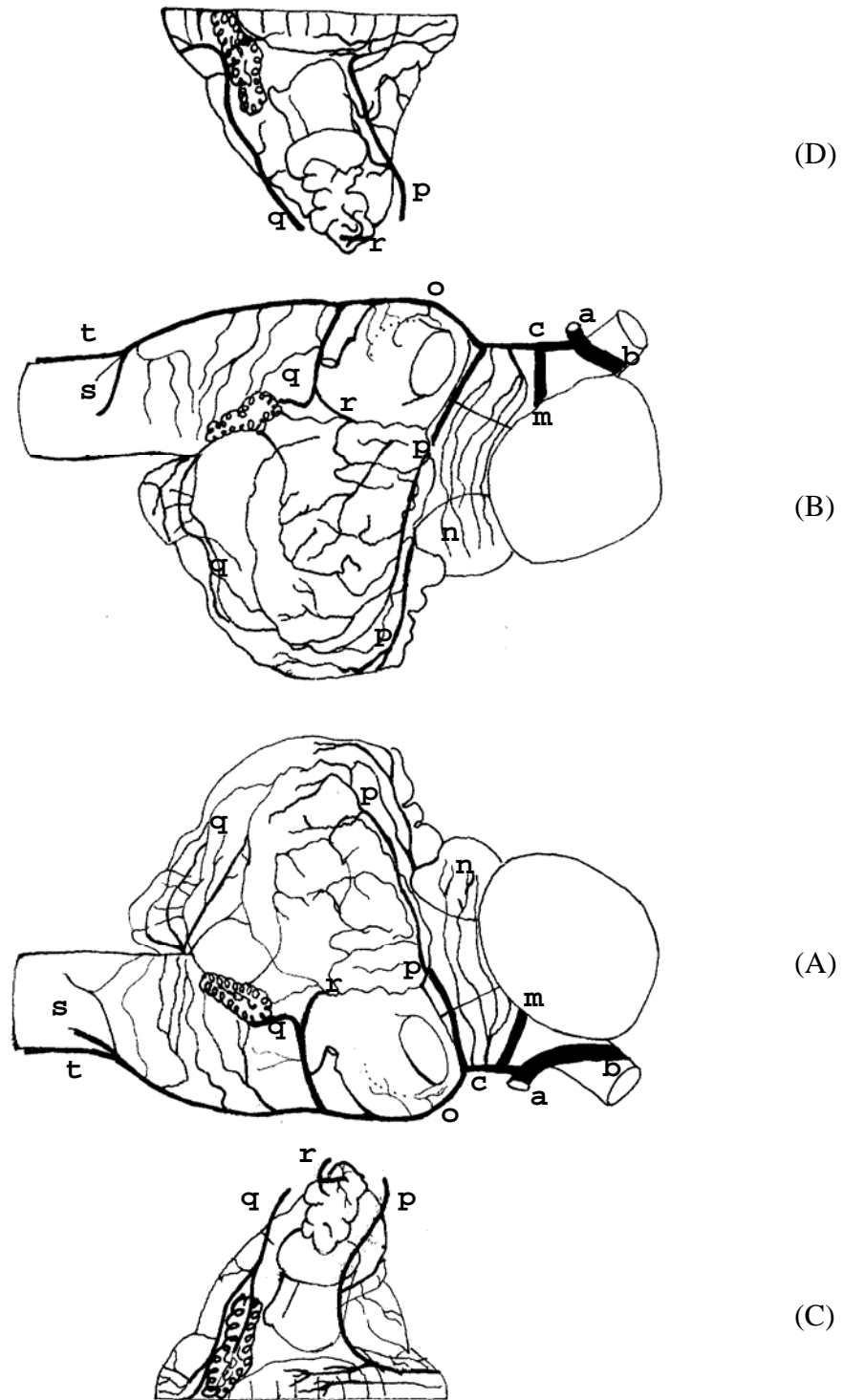


Figura 40 – Obs. 08 (fêmea)

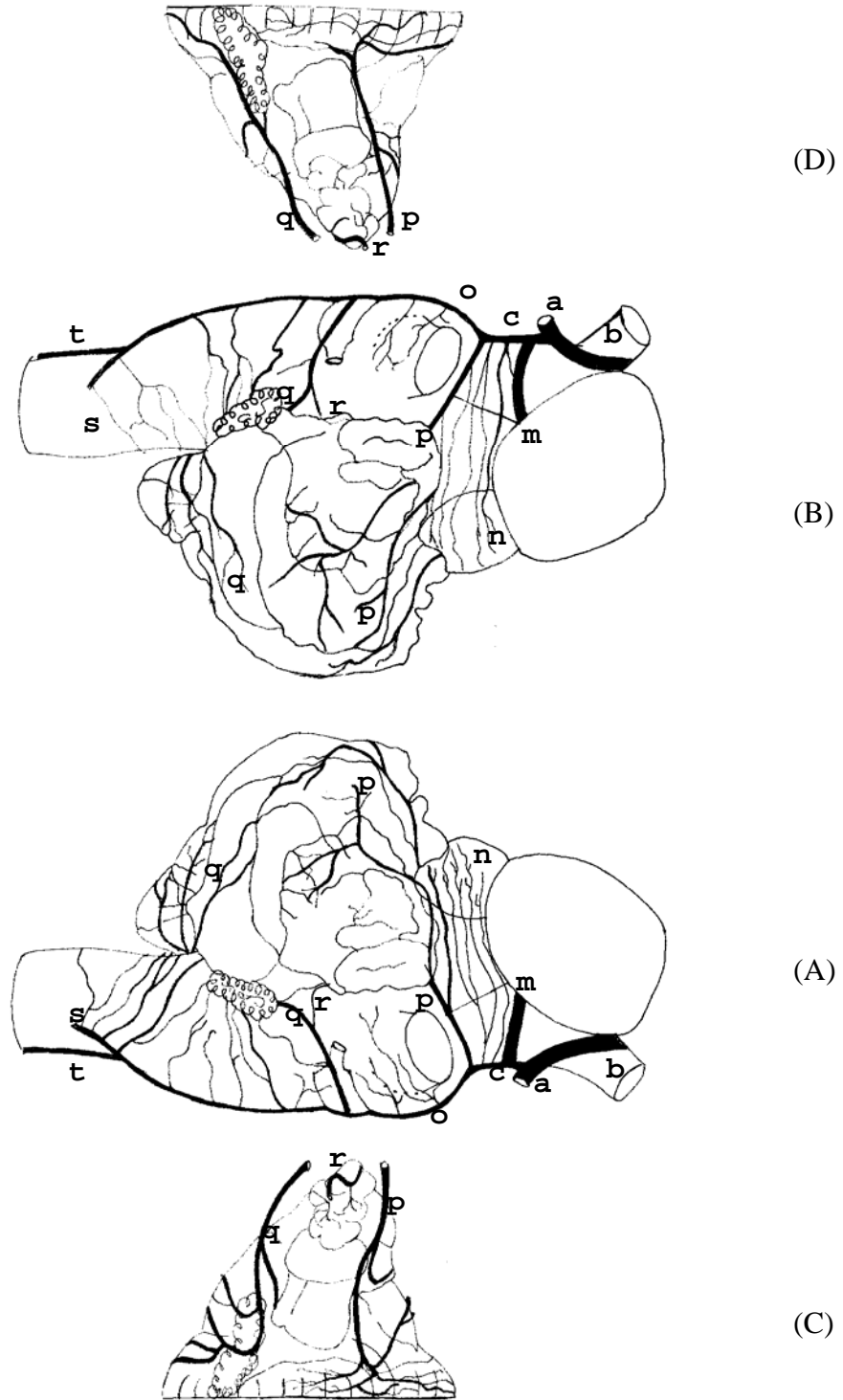


Figura 41 – Obs. 09 (fêmea)

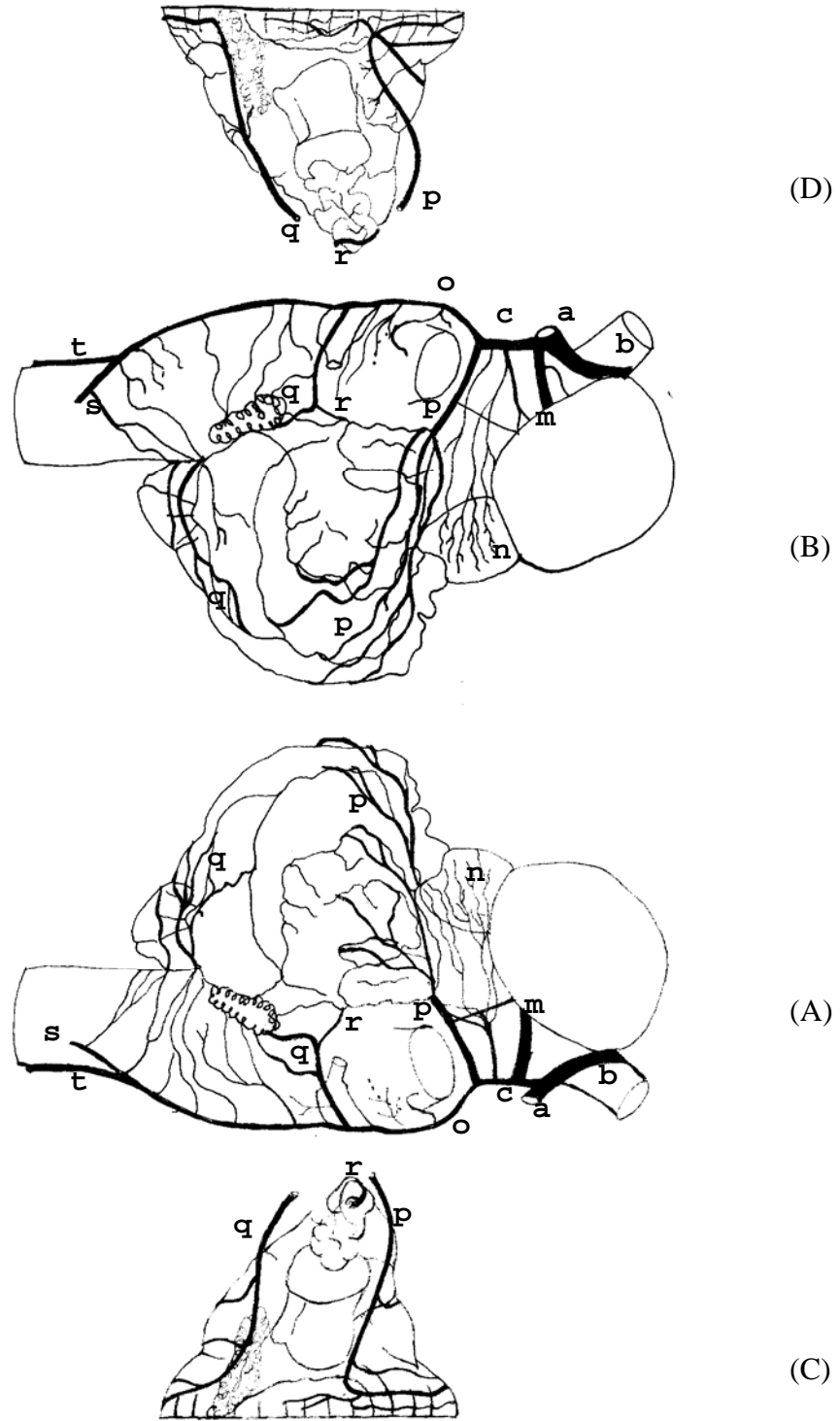


Figura 42 – Obs. 10 (macho)

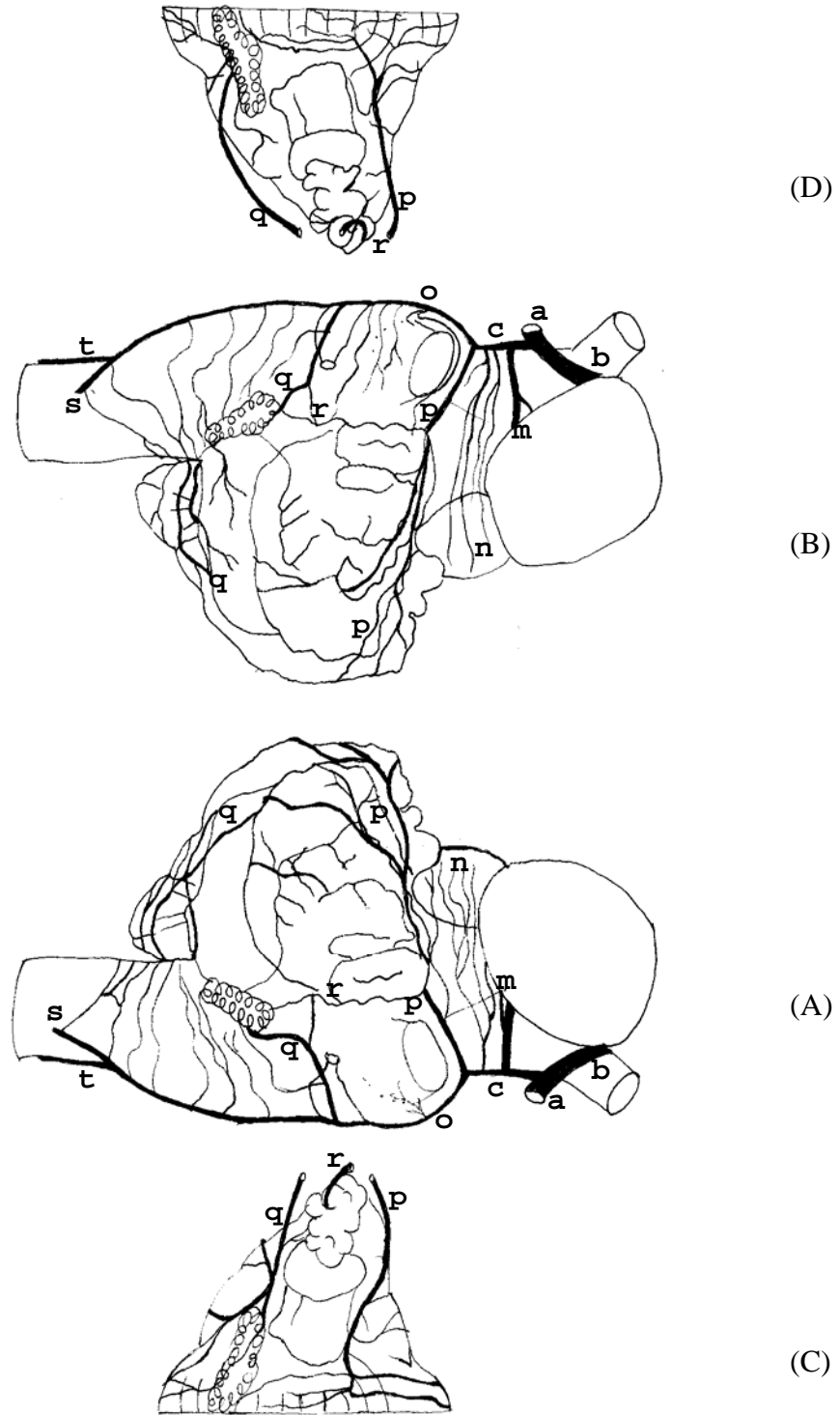


Figura 43 – Obs. 11 (fêmea)

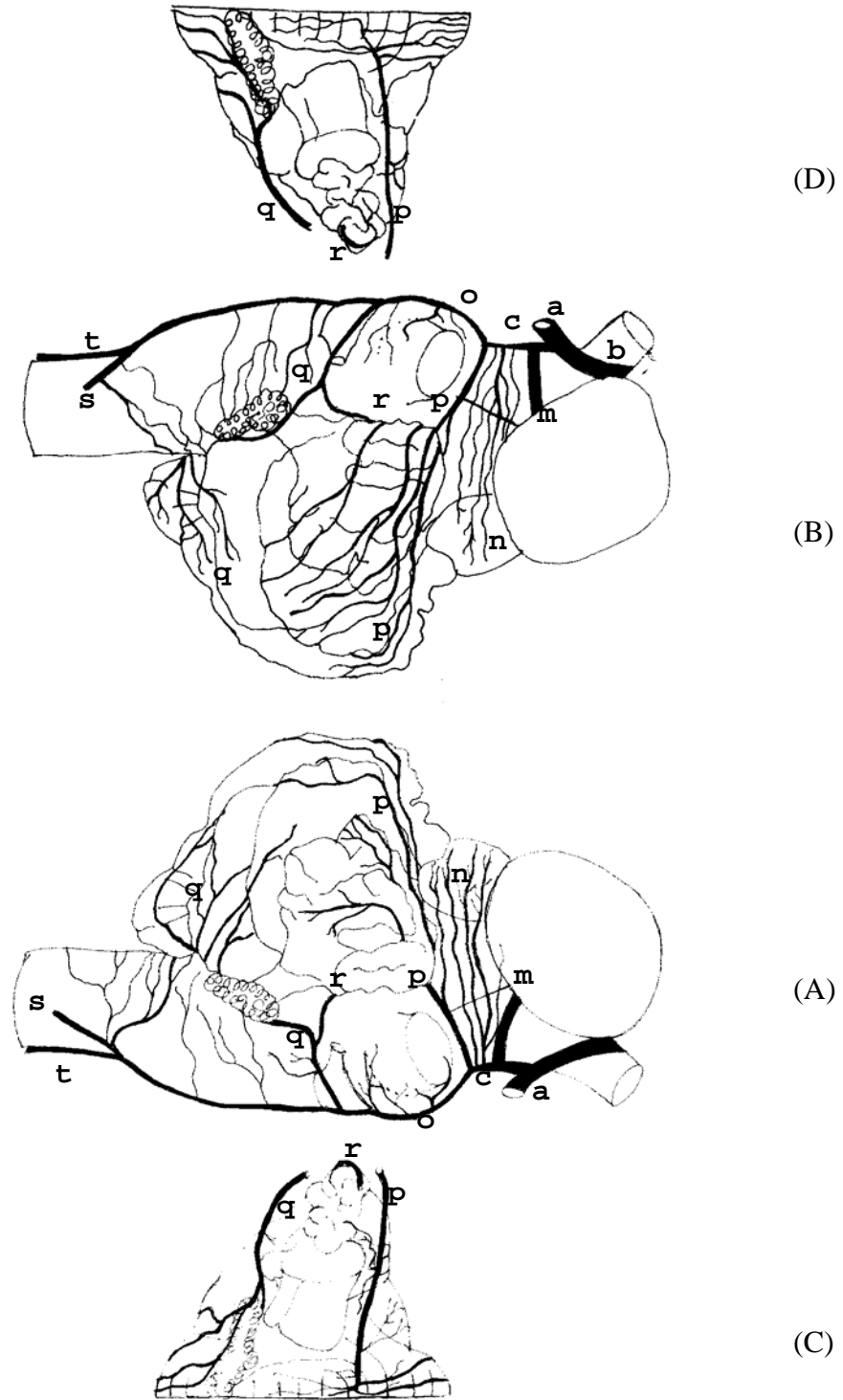


Figura 44 – Obs. 12 (macho)

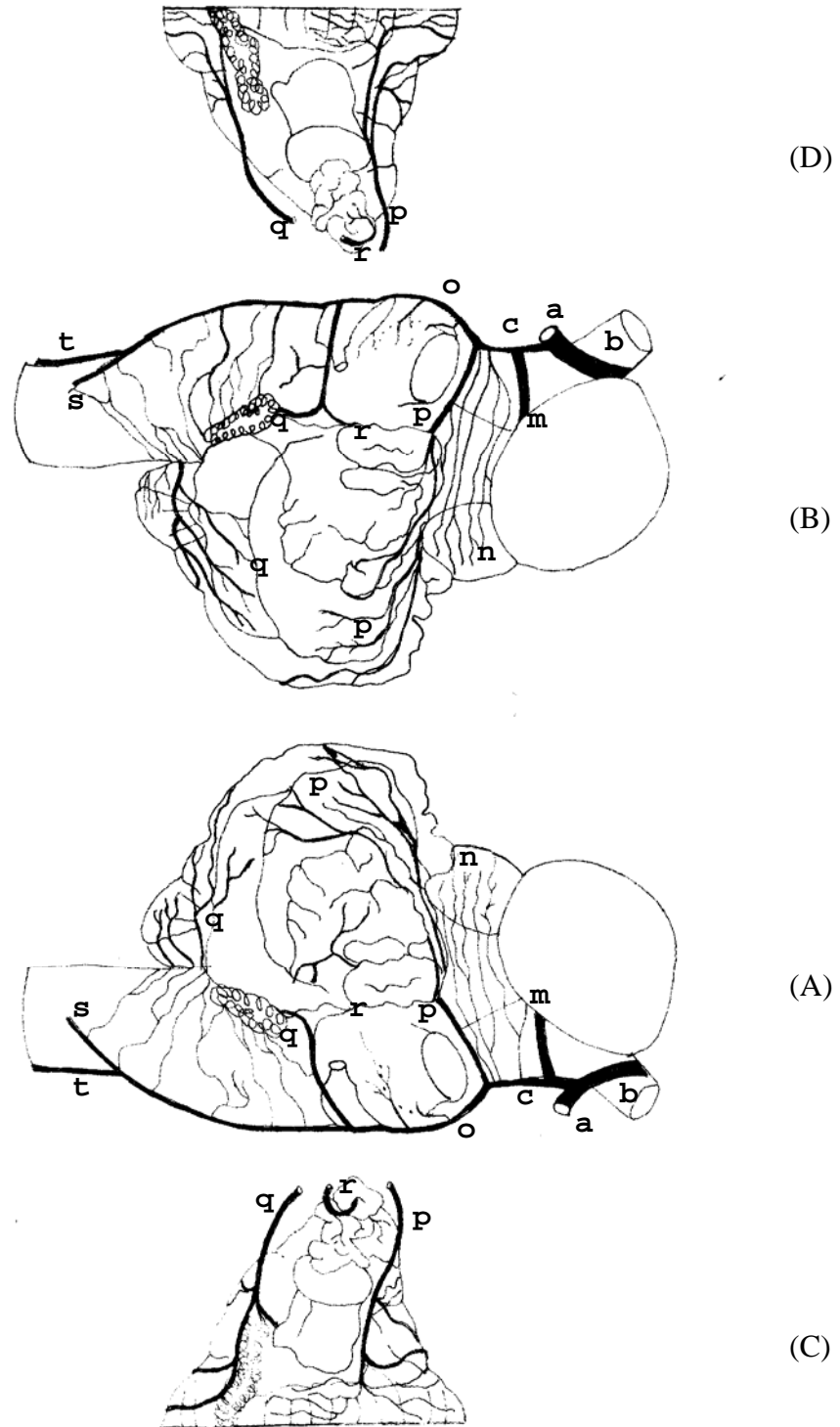


Figura 45 – Obs. 13 (macho)

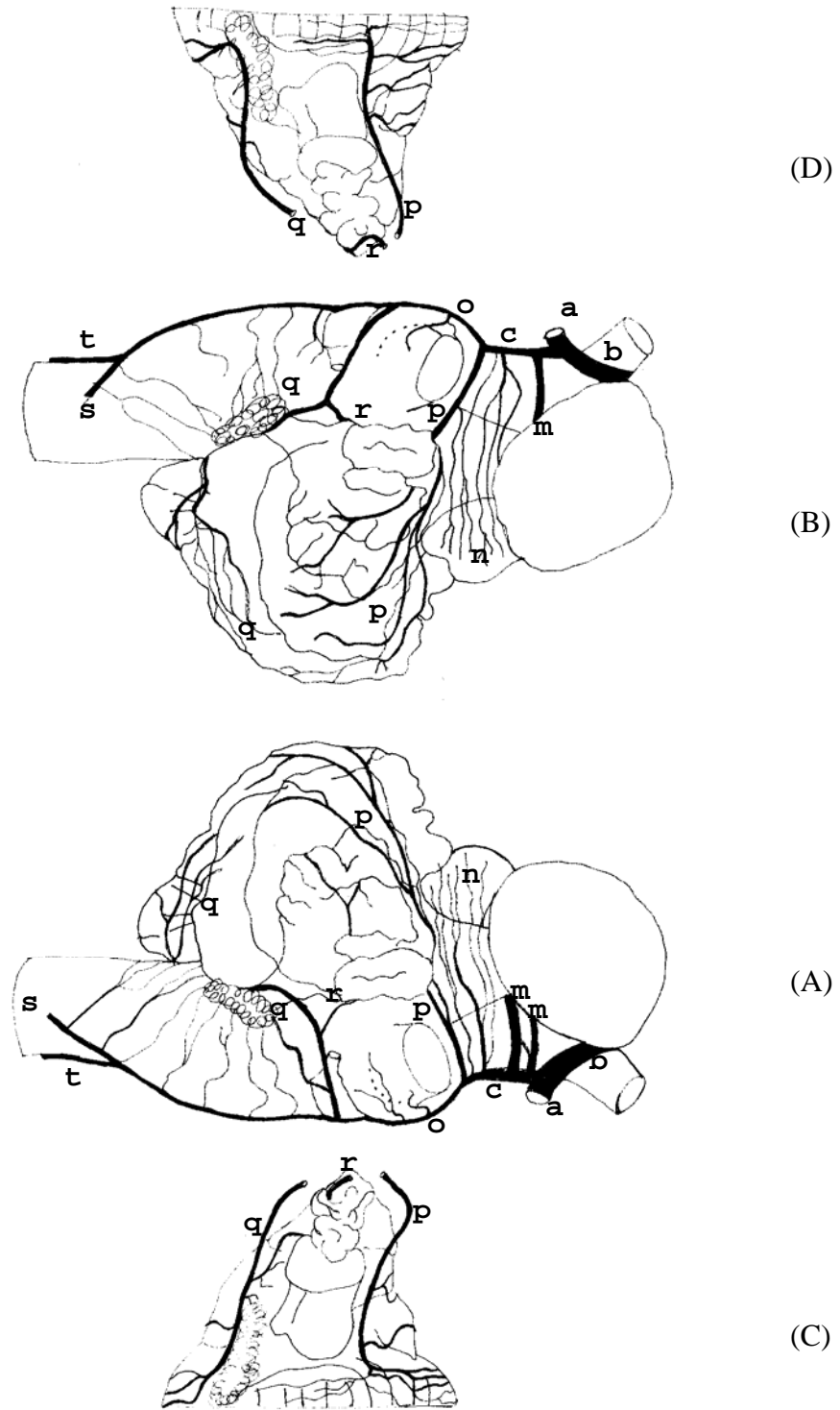


Figura 46 – Obs. 14 (macho)

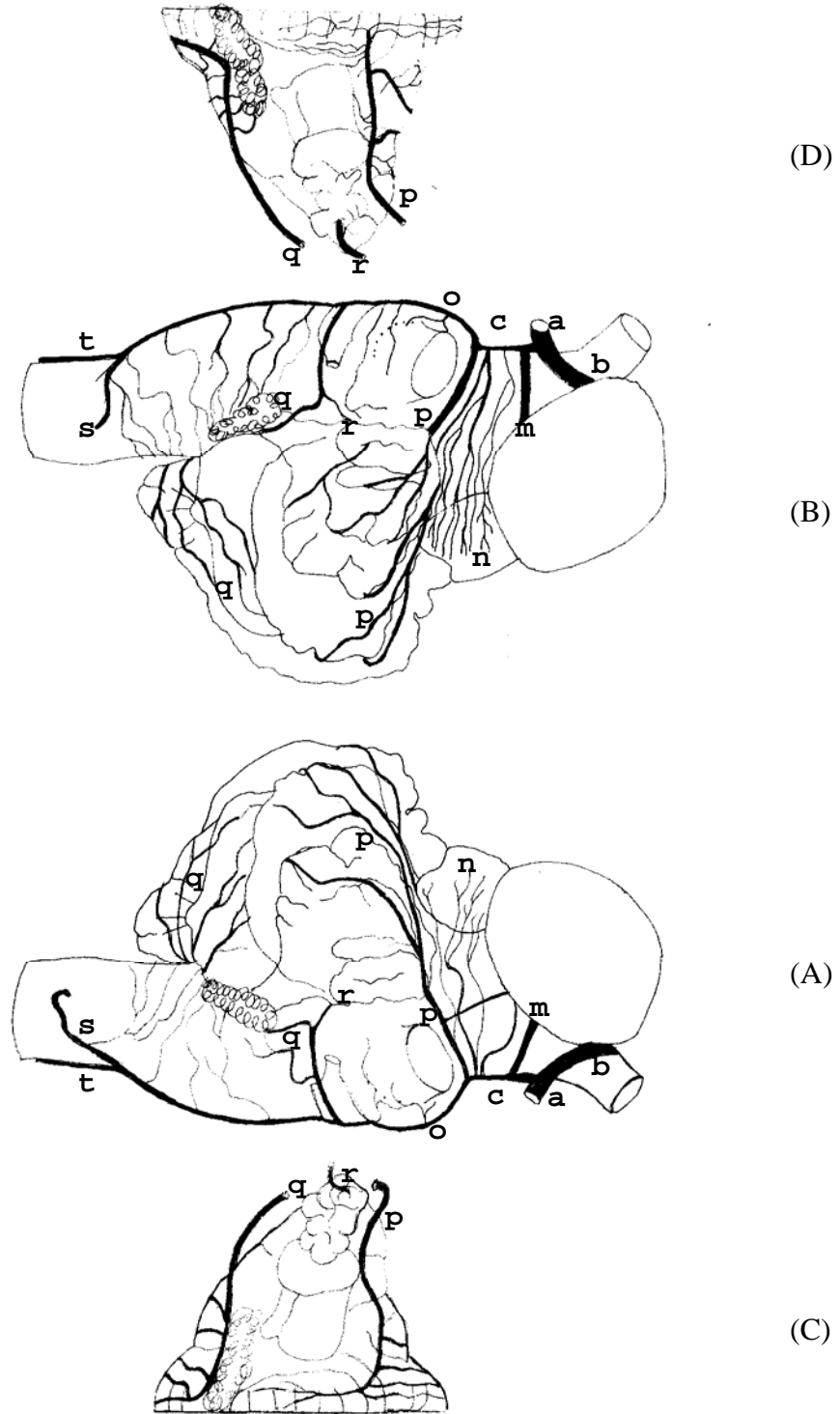


Figura 47 – Obs. 15 (macho)

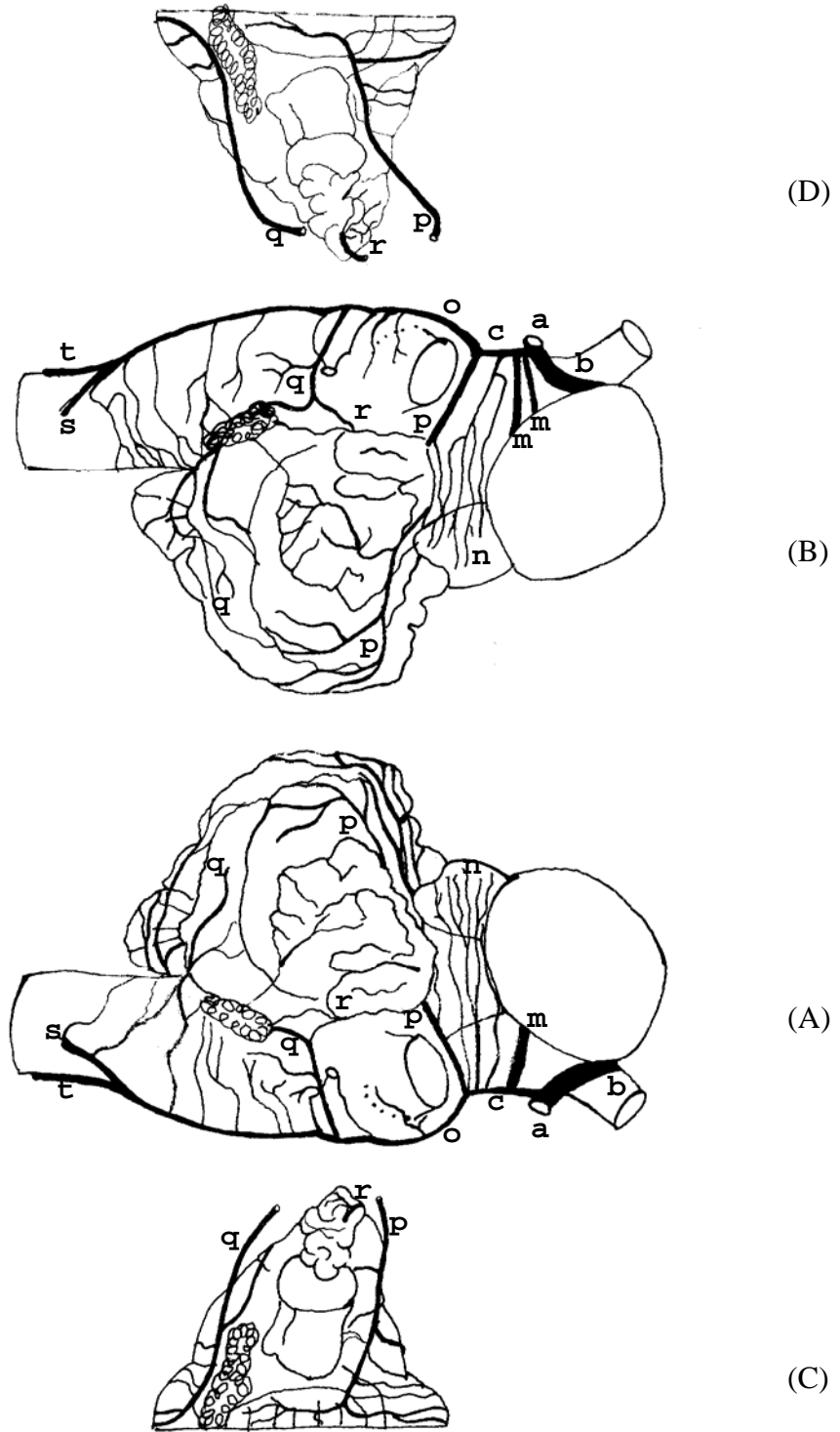


Figura 48 – Obs. 16 (fêmea)

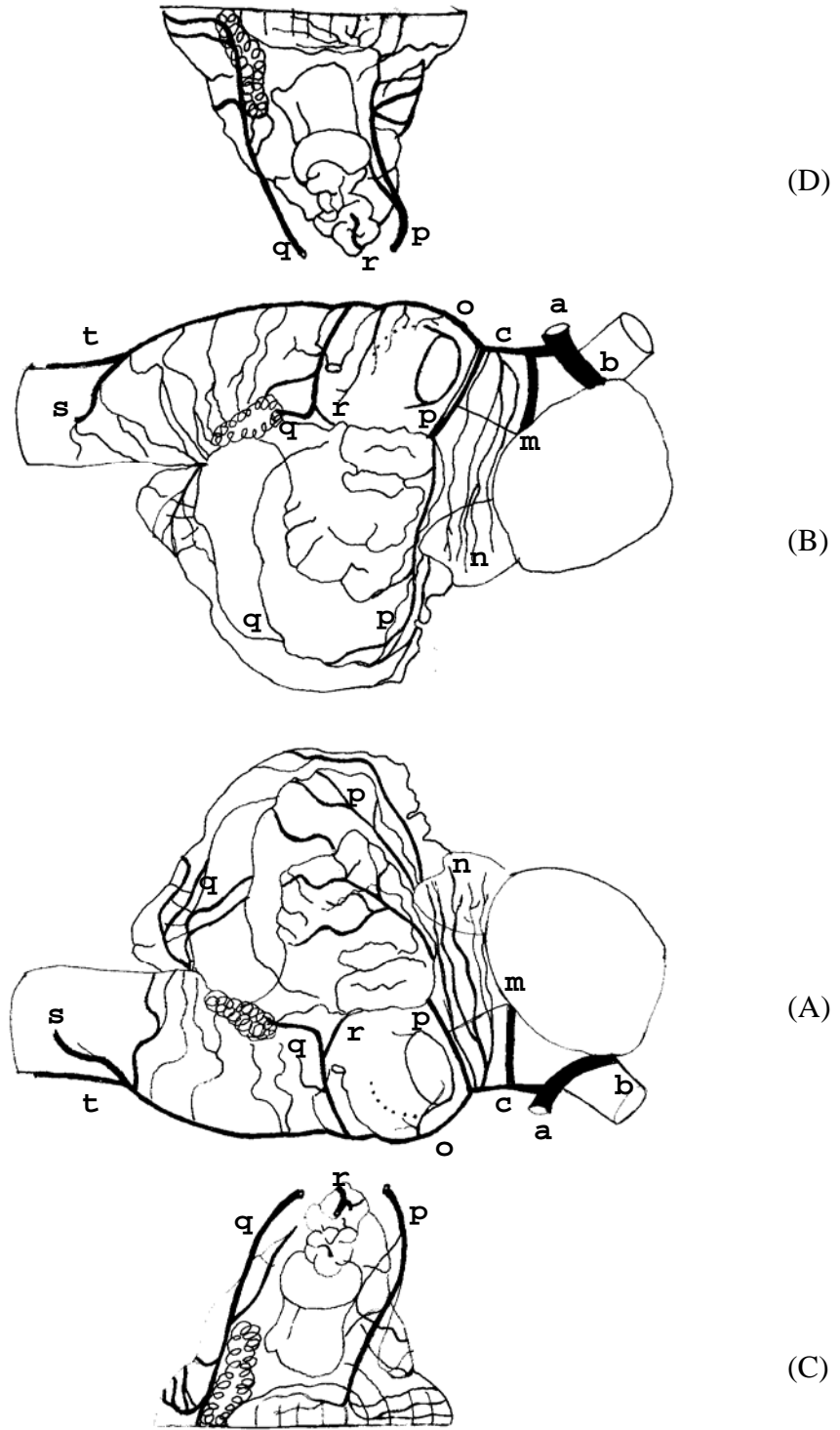


Figura 49 – Obs. 17 (fêmea)

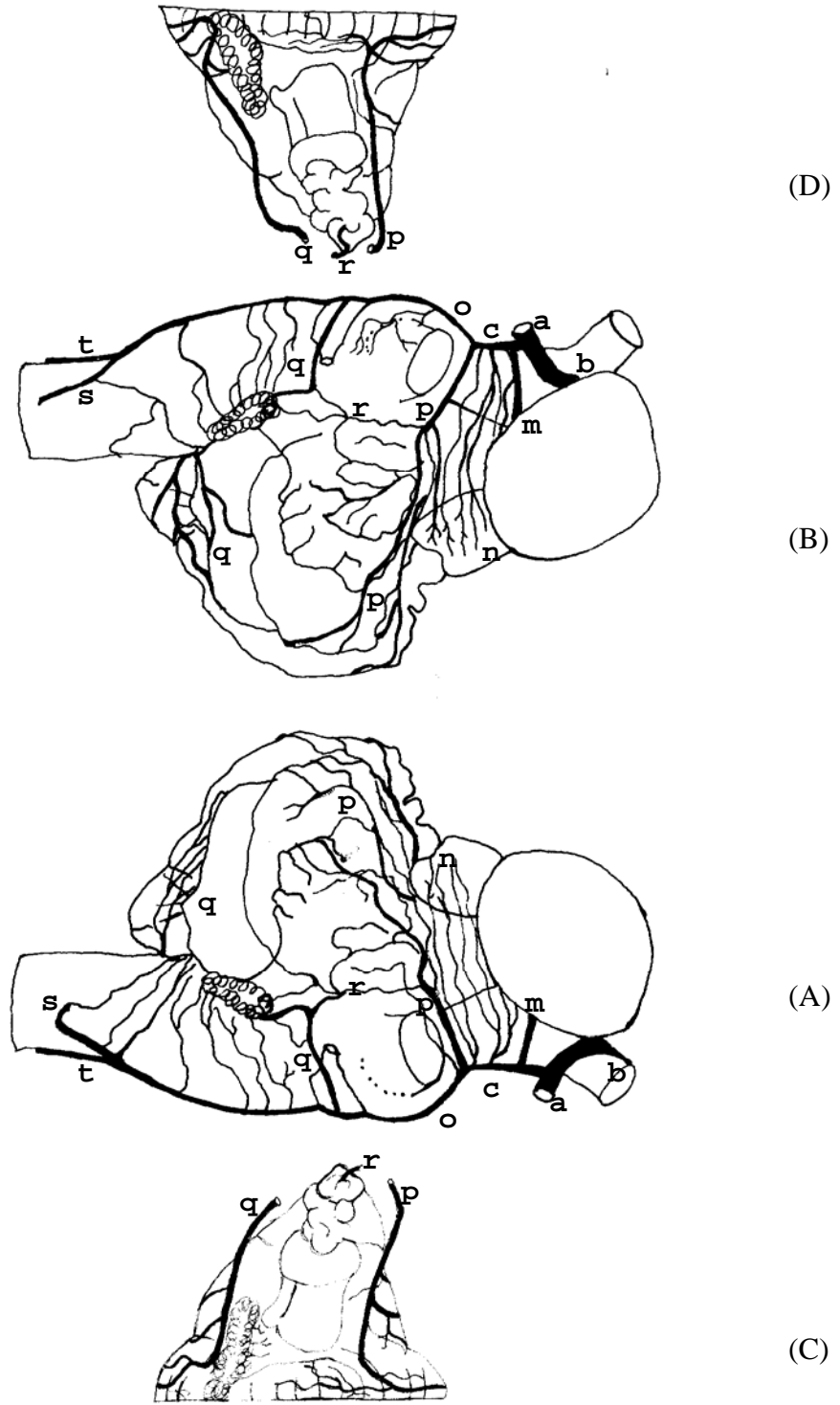


Figura 50 – Obs.18 (macho)

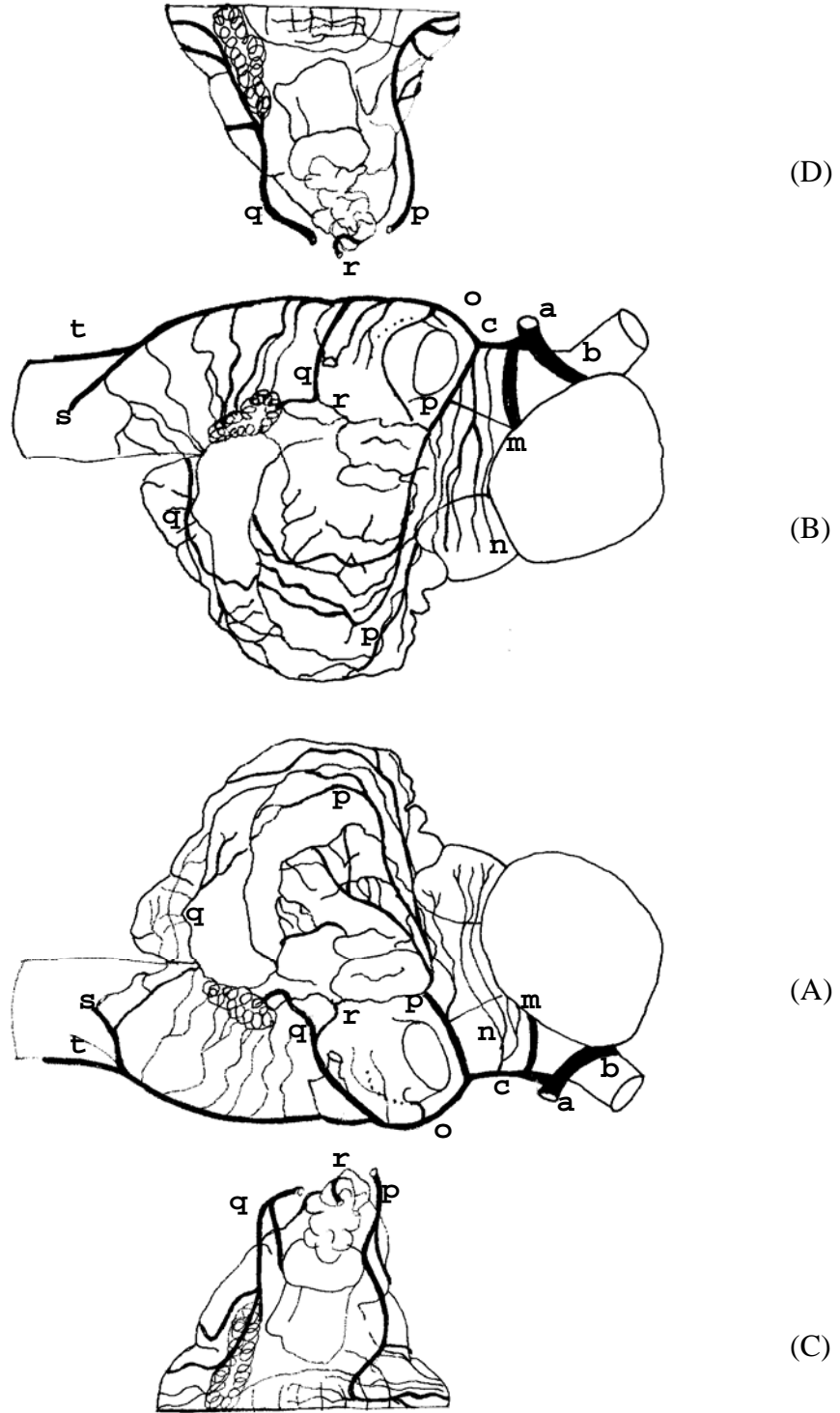


Figura 51 – Obs. 19 (fêmea)

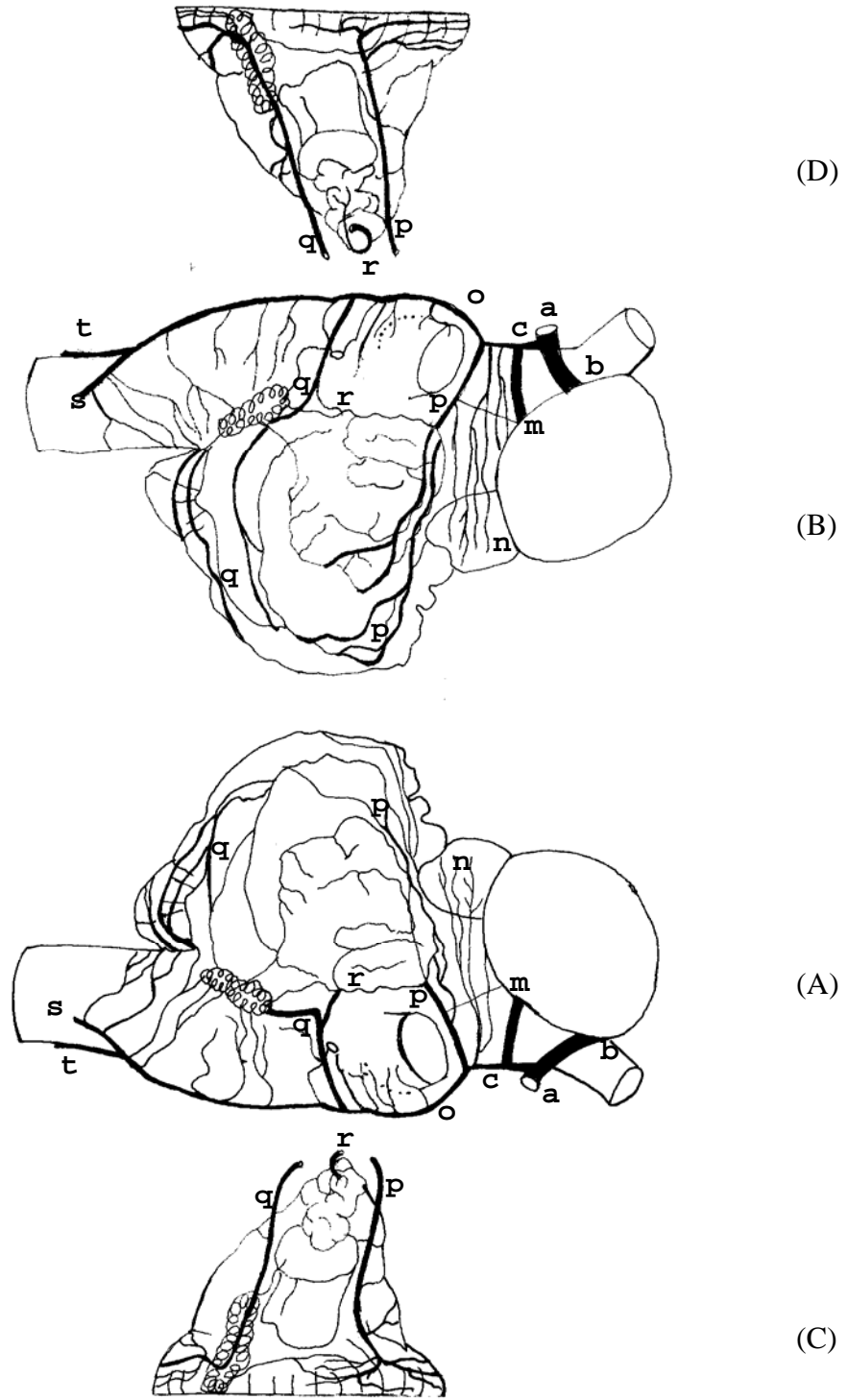


Figura 52 – Obs. 20 (macho)

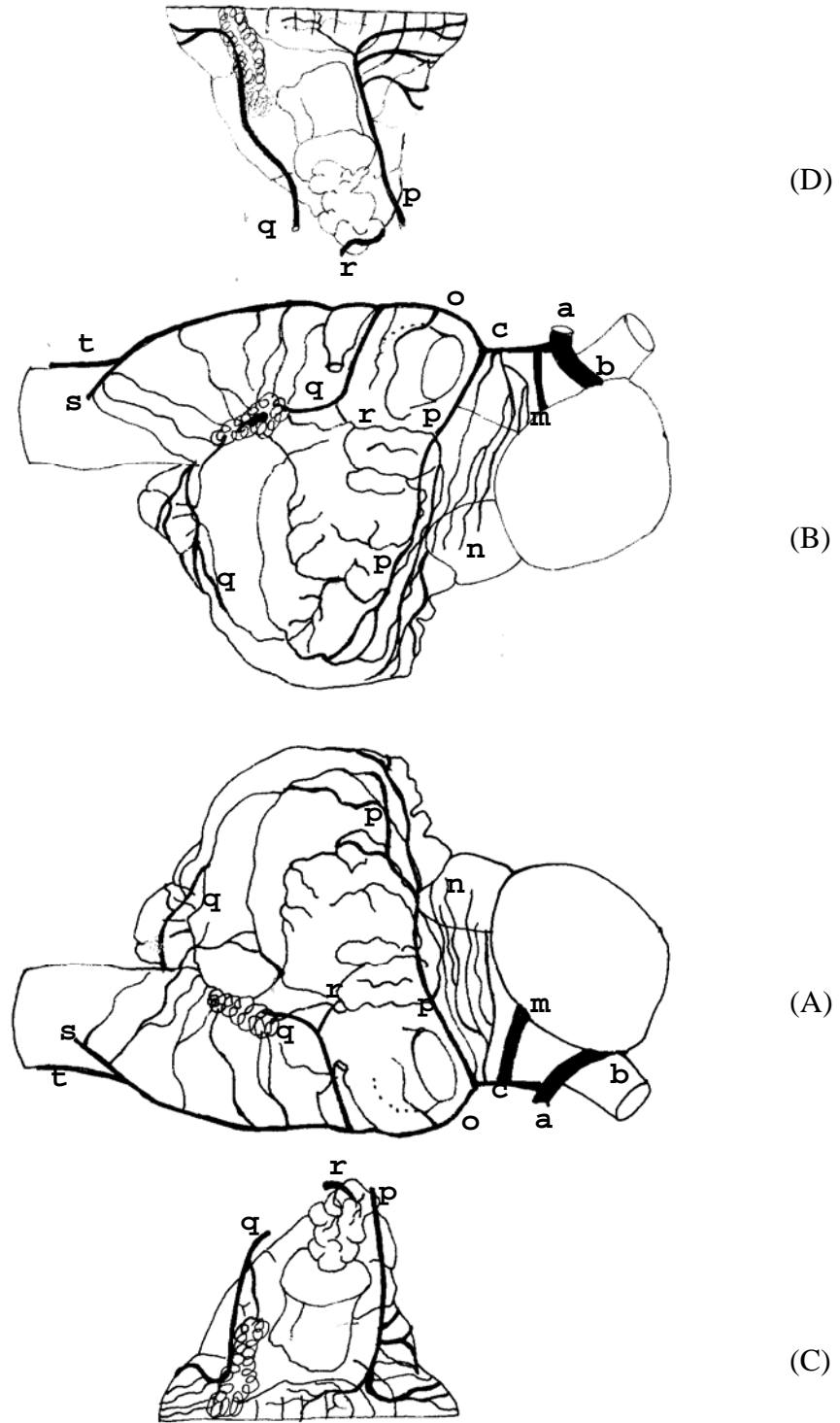


Figura 53 – Obs.21 (macho)

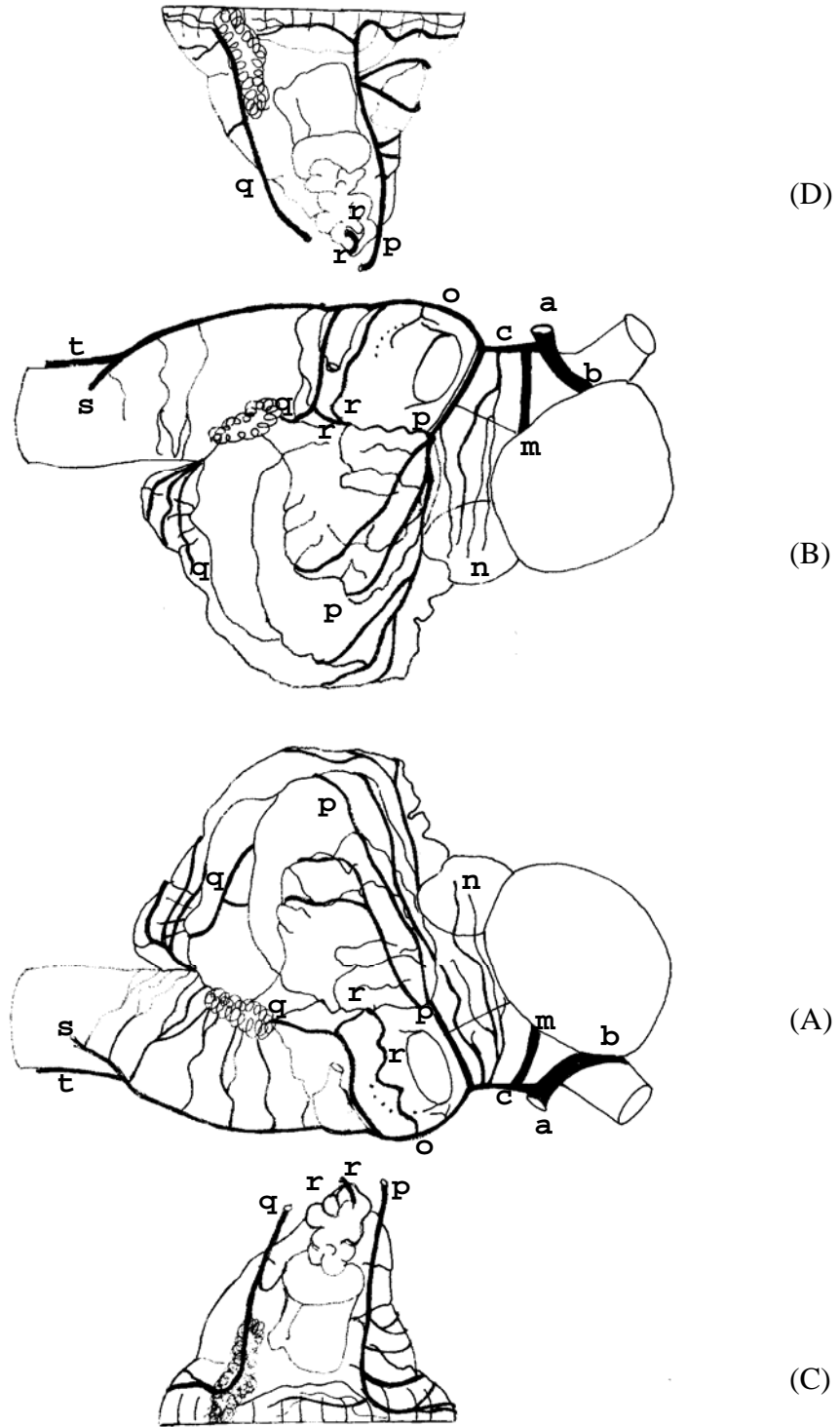


Figura 54 – Obs. 22 (macho)

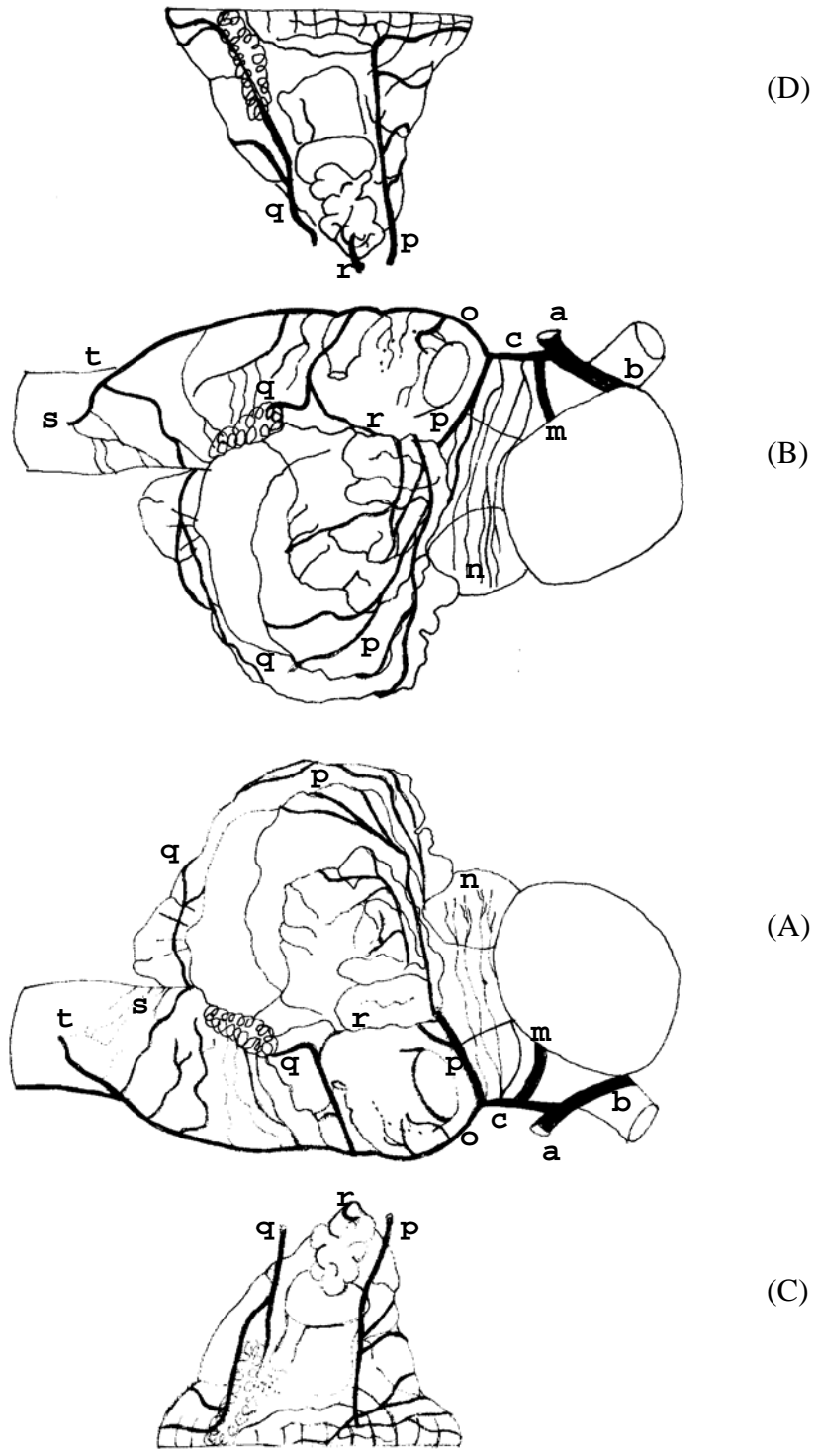


Figura 55 – Obs. 23 (fêmea)

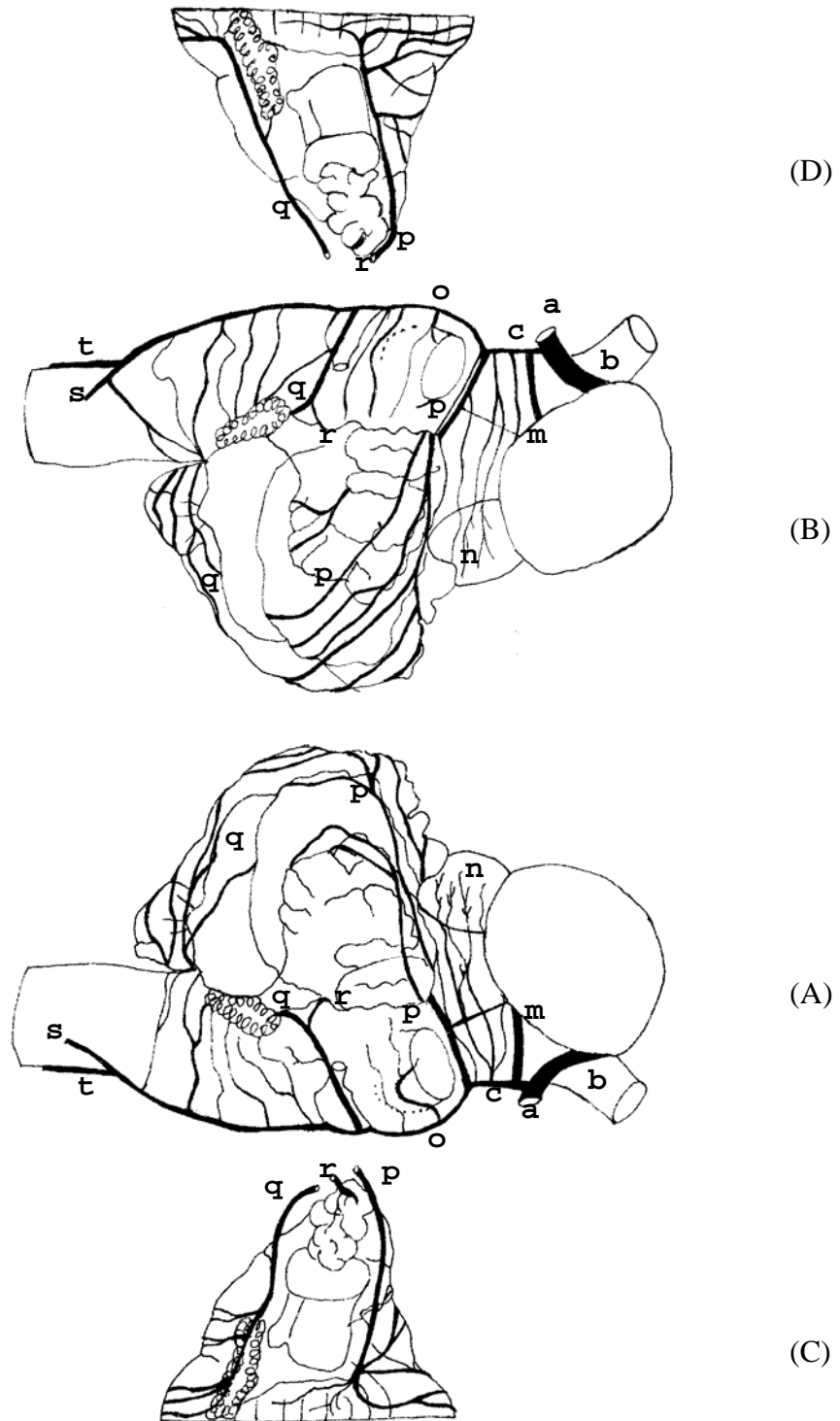


Figura 56 – Obs. 24 (macho)

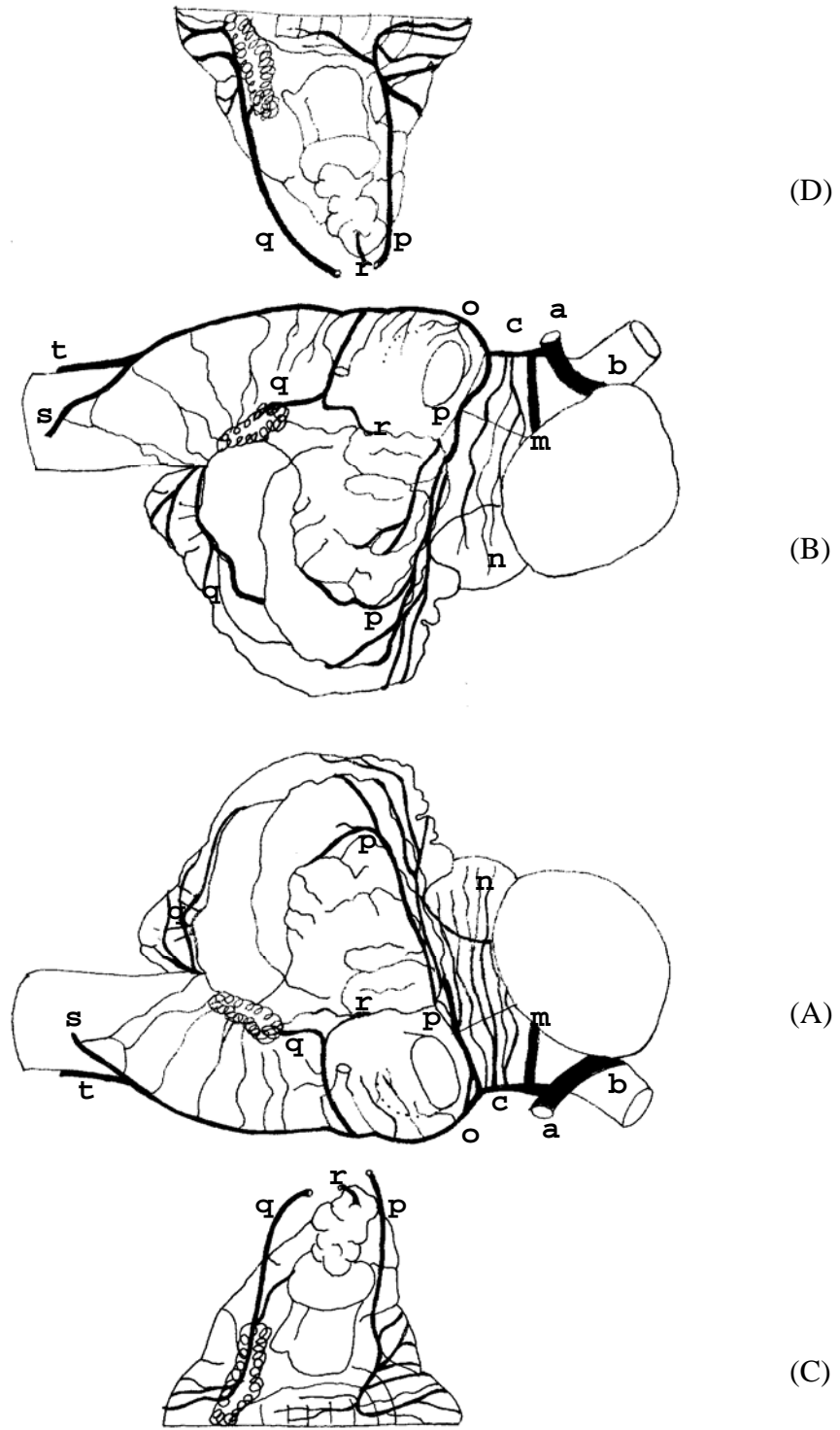


Figura 57 – Obs. 25 (fêmea)

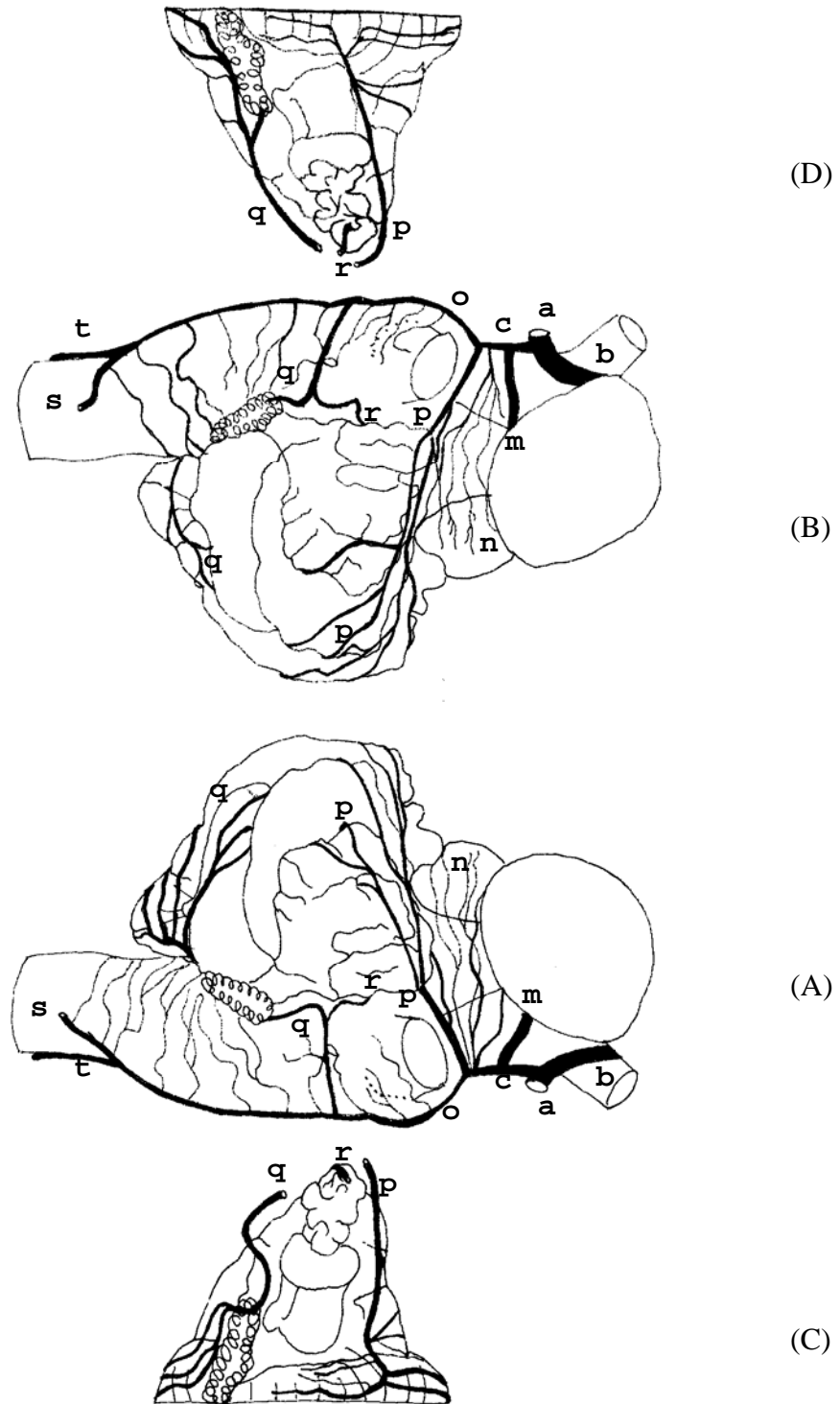


Figura 58 – Obs. 26 (fêmea)

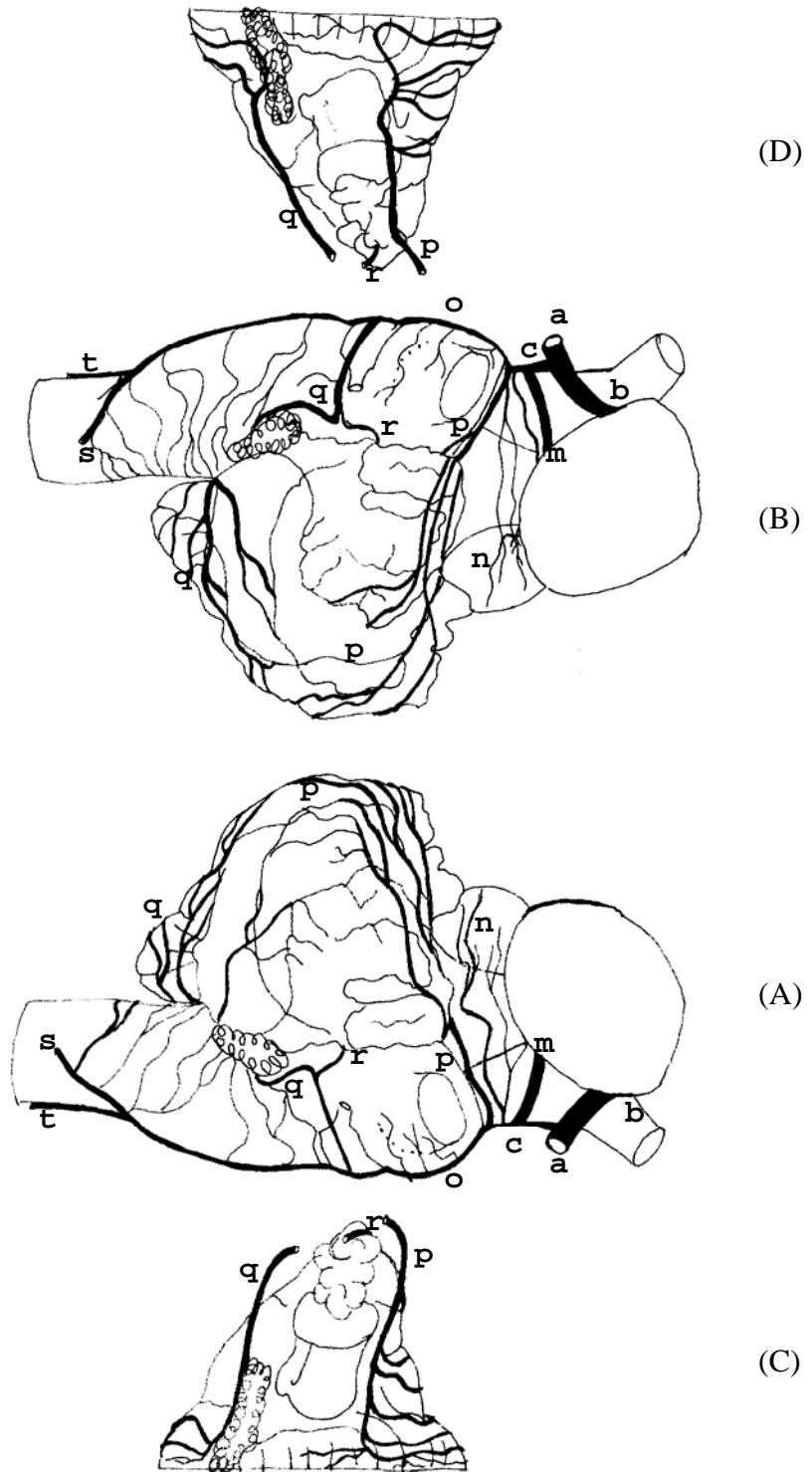


Figura 59 – Obs. 27 (fêmea)

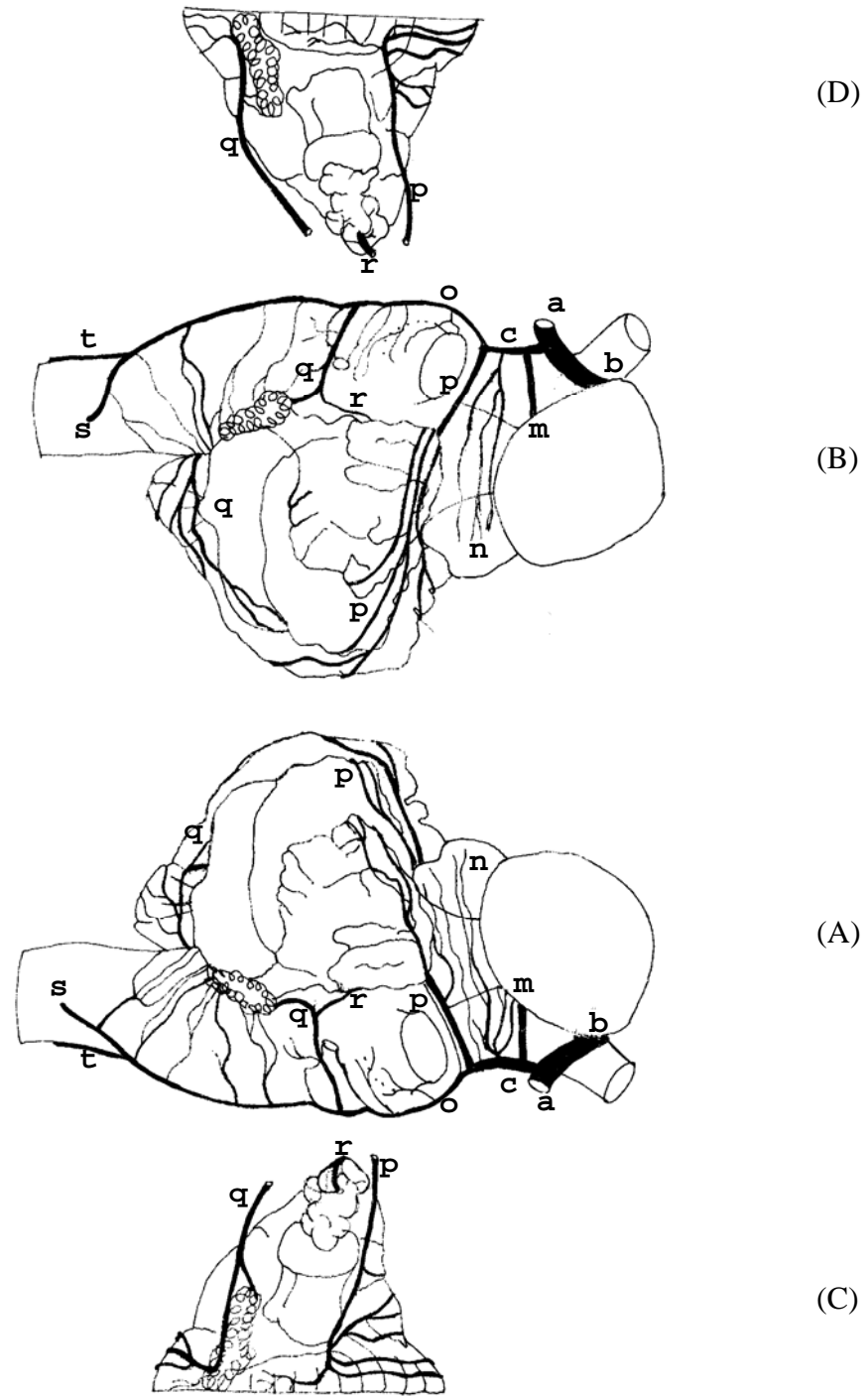


Figura 60 – Obs. 28 (fêmea)

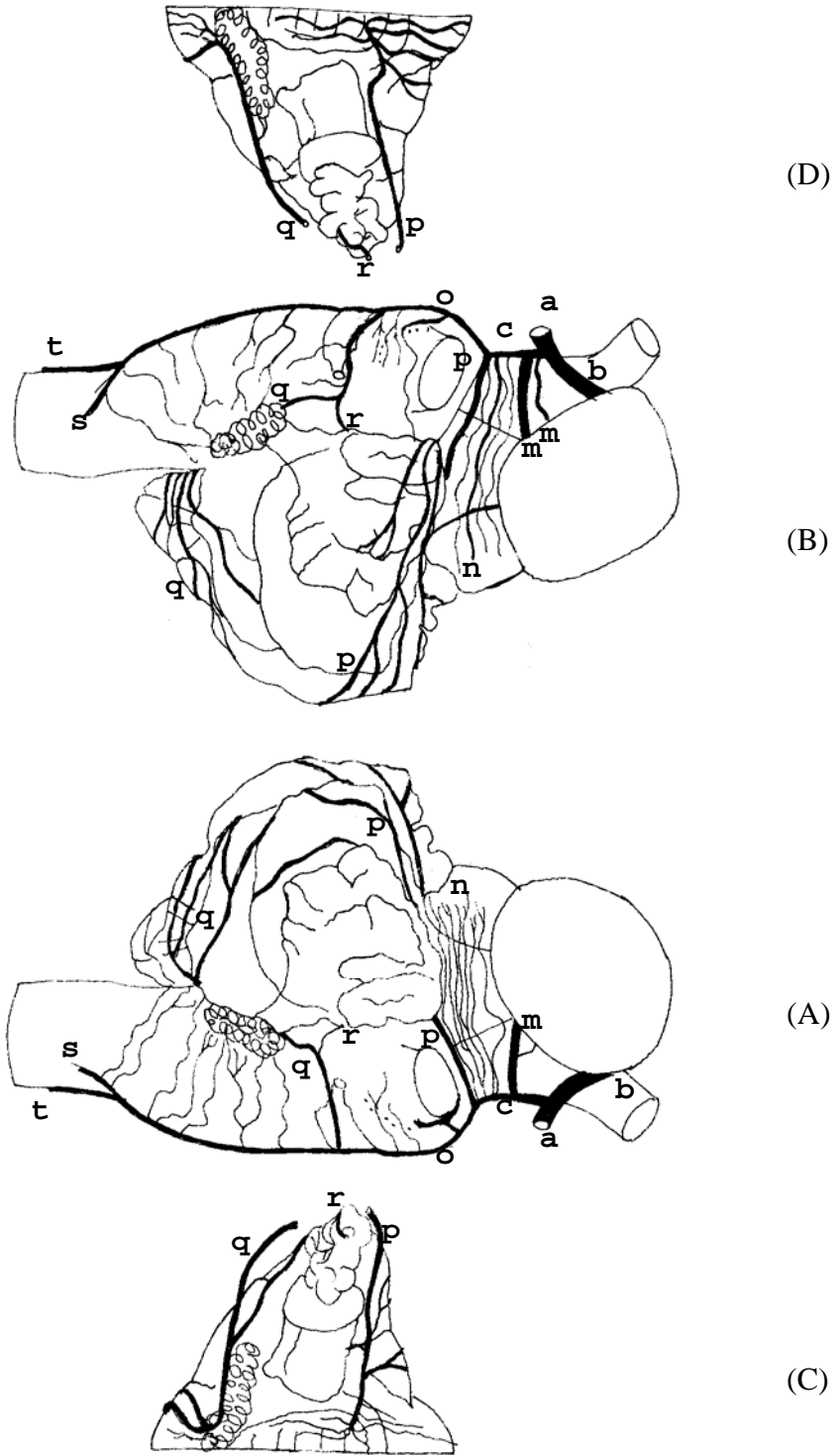


Figura 61 – Obs. 29 (fêmea)

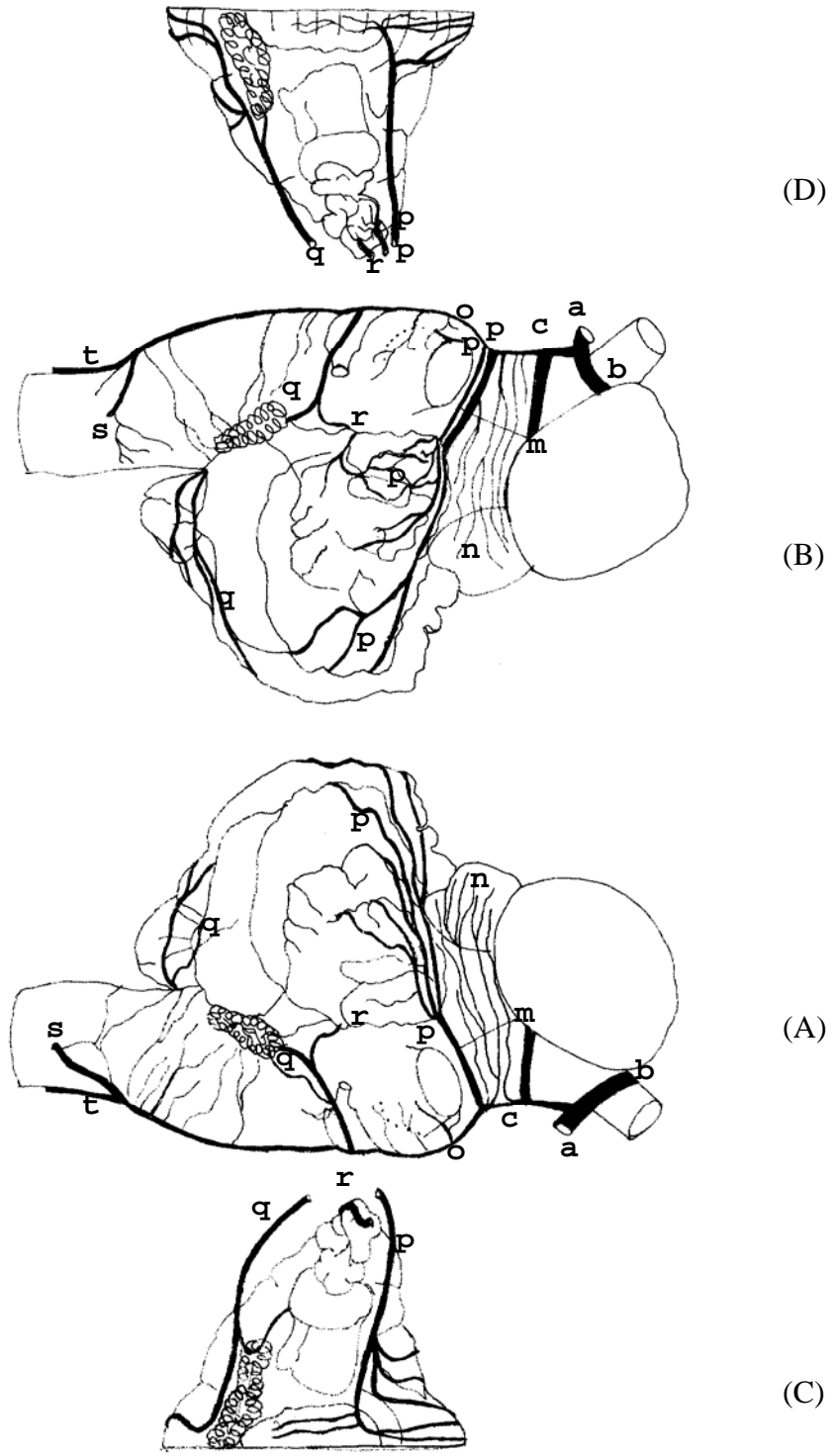


Figura 62 – Obs.30 (macho)

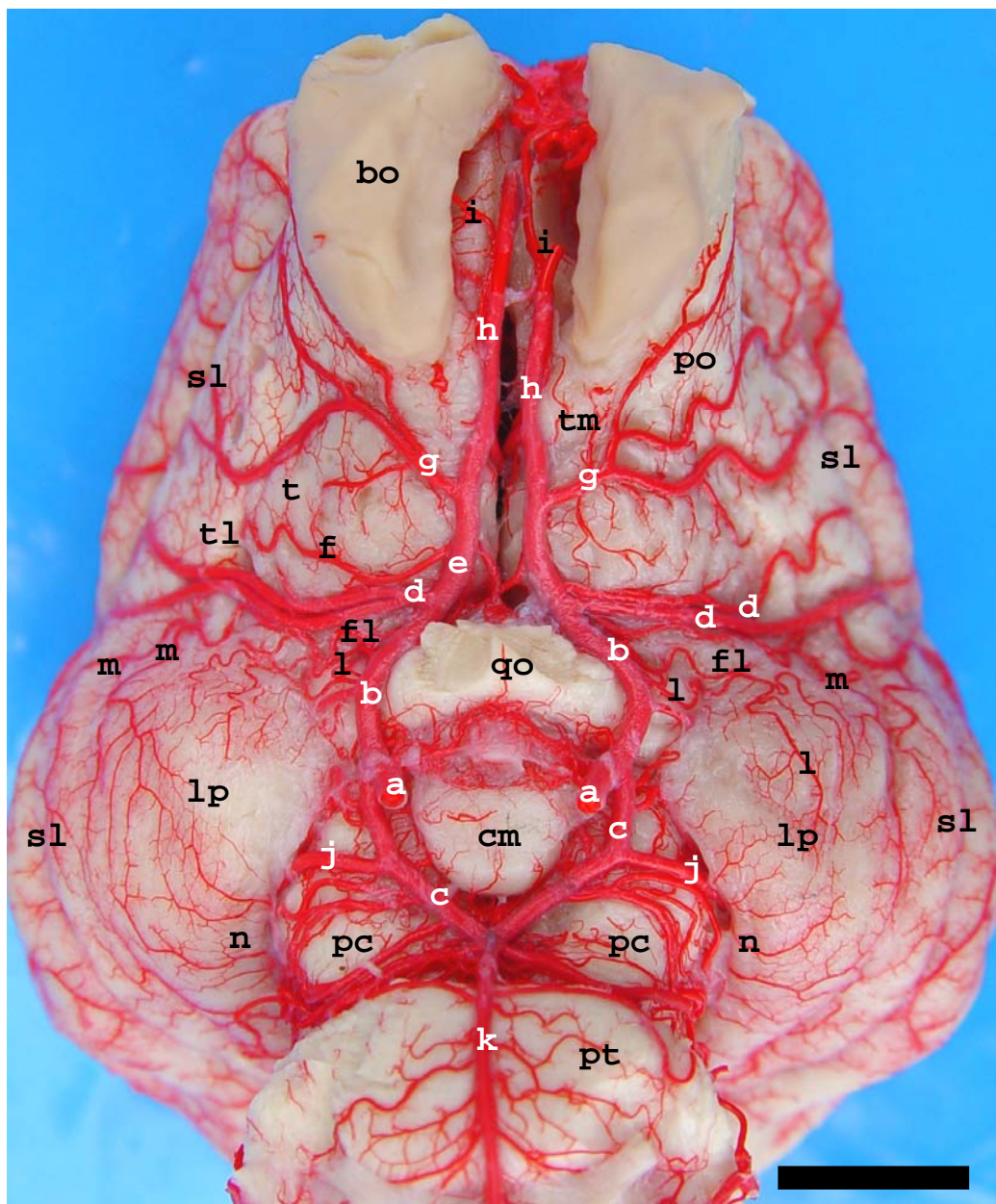


Figura 63 – Vista ventral das artérias da base do encéfalo do javali (Obs. 26) sem a hipófise para salientar os vasos principais das fontes de suprimento sanguíneo para o páleo-palio: a – artéria carótida do cérebro; b – ramo rostral de a; c – ramo caudal de a; d – artéria cerebral média; e – artéria cerebral rostral; f – artéria estriada; g – artéria rinal lateral; h – artéria etmoidal interna; i – artéria rinal medial; j – artéria cerebral caudal; k – artéria basilar; l – ramos centrais de b; m – ramos centrais caudais de d; n – ramos centrais de j; bo – bulbo olfatório; sl – sulco rinal lateral; po – pedúnculo olfatório; tl – trato olfatório lateral; tm – trato olfatório medial; to – trígono olfatório; fl – fossa lateral do cérebro; lp – lobo piriforme; qo – quiasma óptico; cm – corpo mamilar; pc – pedúnculo cerebral; pt – ponte. Barra = 1 mm.

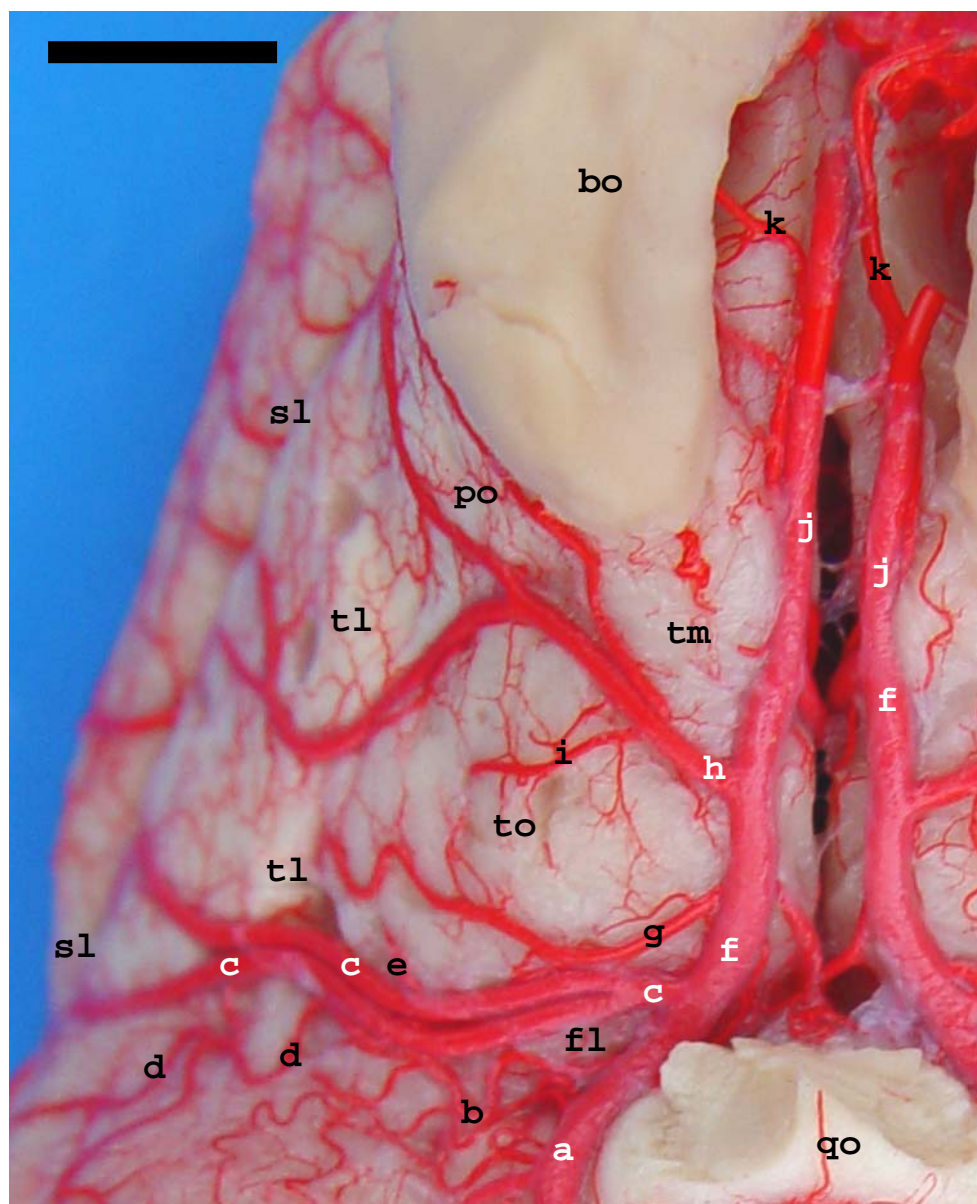


Figura 64 – Detalhe em vista ventral do encéfalo de javali (Obs. 26) para salientar os vasos estriados que penetram na substância perfurada rostral e os ramos superficiais para o páleo-palio desta área: a – ramo rostral da artéria carótida do cérebro; b – ramos páleo-paliais de a para o lobo piriforme; c – artéria cerebral média; d – ramo central caudal de c para o lobo piriforme; e – ramo central rostral; f – artéria cerebral rostral; g – artéria estriada típica; h – artéria rinal lateral; i – artéria central estriada ramo de h; j – artéria etmoidal interna; k – artéria rinal medial; bo – bulbo olfatório; po – pedúnculo olfatório; tm – trato olfatório medial; tl – trato olfatório lateral; to – trígono olfatório; sl – sulco rinal lateral; fl – fossa lateral do cérebro; qo – quiasma óptico. Barra = 6mm.

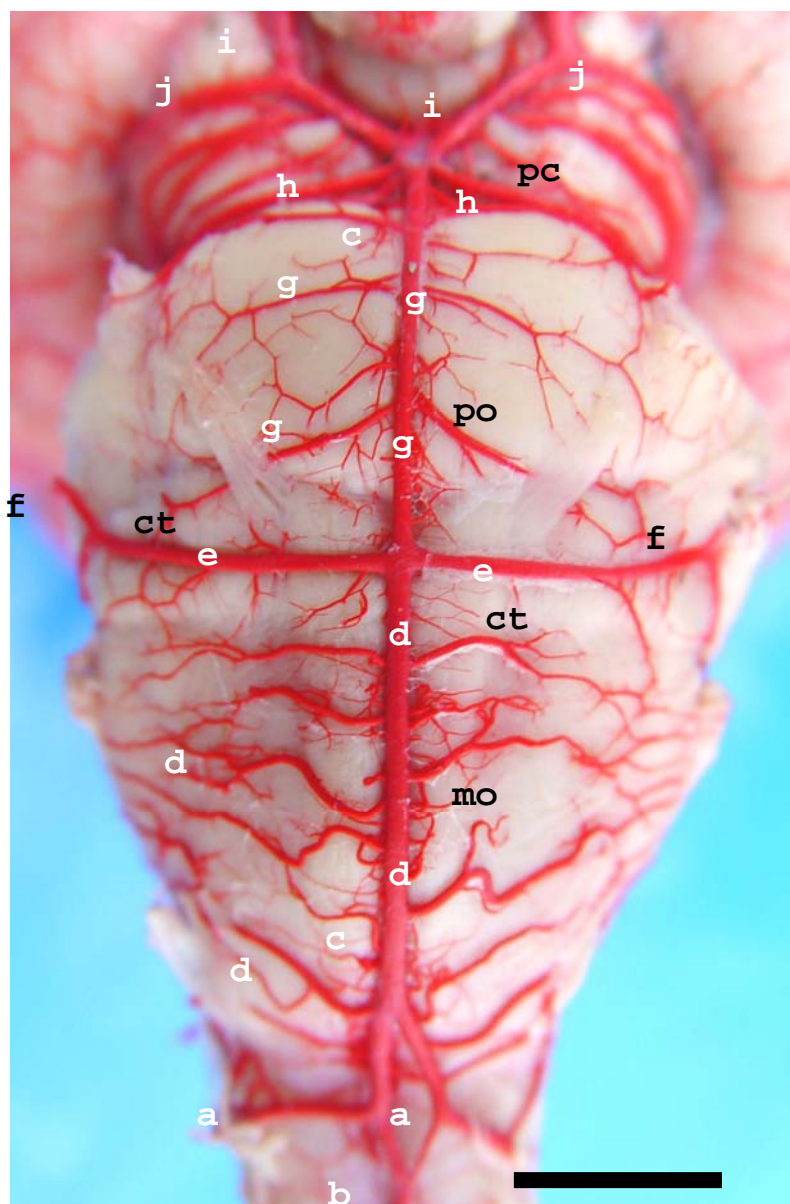


Figura 65 – Vista ventral do Rombencéfalo de javali (Obs. 13) mostrando a origem das artérias cerebelares: a – ramo proveniente da Rede Admirável Epidural Caudal; b – artéria espinhal ventral; c – artéria basilar; d – ramos para medula oblonga; e – artéria cerebelar caudal; f – artéria cerebelar média; g – artérias pontinas; h – artéria cerebelar rostral; i – ramo caudal da artéria carótida do cérebro; j – artéria cerebral caudal; pc – pedúnculo cerebral; po – ponte; ct – corpo trapezóide; mo – medula oblonga. Barra = 7mm.

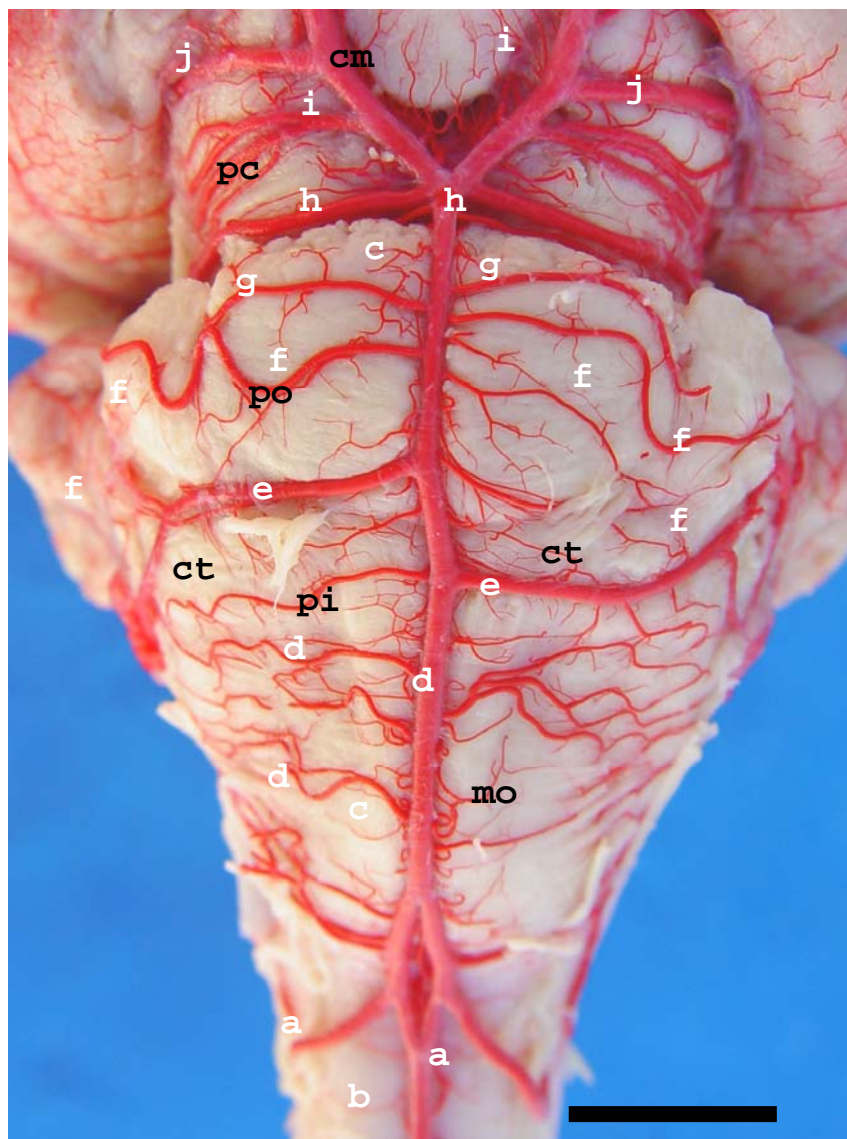


Figura 66 – Vista ventral do Rombencéfalo de javali (Obs. 22) salientando a assimetria na origem das artérias cerebelares caudais e a duplicidade das artérias cerebelares médias: a – ramo proveniente das Rede Admirável Epidural Caudal; b- artéria espinhal ventral; c – artéria basilar; d – ramos para medula oblonga; e – artéria cerebelar caudal; f – artéria cerebelar média; g – artéria trigeminal; h – artéria cerebelar rostral; i – ramo caudal da artéria carótida do cérebro; j – artéria cerebral caudal; pc – pedúnculo cerebral; cm – corpo mamilar; po – ponte; ct – corpo trapezóide; pi – pirâmide; mo – medula oblonga. Barra= 9mm.

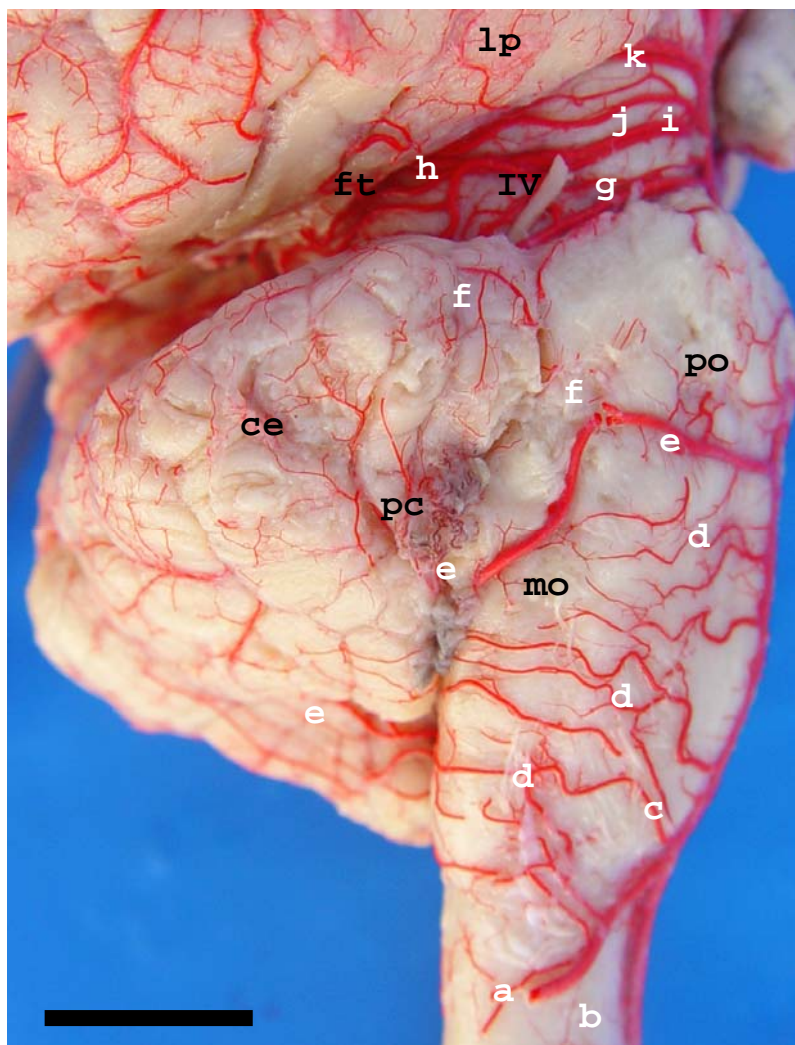


Figura 67 – Vista lateral direita do Rombencéfalo de javali (Obs. 28) salientando as artérias cerebelares: a – ramo proveniente Rede Admirável Epidural Caudal; b – artéria espinhal ventral; c – artéria basilar; d – ramos para a medula oblonga; e – artéria cerebelar caudal; f – artéria cerebelar média; g – artéria cerebelar rostral; h – artéria tectal caudal; i – ramo caudal da artéria carótida do cérebro; j – artéria tectal rostral; k – artéria cerebral caudal; lp – lobo piriforme; ft – fissura transversa do cérebro; IV – nervo troclear; po – ponte; ce – cerebelo; pc – plexo coriódio do IV ventrículo; mo – medula oblonga. Barra = 8,5mm.

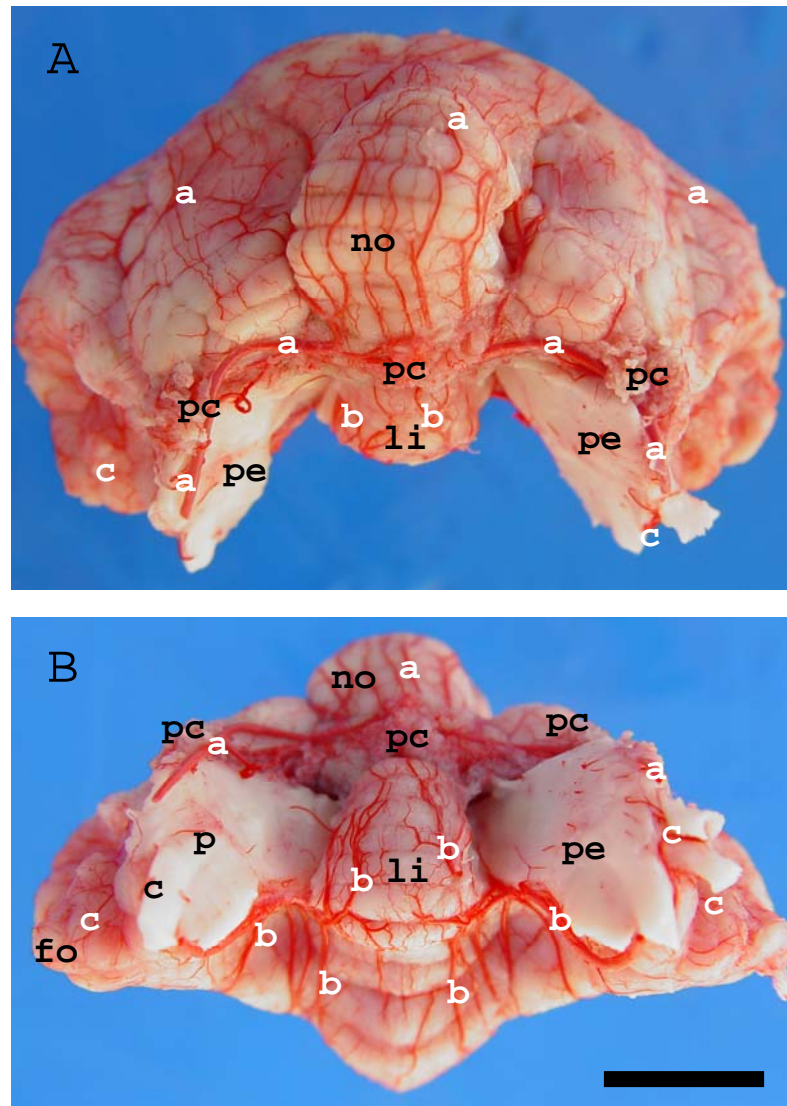


Figura 68 – Cerebelo isolado em vista caudal (A) e em vista ventral (B) (Obs.24): a – artéria cerebelar caudal e suas ramificações; b – artéria cerebelar rostral e suas ramificações; c – artéria cerebelar média; no – lóbulo nódulo; li – lóbulo língula; pc – plexo coriíide do IV ventrículo; pe – pedúnculos cerebelares; fo – lóbulo flóculo. Barra = 9mm.

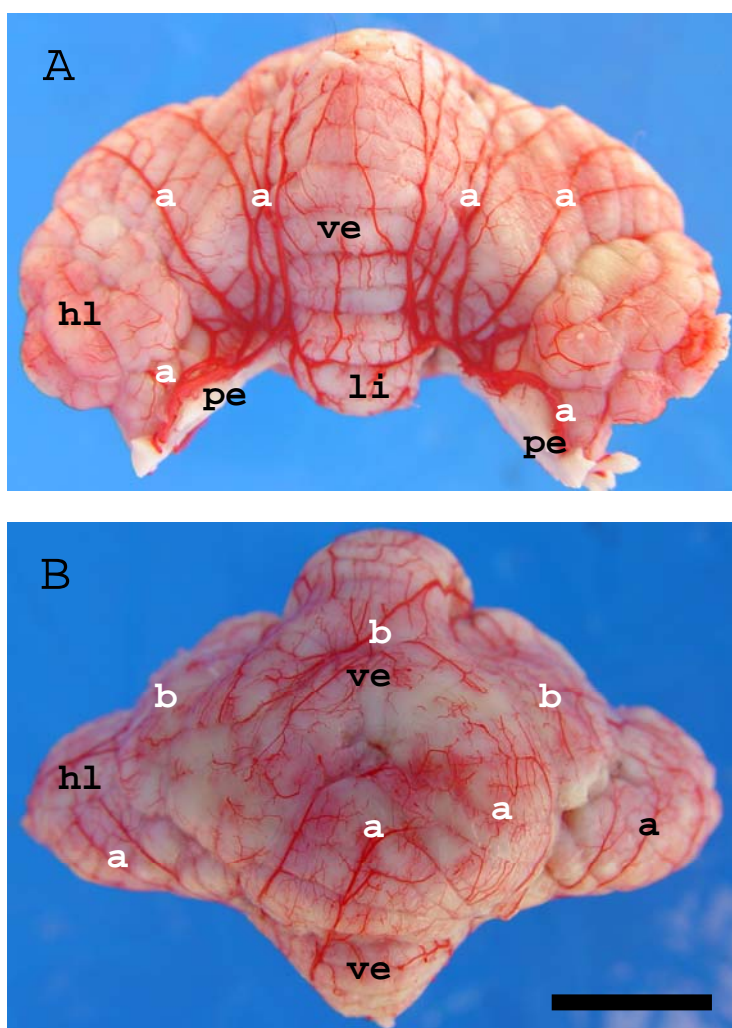


Figura 69 – Cerebelo isolado em vista rostral (A) e em vista dorsal (B) (Obs. 24): a – artéria cerebelar rostral e suas ramificações; b – artéria cerebelar caudal e suas ramificações; pe – pedúnculos cerebelares; li – lóbulo língula; ve – vérmis médio; hl – hemisfério cerebelar lateral. Barra = 9.5mm.

5 DISCUSSÃO

Em relação à revisão de literatura não foi encontrado nenhum relato ou citação sobre a vascularização da região do páleo-palio em *Sus scrofa scrofa* (javali) nos tratados clássicos de anatomia. Enquanto que na bibliografia especializada achou-se apenas um artigo tratando especificamente das fontes de vascularização arterial para o rinocéfalo, mas em espécies diferentes.

No javali observou-se, conforme descrito nos resultados, que as artérias responsáveis pela vascularização da região do páleo-palio (direitas e esquerdas), foram os ramos colaterais das artérias cerebrais rostral, média e caudal, bem como ramos colaterais do ramo rostral da artéria carótida do cérebro. Alguns trabalhos citados na revisão de literatura descreveram a distribuição dos ramos colaterais das artérias cerebrais rostral, média e caudal, porém, não citaram especificamente a região do páleo-palio.

Com relação a artéria carótida interna Tandler (1898) descreveu que a mesma é um vaso em constante desenvolvimento em toda a série de mamíferos, podendo ser um vaso de grosso calibre ou até mesmo não ser visualizada em algumas espécies (DE VRIESE, 1905; BOURDELLE e BRESSOU, 1964). No javali a artéria carótida interna, constituiu a fonte principal de suprimento sanguíneo para o encéfalo e desta partiram inúmeros ramículos interligados que formaram a rede admirável epidural rostral (RAER), com pequena colaboração de ramos colaterais das artérias maxilar, meníngea média e oftálmica externa (FERREIRA, 1998; OLIVEIRA e CAMPOS, 2005). Ainda no javali a partir da RAER, houve a formação da artéria carótida do cérebro, sendo um vaso curto e calibroso que dividiu-se em seus dois ramos terminais, um ramo rostral e outro ramo caudal (FERREIRA, 1998; LIMA *et al*, 2005; OLIVEIRA e CAMPOS, 2005). Já para Câmara Filho *et al* (2004), em seu trabalho sobre as características morfológicas da distribuição vascular cerebral em javali, utilizando cinco machos e cinco fêmeas, descreveram que a artéria carótida interna provém da artéria carótida comum, não sendo citado, em suas pesquisas a presença da RAER, e que a mesma, dividiu-se em dois ramos comunicantes, um rostral e outro caudal. Ainda para Jablonski, Brudnicki e Wiland (1989) em javali, a artéria carótida interna provinha da RAER e após dividiu-se em um ramo comunicante caudal e na artéria cerebral rostral,

contrariando nossos resultados uma vez que dá RAER originou-se a artéria carótida do cérebro e esta se dividiu em um ramo rostral e outro caudal.

Alguns autores por falta de referência e designações na *Nomina Anatomica Veterinária*, basearam seus resultados comparando-os com a vascularização arterial em humanos, que denominam o ramo caudal de artéria comunicante caudal e a continuação da própria carótida interna de artéria cerebral rostral (MACHADO, 1993). Tomando-se como base os estudos filogenéticos acha-se inadequado chamar o ramo rostral de artéria cerebral rostral, a qual originaria a artéria cerebral média. Baseados na filogênese o ramo rostral da artéria carótida interna (do cérebro) tem como ramo colateral à artéria cerebral média e como ramo terminal a artéria cerebral rostral (DE VRIESE, 1905).

No javali o ramo rostral da artéria carótida do cérebro emitiu de um a três ramos colaterais, as artérias cerebrais médias, continuando-se rostralmente na fissura longitudinal como seu ramo terminal, a artéria cerebral rostral (DE VRIESE, 1905; NANDA, 1981; CÂMARA FILHO *et al*, 2004; LIMA *et al*, 2005; OLIVEIRA e CAMPOS, 2005). Em discordância com o estudo realizado, por Jablonski, Brudnicki e Wiland (1989), em javali, a artéria cerebral média foi um ramo colateral da artéria cerebral rostral e sua continuação natural foi à artéria etmoidal interna e a artéria do corpo caloso; e para Ferreira (1998) o ramo rostral da artéria carótida do encéfalo dividiu-se em dois ramos terminais a artéria cerebral rostral e a artéria cerebral média. O ramo rostral da artéria carótida do cérebro, no trajeto entre sua origem e a emissão da artéria cerebral média, lançou de um a três ramos para os dois terços mais rostrais de uma pequena faixa medial do páleo-palio no lobo piriforme. Não foram encontrados nos tratados clássicos de anatomia, até o momento, citações referentes a vascularização da região medial do lobo piriforme por ramos do ramo rostral da artéria carótida do cérebro.

No javali, foi observado que o ramo caudal da artéria carótida do cérebro projetou-se caudalmente na superfície ventral dos pedúnculos cerebrais, lançando lateralmente, para o interior da fissura transversa do cérebro, a artéria cerebral caudal (TANDLER, 1898; DE VRIESE, 1905; BOURDELLE e BRESSOU, 1964; NANDA, 1981; JABLONSKI, BRUDNICKI e WILAND, 1989; CÂMARA FILHO *et al*, 2004; OLIVEIRA e CAMPOS, 2005). Para Ferreira (1998), estudando o comportamento das artérias da base do encéfalo de 40 suínos natimortos, a artéria cerebral caudal foi originada, no limite entre a anastomose do ramo caudal da artéria carótida do encéfalo com os ramos terminais da artéria basilar, na altura da origem aparente do nervo

oculomotor (III par craniano), correspondendo anatomicamente ao encontrado no javali. Entretanto, as designações para esses vasos foram diferentes das do autor, já que o ramo caudal da artéria carótida do cérebro originava a artéria cerebral caudal e continuou até anastomosar-se com seu homólogo contralateral e com a artéria basilar na altura do sulco rostral da ponte (OLIVEIRA e CAMPOS, 2005).

No que se refere à artéria cerebral média no javali, observou-se que esta se apresentou com a variação de um a três ramos colaterais do ramo rostral da artéria carótida do cérebro, emitidos lateralmente ao quiasma óptico, para o interior da fossa lateral do cérebro. Na maioria das preparações nos dois antímeros estas foram duplas (JABLONSKI, BRUDNICKI e WILAND, 1989; SKOCZYLAS, 2000; OLIVEIRA e CAMPOS, 2005). Mas para Ferreira (1998) e Ferreira e Prada (2005) em suas observações em suínos natimortos, a artéria cerebral média apresentou-se dupla, tripla e até mesmo quadrúpla. Esses autores consideraram a artéria rinal lateral única ou dupla como artéria cerebral média.

No javali, a artéria cerebral média lançou ramos centrais rostrais, centrais caudais e centrais estriados (perfurantes) para a superfície páleo-palial e para o corpo estriado, seu eixo principal progrediu como ramos corticais que após ultrapassar o sulco rinal lateral, ramificavam-se na face convexa do hemisfério cerebral. Os ramos centrais caudais irrigaram os dois terços rostrais do lobo piriforme podendo apresentar-se em número de zero a quatro ramos. À direita, na maioria das peças observaram-se dois ramos centrais caudais irrigando a superfície páleo-palial do lobo piriforme; já à esquerda, na maioria das amostras, a artéria cerebral média emitiu apenas um ramo central caudal para a mesma região. A área territorial de páleo-pálio suprareferida, quando não vascularizada pelos ramos centrais caudais, em parte ou até totalmente, foi suprida por ramos provenientes do ramo rostral da artéria carótida do cérebro.

Para Sztamska e Goetzen (1997) em seus estudos comparativos sobre a origem da vascularização do rinocéfalo no homem, gato e ovelha, citaram que os vasos responsáveis pela vascularização desta região foram às artérias cerebrais rostral, média e caudal, bem como seus ramos colaterais, sendo o mesmo encontrado no javali. Contudo esses autores descreveram o rinocéfalo humano como sendo pobremente desenvolvido em comparação com os cérebros animais e que este era suprido pelos ramos colaterais corticais da artéria cerebral anterior. A substância perfurada anterior no homem era vascularizada por arteríolas internas ramos da artéria cerebral média e da artéria cerebral anterior, que corriam para o corpo estriado e estruturas correlatas, classificadas por estes

autores em três grupos, um medial, um intermediário e outro lateral de acordo com sua origem. Essas arteríolas internas se originaram do tronco principal da artéria cerebral média em um ângulo quase reto, usualmente em direção a parede superior ou lateral do seu segmento proximal. Geralmente essas apresentavam-se unidas em dois grupos de vasos, raramente em três grupos, ou em um grupo que direcionava-se para a parte lateral da substância perfurada anterior. Tomando, portanto, em consideração suas origens estas foram então denominados como grupo medial, intermediário e lateral. Contudo, seus cursos, dentro da substância perfurada anterior, assim como o ponto de perfuração no cérebro foi bastante variável. As arteríolas originadas dos diferentes segmentos da artéria cerebral média corriam juntas, alternando-se e cruzando-se mutuamente. Contrariamente ao descrito no encéfalo humano, a parte anterior (rostral) do rinencéfalo no gato e no ovino, formava um desenvolvido lobo olfatório, possuindo todo seu sistema arterial separado cujas, fontes foram às artérias cerebral anterior e cerebral média. Nos cérebros de gatos a artéria cerebral média supriu grande parte do lobo olfatório enquanto, nos ovinos a fonte dominante do suprimento para o lobo olfatório era a artéria cerebral anterior. Como nos ovinos, o mesmo foi observado em javali. A parte posterior do rinencéfalo, dos animais estudados era vascularizada por ramos corticais da artéria cerebral média e, minúsculas arteríolas terminais dos ramos corticais da artéria cerebral caudal.

Segundo a *Nomina Anatomica Veterinaria* (2005) a artéria cerebral média apresenta ramos centrais e corticais. Esses últimos devem se distribuir no neopálio após ultrapassar o sulco rinal lateral. Ramos centrais distribuem-se no território páleo-palial. Vale ressaltar que no javali, em uma peça à direita e duas, à esquerda, os vasos responsáveis pela vascularização dos dois terços rostrais do lobo piriforme foram originados do ramo rostral da artéria carótida do cérebro, não havendo participação dos ramos centrais caudais da artéria cerebral média.

Ainda com relação aos ramos centrais da artéria cerebral média para a vascularização da região páleo-palial foram observados ramos centrais estriados que mergulharam no tecido nervoso da fossa lateral do cérebro e na parte mais caudal do trígono olfatório (BRENOWITZ e YONAS, 1990). Estes ramos poderiam ser de dois a seis, com variação também na origem dos componentes da artéria cerebral média (rostral, média e caudal). Para Nachman e Topol (2002) estudando animais microsmáticos (11 babuínos) e macrosmáticos (30 gatos) relataram que para o suprimento arterial do trígono olfatório e da substância perfurada rostral foram

encontrados de cinco a dez ramos perfurantes provenientes da artéria cerebral média em felinos, sendo semelhante ao observado no javali. Ainda para estes mesmos autores, em babuíños, a origem do suprimento arterial teve procedência tanto da artéria cerebral média como da artéria cerebral rostral. Os ramos provenientes da artéria cerebral média dirigiam-se medialmente e perfuravam a substância perfurada rostral, podendo ser encontrados de oito a quatorze ramos. Já da artéria cerebral rostral, foram originados de um a dois grandes troncos que deles eram emitidos de seis a oito ramos estriados. Esses vasos projetaram-se caudalmente para a parte medial do trígono olfatório e substância perfurada rostral. No javali podemos comparar os vasos descritos acima com os ramos estriados da artéria rinal lateral, que por sua vez era um ramo colateral da artéria cerebral rostral, que vascularizava o páleo-palio dos dois terços rostrais do trígono olfatório, o trato olfatório medial, o pedúnculo olfatório e os dois terços mais rostrais do trato olfatório lateral.

Para Skoczylas (2000) em seu trabalho utilizando 44 cérebros de *Sus scrofa f. domestica* observou que da artéria cerebral média foram emitidos dez ramos colaterais, mas o autor não descreveu claramente seus trajetos e nem a área que estes ramos irrigavam ou supriam. Da mesma maneira o autor relatou que a artéria cerebral rostral originou de duas a três artérias cerebrais médias sendo estas denominadas de anterior, média e posterior. Ainda para Skoczylas (2000) a artéria cerebral média anterior dava origem a uma artéria rinal anterior e outra posterior. A artéria rinal anterior dirigia-se para a área rostral do sulco rinal lateral e seus ramos colaterais supriam o córtex acima do sulco; e a artéria rinal posterior dirigia-se para a parte caudal do sulco rinal lateral e seus ramos colaterais também supriam o córtex acima do sulco. O que para este autor foi considerado como artéria cerebral média anterior em nossos resultados foram descritos como artérias rinais laterais. Esses vasos no javali foram únicos ou duplos (tanto à direita, como à esquerda), e quando dessa duplicidade esses ramos eram denominados de artérias rinais laterais, com um componente rostral e outro caudal. A artéria cerebral média, no javali foi ramo colateral do ramo rostral da artéria carótida do cérebro, apresentando de um a três componentes, enquanto a artéria cerebral rostral foi seu ramo terminal. A artéria cerebral rostral emitiu como primeiro ramo colateral a artéria rinal lateral. Esse vaso foi assim designado devido a sua topografia de origem e sua distribuição territorial. Como no javali a área páleo-palial era muito extensa e o lobo frontal era bastante desenvolvido, as artérias que realizavam, o suprimento sanguíneo a princípio, na filogênese o bulbo olfatório, acrescentaram para si esse território neopalial

e baseando-se na literatura esses vasos foram designados de artérias rinais lateral e medial, por vascularizarem a área do páleo-pálio e o isocórtex frontal (OLIVEIRA e CAMPOS, 2005). Ao sistematizarmos a artéria cerebral média no javali, levou-se em conta o ângulo de origem e seu percurso dentro da fossa lateral, por isso que o vaso mais rostral, próximo ao pedúnculo do bulbo olfatório, não foi denominado como uma artéria cerebral média e sim como uma artéria rinal lateral.

Com relação à artéria cerebral média, no javali, ainda foram observados ramos centrais rostrais que eram sempre de pequeno calibre e emitidos do componente mais rostral ou único da mesma. Esses ramos vascularizaram uma pequena parte de páleo-pálio rostral ao vaso de origem. Na *Nomina Anatomica Veterinaria* (2005) são citados ramos centrais e dentre esses, ramos estriados. Os ramos centrais ramificam-se no páleo-pálio superficialmente na base do encéfalo, enquanto que os ramos estriados perfuram o tecido nervoso da substância perfurada rostral (fossa lateral do cérebro e trígono olfatório) indo vascularizar o corpo estriado subjacente e interno a esta área.

Segundo Beccari (1943) animais macrosmáticos como o *Sus* apresentam uma enorme extensão de córtex exclusivamente olfatório. Assim as artérias que o suprem são em maior número. Já animais microsmáticos tiveram uma redução extrema na área páleo-palial como o já citado símio (babuíno) e humanos. Assim os vasos que vascularizam essas áreas estão concentrados em uma pequena região restrita da base do encéfalo e por isso foram designados de ramos centrais. Desta maneira fica muito difícil comparar-se animais microsmáticos com macrosmáticos.

No que se refere à artéria cerebral rostral, no javali, esta esteve presente e única em todas as amostras, nos dois antímeros, sendo ramo terminal do ramo rostral da artéria carótida do cérebro, considerada a partir da origem da última ou única artéria cerebral média (OLIVEIRA e CAMPOS, 2005). No javali, foi sistematizado geralmente como ramo colateral da artéria cerebral rostral, a artéria estriada (direita e esquerda) que se projetava lateralmente sob o trígono olfatório, perfurando-o, sendo semelhante a artéria estriada recorrente de Heubner dos humanos (BRENOWITS e YONAS, 1990; MACHADO, 1993). Para Nanda (1981) em seu estudo sobre o suprimento sanguíneo para o cérebro de suínos, a artéria cerebral rostral, durante seu percurso na superfície ventral do trígono olfatório, lançou ramos corticais e destes foram emitidos ramos centrais (finos) que penetravam e supriam as partes rostral e rostromedial do núcleo caudato, o putame, o globo pálido e a cápsula interna. No javali a artéria estriada, primeiro ramo colateral da artéria cerebral rostral, foi o vaso que apresentou

características topográficas semelhantes a artéria estriada recorrente de Heubner dos humanos. Em 80% dos cérebros humanos esta artéria estriada (recorrente de Heubner) esteve presente e vascularizou a maior parte do estriado e a cápsula interna (MACHADO, 1993).

Foi descrito no javali, ainda como ramo colateral da artéria cerebral rostral, a artéria rinal lateral, sendo na maioria das peças um ramo único que se projetava lateralmente, na superfície ventral dos dois terços rostrais do trígono olfatório, trato olfatório lateral e seus ramos terminais distribuíram-se no neopálio, na face convexa, do hemisfério cerebral rostralmente (OLIVEIRA e CAMPOS, 2005). Contrariando os achados Skoczylas (2000) que relata a presença de uma artéria rinal lateral anterior e posterior, que segundo o autor teve origem de uma artéria cerebral média.

Em nossa pesquisa observamos que a artéria rinal lateral emitiu vasos centrais superficiais e estriados, que vascularizaram o páleo-palio dos dois terços rostrais do trígono olfatório, o trato olfatório medial, o pedúnculo olfatório e os dois terços mais rostrais do trato olfatório lateral. Os ramos centrais estriados da artéria rinal lateral variaram de dois a nove vasos à direita e de dois a seis ramos à esquerda. Câmara Filho *et al* (2004) em javali (*Sus scrofa*) observou que a artéria cerebral rostral emitiu de um a quatro ramos corticais, que seguiam em direção à superfície lateral do trato olfatório lateral e distribuíam-se neste e em partes do lobo frontal dos hemisférios cerebrais. Estes ramos citados pelos autores podem ser comparados no javali, com a artéria rinal lateral, como foi citado anteriormente, sendo um ramo colateral da artéria cerebral rostral, pois a mesma emitiu vasos centrais superficiais e estriados para o páleo-palio e seus ramos maiores cruzaram o trato olfatório lateral e o sulco rinal lateral indo se distribuir no neopálio no lobo frontal do hemisfério cerebral.

Outro ramo colateral da artéria cerebral rostral sistematizado no cérebro de javali foi a artéria etmoidal interna. Esta foi considerada como a continuação do eixo principal da artéria cerebral rostral, acompanhando a fissura longitudinal ventralmente, indo alcançar a lâmina crivosa do osso etmóide, onde se anastomosou com a artéria etmoidal externa que penetrou pelo forame etmoidal, proveniente da artéria maxilar (JABLONSKI, BRUDNICKI e WILAND, 1989; FERREIRA, 1998; CÂMARA FILHO *et al*, 2004; OLIVEIRA e CAMPOS, 2005).

Além da sistematização das artérias estriada, rinal lateral e etmoidal interna, foi estudada no javali, como último ramo colateral da artéria cerebral rostral, após seu mergulho na fissura longitudinal do cérebro, a artéria rinal medial. A artéria rinal medial

vascularizou a parte mais medial do bulbo olfatório e a parte mais rostral do neopálio da face medial do hemisfério cerebral, e sua origem da artéria cerebral rostral foi um pouco antes da anastomose com a artéria homóloga contralateral, formando a artéria inter-hemisférica rostral ímpar (OLIVEIRA e CAMPOS, 2005). Segundo Sztamska e Goetzen (1997) no gato a artéria cerebral rostral lançou um ramo especial que supria o bulbo olfatório, a parte medial da superfície rostral do lobo olfatório, bem como o giro reto e o sulco olfatório. Já na ovelha para os mesmos autores a artéria cerebral rostral deu origem à arteríolas que se distribuía na superfície caudal do tubérculo olfatório, giro e trato olfatório medial, bem como para o pedúnculo olfatório lateral.

Em relação ao ramo caudal da artéria carótida do cérebro foi observado, no javali, que o mesmo se projetou caudalmente na superfície ventral dos pedúnculos cerebrais onde, na altura da origem aparente do III par de nervos cranianos (Oculomotor), lançou lateralmente, para o interior da fissura transversa do cérebro, a artéria cerebral caudal. (TANDLER, 1898; DE VRIESE, 1905; FERREIRA, 1998; SKOCZYLAS e WILAND, 1999; CÂMARA FILHO *et al*, 2004; LIMA *et al*, 2005; OLIVEIRA e CAMPOS, 2005). Ainda no javali o ramo caudal da artéria carótida do cérebro projetou-se caudomedialmente alcançando o interior da fossa interpeduncular, junto ao sulco rostral da ponte, onde se anastomosou com seu homólogo contralateral e com a artéria basilar (OLIVEIRA e CAMPOS, 2005).

Para Ferreira (1998) e Ferreira e Prada (1999), em seus estudos com 40 suínos natimortos, sem raça definida, o ramo caudal da artéria carótida do cérebro deu origem a artéria cerebral caudal, mas após sua emissão o ramo caudal uniu-se aos ramos terminais da artéria basilar, projetados rostralmente ao sulco rostral da ponte. Em nossas observações no javali, e também segundo Oliveira e Campos (2005) na mesma espécie, a artéria basilar sofreu um estrangulamento na altura da ponte, não havendo, portanto a possibilidade de um vaso, após uma diminuição de seu calibre, originar ramos terminais de maior diâmetro. Por isso não se considerou como ramos terminais da artéria basilar.

No javali a artéria cerebral caudal projetou-se lateralmente, mergulhando na fissura transversa do cérebro, originando ramos para o tecto mesencefálico, diencéfalo e pólo caudal do hemisfério cerebral (OLIVEIRA e CAMPOS, 2005). Pouco antes de penetrar na fissura transversa do cérebro, ou logo ao penetrar, emitiu um ramo central que se distribuiu no terço caudal do lobo piriforme, vascularizando o páleo-palio local. No javali a artéria cerebral caudal apresentou-se única na maioria das peças tanto à direita como à esquerda. Nos casos de duplicidade, um caso à direita e em duas

amostras à esquerda o componente rostral foi sempre um vaso de menor calibre. Em nossa revisão de literatura apenas em um artigo foi citado a presença de ramos colaterais da artéria cerebral caudal, que vascularizavam a parte caudal do lobo piriforme. Segundo Sztamska e Goetzen (1997), em gatos e ovinos, a artéria cerebral caudal emitiu minúsculas arteríolas terminais para o lobo piriforme.

Outro importante enfoque em nossa pesquisa foi a irrigação do cerebelo no javali (*Sus scrofa scrofa*). Esta região do metencéfalo foi vascularizada, pelas artérias cerebelares rostrais e caudais, sendo que desta última foi originada a artéria cerebelar média. Em relação à literatura pesquisada encontraram-se poucos relatos sobre a vascularização cerebelar especificamente. Alguns autores fizeram apenas citações destas artérias cerebelares, bem como suas áreas de vascularização, não havendo nenhum, dentre os trabalhos encontrados, que relatasse sobre a sistematização arterial cerebelar em javali.

Com relação à artéria cerebelar rostral, observou-se que esse vaso foi geralmente ímpar, originado da confluência da anastomose entre o ramo caudal de cada artéria carótida do cérebro, com a artéria basilar. Projetou-se lateralmente acompanhando o sulco rostral da ponte, mergulhando na fissura transversa do cérebro, acompanhando o trajeto inverso do nervo troclear (IV par craniano).

A artéria cerebelar rostral no javali, emitiu ramos colaterais que se distribuíram no colículo caudal, seu eixo principal vascularizou toda a face rostral (tentorial) do cerebelo, sendo que no vérmis médio alcançou desde o lóbulo língula até o terço mais dorsal da face caudal, enquanto que nos hemisférios cerebelares irrigou até os dois terços mais rostrais da face caudal do cerebelo, ou seja, essa artéria vascularizou a maior parte do cerebelo.

Na grande maioria de nossos achados, tanto à direita como, à esquerda, a artéria cerebelar rostral foi um vaso único originado da confluência dos ramos caudais das artérias carótidas do cérebro com a artéria basilar (OLIVEIRA e CAMPOS, 2005). Mas para Câmara Filho *et al* (2004), estudando javali, a artéria cerebelar rostral originou-se do ponto de confluência, em apenas dois casos entre dez animais. Em poucos casos, também à direita e à esquerda, a artéria cerebelar rostral foi originada do ramo caudal das artérias carótidas do cérebro ou da artéria basilar. O que vale destacar foi que em apenas uma peça, a artéria cerebelar rostral esquerda apresentou-se dupla, sendo o vaso mais rostral de maior calibre e originado da confluência, enquanto o vaso caudal de

menor calibre foi lançado da artéria basilar. O vaso caudal, nesse caso, foi responsável pela irrigação do paraflóculo.

Bourdelle e Bressou (1964); Gillilan (1974); Jablonski, Brudnicki e Wiland (1989); Câmara Filho *et al.*, (2004) e Lima *et al.* (2005) relataram em suas pesquisas que do tronco basilar (artéria basilar) foram emitidos as artérias cerebelares rostrais, sendo isso semelhante a apenas um caso à direita e dois casos, à esquerda no javali. Para Ferreira (1998) e Ferreira e Prada (1999) a artéria cerebelar rostral teve origem, na maioria das suas preparações, da artéria basilar ou dos ramos terminais desta artéria. Como já discutido, anteriormente, a artéria basilar sofre um estrangulamento na altura da ponte, não podendo emitir ramos terminais mais calibrosos, observou-se que quando a artéria basilar originava a artéria cerebelar rostral, o fluxo sanguíneo para este vaso era proveniente dos ramos caudais das artérias carótidas do cérebro. Para Nanda (1981) e Câmara Filho *et al.* (2004), a artéria cerebelar rostral foi ramo colateral do ramo caudal (artéria comunicante caudal, da artéria carótida do cérebro), sendo que para os últimos autores foram observados apenas poucos casos à esquerda. Em nossa pesquisa no javali, encontrou-se três casos à direita e nove à esquerda, com esta mesma origem da artéria cerebelar rostral.

A artéria cerebelar caudal no javali foi um ramo colateral principal da artéria basilar, emitida normalmente na altura do corpo trapezóide. Projetou-se lateralmente contornando a medula oblonga até atingir a origem aparente do VIII par de nervos cranianos (vestibulococlear), onde originou a artéria cerebelar média, que se projetava, dorsorostralmente. Seu eixo principal curvou-se caudomedialmente indo alcançar o plexo corióide do IV ventrículo, avançando medialmente sob este, vascularizando-o. A seguir, passou caudalmente ao pedúnculo cerebelar caudal, até atingir o vérmis cerebelar, indo ramificar-se desde o último lóbulo, o nódulo até os dois terços mais ventrais da face caudal, enquanto que, nos hemisférios cerebelares vascularizou o terço ventral da face caudal do cerebelo. Logo após irrigar com uma seqüência de vasos o plexo corióide do IV ventrículo, a artéria cerebelar caudal lançou um ramo para a face dorsal do corpo restiforme (pedúnculo cerebelar caudal). Para Bourdelle e Bressou (1964), Gillilan (1974), Nanda (1981), Jablonski, Brudniki, Wiland (1989), Ferreira e Prada (1999), Câmara Filho *et al.* (2004), e Lima *et al.* (2005), a artéria cerebelar caudal foi originada da artéria basilar, na altura do corpo trapezóide, direcionando-se para o cerebelo e plexo corióide do IV ventrículo, concordando com o encontrado em javali. No javali as artérias cerebelares caudais estiveram sempre presentes e únicas, tanto à

direita quanto à esquerda, havendo uma diferença na altura da origem destas artérias. Na maioria das peças, em ambos os antímeros, estas tiveram uma assimetria de origem, na altura do corpo trapezóide ou da ponte (JABLONSKI, BRUDNIKI, WILAND, 1989; OLIVEIRA e CAMPOS, 2005). Jablonski, Brudniki, Wiland (1989) também observaram a assimetria de origem das artérias cerebelares caudais, em 34 javalis, citando também que as artérias cerebelares caudais apresentaram origem dupla em dois animais no antímero esquerdo. Já para Ferreira (1998) e Ferreira e Prada (1999) em 40 suínos natimortos, as artérias cerebelares caudais também tiveram dupla origem, porém apenas em duas amostras no antímero direito.

Da artéria cerebelar caudal foi emitida, no javali, como seu ramo colateral principal a artéria cerebelar média, na altura da origem aparente do nervo vestibulococlear (VIII par craniano). Essa lançou uma artéria labiríntica para o ouvido interno, continuando-se dorsalmente indo vascularizar o pedúnculo cerebelar médio, o paraflóculo e o flóculo do cerebelo (OLIVEIRA e CAMPOS, 2005). Para Nanda (1981) a artéria cerebelar caudal, durante seu percurso ao longo das raízes nervosas dos nervos facial (VII par craniano) e vestibulococlear (VIII par craniano), emitiu um pequeno ramo que transcorreu entre as raízes nervosas acima citadas e que ascendeu na superfície dorsolateral da ponte, distribuindo-se nas partes ventrolaterais do lóbulo flocular e, paraflócular. Esta artéria foi denominada pela autora como artéria cerebelar média, sendo semelhante ao encontrado no javali.

Segundo Jablonski, Brudniki, Wiland (1989), as artérias labirínticas tiveram origem das artérias cerebelares caudais enquanto que em nossos resultados, eram ramo da artéria cerebelar média. No que se refere à origem das artérias cerebelares médias Câmara Filho *et al* (2004) e Lima *et al* (2005) divergiram de nossos achados, pois descreveram que a origem da artéria cerebelar média foi proveniente da artéria basilar, na altura da ponte. Ainda no javali observamos que a artéria cerebelar média, em apenas um caso e em ambos os antímeros, foi dupla e o vaso mais rostral originou-se diretamente da artéria basilar na altura da ponte (OLIVEIRA e CAMPOS, 2005).

6 CONCLUSÕES

Referente ao comportamento e distribuição territorial das artérias cerebrais rostral, média e caudal na superfície páleo-palial do encéfalo e artérias cerebelares em javali, fundamentado nas observações de 30 cérebros, 15 machos e 15 fêmeas foram estabelecidas as seguintes conclusões:

1 – As fontes de suprimento arterial para a região do páleo-palio são provenientes das três artérias cerebrais: rostral, média e caudal; sendo as duas primeiras, respectivamente, ramo terminal e colateral do ramo rostral da artéria carótida do cérebro e a última, é ramo colateral do ramo caudal da artéria carótida do cérebro. As artérias carótidas do cérebro são formadas a partir da Rede Admirável Epidural Rostral, a qual é proveniente das artérias carótidas internas com pequena cooperação das artérias: maxilar, meníngea média e oftálmica externa.

2 – A artéria rinal medial, ramo colateral da artéria cerebral rostral, emitida no interior da fissura longitudinal do cérebro, pouco antes da formação da artéria inter-hemisférica rostral ímpar, vasculariza a parte mais medial do bulbo olfatório e a parte rostral do córtex do lobo frontal.

3 – A artéria rinal lateral ramo da artéria cerebral rostral, vasculariza o trato olfatório medial, os dois terços rostrais do páleo-palio do trígono olfatório, os dois terços rostrais do trato olfatório lateral, o pedúnculo olfatório, a maior parte lateral do bulbo olfatório e a parte rostral da face convexa do hemisfério cerebral no lobo frontal. Seus ramos centrais estriados penetram na parte mais rostral do corpo estriado.

4 – A artéria estriada apresenta-se no javali como um ramo isolado da artéria cerebral rostral, entre as origens da última artéria cerebral média e da artéria rinal lateral, perfurando a parte central do terço caudal do trígono olfatório.

5 – As artérias cerebrais médias geralmente duplas vascularizam, com seus ramos centrais superficiais rostrais a fossa lateral do cérebro e o terço caudal do trato olfatório lateral. Seus ramos centrais estriados vascularizam a parte caudal do corpo

estriado, enquanto seus ramos centrais caudais vascularizam os dois terços rostrais e mais laterais do páleo-palio do lobo piriforme. A artéria cerebral média emite ramos corticais que se dirigem para a face convexa do hemisfério cerebral.

6- Ramos do ramo rostral da artéria carótida do cérebro vascularizam uma pequena faixa medial dos dois terços rostrais do páleo-palio do lobo piriforme.

7- O ramo central da artéria cerebral caudal vasculariza o terço mais caudomedial do lobo piriforme.

8 – A artéria cerebelar rostral, geralmente um vaso ímpar é originado da confluência e anastomose entre o ramo caudal da artéria carótida do cérebro, direito e esquerdo, com a artéria basilar. Essa emite duas artérias tectais caudais para irrigar o colículo caudal e seu eixo principal ramifica-se no cerebelo, distribuindo-se no vermis médio, desde o lóbulo língula até o terço mais dorsal deste, na face caudal. Nos hemisférios cerebelares laterais essa vasculariza toda a face rostral indo até os dois terços mais dorsais da face caudal do cerebelo.

9 – A artéria cerebelar caudal originada da artéria basilar, tanto à direita como à esquerda, como um vaso ímpar, emite uma artéria cerebelar média que vasculariza o flóculo e o paraflóculo; e ao atingir o cerebelo lança uma série de vasos para o plexo coriáide do IV ventrículo, indo se distribuir no vermis médio, desde o lóbulo nóculo até os dois terços ventrais na face caudal, enquanto nos hemisférios cerebelares laterais irrigou até o terço ventral da face caudal.

REFERÊNCIAS

ARAÚJO, A.C.P.; CAMPOS, R. A Systematic study of the brain base arteries and their blood supply sources in the Chinchilla (*Chinchilla lanigera* – Molina 1782) **Brazilian Journal of Morphological Sciences**, v. 22, p. 221-232, 2005.

AZAMBUJA, R.C. **Sistematização das artérias da base do encéfalo e suas fontes de suprimento sanguíneo em nutria (*Myocastor coypus*)**. 2006. 148f. Dissertação (Mestrado em Anatomia) – Programa de Pós-Graduação em Ciências Veterinárias, Universidade Federal do Rio Grande do Sul, Porto Alegre, 2006.

BECCARI, N. **Neurologia comparata, anatomo-funzionale dei vertebrati, compreso l'uomo**. Firenze: Sansoni Edizioni Scientifiche, 1943, 777p.

BOURDELLE, E.; BRESSOU, C. **Anatomie régionale des animaux domestiques: le porc**. 2.ed. Paris: Baillièere et fils, 1964, 378p.

BRENOWITZ, G; YONAS, H. Selective occlusion of blood supply to the anterior perforate substance of the dog: a highly reproducibile stroke model. **Surgical Neurology**, v. 33, p.247-252, 1990.

CAMPOS, R.; FERREIRA, N.; MARRONE, A.C.H. A systematic study of encephalic blood supply in *Gallus gallus*. **It. J. Anat. Embryol.** v.100, n.2, p.111-121, 1995.

CÂMARA FILHO, J.A.; SCHERER, P.O.; SCHERER, R.R.; MENEZES, C.M.C. Características morfológicas da distribuição vascular cerebral de *Sus scrofa* Linnaeus (Mammalia, Artiodactyla). **Revista Brasileira de Zoologia** v.21, p.955-959, 2004.

DEPEDRINI, J.S. **Estudo da distribuição e dos territórios das artérias cerebrais rostral, média e caudal na superfície do encéfalo em graxaim-do-campo (*Pseudoalopex gymnocercus*)**. 2006. 183f. Tese (Doutorado em Anatomia) – Programa de Pós-Graduação em Ciências Veterinárias, Universidade Federal do Rio Grande do Sul, Porto Alegre, 2006.

DEPEDRINI, J.S.; CAMPOS, R. A Systematic study of the brain base arteries in the pampas fox (*Dusicyon gymnocercus*). **Brazilian Journal of Morphological Sciences**, v.20, p.181-188, 2003.

DE VRIESE, B. Sur la signification morphologique des artères cérébrales. **Archives de Biologie**, Liège, v.21, p.357-457, 1905.

FERREIRA, C.G. **Estudo anatômico das artérias da base do encéfalo de suínos (*Sus scrofa domesticus*, LINNAEUS, 1758)**. 1998. 98f. Dissertação (Mestrado em Anatomia) - Programa de Pós-Graduação da Faculdade de Medicina Veterinária e Zootecnia, Universidade de São Paulo, São Paulo, 1998.

FERREIRA, C.G.; PRADA, I.L.S. Comportamento da artéria basilar em suínos (*Sus scrofa scrofa*, Linnaeus, 1758). **Veterinária Notícias**, Uberlândia, v.5, n.2, p.33-39, 1999.

_____. Comportamento da artéria cerebral média em suínos (*Sus scrofa domesticus* Linnaeus, 1758). **Brazilian Journal Veterinary Research Animal Science**. v.42, n.1, p.61-67, 2005.

GILLILAN, L.A. Blood supply to brains of ungulates with and without a rete mirabile caroticum. **Journal Comparative Neurology**, Philadelphia, v.153, p.275-290, 1974.

INTERNATIONAL COMMITTEE ON VETERINARY GROSS ANATOMICAL NOMENCLATURE. **Nomina anatomica veterinaria**. 5. ed. New York, 2005.

JABLONSKI, R.; BRUDNICKI, W.; WILAND, C. Basilar arteries of the brain in Wild Boar. **Acta Theriologica**, Warszawa, v.34, n.11, p.159-162, 1989.

LIMA, E.M.M.; SEVERINO, R.S.; CARNEIRO e SILVA, F.O.; DRUMMOND, S.S.; BOMBONATO, P.P.; CAMPOS, D.B.; RODRIGUES, G.S. Artérias da base do encéfalo em suínos da linhagem Camborough 22. **Biosci. J.**, Uberlândia, v.2, n.2, p.137-147, May/Aug., 2005.

LINDEMANN, T; RECKZIEGEL, S; CAMPOS, R. A systematic study of brain base arteries in the opossum *Didelphis albiventris*. **Brazilian Journal of Morphological Sciences**; v.17, p. 35-41, 2000.

MACHADO, A.B..M.. **Neuroanatomia Funcional**, 2.ed. São Paulo, Atheneu, p.88-91, 1993.

NANDA, B.S. Suprimento sanguíneo para o cérebro. In: GETTY, R. **Sisson/Grossman anatomia dos animais domésticos**. 5.ed. Rio de Janeiro: Interamericana, 1981. v.2, p.1232-1237.

NACHMAN, E.; TOPOL, M. Arterial supply of the olfactory trigone and the anterior perforated substance in macrosomatic and microsomatic animals. **Folia Morphologica**. v.61, n.4, p.265-269, 2002.

NOGUEIRA-FILHO, S.L.G. 1998. **Manual de Criação de javali**. Viçosa, Centro de Produções Técnicas, 50p.

OLIVEIRA, J.C.D.; CAMPOS, R. Rede admirável epidural rostral e caudal e suas fontes de suprimento sanguíneo em javali (*Sus scrofa scrofa*). **Ciência Rural**. v.34, p.795-802, 2004.

_____. A systematic study of brain base arteries in the wild boar (*Sus scrofa scrofa*) **Anatomy Histology Embryology** v.34, p.232-239, 2005.

RECKZIEGEL, S; LINDEMANN, T; CAMPOS, R. A systematic study of brain base arteries in capybara *Hydrochoerus hydrochaeris*, **Brazilian Journal of Morphological Sciences**. v.18, p.103-110, 2001.

SKOCZYLAS, B. Cortical branches of middle cerebral artery in domestic pig (*Sus scrofa f. domestica*). **Electronic Journal of Polish Agricultural Universities – Veterinary Medicine Series**, Bydgoszcz, v.3, n.1, 2000. Disponível em: <<http://www.ejpau.media.pl>>. Acesso em: 14/03/2007

SKOCZYLAS, B.; WILAND, C. Cortical branches of the middle cerebral artery in the wild boar (*Sus scrofa* L.). **Electronic Journal of Polish Agricultural Universities - Veterinary Medicine Series**, Bydgoszcz, v.2, n.1, 1999. Disponível em: <<http://www.ejpau.media.pl>>. Acesso em: 14/03/2007

SZTAMSKA, E.; GOETZEN, B. Comparative Anatomy of Arterial vascularization of the rhinencephalon in man, cat and sheep. **Folia Neuropathologica**. v.35, p.60-68, 1997.

TANDLER, J. Zur vergleichenden anatomie der Kopfarterien bein den Mammalia. **Denkschriften der Akademie der Wissenschaften**. Wien, v.67, p. 677-784, 1898.