

Utriculostomia: apresentação de uma nova técnica para tratamento cirúrgico da vertigem

Luiz Lavinsky¹, Marcos Goycoolea², Yuberi Zwetsch³

OBJETIVO: Apresentar uma nova técnica alternativa para o tratamento cirúrgico de vertigem causada pela Doença de Ménière, a utriculostomia, desenvolvida no HCPA. MATERIAIS E MÉTODOS: A utriculostomia, que tem por base a obtenção de uma fístula permanente no labirinto membranoso, através da aplicação de calor localizado, comunicando os espaços endo e perilinfático em nível do utrículo, foi testada em 12 ovelhas, utilizando um microcautério por radiofrequência com tempo de exposição e temperatura programáveis.

RESULTADOS: Os resultados da utriculostomia foram verificados através da comparação de padrões histológicos de ossos temporais de animais normais e operados. Ao buscarem identificar a presença de neomembrana ou descontinuidade do utrículo, os autores constataram a existência de neomembrana em 3 dos 5 animais operados, não havendo registro de nenhum caso de descontinuidade do utrículo.

CONCLUSÃO: Foi viável a realização da cirurgia conservadora e seletiva do utrículo por via da janela oval no vestíbulo em ovelhas. Ficou demonstrada, ainda, a viabilidade desta técnica cirúrgica mediante o uso do microcautério desenvolvido para este fim.

Unitermos: Utrículo; vertigem; janela oval; otocirurgia.

Utriculostomy: presentation of a new technique for the treatment of vertigo

OBJECTIVE: To describe a new technique for the surgical treatment of vertigo caused by Ménière's disease, the utriculostomy, developed at HCPA.

MATERIALS AND METHODS: The utriculostomy is based on the obtainment of a permanent fistule in the membranous labyrinth, through the application of local heat to enable the endo and perilymphatic spaces to communicate in the utricle level. The technique was tested in 12 sheep, using a microcautery by radiofrequency with programmable time and temperature.

RESULTS: A histologic study of the temporal bones was performed to assess the outcome of the utriculostomy. A neomembrane was observed in three out of five operated sheep. There were no cases of utricle discontinuity.

CONCLUSIONS: The results attest to the feasibility of performing the utriculostomy through the oval window in sheep, especially with the microcautery that was especially for this procedure

Key-words: Utricle; vertigo; oval window; otosurgery.

Revista HCPA 1999;19(2):200-4

¹ Serviço de Otorrinolaringologia, Hospital de Clínicas de Porto Alegre; Departamento de Oftalmologia e Otorrinolaringologia, Faculdade de Medicina, Universidade Federal do Rio Grande do Sul. Correspondência: Hospital de Clínicas de Porto Alegre, Serviço de Otorrinolaringologia, Ramiro Barcelos 2350, CEP 90035-003, Porto Alegre, RS, Brasil.

² Clínica Las Condes, Chile.

³ Hospital de Clínicas de Porto Alegre, Universidade Federal do Rio Grande do Sul.

Introdução

A vertigem incapacitante é causada, principalmente, por doenças que destroem parcial ou totalmente as estruturas do labirinto membranoso (por exemplo, labirintites, lesões pós-traumáticas ou lesões vasculares) e por doenças que provocam modificações nas características químicas ou na quantidade dos líquidos (endolinfa e perilinfa) que estão no interior do labirinto (Doença de Ménière). Em alguns casos, o labirinto periférico sofre lesões e passa a gerar informações anormais aos centros cerebrais responsáveis pelo equilíbrio. Estes centros cerebrais, por sua vez, manifestam as alterações homeostáticas através da vertigem. Quando tais lesões são irreversíveis e incapacitantes, o tratamento de escolha é a cirurgia.

As técnicas existentes para tratamento cirúrgico de vertigem não são ideais, pois implicam, muitas vezes, na destruição do ouvido interno, inclusive da audição. Nas últimas décadas, as tentativas de desenvolver labirintectomias seletivas (ou seja, que atuam em setores específicos do labirinto posterior, preservando a audição) não obtiveram resultados satisfatórios. Atualmente, as técnicas mais empregadas para o tratamento da vertigem são as quimiocirurgias, decompressão do saco linfático, neurectomia retrolabiríntica, seção do nervo vestibular por fossa média, cocleasaculotomia, labirintectomia por via da janela oval e por via translabiríntica (1-6). A variedade decorre da necessidade de identificar uma técnica eficaz, conservadora e simples.

Assim, o objetivo do presente trabalho é descrever uma nova alternativa para tratamento cirúrgico de vertigem causada por Doença de Ménière, a utriculostomia, desenvolvida no Hospital de Clínicas de Porto Alegre.

Materiais e métodos

A utriculostomia tem por base a obtenção de uma fístula permanente no labirinto membranoso, comunicando os espaços endo e perilinfático em nível do utrículo. Esta comunicação permanente é obtida através da

aplicação de calor localizado. O calor localizado provocaria uma perfuração exígua, diferente da perfuração obtida por punção. A punção tende a um fechamento muito breve, já que provoca uma ruptura linear do labirinto membranoso. Ao contrário, a abertura obtida com o calor localizado permitiria o fechamento da comunicação em momentos de intercrise e a reabertura em momentos de hidropsia. A utriculostomia foi testada em ovelhas, através da janela oval, utilizando um microcautério por radiofrequência com programação de tempo de exposição e temperatura. O estudo preliminar da ovelha como animal de experimentação e o microcautério otológico desenvolvido para o projeto já foram descritos anteriormente (7,8).

Antes da realização da utriculostomia, a técnica foi testada em um modelo experimental em ovo de codorna. Um segmento de aproximadamente 1 cm de diâmetro foi removido na extremidade do ovo, deixando exposta a membrana amniótica, simulando a espessura da parede do utrículo. O ovo de codorna foi colocado em um suporte comum para ovo. A seguir, a membrana foi puncionada com uma agulha. Outras membranas foram cauterizadas com calor localizado, utilizando o microtermocautério.

As ovelhas foram operadas em bloco cirúrgico no hospital veterinário da Faculdade de Veterinária da Universidade Federal do Rio Grande do Sul. Foram utilizados mesa de sustentação, equipamento de anestesia, broca para cirurgia otológica (Electric Hand Piece System XL-030, Osada Electric Co. Ltd.), com ponteiros cortantes de diamante e peça de mão reta e angulada, microscópio cirúrgico (Vasconcelos), equipado com luz fria e controle de foco motorizado, sistema de filmagem com câmera (Sony Hyper Hand, CCd-Iris/RGB) e gravador de vídeo (Sharp World Multi-TV). Foram empregadas ainda uma caixa de instrumental cirúrgico completo de estapedectomia e outra de timpanomastoidectomia (estiletos, espéculos, pinças otológicas, curetas, retratores). Também utilizou-se material de cirurgia geral, como pinças, bisturi, termocautério (Deltronix Equipment Mod B 1001), sistema de aspiração (Dia-pump mod AM) e equipamento de

monitorização de nervo facial (Ati).

A rotina anestesiológica foi padronizada conforme descrição anterior (9). Os 12 animais machos (28-32kg) submetidos à utriculostomia foram adequadamente preparados para a cirurgia (9).

Uma vez anestesiado o animal e monitorizado o nervo facial, procedeu-se ao acesso endopreauricular. As superfícies superior e anterior da parede óssea do conduto auditivo externo foram expostas. Com uma broca elétrica e brocas cortantes, ampliou-se o conduto externo e removeu-se sua tortuosidade. A seguir foi feita uma timpanotomia, seguindo a rotina empregada nas estapedectomias.

Levando em conta as características anatômicas do ouvido médio da ovelha (10) procedeu-se à exposição do promontório, janela oval e região da janela redonda, nervo facial, nervo corda do tímpano, apófise piramidal e ligamento tensor do estribo.

A seguir, procedeu-se à secção do ligamento tensor do estribo, disjunção incudoestapediana, fratura da supraestrutura do estribo e remoção de toda a platina. Uma broca de diamante foi utilizada para remoção de aproximadamente 2 cm de rebordo posterior da janela oval, em direção ao nervo facial, ampliando a janela oval e facilitando o procedimento de cauterização no utrículo.

Utilizando o microtermocautério, com ponteira de 2mm, tempo de 0,5 s e intensidade de 3,5 W, procedemos à cauterização da

parede anterior do utrículo, parcialmente visível durante a otomicroscopia. Repetiu-se a cauterização em três locais próximos entre si. A janela oval foi fechada com tecido adiposo retirado da região próxima à incisão endopreauricular. O tecido adiposo foi coberto com Gelfoam®. A seguir, o retalho timpanomeatal foi repostado e o conduto foi tamponado com Gelfoam®; finalmente, foi feito um curativo compressivo. Uma profilaxia antibiótica foi realizada com ampicilina sódica (40mg/kg/dia), por 4 dias (1 dia antes e 3 após a cirurgia).

Três meses depois da cirurgia, os animais foram sacrificados. Os ossos temporais foram removidos com serra elétrica para realização do estudo histológico. O tempo entre o abate do animal e a colocação do material em solução não foi superior a 3 minutos. Cortes coronais foram feitos em cinco ossos temporais (escolhendo entre os ossos temporais de animais que se submeteram a cirurgia, e que foi possível aplicar todos os preceitos metodológicos antes referidos). As peças foram fixadas em solução de água destilada (900 ml); formaldeído 37-40% (100 ml); fosfato de sódio dibásico (anidro) (6,5 g); fosfato de sódio monobásico (4 g). O processamento ocorreu conforme a metodologia modificada do método de Schucknecht (4). O estudo histológico foi realizado no laboratório de histopatologia da *University of Minnesota Otitis Media Research Center*. Procurou-se verificar a existência de

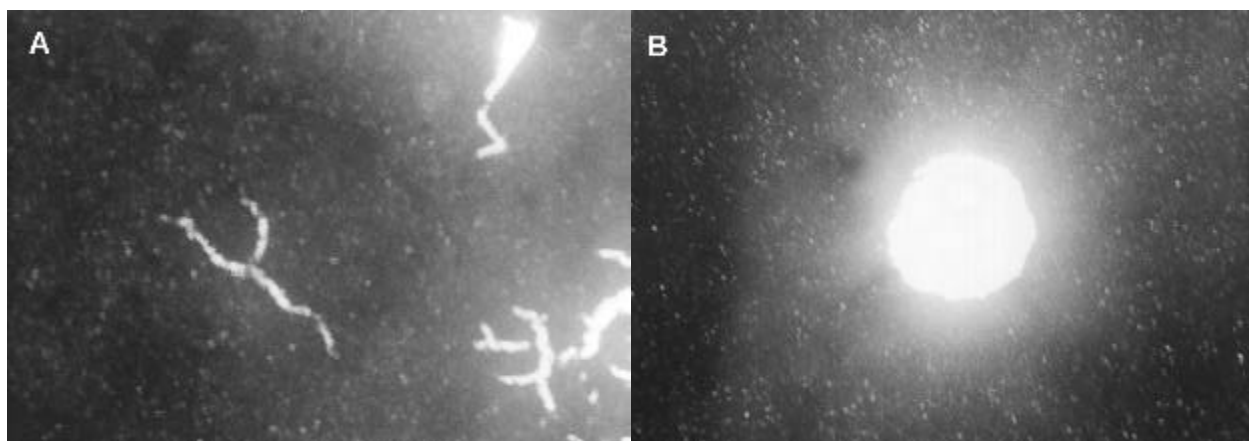


Figura 1. A) Perfuração de membrana em modelo com ovo de codorna utilizando agulha. B) Perfuração produzida com a utilização do microtermocautério.

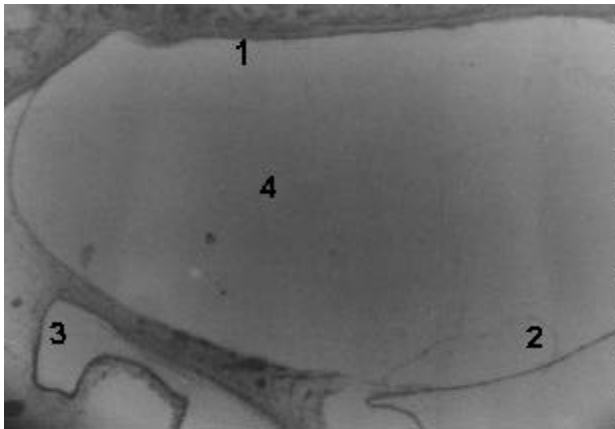


Figura 2. Corte histológico de utrículo normal (não cirúrgico). Os números indicam 1) estribo; 2) parede utricular integral; 3) sáculo; e 4) vestíbulo.

comunicação entre os espaços endo e perilinfático, ou de uma neomembrana, em nível do local cauterizado.

Resultados

Três modelos experimentais com ovos de codorna foram estudados. As figuras 1A e B mostram o resultado de perfuração com agulha e com o uso do microtermocautério.

O cumprimento dos objetivos da utriculostomia experimental em ovelhas foi verificado através da análise histológica dos ossos temporais. Foram analisados os cortes histológicos do vestíbulo de oito animais, três normais e cinco operados. Nos ossos normais, foram identificados padrões histológicos que pudessem ser utilizados para comparação com o grupo de estudo. Nos ossos cirúrgicos, em cortes de 10m, procurou-se identificar a existência de neomembrana ou descontinuidade do utrículo.

Todos os casos não cirúrgicos apresentavam parede do utrículo sem anomalias. Entre os cinco casos cirúrgicos, três apresentavam neomembrana na zona da mácula utricular.

A figura 2 mostra um corte de utrículo normal. A figura 3 mostra o que consideramos ser uma neomembrana em um caso cirúrgico. Nenhum caso de descontinuidade do utrículo foi registrado, sugerindo uma perfuração permanente. Em um caso do grupo de normais obtivemos uma imagem de perfuração; contudo, esta imagem foi considerada um

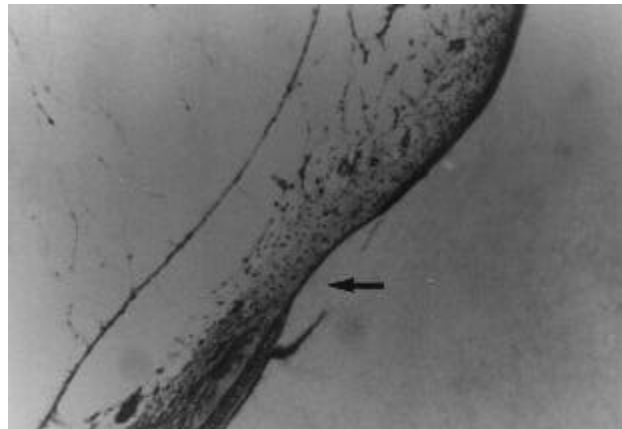


Figura 3. Corte histológico de um caso cirúrgico. O utrículo apresenta uma parede frágil e irregular (seta), compatível com formação de neomembrana.

artefato.

Discussão

São conhecidos os riscos relativos à manipulação no interior do vestíbulo, principalmente no caso das estapedectomias. Em consequência, as tentativas de realizar labirintectomias parciais estiveram sempre relacionadas com atuações nos canais semicirculares (10).

Foram encontradas apenas duas menções, na literatura (11,12), a intervenções sobre o utrículo por via da janela oval. Naqueles artigos, os autores procederam à destruição do utrículo utilizando laser argônio em cobaias e humanos, demonstrando a viabilidade de atuar nesta área. Utilizando sensores térmicos, Okuno et al. e Numura et al. (11,12) avaliaram o aumento de temperatura no local, aplicando uma cauterização de 1,5 W durante 0,5 s. A temperatura na região a 1 mm do local de estimulação aumentou em 6 °C. Com isto, todo o neuroepitélio do utrículo foi destruído. Este não é o objetivo da utriculostomia, que pretende realizar perfurações transitórias no vestíbulo, com reabertura durante hidropsias pela fragilidade do local onde houve a reabilitação. Especula-se que o calor localizado sobre o utrículo pode reduzir também as células negras do labirinto, produtoras de endolinfa, trazendo benefícios com a redução da hipertensão endolinfática.

Acreditamos que a utriculostomia seja conservadora para com a audição, pois atua

no utrículo, que não tem unidade anatômica e funcional com a cóclea, como é o caso do sáculo. Porém, estudos adicionais devem verificar especificamente este aspecto.

A ausência de perfurações bem identificáveis na parede do utrículo e a existência de áreas com aparente característica de neomembrana em 60% dos cinco ossos temporais operados sugerem que este procedimento é promissor para a Doença de Ménière, devido à formação de um sistema valvular que, em momentos de hidropsia, romperia mais precocemente as zonas de neomembrana. Isto determinaria menos dano ao ouvido interno, que permaneceria menos tempo hidrópico; o fechamento da neomembrana poderia evitar uma prolongada mistura iônica de sódio e potássio, determinante da degeneração cócleo-vestibular e da sintomatologia do paciente. Além disso, a resultante destruição das células cinzentas também poderia reduzir a hidropsia.

Consideramos promissor este método para a destruição de setores específicos do labirinto, como é o caso da ampola do canal semicircular posterior em pacientes com vertigem posicional incapacitante. À medida que adquirimos experiência, a utriculostomia se tornou uma cirurgia harmônica, com microcauterização da parede do vestíbulo e grande precisão e viabilidade no que concerne a detalhes da técnica. Assim, pode-se concluir que foi viável a realização de cirurgia conservadora e seletiva do utrículo por via da janela oval no vestíbulo, em ovelhas. Ficou demonstrada, ainda, a viabilidade desta técnica cirúrgica mediante o uso de microtermocautério desenvolvido para esse fim.

Referências

- Hellström S, Odkvist L. Pharmacologic labyrinthectomy. *Otolaryngol Clin North Am* 1994;27(2):307-15.
- Paparella MM, Schachern PA, Goycoolea MV. Perilymphatic hypertension. *Otolaryngol Head Neck Surg* 1988;99(4):408-13.
- Silverstein H, Norrel H, Smouha EE. Natural history versus surgery for Ménière's disease. *Otolaryngol Head Neck Surg* 1989;100(1):6-16.
- Schuknecht HF. Cochleosacculotomy for Ménière's disease: theory, technique and results. *Laryngoscope* 1982;92:853-8.
- Schuknecht HF, Pillsbury H. Ablation therapy for the relief of Ménière's disease. *Laryngoscope* 1956;66:859-70.
- Pulec JL. The surgical treatment of vertigo. *Laryngoscope* 1969;79(10):1783-822.
- Lavinsky L, Goycoolea M. In search of a teaching, training and experimental model for otological surgery: A study of sheep ear anatomy. In: Tos M, Thomsen J, Balle V, editors. *Otitis Media Today. Proceedings of the Third Extraordinary Symposium on Recent Advances in Otitis Media*. The Hague:Kugler Publications;1999. p.341-8.
- Lavinsky L, Sanches PRS, Cunha UM, Thomé PRO, Müller AF, Pereira Jr D, Guimarães Filho UL, Fraga R, Silva DB, Souza M. Avaliação da funcionalidade em seres humanos de microcautério otológico com dispositivo de aspiração e descolamento. *Rev Bras Otorrinolaringologia* 1998;64(6 Parte 1):571-6.
- Lavinsky L, Goycoolea M, Ganância MM, Zwetsch Y. Surgical treatment of vertigo by utriculostomy: An experimental study in sheep. *Acta Otolaryngol (Stockh)* 1999;119:522-7.
- Parnes L. Posterior semicircular canal occlusion for benign paroxysmal positional vertigo. In: *Otologic Surgery*. Philadelphia: W. Saunders Company;1994. p.545-53.
- Okuno T, Nomura Y, Young Y. Ablation of otolithic organs with argon laser. *Acta Otolaryngol* 1991;481:(suppl):607-9.
- Nomura Y, Okuno T, Young Y, Hara M. Laser labyrinthectomy in humans. *Acta Otolaryngol* 1991;111:319-26.