

UMA REFLEXÃO SOBRE A BUSCA DA VIABILIDADE MIOCÁRDICA
NA DISFUNÇÃO VENTRICULAR E O PAPEL DO ECOESTRESSE
FARMACOLÓGICO

PONDERING THE SEARCH FOR MYOCARDIAL VIABILITY IN VENTRICULAR
DYSFUNCTION AND THE ROLE OF PHARMACOLOGICAL STRESS
ECHOCARDIOGRAPHY

Marco Antonio Rodrigues Torres

RESUMO

A função sistólica ventricular esquerda global é um dos mais importantes aspectos que determinam os desfechos dos pacientes com infarto do miocárdio. Aqueles com má função sistólica ventricular têm o maior potencial de se beneficiarem com a revascularização, desde que tenham miocárdio viável. O presente artigo foi escrito para rever as técnicas de imagens disponíveis e capazes de prover o cardiologista, no que se refere aos pacientes com infarto do miocárdio suspeitado ou confirmado, de um diagnóstico acurado do miocárdio viável residual. O principal objetivo desta publicação é chamar a atenção para o papel da ecocardiografia de estresse com os diferentes agentes farmacológicos empregados na arena clínica da isquemia miocárdica, com o fim de se demonstrar a presença do miocárdio viável.

Unitermos: Ecoestresse, viabilidade miocárdica, prognóstico.

ABSTRACT

Global left ventricular systolic function is a major determinant of outcome in patients with myocardial infarction. Patients with poor ventricular systolic function have the greatest potential to benefit from revascularization, provided they have viable myocardium. The present article was written to review the current imaging techniques that are able to help the clinician accurately diagnosis the residual viable myocardium, with regard to patients with suspected or confirmed myocardial infarction. The mean aim of this paper was to highlight the usefulness of stress echocardiography with the different available agents in the clinical arena of myocardial ischemia to demonstrate the presence of viable myocardium.

Key words: Stress echocardiography, myocardial viability, prognosis.

Serviço de Cardiologia, Hospital de Clínicas de Porto Alegre (HCPA), Porto Alegre, RS. Departamento de Medicina Interna, Faculdade de Medicina, Universidade Federal do Rio Grande do Sul (UFRGS), Porto Alegre, RS.
Correspondência: Marco Antonio Rodrigues Torres, Serviço de Cardiologia, Hospital de Clínicas de Porto Alegre, Rua Ramiro Barcelos, 2350, 90035-007, Porto Alegre, RS. Fone: (51) 2101-8289. Fax: (51) 3222-3115. E-mail: mtorres@cardiol.br

O diagnóstico da disfunção ventricular esquerda visa a determinar a presença e a extensão do comprometimento da câmara, que pode ocorrer precoce ou tardiamente, levando a graus variáveis de insuficiência cardíaca sistólica, diastólica ou de ambas as modalidades. Não é sequer necessário que a insuficiência cardíaca seja expressa clinicamente para a disfunção

ventricular ser grave, o que pode requerer medidas terapêuticas imediatas.

A identificação do domínio alterado – que levou à disfunção ventricular – é o primeiro passo: uma intervenção sobre a causa pode interromper a destruição da câmara, resultando em reversão da disfunção ventricular. A disfunção ventricular ocorrerá por com-

prometimento em qualquer dos componentes cardíacos a seguir, com seus respectivos domínios, apresentados na figura 1.

A disfunção ventricular esquerda causada pelas cardiopatias no domínio hemodinâmico tem como sua etiologia principal as doenças orovalvulares e os *shunts*, que só induzem disfunção ventricular tardiamente, ou quando se instalam de forma aguda. As disfunções no domínio eletrofisiológico são menos prevalentes, podendo mais comumente desencadear ou agravar uma disfunção ventricular limítrofe. A disfunção ventricular no domínio dos mecanismos compensatórios pode inclusive mascarar o quadro primariamente responsável pela insuficiência cardíaca, sendo aí catalogado um conjunto de males que costumam exigir do examinador uma especial atenção, para aliar informações da fisiopatologia dessas doenças à semiótica e aos métodos complementares; conseqüentemente, é o mais sutil dos domínios da disfunção ventricular com os quais nos deparamos na prática. As três modalidades de disfunção ventricular encontram na parceria de uma boa semiótica cardiológica e do eletrocardiograma, aliados ao estudo ecodopplercardiográfico, o seu algoritmo diagnóstico.

A disfunção ventricular no domínio do músculo cardíaco inclui um vasto grupo de doenças que concorrem para o mau funcionamento do tecido muscular cardíaco, no seu desempenho sistólico e/ou diastólico, devido a distúrbios primariamente de aporte da energia ao cardiomiócito, metabólicos, de ocupação do seu espaço por elementos anormais e estranhos, que se alojam no interstício do tecido cardíaco, ou de ocupação por fibras que não deveriam aí estar. Há, nesse contexto, razões de ordem local e de ordem sistêmica.

De todos esses mecanismos que desafiam o bom equilíbrio – condição *sine qua non* para um bom funcionamento – no domínio do músculo cardíaco, é sem dúvida o déficit energético do cardiomiócito a causa

mais freqüente da disfunção ventricular esquerda. Entre as causas mais prevalentes da disfunção ventricular no domínio do músculo cardíaco, destaca-se a isquemia miocárdica secundária às obstruções das artérias coronárias.

Dentre os métodos diagnósticos dessa modalidade de isquemia como causa da disfunção ventricular, dispomos dos métodos diretos cruentos (aqueles chamados no jargão médico de invasivos, os métodos de imagem de visão direta feitos obrigatoriamente em ambiente asséptico e hospitalar) – como a angiografia das artérias coronárias e a ventriculografia contrastada – e dos métodos de imagem, não-invasivos, que são também diretos.

A cineangiocoronarioventriculografia foi responsável pelo avanço da cardiologia moderna, que passou de sua fase contemplativa para a atual fase – interativa. Logo se constatou, entretanto, que a angiografia coronária é incapaz de avaliar a microcirculação, só tendo a habilidade de detectar as lesões obstrutivas mais proximais e geralmente subepicárdicas. Surgiu a necessidade de desenvolvimento de métodos capazes de avaliar o aporte da energia no elo mais frágil (e também mais fundamental dessa corrente) – o verdadeiro usuário ou cliente, a razão de ser de todo o aporte energético: o cardiomiócito.

Apesar do desenvolvimento dos métodos indiretos, a caracterização da disfunção ventricular isquêmica e a identificação do miocárdio em risco ainda não puderam ser feitas nessa fase que hoje tem algum valor histórico. Esses métodos indiretos – que falharam por serem pouco sensíveis e também inespecíficos – são de dois tipos principais: o eletrocardiograma (em repouso e com esforço físico e monitorização pela técnica de holter) mapeava a área necrótica e a isquêmica pela análise indireta que ocorre na necrose e na isquemia miocárdica (1); ou visava quantificar, através de dosa-

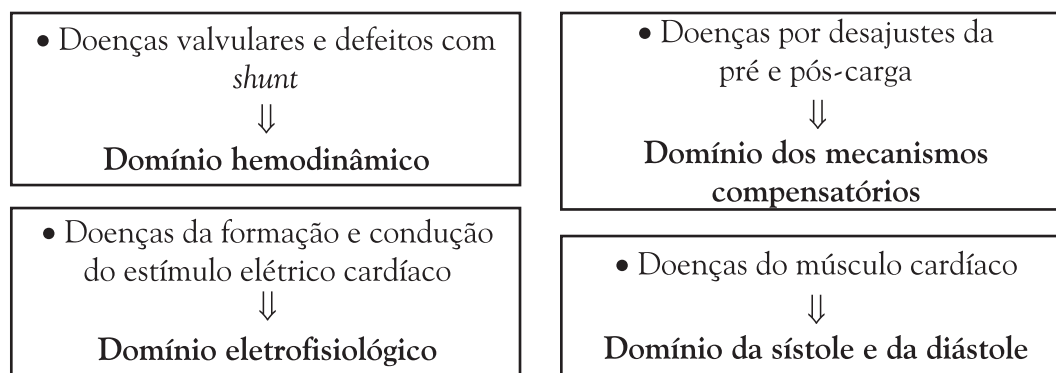


Figura 1. Tipos de disfunção ventricular quanto ao comprometimento dos diferentes domínios dos componentes cardíacos.

gens enzimáticas ou de marcadores séricos de necrose, o tamanho da área necrótica – como no caso dos estudos utilizando as dosagens seriadas da CK-MB e das troponinas no período periinfarto (2). Ambos esses métodos indiretos falharam por serem incapazes de distinguir acuradamente as áreas isquêmicas das necróticas e as áreas isquêmicas das normais. Posteriormente, desenvolveram-se os métodos de imagens.

Entre os métodos diretos de imagem para o diagnóstico da isquemia miocárdica na presença da disfunção ventricular, salienta-se a cintilografia miocárdica com radioisótopos e a ecocardiografia em repouso e sob estresse farmacológico. Com o passar do tempo, sobressaíram-se com esses métodos as limitações da ventriculografia contrastada na avaliação ventricular segmentar.

Também se mostrou muito limitado o método direto e invasivo da angiografia com ventriculografia contrastada, por não permitir uma avaliação adequada de todos os segmentos do ventrículo (até porque, por limitações na quantidade de contraste infundido, é geralmente utilizada apenas a incidência oblíqua anterior direita). Além desse aspecto, há interferências com os agentes de contraste que se utilizam habitualmente – que, sabidamente, têm efeitos depressores da contração segmentar não poder ser repetida tantas vezes quanto necessária para se avaliar a resposta a uma terapêutica (limitação da quantidade de agente de contraste a ser utilizada e da pressão com a qual deve ser infundida na cavidade ventricular) e, principalmente, por não ser adequada para analisar a variação do espessamento sistólico parietal, que é seguramente o parâmetro mais sensível para se diagnosticar a dissinergia segmentar. Além de todas as limitações, a ventriculografia contrastada tem uma baixa resolução temporal – pois apenas alguns batimentos são acompanhados e gravados para posterior releitura – e pode induzir uma insuficiência renal aguda ou agravar uma insuficiência renal crônica subclínica pré-existente.

Por oferecerem o melhor custo-benefício, os métodos de imagem – muitas vezes denominados de não-invasivos, porque não implicam realização de quaisquer procedimentos cirúrgicos –, que nos permitem investigar se há isquemia no nível celular em repouso e durante exercício ou infusão de fármacos, tiveram considerável desenvolvimento nas 3 últimas décadas.

O PADRÃO-OURO DIAGNÓSTICO

Os métodos de imagem foram desde cedo comparados na sua acurácia diagnóstica com a angiografia contrastada, considerado o padrão-ouro, isto é, o padrão de referência. Assim, quando se desejava saber se

um teste de imagens apresentava uma boa acurácia no diagnóstico de isquemia, buscava-se evidenciar – com a comprovação da presença ou ausência de lesões obstrutivas > 50% no leito coronário – se a isquemia miocárdica estava realmente presente ou não. Mas será esse padrão-ouro diagnóstico – contra os quais os métodos de imagem foram sempre comparados – constituído realmente de ouro puro? Uma releitura das publicações nos mostra que o ouro desse padrão de referência não seria assim tão puro, e a técnica não poderia ser utilizada – como de fato foi utilizada por tanto tempo – como padrão de referência para o diagnóstico de isquemia miocárdica.

Quando os métodos de imagem são confrontados com a presença da doença, conforme diagnóstico documentado pela coronariografia, a identificação anatômica das placas ateroscleróticas nas artérias subepicárdicas é dotada de considerável variabilidade intra e interobservador e de critérios de gravidade arbitrários (como em um exemplo de 50% de lesão em um grande vaso, usada como critério para separação dos pacientes em “sãos” e “cardiopatas isquêmicos”, embora estejam distribuídos, na realidade, segundo um espectro contínuo de gravidade da doença).

Uma outra causa comum de confusão que pode induzir ao erro é a classificação de pacientes portadores de lesão estenótica em apenas um vaso em “menos graves” que outros com lesões mais disseminadas – isto é, em mais de um ramo principal coronário. Na verdade, deve-se valorizar também o território sob influência do ramo arterial coronário estenótico e o tipo de placa obstrutiva quanto à sua morfologia. Logo, a coronariografia, para diagnosticar a isquemia miocárdica, não pode ser considerada um padrão-ouro ou um padrão referencial absoluto.

Julgamos, portanto, que a isquemia miocárdica que causa a disfunção ventricular não pode ser avaliada apenas com o diagnóstico anatômico da presença ou ausência de lesões obstrutivas e associada à presença ou ausência de dissinergia regional, com ou sem alterações da função sistólica ventricular global. O verdadeiro parâmetro para testar a presença da isquemia atribuída às lesões obstrutivas na disfunção ventricular deve ser a recuperação funcional da contração ventricular, após ser instituída uma adequada revascularização.

EMBASAMENTO TEÓRICO DO ESTUDO DA VIABILIDADE

O fenômeno da viabilidade se apóia sobre fundamentos muito bem estudados e que não são tão recen-

tes. Tais fundamentos foram classificados por Picano (3) como suas bases bioquímicas, fisiopatológicas e clínicas.

As bases metabólicas. Picano (3) aponta que “no coração normal, em condições de repouso, o cálcio intracelular permanece seqüestrado principalmente no retículo sarcoplasmático, onde ele não pode ser usado para a contração miocárdica (mediado pelo sistema actina-miosina). A excitação e despolarização da membrana celular são seguidas por um rápido decréscimo (de acordo com o gradiente de concentração) do influxo do cálcio extracelular, ativando a liberação do cálcio intracelular do retículo sarcoplasmático; isso ativa a contração após a interação da troponina com o cálcio, que expõe o local de acoplamento entre a actina e a miosina. Para ocorrer o relaxamento, o cálcio intracelular deve ser seqüestrado contracorrente, isto é, com gasto energético – contra um gradiente de concentração –, para o retículo sarcoplasmático. Nessa fase, o defluxo de cálcio através da membrana celular também ocorre”.

Shelbert (4) salienta que, em repouso, 60% dos fosfatos de alta energia produzidos pelo metabolismo miocárdico são usados para o desenvolvimento da força contrátil, 15%, para relaxamento, 3 a 5%, para a atividade elétrica, e os restantes 20%, para manutenção e reparo. A prioridade da célula é de auto-reparar-se. Na isquemia, por isso, a célula minimaliza o gasto energético com o trabalho cardíaco, utilizando todo o remanescente para manutenção da sua integridade.

Picano (3) ressalta que quando ocorre isquemia, o processo de contração e relaxamento tem suas velocidades diminuídas por dois eventos bioquímicos intracelulares: a redução dos fosfatos de alta energia (devido ao bloqueio do metabolismo aeróbio mitocondrial – que requer O_2) e a concentração aumentada dos íons H^+ (devido à ativação da glicólise anaeróbia). Os íons H^+ competem com os íons cálcio pelos locais de ativação da troponina – dessa maneira, reduzindo a interação da actina-miosina –, enquanto que a redução dos fosfatos intracelulares de alta energia reduz a taxa de recaptção ativa energia-dependente do cálcio para o interior do retículo sarcoplasmático – determinando também um comprometimento do relaxamento.

As bases fisiopatológicas. A função miocárdica do coração normal não é uniforme, mas bastante heterogênea, em diferentes níveis (base-ápice) e, dentro do mesmo segmento, em diferentes camadas (subendocárdio-subepicárdio) das paredes ventriculares (5). Vários estudos demonstraram que o espessamento intramiocárdico normalmente ocorre na metade mais interna da parede, na ordem de 67% do espessamento,

sendo modesta a contribuição do subepicárdio para o espessamento global (6).

Um gradiente “funcional”, embora menos significativo, também existe nos vários níveis do ventrículo esquerdo. Embora estudo pioneiro tenha concluído que é maior a contração nos segmentos ventriculares basais, outro concluiu que um espessamento sistólico maior nos segmentos apicais em relação aos basais é observado, não havendo variações significativas na função entre segmentos localizados nos mesmos níveis (7).

A relação entre o fluxo e a função no miocárdio normal. Essa heterogeneidade da função é espelhada pela perfusão – já que a contração é um dos maiores determinantes do consumo de O_2 pelo miocárdio –, pois o miocárdio normal apresenta um quase perfeito acoplamento batimento a batimento entre o consumo de O_2 miocárdico e o fluxo sanguíneo coronário (8). Por isso, o fluxo sanguíneo coronário é maior no subendocárdio do que no subepicárdio, bem como também é maior no ápice do que na base; por outro lado, não se observa nenhuma variação inter-regional significativa.

Não somente no espaço, mas também no tempo, com variações mínimas, contínuas, na contração e perfusão, fluxo e função tendem a mostrar uma variabilidade fisiológica no miocárdio normalmente perfundido. A relação entre fluxo sanguíneo regional e função mantém-se atrelada não somente nos estados fisiológicos, quando, por definição, existe um acoplamento perfeito entre suprimento de O_2 e demanda, mas até em certas condições patológicas determinantes de um desajuste entre esses dois parâmetros.

A relação entre o fluxo e a função no miocárdio isquêmico. Durante a isquemia (ocorrendo em repouso devido a estenoses ateroscleróticas coronárias progressivas ou durante estresse, na presença de uma obstrução crítica), pode ser observada uma estreita associação entre o fluxo sanguíneo transmural médio e o espessamento regional da parede. Acima dos níveis de perfusão normais, o desempenho funcional aumenta. Mas, qualquer que seja o incremento do fluxo – até duas, três, quatro vezes os valores de repouso –, o espessamento não aumentará mais que 50% (9). O tipo de dissinergia observada depende da magnitude da redução do fluxo para as camadas subendocárdicas. Por exemplo, uma redução de 20% já é causadora de uma redução de 15 a 20% no espessamento sistólico parietal. Reduções maiores, na faixa de 80% no fluxo, provocam acinesia no segmento correspondente (10).

A recuperação da função contrátil com o alívio da isquemia. A recuperação pós-isquêmica da função miocárdica está relacionada a duas variáveis maiores: a

duração do episódio isquêmico e a eficácia da reperfusão pós-isquêmica. Entre a isquemia completamente reversível e a isquemia que dura mais de 20 minutos, existe uma zona de transição nebulosa, na qual a isquemia pode ser muito curta para causar necrose miocárdica, mas bastante longa para induzir uma disfunção contrátil persistente – representada por porções do miocárdio que são viáveis, mas cujo comportamento pode ser indistinguível do necrótico – com déficit funcional crônico ou transitório (11).

As bases clínicas. A disfunção contrátil pós-isquêmica pode durar horas, dias e até semanas após a restauração do fluxo – o assim chamado *stunned myocardium* (12) – ou pode ficar persistente até a restauração do fluxo ocorrer – o assim chamado *hibernating myocardium*.

O que há por trás do coloquialismo dos vocábulos ingleses? Artigos traduzidos em língua portuguesa definem o “miocárdio atordoado” como a disfunção pós-isquêmica transitória e espontaneamente reversível que é quase sempre observada em algum grau entre a isquemia completamente reversível e aquela que dura mais de 20 minutos – esta última invariavelmente associada ao fenômeno necrótico. Essa zona de transição nebulosa, em que a isquemia é muito curta para causar necrose, mas suficientemente longa para induzir uma disfunção contrátil persistente, é um estado patológico que pode persistir por horas, dias ou até 4 semanas após uma adequada restauração do fluxo coronário.

No entanto, o termo “miocárdio nocauteado” talvez exprimisse coloquialmente melhor o fenômeno descrito. “Nocauteado” é uma palavra masculina da língua portuguesa relativa ao verbo “nocautear” (do inglês *knock-out*), que aparece, por exemplo, no dicionário Aurélio, definido também como um atributo de advérbio, que significa figuradamente: “Em estado de de-

bilitação, de apatia ou abulia, de quem se acha ou se considera, ou como que se considera, fora de combate”. Embora a tradução literal da palavra inglesa *stunned*, termo este originalmente proposto por Kloner & Braunwald (13), seja “atordoado” – originária do advérbio *stunning* –, o conceito que a tradução literal exprime não reflete possivelmente a realidade fisiológica da situação miocárdica vivida. O adjetivo “atordoado” vem do verbo transitivo direto “atordoar” e significa: “1. Que perdeu os sentidos ou desmaiou por efeito de pancada, queda, estrondo, embriaguez, grande comoção, surpresa, etc.; desfalecido, tonto. 2. Aturdido, estonteado, zonzo”.

O problema do emprego da tradução coloquial para o idioma português é que o indivíduo (ou algo) atordoado não está sempre – tampouco necessariamente – incapacitado para exercer as funções obrigatórias de sua parte. Mais ainda, não estaria totalmente incapacitado, o que não se verifica na situação do *stunned myocardium*, no seu estado pós-isquêmico. Por isso, talvez seria mais adequado adotar a terminologia “nocauteado”. Na tabela 1, estão assinaladas as diferenças entre o miocárdio nocauteado e o hibernado.

CONCEITO DE MIOCÁRDIO NOCAUTEADO E HIBERNADO

Há várias maneiras de se conceituar essas duas situações do miocárdio isquêmico viável, embora elas não sejam necessária e mutuamente auto-excludentes entre si. Podemos adotar a maneira de Picano, para quem:

“O miocárdio nocauteado difere do miocárdio hibernado, onde a perfusão miocárdica está cronicamente reduzida (por meses ou anos), mas permanece adiante do limiar crítico indispensável para manter o

Tabela 1. Diferenças entre o miocárdio nocauteado e o hibernado – modificado de Picano (3)

Características	Nocauteado	Hibernado
Função segmentar basal	deprimida	deprimida
Fluxo coronariano	normal/aumentado	reduzido
Anatomia coronariana	todas	oclusão/lesão severa
Duração	horas ou dias	dias a meses
Recuperação	espontânea	pós-revascularização
Importância clínica	prognóstica	terapêutica
Metabolismo miocárdico	normal/aumentado	reduzido
Bioquímica	bloqueio canais K ⁺	ausência de bloqueio K ⁺
Reserva contrátil	sim	sim
Modelos clínicos	infarto agudo	“miocardiopatia isquêmica”

tecido viável, embora com desempenho deprimido. Enquanto no miocárdio nocauteado a causa é uma alteração metabólica que leva a um desequilíbrio entre o suprimento de energia e o trabalho produzido, a célula no miocárdio hibernado (14,15) se adapta a um suprimento cronicamente reduzido de energia, e a sua sobrevivência é garantida por causa da função contrátil reduzida ou abolida. A disfunção ventricular persistirá até a restauração do fluxo”.

Também podemos adotar a maneira de Hearse (16), em sua imagem literária, para quem o miocárdio nocauteado pode ser considerado:

“No seu sentido mais simples, a expressão da ‘resaca’ pós-isquêmica, uma fase de mal-funcionamento do órgão e recuperação, que inevitavelmente segue um período de trauma. Se causado por um excesso de álcool, um episódio de influenza ou isquemia transitória, existem poucos estados patológicos em que uma recuperação completa e instantânea é observada tão logo a causa do problema seja removida”.

Já o miocárdio hibernado é o “coração inteligente”, que, na imagem literária de Opie (17), seria:

“No seu sentido mais objetivo, o coração que reduz o débito energético para equilibrar-se com uma redução crítica no fornecimento de energia esperando – no seu estado não-contrátil – o retorno do verão após o inverno, estando pronto a contrair normalmente quando da chegada do quente sangue coronário”.

O miocárdio hibernante é o miocárdio em equilíbrio – um novo equilíbrio –, que, na imagem literária que buscamos de Machado de Assis, seria aquele que fez um inteligente “acordo do interno com o externo”, como na situação da personagem do célebre romance *Dom Casmurro*. Aqui se estabelece uma batalha pela sobrevivência das populações miocárdicas, pois, quando o balanço de oferta-demanda da célula é criticamente ameaçado, a célula gasta o mínimo em trabalho cardíaco e economiza tudo que lhe resta para a manutenção da sua integridade.

Em conclusão, e ainda segundo Picano (3), com relação ao miocárdio hibernante:

“A função deprimida é indistinguível do estado de infarto, mas, diversamente da necrose, a célula pode ‘se fingir de morta’, como o *opossum*, que exibe uma reação simpático-inibitória na presença de uma agressão. Ela parece estar morta, mas ainda se mantém metabolicamente viável.”

É interessante apontar que esse pequeno animal, que é um marsupial, encontra o seu *habitat* natural nas matas do Rio Grande do Sul, sendo aqui conhecido por “cuíca verdadeira” e cientificamente por *Philander opossum*. Esse animal silvestre seria o modelo animal da situação clínica, pois, entre fugir do inimigo agressor e

ter de enfrentá-lo, ele decide fingir-se de morto, permanecendo imóvel até que o perigo tenha se afastado.

COMO ESTUDAR O FENÔMENO DA VIABILIDADE UTILIZANDO-SE OS ATRIBUTOS BÁSICOS DO MÚSCULO CARDÍACO ISQUÊMICO?

A célula é considerada morta quando alguns aspectos básicos do seu comportamento não mais funcionam. Esses aspectos básicos podem ser tanto o metabolismo intermediário (avaliado através de métodos de imagem com a captação de ¹⁸F-Fluorodesoxiglicose e tomografia de emissão de pósitrons) como a integridade da membrana celular (através da captação de ²⁰¹Tálio e gama-câmara) ou a função contrátil, através do estudo da reserva contrátil (avaliada pelo ecoestresse farmacológico). O aspecto básico do comportamento celular que oferece o substrato para o reconhecimento da viabilidade pelo ecoestresse é a função contrátil regional.

O ECOESTRESSE

Como foi destacado por Feigenbaum, no Primeiro Simpósio de Ecoestresse realizado em Pisa, Itália, “a ecocardiografia não tem muitas dificuldades em distinguir entre um segmento necrótico e um outro vivo, quando, no caso do primeiro, este vem representado por afilamento, e ocasionalmente aumento da ecogenicidade, associado à ausência de espessamento sistólico, particularmente se houver discinesia do mesmo”. Mas pode o ecoestresse distinguir entre o miocárdio necrótico e o viável nos casos de graus intermediários de dissinergias?

Ambas essas condições desafiam o dogma central da ecocardiografia na cardiopatia isquêmica, que é um comprometimento funcional transitório. Essa peculiaridade é o selo d’água – conferido pela autoridade monetária ao papel-moeda para lhe garantir uma inimitabilidade –, conferido pelo Criador ao miocárdio, para opor à situação de isquemia a da necrose.

É interessante, contudo, salientar o comportamento dinâmico da função segmentar após um estímulo inotrópico (tal qual a infusão de dobutamina) ou estímulo adenosinérgico (tal qual a infusão de dipiridamol, em baixas doses), que pode ajudar diferenciando os mecanismos metabólicos heterogêneos subjacentes à dissinergia regional crônica. Ao contrário do miocárdio necrótico, o tecido viável pós-isquêmico retém uma reserva contrátil. O miocárdio viável tipicamente rea-

ge com um transitório aumento na função regional, que prediz a sua recuperação funcional.

DETERMINANTES DA DISSINERGIA REGIONAL

No infarto antigo, semelhante à isquemia transitória, a extensão transmural da lesão miocárdica é correlacionada ao maior grau da dissinergia regional. Uma necrose restrita a menos do que 29% da espessura miocárdica está associada apenas à leve hipocinesia (15). A discinesia está associada a uma extensão mais transmural da necrose, envolvendo pelo menos 30 a 40% da espessura miocárdica na direção horizontal (endocárdio-epicárdio). Esse dado experimental tem uma correlação clínica: em um infarto sem ondas-Q, as alterações estabelecidas do segmento ST-T, com dor torácica prolongada e elevação de marcadores séricos de necrose, podem ser acompanhadas em 20% dos casos por um ecocardiograma perfeitamente normal (18).

Isquemia, infarto, nocaute e hibernação não são as únicas causas possíveis de dissinergia regional. Uma série de outros fatores – tanto intrínsecos como extrínsecos da região isquêmica – pode mimetizar ou mascarar os sinais de isquemia na parede miocárdica ou, de alguma forma, alterar a linearidade da relação entre o fluxo regional e a função.

As anormalidades do movimento septal podem ser observadas na sobrecarga de volume do ventrículo direito, no bloqueio de ramo esquerdo, no portador de marca-passo endocárdico, na síndrome de Wolf-Parkinson-White e após cirurgia cardíaca com circulação extracorpórea. Na insuficiência aórtica, o movimento da parede anterior e do septo também pode ser comprometido. Na grande maioria dos casos que leva a um dano anatômico regional da parede, tais como miocardite ou cardiomiopatia, ambos, movimento e espessamento, estão comprometidos: nesse caso, o substrato anatômico é, à semelhança da necrose miocárdica, a perda do miocárdio normal, que é substituído pelo tecido fibroso.

A disfunção regional pode ser modulada por fatores extrínsecos à parede, tais como a pressão arterial sistólica, que, ao afetar a pós-carga, modifica a entidade da disfunção regional sem necessariamente afetar o grau de isquemia. Por exemplo, duas causas potencialmente importantes de uma movimentação normal da parede ventricular, após infarto agudo do miocárdio, são a ruptura do septo ventricular e a insuficiência mitral. Aqui, devido à maior facilidade encontrada pelo ventrículo esquerdo para se esvaziar, existe a tendência de haver um mascaramento da anormalidade contrátil

regional induzida pela isquemia ou pelo infarto. Finalmente, durante isquemia aguda, a extensão das alterações mecânicas excede a extensão das anormalidades metabólicas ou de fluxo.

De fato, existe uma zona fronteira onde o músculo permanece perfundido normalmente, mas mostra espessamento menor, representando a continuidade entre o miocárdio isquêmico e o hipercontrátil. O fenômeno da disfunção adjacente está espacialmente limitado às regiões imediatamente vizinhas da área isquêmica e ocorreria por um mecanismo puramente passivo, pelo qual a região isquêmica age como uma resistência paralela, limitando a função do miocárdio contíguo.

BASES CLÍNICAS

A disfunção mecânica segmentar ou global, como um marcador de isquemia, ganhou notoriedade na era pré-ecocardiográfica, através da radioventriculografia isotópica. Embora essa técnica para detecção da disfunção mecânica se baseie em um método longe do ideal e tenha caído em desuso, mostrou claramente as vantagens do novo marcador mecânico em face do antigo, eletrocardiográfico. Com o desenvolvimento das técnicas de imagens pelo ultra-som, ficou claro que se poderia explorar o marcador mecânico da isquemia através do transdutor ecocardiográfico. Uma série de estudos estabeleceu uma moldura de conceitos para as posteriores e extensas aplicações da ecocardiografia (3):

- durante a isquemia, as alterações ecocardiográficas regionais geralmente ocorrem mais precocemente do que as alterações eletrocardiográficas, que podem inclusive estar ausentes na presença de dissinergia regional bem caracterizada;
- as alterações do movimento parietal são tão confiáveis quanto os mais sensíveis índices invasivos do desempenho ventricular - tais como a dp/dt da contração ventricular;
- o exame ecocardiográfico durante estresse farmacológico é perfeitamente possível em todos os pacientes com uma janela acústica aceitável em repouso.

SINAIS ECOCARDIOGRÁFICOS DE ISQUEMIA E DA VIABILIDADE

A ecocardiografia oferece as informações em casos selecionados, pois – como já nos referimos acima – afilamento e discinesia em condições de repouso estão obviamente associados à necrose, enquanto que – no

espectro oposto da dissinergia regional – uma leve hipocinesia está quase sempre associada a algum grau de miocárdio viável. A ecocardiografia pode também detectar, de um modo razoavelmente confiável, a viabilidade miocárdica, mesmo nos segmentos mais desafiadores, acinéticos ou severamente hipocinéticos, com espessuras parietais normais.

A resposta da função ventricular à isquemia é monótona e independente do estresse indutor. Tal resposta pode ser identificada em separado pelo eco bidimensional e, melhor ainda, pelo modo-M. No entanto, ao contrário da eletrocardiografia, os mesmos sinais ecocardiográficos podem ser vistos na isquemia transitória e no infarto agudo. A diferença está na seqüência de tempo, sendo a isquemia miocárdica, do ponto de vista ecocardiográfico, um infarto do miocárdio reversível.

Entre os sinais da isquemia, detectados com a ecocardiografia bidimensional, podemos distinguir os sinais da parede (a dissinergia regional – sem dúvida o sinal mais importante – e o afilamento diastólico) e os sinais cavitários, que são coadjuvantes.

A DISSINERGIA REGIONAL

O miocárdio normal exhibe espessamento sistólico e movimento endocárdico em direção ao centro da cavidade. A hipercinesia é um aumento da motilidade e do espessamento normais. Na isquemia miocárdica transitória, a dissinergia regional pode ser de três graus:

- hipocinesia (redução da motilidade e do espessamento sistólico);
- acinesia (ausência de motilidade e de espessamento sistólico);
- discinesia (movimentação paradoxal centrífuga e, possivelmente, afilamento).

O selo d'água da viabilidade miocárdica é a reserva inotrópica: o miocárdio dissinérgico, mas viável, retém uma reserva contrátil, que pode ser evocada por um estímulo apropriado, que, segundo Picano (3), desperta o miocárdio aparentemente morto.

Dez anos antes do relato do miocárdio hibernado por Rahimtoola (14), vários estudos reconheceram a reserva inotrópica como um marcador da disfunção miocárdica reversível após revascularização – durante cateterismo cardíaco. A motilidade parietal segmentar era avaliada pela ventriculografia contrastada, e o estímulo inotrópico era de natureza física (exercício), elétrica (potencialização pós-extra-sistólica) ou farmacológica (adrenalina ou nitratos). Em 1982, utilizamos, no modelo canino, a metodologia eletrofisiológica e a análise computadorizada de

ecocardiogramas bidimensionais para avaliar o miocárdio nocauteado, através do estímulo inotrópico do batimento pós-extra-sistólico, que se mostrou capaz de detectar a reserva funcional de segmentos isquêmicos (19). Muitos anos após, o mesmo mecanismo é empregado para o reconhecimento da viabilidade miocárdica através do ecoestresse farmacológico.

BASES FISIOPATOLÓGICAS DA RECUPERAÇÃO FUNCIONAL

A recuperação da função pode ocorrer através de um estímulo inotrópico primário (determinando um incremento secundário do fluxo para atender à maior demanda) ou através de um estímulo primário vasodilatador (determinando o incremento secundário da função). O protótipo de um estresse inotrópico para detecção da viabilidade é a dobutamina em baixa dose, mas outros estímulos poderiam ser usados, tais como o isoproterenol (β_1 -agonista) e enoximona (um inibidor da fosfodiesterase que aumenta a concentração de adenosina monofosfato (AMP) cíclico independentemente da ativação do β_1 -receptor). Com a dobutamina, o estímulo é um efeito mediado por β_1 -receptores nas células miocárdicas, que é posteriormente equilibrado por um aumento do fluxo. O protótipo do estresse vasodilatador é o dipiridamol. Mas outros estímulos com mecanismos de ação semelhantes podem ser propostos, tais como a adenosina e os nitratos. Com dipiridamol, o estímulo primário é sobre o receptor A_2 , mediador do efeito da adenosina nas células da musculatura lisa da artéria coronária, levando a um aumento no fluxo.

A possibilidade de recrutar uma reserva inotrópica com um estresse vasodilatador poderia parecer paradoxal na presença do miocárdio hibernante, caracterizada por função e fluxo regional cronicamente deprimidos, pois o conceito tradicional é que uma redução no fluxo sanguíneo coronário que acompanha uma redução na pressão de perfusão abaixo do limite mínimo para a auto-regulação indicaria que a reserva vasodilatadora foi exaurida. Entretanto, vários laboratórios consistentemente têm demonstrado que existe uma significativa reserva de fluxo transmural durante infusão de agentes vasodilatadores nas pressões de perfusão abaixo da faixa de auto-regulação. Assim sendo, a exaustão da reserva auto-reguladora vasodilatadora não significa necessariamente exaustão da reserva vasodilatadora farmacológica. Esses dados experimentais foram confirmados recentemente no homem. Em estudo que conduzimos, o fluxo miocárdico regional foi medido antes e após infusão de dipiridamol com NH^3 -amônia, nos territórios com e sem viabilidade residual pós-infarto

do miocárdio. Ficou evidente que a presença de reserva de fluxo coronário está associada à presença de reserva contrátil em segmentos isquêmicos, com padrão de viabilidade ao ecoestresse, que foi confirmada pelo marcador independente da captação da ^{18}F -Fluorodesoxiglicose e tomografia de emissão de pósitrons (20).

O incremento na função após um estresse vasodilatador deve-se à conhecida relação entre perfusão coronária e contração miocárdica – como originariamente descrito por Gregg. O mecanismo exato do fenômeno de Gregg ainda é desconhecido; a explicação clássica envolve modificações na distensão vascular, afetando o comprimento dos sarcômeros e, dessa forma, influenciando a função contrátil (mini-Starling), mas foi recentemente proposto um mecanismo bioquímico mais complexo, o qual estamos investigando (21).

Concluimos que, embora a informação sobre a viabilidade possa e deva ser sempre obtida – pelo ecoestresse –, ainda permanece para ser claramente estabelecido qual é o seu verdadeiro impacto prognóstico. Se nos basearmos na conhecida curva hiperbólica que considera a relação entre a mortalidade a curto prazo e os valores da fração de ejeção em pacientes após infarto agudo do miocárdio, veremos que, após os 40%, mesmo um aumento significativo da fração de ejeção determina apenas uma moderada diminuição da mortalidade: esta é a parte plana da curva, no qual provavelmente o impacto prognóstico – independentemente da presença da viabilidade – é mínimo, e a informação sobre a viabilidade teria apenas triviais implicações prognósticas. Poderíamos, por outro lado, afirmar que, no caso daqueles com uma função basal deprimida, aquém dos 40%, as coisas seriam muito diferentes: mesmo um pequeno ganho da fração de ejeção pode implicar uma dramática melhora no prognóstico – é a parte íngreme da curva, em que provavelmente o impacto da viabilidade é crítico para a sobrevivência (20,22).

Essas suposições são substanciadas por dados obtidos da cardiologia nuclear, apenas com a limitação de terem sido obtidos em pequenos e selecionados grupos.

QUAL A QUANTIDADE DE MIOCÁRDIO VIÁVEL É NECESSÁRIA PARA MELHORA DA FUNÇÃO GLOBAL DO VENTRÍCULO ESQUERDO?

Picano chamou a atenção, em 1995, que “passada a lua-de-mel em que mostrou virtudes e fez promessas, o ecoestresse deve agora se dedicar ao grande pro-

blema do estudo da viabilidade crítica estudando grandes populações – com ventrículos gravemente doentes” (23).

Uma década depois, já está bem estabelecida, através de vários ensaios clínicos, que a extensão da melhora da função sistólica global é relacionada à extensão do miocárdio dissinérgico, mas viável. Geralmente, acredita-se que a existência de um mínimo de aproximadamente 25% do miocárdio ventricular esquerdo viável pode ser um bom orientador clínico para identificar os pacientes que se beneficiarão da revascularização (24). Deve ser salientado, contudo, que esse valor pode ser artificial, porque outros fatores podem influenciar a recuperação funcional.

Finalizando, acredita-se, no presente, que a extensão do miocárdio necrótico (25), o grau de remodelagem e a não-abordagem concomitante de uma eventual correção cirúrgica de insuficiência mitral e aneurisma ventricular coexistentes podem ser responsáveis pelos maus resultados tardios da revascularização, no contexto da população de portadores de cardiomiopatia isquêmica.

REFERÊNCIAS

1. Maroko PR, Kjekshus BE, Sobel BE, et al. Factors influencing infarct size following experimental coronary artery occlusions. *Circulation* 1971;43:67-82.
2. Shell WE, Kjekshus JK, Sobel BE. Quantitative assessment of the extent of myocardial infarction in the conscious dog by means of analysis of serial changes in serum creatine phosphokinase activity. *J Clin Invest* 1971;50:2614-25.
3. Picano E. *Ecocardiografia de stress*. 2ª ed. Milano: Springer-Verlag; 1994.
4. Schelbert HR. Evaluation of “metabolic fingerprints” of myocardial ischemia. *Can J Cardiol* 1986; Suppl A:121A-30A.
5. Assmann PE, Slager CJ, van der Borden SG, et al. Quantitative echocardiographic analysis of global and left ventricular function: a problem revisited. *J Am Soc Echocardiogr* 1990;3:478.
6. Stein PD, Marzilli M, Sabbah HN, et al. Systolic and diastolic pressure gradients within the left ventricular wall. *Am J Physiol* 1980;238:H625-31.
7. Pandian N, Skorton DJ, Collins SM, et al. Heterogeneity of left ventricular segment wall thickening and excursion in two-dimensional echocardiograms of normal subjects. *Am J Cardiol* 1983;51:1667-73.
8. Marcus LM. Transmural distribution of myocardial

- perfusion. In: Marcus LM, ed. The coronary circulation in health and disease. New York: McGraw Hill. 1983. Pp. 113-28.
9. Kaul S. Echocardiography in coronary artery disease. *Curr Probl Cardiol* 1990;15:235-87.
 10. Picano E. Rational basis of stress echocardiography. In: Picano E, ed. *Stress echocardiography*. 3rd ed. Berlin/Heidelberg: Springer; 1997. Pp. 26-33.
 11. Ross J Jr, Gallagher KP, Matzuzaki M, et al. Regional myocardial blood flow and function in experimental myocardial ischemia. *Can J Cardiol* 1986;suppl A:9A-18A.
 12. Distanto A, Rovai D, Picano E, et al. Transient changes in left ventricular mechanics during attacks of Prinzmetal's angina: an M-mode echocardiographic study. *Am Heart J* 1984;107:465-71.
 13. Braunwald E, Kloner RA. The stunned myocardium; prolonged, postischemic ventricular dysfunction. *Circulation* 1982;66:1146-9.
 14. Rahimtoola SH. The hibernating myocardium. *Am Heart J* 1989;117:211-21.
 15. Braunwald E, Rutherford JD. Reversible ischemic left ventricular dysfunction: evidence for the "hibernating myocardium". *J Am Coll Cardiol* 1986;8:1467-70.
 16. Hearse DJ. Stunning: a radical re-view. In: Opie LH, ed. *Stunning, hibernation and calcium in myocardial ischemia and reperfusion*. Boston: Kluwer Academic Publishers; 1992. Pp. 10-56.
 17. Opie LH ed. *Stunning, hibernation and calcium in myocardial ischemia and reperfusion*. Boston: Kluwer Academic Publishers; 1992. Pp. 98-114.
 18. Lieberman AN, Weiss JL, Jugdutt BI, et al. Two-dimensional echocardiography and infarct size: relationship of regional wall motion and thickening to the extent of myocardial infarction in the dog. *Circulation* 1981;63(4):739-50.
 19. Sakamaki T, Corday E, Meerbaum S, et al. Relation between myocardial injury and postextrasystolic potentiation of regional function measured by two-dimensional echocardiography. *J Am Coll Cardiol* 1983;2:52-62.
 20. Torres M, Marzullo P, Sicari R, et al. The link between coronary blood flow and myocardial contractile reserve in viable myocardium: a positron emission tomography and two-dimensional echocardiography study with coronary vasodilator stress [abstract]. *Circulation* 1995;92:268.
 21. Torres MAR. Viabilidade miocárdica residual pós-infarto do miocárdio: busca e resgate pelo eco-stress e pela adenossinergia [tese de doutorado]. Porto Alegre: Universidade Federal do Rio Grande do Sul; 1995.
 22. Volpi A, De Vita C, Franzosi MG, et al. Determinants of 6-month mortality in survivors of myocardial infarction after thrombolysis. Results of the GISSI-2 data base. The Ad hoc Working Group of the Gruppo Italiano per lo Studio della Sopravvivenza nell'Infarto Miocardico (GISSI)-2 Data Base. *Circulation* 1993;88:416-29.
 23. Picano E, Torres MAR, Varga A. Stress echocardiography, myocardial viability and residual ischemia. In: *Proceedings of the International Symposium on Cardiological Intensive Care '95, Venice, 1995*.
 24. Bax JJ, Poldermans D, Elhendy A, et al. Improvement of left ventricular ejection fraction, heart failure symptoms and prognosis after revascularisation in patients with chronic artery disease and viable myocardium detected by dobutamine stress echocardiography. *J Am Coll Cardiol* 1999;34:163-9.
 25. Rizzello V, Schinkel AFL, Bax JJ, et al. Individual prediction of functional recovery after coronary revascularization in patients with ischemic cardiomyopathy: the scar-to-biphasic model. *Am J Cardiol* 2003;91:1406-9.