

**UNIVERSIDADE FEDERAL DO RIO GRANDE DO SUL
FACULDADE DE VETERINÁRIA
PROGRAMA DE PÓS-GRADUAÇÃO EM MEDICINA ANIMAL: EQUINOS**

**VIDEOLAPAROSCOPIA FLEXÍVEL POR ACESSO ÚNICO VIA FOSSA
PARALOMBAR UTILIZANDO CÂNULA ÓPTICA LONGA COM ESPIRAL NA
EXPLORAÇÃO ABDOMINAL DE EQUINOS EM ESTAÇÃO**

LUCIANO CAVALHEIRO MELO

PORTO ALEGRE

2017

**UNIVERSIDADE FEDERAL DO RIO GRANDE DO SUL
FACULDADE DE VETERINÁRIA
PROGRAMA DE PÓS-GRADUAÇÃO EM MEDICINA ANIMAL: EQUINOS**

**VIDEOLAPAROSCOPIA FLEXÍVEL POR ACESSO ÚNICO VIA FOSSA
PARALOMBAR UTILIZANDO CÂNULA ÓPTICA LONGA COM ESPIRAL NA
EXPLORAÇÃO ABDOMINAL DE EQUINOS EM ESTAÇÃO**

Autor: Luciano Cavalheiro Melo

**Tese apresentada como requisito parcial
para obtenção do grau de Doutor em
Medicina Animal: Equinos.**

**Orientador: Prof. Dr. Carlos Afonso de
Castro Beck**

PORTO ALEGRE

2017

Melo, Luciano Cavalheiro

Videolaparoscopia flexível por acesso único via fossa paralombar utilizando cânula óptica longa com espiral na exploração abdominal de equinos em estação / Luciano Cavalheiro Melo. -- 2017.

84 f.

Orientador: Carlos Afonso de Castro Beck.

Tese (Doutorado) -- Universidade Federal do Rio Grande do Sul, Faculdade de Veterinária, Programa de Pós-Graduação em Medicina Animal: Equinos, Porto Alegre, BR-RS, 2017.

1. laparoscopia. 2. equinos. 3. videocirurgia. 4. cânula óptica com espiral sem trocar. 5. endoscópio flexível. I. Beck, Carlos Afonso de Castro, orient.
II. Título.

Autor: Luciano Cavalheiro Melo

Título: Videolaparoscopia flexível por acesso único via fossa paralombar utilizando cânula óptica longa com espiral na exploração abdominal de equinos em estação.

Aprovado em 28 junho de 2017.

Aprovado por:

Prof. Dr. Carlos Afonso de Castro Beck
Orientador e Presidente da Comissão

Prof. Dr. André Luiz de Araújo Rocha
Membro da Comissão

Prof. Dr. Marcelo Meller Alievi
Membro da Comissão

Dr.^a Fernanda Silveira Nóbrega
Membro da Comissão

DEDICATÓRIA

*Aos meus pais, Adel e Maria, pelo exemplo
de vida, incentivo e amor incondicional.*

AGRADECIMENTOS

Agradeço ao amigo e orientador, Prof. Carlos Afonso de Castro Beck pela oportunidade, orientação e pela indispensável e ativa participação em todas as etapas deste trabalho.

Agradeço aos meus pais, Adel Melo e Maria Eurides Melo, pelo apoio, amor e constante incentivo, aos quais dedico este trabalho.

Agradeço a minha esposa, Rossana Fernandez, pelo amor, apoio, parceria, e compreensão.

À UFRGS, à FAVET e ao Programa de Pós-graduação em Medicina Animal: Equinos pela oportunidade de realizar o doutorado, etapa de grande crescimento profissional e pessoal.

Ao HCV, local onde exerço minha profissão com muito orgulho, pelo acolhimento e por ceder suas dependências para a realização deste projeto.

À EPTC pela parceria e fornecimento dos animais.

Aos animais, em especial aos seis cavalos deste estudo, pela oportunidade de aprendizado.

Às colegas e amigas, Bárbara Moraes, Daiene Loss, Débora Zaro, Flávia Bueno e Luciana Merini pela amizade, apoio e auxílio na realização deste trabalho.

Aos funcionários da Clínica de Grandes Animais do HCV, em especial ao Émerson e à Maísa pelo apoio na organização do bloco cirúrgico, preparo dos animais, alegre convívio e amizade.

Aos estagiários da Clínica de Grandes Animais do HCV pela dedicação e auxílio no acompanhamento dos animais.

Aos colegas de HCV (servidores, residentes, estagiários e terceirizados) pela amizade, convívio harmonioso e dedicação aos animais.

Aos meus irmãos, Fabiano e Rossano, pela amizade e incentivo.

A toda a minha família e amigos pelo constante apoio e incentivo à minha profissão e pela compreensão nos momentos de ausência.

Obrigado a todos!

EPÍGRAFE

*“Quanto mais potentes são os nossos telescópios,
mais vemos céus estranhos e inesperados.”*

Carlo Rovelli

VIDEOLAPAROSCOPIA FLEXÍVEL POR ACESSO ÚNICO VIA FOSSA PARALOMBAR UTILIZANDO CÂNULA ÓPTICA LONGA COM ESPIRAL NA EXPLORAÇÃO ABDOMINAL DE EQUINOS EM ESTAÇÃO

Autor: Luciano Cavalheiro Melo

Orientador: Prof. Dr. Carlos Afonso de Castro Beck

RESUMO

A laparoscopia é técnica cirúrgica minimamente invasiva na qual se utiliza um laparoscópio inserido por via transabdominal por onde é possível inspecionar visualmente a superfície das vísceras e do peritônio e realizar procedimentos cirúrgicos. Até o momento, a laparoscopia diagnóstica em equinos em estação através da fossa paralombar exige que sejam realizados dois procedimentos (um de cada lado do animal) para visualização significativa da cavidade peritoneal, além do uso de laparoscópio específico. Com o intuito de desenvolver a laparoscopia diagnóstica em equinos em estação por acesso único, foi desenvolvida uma cânula óptica com espiral sem trocar de 60 cm de comprimento que tem o objetivo de promover maior segurança ao acesso laparoscópico (penetração radial sem trocar e sob visualização) e sustentação ao endoscópio flexível para que seja possível realizar exploração significativa de ambos os hemisférios abdominais dorsais por apenas uma das fossas paralombares. Foram utilizados seis equinos adultos, sendo três machos e três fêmeas, submetidos a jejum alimentar de 24 a 30 horas. Amostras de sangue para realização de hemograma e dosagem de fibrinogênio foram obtidas no D-Pré, D4 e D7. Os equinos foram sedados com cloridrato de detomidina, seguido de bloqueio anestésico local com cloridrato de lidocaína infundida na musculatura e tecido subcutâneo do local de incisão no centro da fossa paralombar. O procedimento cirúrgico teve início com incisão cutânea de cerca de 2 cm de comprimento. As camadas musculares da região foram afastadas através da rotação da cânula em sentido horário e o afastamento dos tecidos foi acompanhado pelas imagens produzidas pelo endoscópio flexível e reproduzidas no monitor. Logo da perfuração do peritônio, foi iniciada a exploração da cavidade. Após a exploração do lado ipsilateral ao local de acesso, foi realizada a transposição do conjunto cânula/endoscópio ventralmente à porção caudal do cólon descendente seguida de exploração do lado contralateral. Terminado o exame, o conjunto foi removido através da rotação da cânula no sentido anti-horário e a incisão de pele foi suturada junto ao subcutâneo. A movimentação da cânula entre os órgãos abdominais mostrou-se segura, no entanto, em dois animais houve lesão iatrogênica ao baço, evidenciada por discreta hemorragia local. Foi possível a identificação da maioria das estruturas abdominais descritas na literatura por procedimento laparoscópico em equinos em estação pelo acesso único. Em cinco dos seis animais houve formação de enfisema subcutâneo adjacente às feridas cirúrgicas. Os parâmetros hematológicos dos animais mantiveram-se dentro dos limites estabelecidos para a espécie, com exceção dos leucócitos totais, neutrófilos segmentados e fibrinogênio que demonstraram pequenas variações. A abordagem proposta mostrou-se viável e tem o potencial de tornar o procedimento mais rápido, prático e seguro e menos invasivo e oneroso, fomentando a aplicação da laparoscopia diagnóstica na espécie equina.

Palavras-chave: laparoscopia, videocirurgia, endoscópio flexível, cânula guia, equinos.

***FLEXIBLE VIDEOLAPAROSCOPY BY SINGLE ACCESS VIA PARALUMBAR FOSSA
USING LONG THREADED VISUAL CANNULA IN THE ABDOMINAL
EXPLORATION OF STANDING HORSES***

Author: Luciano Cavalheiro Melo

Academic Advisor: Prof. Dr. Carlos Afonso de Castro Beck

ABSTRACT

Laparoscopy is a minimally invasive surgical technique by using a laparoscope inserted through the abdominal wall where it is visually possible to inspect visceral surfaces and peritoneum, and to perform surgical procedures. Up to now, diagnostic laparoscopy in standing horses through the paralumbar fossa requires two procedures to be performed (one on each side of the animal) in order to significantly see the peritoneal cavity, in addition of using specific laparoscope. With the purpose to develop a diagnostic laparoscopy in standing horses through a single access, a trocarless threaded visual cannula 60 cm length was designed with the aim to promote higher safety to laparoscopic access (radial penetration without trocar and under visualization), and support to a flexible endoscope so that a significant exploration of both dorsal abdominal hemispheres through only one of the paralumbar fossa is possible to perform. Six mature horses were used: three males and three females. Food was withheld for 24 to 30 hours before surgery. Blood samples to perform complete blood count and fibrinogen metering were obtained in D-Pre, D4, and D7. The horses were sedated with detomidine hydrochloride, followed by local anesthesia blockade with lidocaine hydrochloride infused in the muscle and subcutaneous tissue at the incision place in the center of the paralumbar fossa. The surgical procedure started with a skin incision of nearly 2 cm length. Muscle layers of the region were moved away through clockwise cannula rotation and the distancing of the tissues were followed by images produced by the flexible endoscope and played on the monitor. After the peritoneum perforation, the cavity exploration was started. After the ipsilateral side exploration to the access site, the transposing of the set cannula/endoscope was performed ventrally to the rear portion of the descending colon followed by the contralateral side exploration. When the examination was finished, the set was removed through counterclockwise cannula rotation and the skin incision was stitched to the subcutaneous. Moving the cannula among the abdominal organs was shown to be safe; however, spleen iatrogenic injury in two animals was highlighted by minor local hemorrhage. The majority of the abdominal structures described in the literature was possible to identify through the laparoscopic procedure in standing horses by single access. There was subcutaneous emphysema formation adjoining the surgical wounds in five of the six animals. The hematological parameters of the animals were kept in the limits established for the species, with exception of total leucocytes, segmented neutrophils and fibrinogen which showed small variations. The proposed approach was shown to be feasible and has the potential to make the procedure faster, more practical and safe and less invasive and expensive, fostering the diagnostic laparoscopy application in the equine species.

Key-words: *laparoscopy, video surgery, flexible endoscope, guiding cannula, equine.*

LISTA DE ILUSTRAÇÕES

- Figura 1 - Desenho esquemático da cânula óptica com espiral sem trocarte utilizada neste estudo. (A) torneira para insuflação de gases; (B) diafragma com acionamento manual; (C) borracha de vedação; (D) espiral de 4 cm de comprimento. 36
- Figura 2 - Comparação entre a cânula EndoTIP (A), cânula lisa de 56 cm de comprimento (B) e cânula óptica com espiral sem trocarte de 60 cm de comprimento (C) utilizada neste estudo. (D) Régua plástica de 50 cm de comprimento. 37
- Figura 3 - Acesso laparoscópico na fossa paralombar de equino hígado em estação através da rotação da cânula óptica com espiral sem trocarte. (A) abertura manual do diafragma da cânula, (B) divulsão muscular, (C) divulsão do peritônio, (D) acesso à cavidade peritoneal. 46
- Figura 4 - Imagem videolaparoscópica da região cranial esquerda da cavidade abdominal de um equino hígado em estação. Acesso ipsilateral. (A) ligamento gastrofrênico, (B) diafragma, (C) ligamento triangular esquerdo, (D) lobo hepático lateral esquerdo, (E) estômago. 55
- Figura 5 - Imagem videolaparoscópica da região cranial direita da cavidade abdominal de um equino hígado em estação. Acesso contralateral. (A) ligamento triangular direito, (B) lobo hepático direito. 55
- Figura 6 - Imagem videolaparoscópica da região caudal esquerda da cavidade abdominal de um equino hígado em estação. Acesso ipsilateral. (A) baço, (B) espaço nefroesplênico, (C) ligamento nefroesplênico, (D) rim esquerdo, (E) extremidade da cânula. 56
- Figura 7 - Imagem videolaparoscópica da região cranial esquerda da cavidade abdominal de um equino hígado em estação. Acesso ipsilateral. (A) baço, (B) ligamento frenicoesplênico, (C) diafragma. 56
- Figura 8 - Imagem videolaparoscópica da região cranial direita da cavidade abdominal de um equino hígado em estação. Acesso ipsilateral. (A) processo caudado do figado formando o bordo craniodorsal do forame epiploico, (B) porção do lobo direito do pâncreas no vestíbulo omental, (C) bursa omental. 57
- Figura 9 - Imagem videolaparoscópica da região cranial direita da cavidade abdominal de um equino hígado em estação. Acesso ipsilateral. Imagem da bursa omental onde é possível identificar (A) pâncreas e (B) estômago. 57

Figura 10 - Imagem videolaparoscópica da região cranial direita da cavidade abdominal de um equino hígado em estação. Acesso ipsilateral. (A) duodeno – porção descendente, (B) duodeno – flexura caudal, (C) base do ceco, (D) cólon ventral direito.....	58
Figura 11 - Imagem videolaparoscópica da região caudal direita da cavidade abdominal de um equino hígado em estação. Acesso ipsilateral. (A) mesoduodeno, (B) duodeno – flexura caudal.....	58
Figura 12 - Imagem videolaparoscópica da região cranial direita da cavidade abdominal de um equino hígado em estação. Acesso contralateral. (A) rim direito, (B) duodeno – porção descendente.....	59
Figura 13 - Imagem videolaparoscópica da região cranial direita da cavidade abdominal de um equino hígado em estação. Acesso contralateral. (A) fígado, (B) duodeno – porção descendente, (C) cólon dorsal direito.....	59
Figura 14 - Imagem videolaparoscópica da região cranial esquerda da cavidade abdominal de um equino hígado em estação. Acesso contralateral. (A) baço com lesão iatrogênica provocada pela cânula após a transposição da direita para a esquerda.	60
Figura 15 - Imagem videolaparoscópica da região cranial direita da cavidade abdominal de um equino hígado em estação. Acesso ipsilateral. (A) fígado, (B) baço imersos no líquido peritoneal.....	60
Figura 16 - Imagem videolaparoscópica da região caudal esquerda da cavidade abdominal de um equino hígado em estação. Acesso ipsilateral. (A) ovário esquerdo, (B) corno uterino esquerdo, (C) bexiga, (D) cólon descendente.	61
Figura 17 - Imagem videolaparoscópica da região caudal direita da cavidade abdominal de um equino hígado em estação. Acesso ipsilateral. (A) cordão espermático, (B) anel inguinal interno, (C) bexiga, (D) cólon descendente.....	61
Figura 18 - Imagem videolaparoscópica da região caudal direita da cavidade abdominal de um equino hígado em estação. Acesso ipsilateral. (A) mesocólon do cólon descendente, (B) cólon descendente, (C) bexiga, (D) local de escolha para a transposição do conjunto cânula/endoscópio para a esquerda.	62
Figura 19 - Imagem videolaparoscópica da região caudal esquerda da cavidade abdominal de um equino hígado em estação. Acesso ipsilateral. (A) mesocólon do cólon descendente, (B) cólon descendente, (C) jejuno.	62

Figura 20 - Imagem videolaparoscópica da região caudal esquerda da cavidade pélvica de um equino hígado em estação. Acesso ipsilateral. (A) reto, (B) porção peritoneal da cavidade pélvica.	63
Figura 21 - Desenho esquemático de proposta de bainha com espiral (A) e cânula lisa (B) para procedimentos de videolaparoscopia flexível por acesso único via fossa paralombar em equinos em estação.	75

LISTA DE TABELAS

- Tabela 1- Estruturas abdominais visualizadas por via laparoscópica e descritas no lado esquerdo do abdome de equinos hígdos posicionados em estação, utilizando endoscópio rígido e acesso pelas fossas paralombares (GALUPPO; SNYDER; PASCOE, 1995; NÓBREGA et al., 2011); endoscópios rígido e flexível com acesso pelo fundo de saco vaginal (ALFORD; HANSON, 2010); endoscópio flexível com acesso pelo fundo de saco vaginal (MERINI, 2012); e endoscópio flexível com acesso perianal (ROCHA, 2013)..... 23
- Tabela 2- Estruturas abdominais visualizadas por via laparoscópica e descritas no lado direito do abdome de equinos hígdos posicionados em estação, utilizando endoscópio rígido e acesso pelas fossas paralombares (GALUPPO; SNYDER; PASCOE, 1995; NÓBREGA et al., 2011); endoscópios rígido e flexível com acesso pelo fundo de saco vaginal (ALFORD; HANSON, 2010); endoscópio flexível com acesso pelo fundo de saco vaginal (MERINI, 2012); e endoscópio flexível com acesso perianal (ROCHA, 2013)..... 24
- Tabela 3 - Dados dos animais incluídos no estudo..... 38
- Tabela 4 - Relação das estruturas anatômicas a serem identificadas através de procedimento videolaparoscópico por acesso único via fossa paralombar direita e esquerda de equinos em estação utilizando endoscópio flexível e cânula guia de 60 cm de comprimento..... 43
- Tabela 5 - Número de dias em que os equinos submetidos a videolaparoscopia flexível por acesso via fossa paralombar direita e esquerda utilizando cânula guia de 60 cm de comprimento e 16 mm de diâmetro na exploração abdominal em estação apresentaram enfisema subcutâneo adjacente às feridas cirúrgicas no pós-operatório. 47
- Tabela 6 - Número de leucócitos totais ($/\mu\text{L}$), de neutrófilos segmentados ($/\mu\text{L}$) e fibrinogênio plasmático (g/L) nos dias D-Pré, D4 e D7 de equinos submetidos a videolaparoscopia flexível por acesso via fossa paralombar direita e esquerda utilizando cânula guia de 60 cm de comprimento na exploração abdominal em estação. Números em negrito indicam valores aquém ou além do intervalo estabelecido como referência. 48

Tabela 7 - Número e porcentagem de visualizações de estruturas anatômicas localizadas nas cavidades abdominal e pélvica esquerdas de equinos submetidos a procedimento videolaparoscópico em estação por acesso via fossa paralombar esquerda e direita utilizando endoscópio flexível e cânula guia de 60 cm de comprimento (n=6)..... 49

Tabela 8 - Número e porcentagem de visualizações de estruturas anatômicas localizadas nas cavidades abdominal e pélvica direitas de equinos submetidos a procedimento videolaparoscópico em estação por acesso via fossa paralombar esquerda e direita utilizando endoscópio flexível e cânula guia de 60 cm de comprimento (n=6)..... 50

LISTA DE ABREVIATURAS E SIGLAS

α	Alfa
μL	Microlitro
cm	Centímetro
ECC	Escore de Condição Corporal
EPTC	Empresa Pública de Transporte e Circulação
g	Gramma
G	Gauge
h	Hora
HCV	Hospital de Clínicas Veterinárias
HD	<i>High Definition</i>
IM	Intramuscular
IV	Intravenoso
kg	Quilograma
L	Litro
LACVet	Laboratório de Análises Clínicas Veterinárias
m^2	Metro quadrado
mg	Miligrama
mL	Mililitro
mm	Milímetro
mmHg	Milímetro de Mercúrio
NOTES	<i>Natural Orifice Transluminal Endoscopic Surgery</i>
UFRGS	Universidade Federal do Rio Grande do Sul
UI	Unidades Internacionais
W	Watt

SUMÁRIO

1	INTRODUÇÃO	18
2	REVISÃO BIBLIOGRÁFICA.....	21
2.1	A Laparoscopia em equinos	21
2.1.1	Anatomia abdominal laparoscópica de equinos em estação	22
2.1.2	A laparoscopia diagnóstica em equinos	25
2.1.2.1	Biópsia por via laparoscópica em equinos.....	26
2.1.2.2	Acesso via fossas paralombares na laparoscopia de equinos em estação	27
2.1.3	A laparoscopia terapêutica em equinos.....	28
2.1.4	O acesso laparoscópico	29
3	OBJETIVOS.....	35
4	MATERIAL E MÉTODOS.....	36
4.1	Cânula guia para videolaparoscopia flexível em equinos.....	36
4.2	Animais experimentais	37
4.3	Equipamento e instrumental utilizado.....	38
4.4	Procedimentos pré-cirúrgicos	39
4.5	Procedimento cirúrgico	40
4.6	Técnica de exame	41
4.7	Relação de estruturas anatômicas a serem identificadas	42
4.8	Cuidados pós-cirúrgicos	42
4.9	Exames complementares	44
5	RESULTADOS.....	45
5.1	Avaliação do preparo dos animais	45
5.2	Avaliação do protocolo anestésico.....	45
5.3	Avaliação do procedimento cirúrgico e dos equipamentos videolaparoscópicos	45

5.4	Avaliação pós-cirúrgica	47
5.5	Hemograma e fibrinogênio.....	47
5.6	Identificação de estruturas anatômicas	48
6	DISCUSSÃO.....	64
7	CONCLUSÕES.....	76
	REFERÊNCIAS.....	77
	ANEXO	84

1 INTRODUÇÃO

As doenças abdominais estão entre as causas mais comuns de problemas da rotina clínica e cirúrgica de equinos. A necessidade de obter diagnóstico preciso antes de optar por submeter o animal a procedimento cirúrgico com elevado risco de complicações e custos, faz com que sejam constantes as tentativas de desenvolver novas técnicas diagnósticas. A laparotomia tradicional traz uma série de riscos, tais como os decorrentes do procedimento anestésico geral, aderências na linha de incisão, deiscências de pontos entre outros. A realização de laparotomia resulta também em um elevado período de convalescença, o que não é desejável, principalmente para animais atletas.

Exames complementares diagnósticos como a radiografia, a ultrassonografia, a cintilografia, a tomografia computadorizada e a ressonância magnética estão amplamente disponíveis para a medicina e, em menor escala, à medicina veterinária de pequenos animais, permitindo diagnósticos precisos, optando-se por procedimentos invasivos quando estritamente necessários. Já para grandes animais, em especial para a espécie equina, esses exames têm sua utilização muito limitada quando se trata da cavidade abdominal, tanto pelo volume desta cavidade quanto pelo custo dos equipamentos. Devido a isso, a laparoscopia e outros procedimentos endoscópicos têm se desenvolvido e se estabelecido entre as mais importantes técnicas diagnósticas para a espécie.

A gastroscopia, a endoscopia das vias aéreas e a cistoscopia são exemplos de procedimentos endoscópicos não-invasivos, pois o acesso endoscópico é realizado por orifícios naturais, sem a necessidade de incisão prévia.

No grupo dos procedimentos cirúrgicos endoscópicos minimamente invasivos, destacam-se a artroscopia, a toracoscopia e a laparoscopia. Procedimentos estes, que para serem realizados necessitam de incisão para a passagem do endoscópio. Ainda dentro desse grupo tem-se desenvolvido a técnica de NOTES, cujo objetivo é se valer de orifícios naturais para alcançar outros compartimentos. Um exemplo é a técnica de NOTES transvaginal realizada por Alford; Hanson (2010) e Merini (2012) que acessaram a cavidade peritoneal através da incisão do fundo de saco vaginal.

A laparoscopia, realizada através de instrumento óptico, permite a visualização da cavidade abdominal, ou seja, a superfície dos órgãos e estruturas anatômicas nela contidos (SILVA et al., 2000). A primeira endoscopia da cavidade peritoneal foi realizada por George Kelling, em 1901. Ele utilizou um cistoscópio para visualizar a cavidade peritoneal de cães e insuflou a cavidade com oxigênio filtrado estéril. Em humanos, Jakobaeus, em 1912,

descreveu 109 laparoscopias em 69 doentes. Os pacientes apresentavam alterações como cirrose hepática, metástases e peritonite. Nas décadas de 1960 e 1970, a laparoscopia ganhou importância e passou a fazer parte da rotina na área de ginecologia. Na metade da década de 1980, o desenvolvimento do chip de computador permitiu que a laparoscopia fosse integrada à cirurgia geral (HENDRICKSON, 2012a).

Na veterinária, o uso da laparoscopia começou de maneira semelhante à medicina, na área de ginecologia. Em 1970, Witherspoon e Talbot publicaram dois artigos relatando o uso da laparoscopia como ferramenta de diagnóstico dos eventos ovulatórios na égua. O primeiro artigo publicado sobre o uso da laparoscopia em cavalos, cuja área de interesse não era o sistema reprodutivo, foi escrito por Fischer e colaboradores em 1986. Foram realizadas laparoscopias em cinco equinos clinicamente sadios e cinco equinos apresentando alterações abdominais. Eles foram bem sucedidos na determinação de um diagnóstico em todos os casos clínicos. Em uma busca na literatura por laparoscopia equina no ano de 2012, foram encontrados quatro artigos publicados sobre o assunto na década de 1970, sete artigos publicados na década de 1980, 27 artigos na década de 1990, e 62 publicações na primeira década deste século (HENDRICKSON, 2012a).

A popularização da colecistectomia laparoscópica em humanos e, conseqüentemente, o rápido surgimento de instrumentos laparoscópicos, contribuíram muito para o desenvolvimento de técnicas cirúrgicas laparoscópicas nos equinos. Hoje, as vantagens de abordagens minimamente invasivas que incluem redução da morbidade e retorno precoce à função estão disponíveis para ampla gama de condições cirúrgicas (WILSON, 2008). Segundo Walmsley (1999), a redução significativa da morbidade no pós-operatório laparoscópico frente à laparotomia é a maior vantagem que a técnica apresenta, pois reduz significativamente o período de convalescença. Para Smith; Dowling; Dart (2005), está evidente que a cirurgia laparoscópica em equinos veio para ficar, oferecendo vários benefícios sobre a cirurgia tradicional em muitos procedimentos cirúrgicos.

O uso da laparoscopia tem estimulado o desenvolvimento de novos instrumentos cirúrgicos, cânulas e trocartes, além de outros equipamentos especiais como endoscópios rígidos ou flexíveis para melhor avaliação da cavidade peritoneal e obtenção de amostras para exames complementares. Até o momento, a laparoscopia diagnóstica com o animal em estação e abordagem através da fossa paralombar exige que sejam realizados dois procedimentos laparoscópicos (um de cada lado do animal) para visualização significativa da cavidade peritoneal, além do uso de laparoscópio específico. O desenvolvimento de novas técnicas que permitam visualizar ambos os lados do abdome por um único acesso e a

utilização de um único endoscópio para procedimentos não-invasivos e minimamente invasivos poderá tornar o procedimento mais simples e rápido, reduzir os custos e popularizar a técnica em clínicas e hospitais, podendo representar um avanço para a laparoscopia na espécie equina.

Este estudo tem por objetivo avaliar a viabilidade do procedimento videolaparoscópico por acesso único via fossa paralombar esquerda e via fossa paralombar direita, utilizando endoscópio flexível inserido através de cânula guia de 60 cm de comprimento desenvolvida pela equipe de trabalho na exploração e identificação de estruturas das cavidades abdominal e pélvica.

2 REVISÃO BIBLIOGRÁFICA

2.1 A Laparoscopia em equinos

A laparoscopia é técnica cirúrgica minimamente invasiva na qual se utiliza um endoscópio inserido por via transabdominal para observar os órgãos das cavidades abdominal e pélvica. Durante a laparoscopia, o cirurgião pode inspecionar visualmente a superfície das vísceras e do peritônio e realizar procedimentos cirúrgicos. A técnica pode ser realizada com o animal em decúbito dorsal e sob anestesia geral ou em posição quadrupedal com o animal sob sedação, dependendo da experiência e preferência do cirurgião, o estado e temperamento do paciente e o procedimento a ser realizado. A laparoscopia com o animal em posição quadrupedal e sob sedação apresenta algumas vantagens como a ausência dos riscos inerentes à anestesia geral, além da possibilidade de visualização e inspeção da porção dorsal da cavidade abdominal, a qual não é possível fazer por outros métodos de exame (SMITH; DOWLING; DART, 2005).

São necessários equipamentos especializados para realizar procedimentos laparoscópicos. Grande parte destes foram concebidos para utilização em seres humanos e adaptados para o uso em equinos. Em geral, a maioria dos procedimentos laparoscópicos podem ser realizadas com uma vídeo-câmera endoscópica padrão, uma fonte e cabo de luz e equipamento de captura de vídeo-imagem. Outros equipamentos necessários incluem um laparoscópio, um insuflador e instrumental especial de laparoscopia (TROSTLE, 2000).

Os laparoscópios estão disponíveis com diferentes ângulos de visão. Os mais utilizados são os de 0° e 30°. Com o de 0°, a orientação e manipulação de instrumentos é simplificada e a imagem é mais brilhante. A principal vantagem de um ângulo de 30° é o maior campo de visão que este oferece. A maioria dos laparoscópios para equinos são de 10 mm de diâmetro e estão disponíveis em comprimentos de 33 cm e entre 54 e 57 cm. Os curtos são mais simples de manipular, enquanto os longos permitem uma maior exploração da cavidade abdominal (HENDRICKSON, 2012a).

Uma alternativa à utilização de laparoscópios rígidos que tem se desenvolvido é a utilização de endoscópio flexível para a exploração não só da cavidade abdominal (ALFORD; HANSON, 2010; MERINI, 2012; ROCHA, 2013), como da cavidade torácica (BUENO, 2012). Hoje a indústria já oferece endoscópios flexíveis com excelente poder de iluminação e qualidade de imagem. Por ser mais longo que os endoscópios rígidos e por apresentar a

condição de flexibilidade, o endoscópio flexível pode oportunizar uma exploração mais ampla da cavidade abdominal e tornar a técnica mais simples e acessível.

O pneumoperitônio é utilizado com o objetivo de promover adequada visualização das vísceras e permitir a manipulação segura dos instrumentos laparoscópicos. O dióxido de carbono é o gás mais utilizado para a insuflação da cavidade abdominal por apresentar algumas vantagens, como não ser combustível, ter alta solubilidade no sangue, ser eliminado rapidamente pelos pulmões e propiciar alta margem de segurança quanto à ocorrência de embolia gasosa (SILVA et al., 2000).

Uma cânula deve ser utilizada para penetrar a parede abdominal e permitir a introdução do laparoscópio e instrumentos cirúrgicos dentro da cavidade abdominal. As cânulas, além do canal de passagem de instrumentos, devem possuir um conector lateral para a fixação do sistema de insuflação e uma válvula que permita a entrada e saída de instrumentos com a manutenção do pneumoperitônio. As complicações mais comumente associadas à laparoscopia podem ocorrer durante a colocação da primeira cânula. Esta parte do procedimento deve ser realizada com grande cuidado e atenção aos detalhes (BOURÉ, 2005) devido ao risco de lesões iatrogênicas às vísceras abdominais.

2.1.1 Anatomia abdominal laparoscópica de equinos em estação

O completo entendimento da anatomia abdominal equina é essencial para realizar procedimentos laparoscópicos diagnósticos e terapêuticos, o que permite uma maior acurácia no diagnóstico de condições patológicas e maior segurança na decisão por intervenções cirúrgicas (GALUPPO; SNYDER; PASCOE, 1995).

O abdome pode ser dividido em diversas regiões para simplificar a descrição anatômica. É inicialmente dividido nas metades direita e esquerda. Estas são separadas em seus receptivos quadrantes cranial e caudal. Portanto, as principais subdivisões do abdome equino em estação são cranial esquerda, caudal esquerda, cranial direita e caudal direita. O abdome direito e esquerdo deve ser dividido a partir do mesocólon do cólon descendente e o local de acesso pode ser definido como o limite entre cranial e caudal (GALUPPO; SNYDER; PASCOE, 1995) quando o acesso é realizado a partir das fossas paralombares.

As principais estruturas anatômicas visualizadas por via laparoscópica e descritas por diferentes autores estão compiladas nas tabelas 1 e 2. As estruturas observadas podem variar durante o exame laparoscópico dependendo do porte do animal, do local de acesso, do

posicionamento do animal, das variações fisiológicas (SILVA; ZOPPA; HENDRICKSON, 2008) e dos equipamentos utilizados.

Tabela 1- Estruturas abdominais visualizadas por via laparoscópica e descritas no lado esquerdo do abdome de equinos hípidos posicionados em estação, utilizando endoscópio rígido e acesso pelas fossas paralombares (GALUPPO; SNYDER; PASCOE, 1995; NÓBREGA et al., 2011); endoscópios rígido e flexível com acesso pelo fundo de saco vaginal (ALFORD; HANSON, 2010); endoscópio flexível com acesso pelo fundo de saco vaginal (MERINI, 2012); e endoscópio flexível com acesso perianal (ROCHA, 2013).

	GALUPPO; SNYDER; PASCOE (1995)	ALFORD; HANSON (2010)	NÓBREGA et al. (2011)	MERINI (2012)	ROCHA (2013)
Diafragma	X	X	X	X	X
Esôfago				X	X
Lobo hepático lat. esquerdo	X	X	X	X	X
Lig. triangular esquerdo	X		X	X	X
Estômago	X	X	X	X	X
Baço	X	X	X	X	X
Rim esquerdo	X	X	X	X	X
Ligamento nefroesplênico	X	X	X	X	X
Ligamento gastrofrênico	X		X	X	X
Ligamento gastroesplênico	X			X	X
Ligamento frenicoesplênico	X				
Segmentos intestino delgado	X	X	X	X	X
Cólon dorsal esquerdo	X				X
Cólon ventral esquerdo					
Segmentos cólon descendente	X	X	X	X	X
Mesocólon cólon descendente	X	X	X	X	X
Reto		X	X		X
Bexiga e ligamentos	X	X	X		X
Ovário esquerdo	X	X	X	X	X
Corno uterino esquerdo	X	X	X	X	X
Cordão espermático	X		X		
Anel inguinal interno	X		X		

Tabela 2- Estruturas abdominais visualizadas por via laparoscópica e descritas no lado direito do abdome de equinos hígidos posicionados em estação, utilizando endoscópio rígido e acesso pelas fossas paralombares (GALUPPO; SNYDER; PASCOE, 1995; NÓBREGA et al., 2011); endoscópios rígido e flexível com acesso pelo fundo de saco vaginal (ALFORD; HANSON, 2010); endoscópio flexível com acesso pelo fundo de saco vaginal (MERINI, 2012); e endoscópio flexível com acesso perianal (ROCHA, 2013).

	GALUPPO; SNYDER; PASCOE (1995)	ALFORD; HANSON (2010)	NÓBREGA et al. (2011)	MERINI (2012)	ROCHA (2013)
Diafragma	X	X	X	X	X
Lobo hepático direito	X	X	X	X	X
Processo caudado	X		X	X	X
Ligamento triangular direito	X	X	X	X	X
Estômago	X			X	X
Forame epiploico	X				
Rim direito	X		X	X	X
Ligamento hepatorenal	X		X	X	X
Duodeno	X	X	X	X	X
Mesoduodeno	X	X	X	X	X
Pâncreas	X				X
Ceco	X	X	X	X	X
Segmentos intestino delgado	X	X	X	X	
Cólon dorsal direito	X		X	X	X
Cólon ventral direito	X				X
Segmentos cólon descendente	X	X	X	X	X
Mesocólon cólon descendente	X	X	X	X	X
Reto	X	X	X		X
Bexiga e ligamentos	X	X	X		X
Ovário direito	X	X	X	X	X
Corno uterino direito	X	X	X	X	X
Cordão espermático	X		X		
Anel inguinal interno	X		X		

A laparoscopia com o animal em estação permite a visualização e inspeção da porção dorsal da cavidade abdominal, o que é uma vantagem da técnica. Segundo Smith; Dowling; Dart (2005), o forame epiploico e o duodeno, por exemplo, só podem ser visualizados por esta abordagem. Por outro lado, estruturas localizadas ventralmente na cavidade abdominal não

podem ser visualizadas por esta técnica. Galuppo; Snyder; Pascoe (1995) destacam que as porções ventral e dorsal do abdome devem ser avaliadas de forma independente, pois é impossível visualizar a totalidade da cavidade abdominal por apenas um posicionamento laparoscópico. As principais estruturas que podem ser identificadas por via laparoscópica com o animal em decúbito dorsal e que não são identificadas com o animal em estação são a porção ventral do diafragma; o ligamento falciforme e os ligamentos redondos do fígado; a porção ventral dos lobos hepáticos direito, medial direito, medial esquerdo e lateral esquerdo; a porção ventral do baço; a porção ventral do estômago; o corpo e ápice do ceco; a prega cecocólica; o cólon ventral direito e o esquerdo; a flexura esternal; o músculo reto abdominal; e a porção ventral da bexiga (GALUPPO et al., 1996).

Segundo Mariën (2005a), a laparoscopia vai além do aprendizado e percepção sobre a anatomia viva do abdome equino. Ela permite, em animais em estação, a investigação de áreas anteriormente inexploráveis como o forame epiploico, os anéis inguinais internos e o espaço nefroesplênico. Logo, é possível visualizar a grande variedade anatômica nessas áreas que antes eram inexploradas e isso contribui fortemente para a identificação de alterações. Devido à acessibilidade dessas áreas através da laparoscopia, foi possível diagnosticar certas condições e, pela primeira vez, foi possível trata-las ou preveni-las através de uma abordagem mais segura.

2.1.2 A laparoscopia diagnóstica em equinos

A laparoscopia diagnóstica é procedimento de grande aplicabilidade em medicina equina, pois fornece informações complementares e, em alguns casos, o diagnóstico definitivo e o prognóstico de doenças abdominais. Vale ressaltar que devido à sua natureza invasiva, ainda que mínima, o exame laparoscópico deve ser utilizado apenas após os procedimentos diagnósticos menos invasivos, como a palpação retal, abdominocentese, ultrassonografia abdominal e endoscopia digestiva (SILVA; ZOPPA; HENDRICKSON, 2008).

Segundo Silva; Zoppa; Hendrickson (2008), as indicações mais comuns para a laparoscopia diagnóstica são: avaliação exploratória em casos de doença abdominal detectada por outros exames, mas não definitivamente diagnosticada; como exame complementar em casos de cólica crônica de causas não identificadas após investigação sistemática por exames não-invasivos e que o próximo passo seria a laparotomia exploratória; como orientação visual para biopsias intra-abdominais; como exame pré-operatório, fornecendo considerações prognósticas e adequado planejamento para a laparotomia; para confirmar a extensão de

neoplasia abdominal, peritonite ou ruptura visceral antes da eutanásia e; como avaliação pós-operatória em casos de laparotomia associada à melhora clínica insatisfatória. De forma resumida, a maioria das indicações vêm da falta de um diagnóstico ou estabelecimento de um prognóstico após o uso de exames complementares menos invasivos.

A laparoscopia diagnóstica com o animal em estação é mais comumente utilizada em cavalos que apresentam cólica ou perda de peso (WILDERJANS, 2011). Walmsley (1999), observou em um levantamento de procedimentos laparoscópicos que as intervenções diagnósticas mais realizadas foram casos de cólica recorrente (51%), seguidas por casos de perda de peso (17%).

A laparoscopia é contraindicada nos casos de cólica em que há muita distensão abdominal por acúmulo de gás no intestino. Nesses casos, a visibilidade na cavidade abdominal é reduzida e o risco de causar danos iatrogênicos às vísceras é aumentado (WILDERJANS, 2011).

Em relato publicado por Wilderjans (2011), os principais achados na laparoscopia exploratória são contusões no cólon descendente, mesocólon e útero, hemorragia no útero e ruptura uterina (observados em casos de cólica no pós-parto). Alterações no baço (tumores, hematoma e aderências), alterações no fígado (tumores, fibrose, torção lobar e esteatose), peritonite, abscessos, aderências, alterações gástricas (impactação e neoplasias), alterações no intestino delgado (enterite proximal e estrangulamento), alterações no intestino grosso (deslocamento de cólon), ruptura visceral e neoplasias.

As vantagens da laparoscopia diagnóstica sobre a laparotomia exploratória em equinos estão no fato da possibilidade de posicionamento quadrupedal do animal, sem riscos de complicações advindas de anestesia geral; rapidez do exame; menor custo; ausência de extensa ferida cirúrgica (FISCHER, 1991); redução da morbidade; e retorno precoce à função (WILSON, 2008). As principais desvantagens estão relacionadas ao custo elevado do equipamento; risco de perfuração de alguma víscera ocasionada no momento da passagem da cânula; e avaliação limitada da cavidade, com impossibilidade de visualização de determinadas estruturas (FISCHER, 1991). Silva; Zoppa; Hendrickson (2008) destacam que um resultado negativo na laparoscopia não exclui a presença de alteração abdominal.

2.1.2.1 Biópsia por via laparoscópica em equinos

A biópsia ainda é considerada o padrão-ouro para o diagnóstico de alguns processos patológicos (HENDRICKSON, 2012a). A biópsia por via laparoscópica é um procedimento

diagnóstico minimamente invasivo, útil como exame complementar em casos clínicos, assim como em estudos experimentais. A laparoscopia é um método substitutivo na coleta de amostras quando a orientação ultrassonográfica não estiver disponível, não for eficiente ou se houver a possibilidade de risco ao paciente. Além disso, a laparoscopia proporciona uma inspeção visual da cavidade abdominal e amplia o número de informações. Em estudos experimentais, observou-se que a possibilidade de coleta de amostras usando uma técnica menos invasiva como a laparoscopia pode minimizar o trauma, diminuir a necessidade de coletas repetitivas e reduzir custos (SILVA; ZOPPA; HENDRICKSON, 2008).

Silva; Stopiglia; Fantoni (2002) realizaram biópsia hepática por laparoscopia e relataram que o emprego da técnica promoveu segurança ao procedimento, com a vantagem da observação do órgão. Com relação à biópsia renal em equinos realizada por laparoscopia, Tabet e colaboradores (2005) demonstraram ser procedimento seguro e eficaz, permitindo a visualização do rim a ser coletado, além da avaliação da cavidade abdominal.

A abordagem pela fossa paralombar é a de eleição para a maioria das biópsias realizadas por via laparoscópica. A partir da fossa paralombar esquerda, é possível obter amostras de baço, rim esquerdo, ovário esquerdo e grandes massas localizadas no hemiabdome esquerdo. A abordagem pela fossa paralombar direita permite a coleta de amostras de fígado, ovário direito e massas (SILVA; ZOPPA; HENDRICKSON, 2008). A biópsia via laparoscópica de órgãos parenquimatosos como baço, rim e fígado é descrita não apenas em casos de neoformações, mas também como parâmetro para avaliação do grau de lesão, recuperação e cicatrização dos mesmos (SILVA et al., 2000).

Também têm sido descritas técnicas de biópsia de intestino por via laparoscópica (SCHAMBOURG; MARCOUX, 2006; BRACAMONTE et al., 2008; CASTRO, 2016). A biópsia intestinal é indicada quando a histopatologia é necessária para obter o diagnóstico ou o prognóstico e para instituir a terapia adequada (HENDRICKSON, 2012). Pode ser útil em casos de cólica ou perda crônica de peso, para diagnosticar neoplasias e enterite eosinofílica ou linfocítica-plasmocítica (GRAHAM; FREEMAN, 2014).

2.1.2.2 Acesso via fossas paralombares na laparoscopia de equinos em estação

A técnica padrão de acesso laparoscópico em equinos em posição quadrupedal exige que, para que seja efetuada uma avaliação exploratória significativa, sejam realizados dois acessos, um de cada lado do abdome.

Devido à localização do ceco ser muito próxima à parede abdominal direita, a ocorrência de punção iatrogênica a esta víscera, quando se faz o acesso primeiramente pelo lado direito, é destacada por alguns autores que contraindicam o acesso inicial por esse lado (WALMSLEY, 1999; TRUMBLE; HENDRICKSON, 2000). Por essa razão, Trumble; Hendrickson (2000) recomendaram sempre iniciar o procedimento pela fossa paralombar esquerda, permitindo assim, que o pneumoperitônio obtido para a inspeção do lado esquerdo distenda a parede abdominal direita e, desse modo, afaste o ceco da área de punção no lado direito (WALMSLEY, 1999). Porém, Silva; Zoppa; Hendrickson (2008) descreveram que em sua experiência, o acesso via fossa paralombar direita não apresenta um risco adicional de perfuração de vísceras comparado ao acesso pelo lado esquerdo, especialmente quando se utiliza a inserção da cânula vídeo assistida como é possível de se fazer com a cânula EndoTIP™ (Karl Storz).

2.1.3 A laparoscopia terapêutica em equinos

Walmsley (1999), observou em um levantamento de cirurgias laparoscópicas que os procedimentos cirúrgicos mais realizados foram a criptorquidectomia (72%) e a ovariectomia (21%), representando 93% dos casos. A partir desse levantamento, outras técnicas cirúrgicas realizadas por via laparoscópica foram aprimoradas ou desenvolvidas como a colopexia (TROSTLE et al., 1998; BUTT; WILSON, 2003), adesiólises (BOURÉ et al., 2002), redução do espaço nefroesplênico (FARSTVEDT; HENDRICKSON, 2005), fechamento do anel inguinal interno (MARIËN, 2005b), herniorrafia (MARIËN, 2001), nefrectomia (RÖCKEN et al., 2007), cistotomia (STRATICÒ et al., 2012), redução de rupturas de bexiga (RIJKENHUIZEN; VAN LOON; BOSWINKEL, 2008), esplenectomia (ORTVED et al., 2008), uteropexia (CORSALINI et al., 2016) e redução de rupturas de reto (BRUGMANS; DEEGEN, 2001). Essa evolução se deve principalmente ao desenvolvimento de instrumentos e equipamentos cirúrgicos específicos, aliada ao compromisso de pesquisadores e cirurgiões em desenvolver a laparoscopia na espécie equina.

Para Silva; Zoppa; Hendrickson (2008), o sucesso do procedimento laparoscópico está associado a um conhecimento amplo da técnica e da anatomia laparoscópica por parte do cirurgião, somados à possibilidade de fornecer uma resolução ao quadro clínico.

2.1.4 O acesso laparoscópico

Para que o exame ou procedimento laparoscópico seja realizado é necessária a criação de pelo menos um portal de acesso. São utilizadas cânulas laparoscópicas reutilizáveis ou descartáveis que estão disponíveis em diferentes formatos, diâmetros, comprimentos e com diferentes sistemas de introdução.

As cânulas laparoscópicas convencionais incluem uma parte externa que irá fornecer o portal para o laparoscópio ou instrumento e uma parte interna chamada de trocarte ou obturador que é usado inicialmente para penetrar a parede abdominal e então é removido da cânula. Os trocartes apresentam ponta afiada ou romba. As cânulas laparoscópicas contêm uma válvula unidirecional que permite a inserção de instrumentos, mas se fecha quando o instrumento é removido, cujo objetivo é a manutenção do pneumoperitônio. Muitas delas também incluem um conector lateral por onde a insuflação é realizada (CHAMNESS, 2012).

Deve ser feita uma distinção entre os portais de acesso primário e secundário. O portal de acesso primário é utilizado para a introdução do laparoscópio e os portais secundários ou auxiliares destinam-se à introdução de instrumentos laparoscópicos. O local de criação dos portais depende da localização no abdome onde o procedimento cirúrgico deve ocorrer. As cânulas devem manter uma posição operacional confortável para o cirurgião com triangulação dos instrumentos em torno do ponto focal cirúrgico no interior do abdome (LA CHAPELLE et al., 2015).

Uma vez que a maioria dos instrumentos laparoscópicos têm 5 ou 10 mm de diâmetro, as cânulas de 6 e 11 mm são as mais populares. O diâmetro interno de uma cânula é ligeiramente maior que o diâmetro externo dos laparoscópios para que os gases de insuflação possam fluir livremente em torno do instrumento, permitindo a manutenção do pneumoperitônio durante a cirurgia. Podem ser utilizados redutores que permitem o uso de instrumentos de menor diâmetro através de cânulas maiores, evitando a fuga de gás quando o instrumento menor é inserido. Enquanto as cânulas de laparoscopia para a cirurgia humana tendem a ser de 10 cm de comprimento ou mais curtas, alguns fabricantes produzem cânulas de 20 cm que são mais convenientes para procedimentos em equinos em estação (CHAMNESS, 2012).

Independentemente do tipo de cânula a ser utilizada, existem diferentes técnicas de acesso à cavidade peritoneal que podem ser divididas em dois grupos (BAGGISH, 2012). A chamada “técnica fechada” consiste na inserção de uma agulha na cavidade peritoneal (geralmente agulha de Veress, equipada com um obturador com mola), utilizada para a

insuflação de gás na cavidade. Após o estabelecimento do pneumoperitônio, uma cânula laparoscópica é inserida, o trocarte é removido e o laparoscópio é introduzido através da cânula. Uma segunda técnica fechada compreende a inserção de uma cânula diretamente na cavidade peritoneal, seguida de breve inspeção laparoscópica e da insuflação de gás. No grupo da “técnica aberta” destaca-se a técnica de Hasson que utiliza uma pequena incisão cirúrgica até o peritônio, seguida da inserção de uma cânula de ponta romba, insuflação de gás e inserção do laparoscópio (AHMAD et al., 2015).

A técnica aberta pode ser realizada em equinos em decúbito dorsal. Em equinos em estação, esta técnica é impraticável devido à espessura da parede abdominal na região das fossas paralombares, o que implicaria em uma grande incisão para a visualização do peritônio. Uma técnica alternativa sugerida consiste numa incisão de cerca de 2 cm através da pele e dos músculos superficiais para permitir a colocação da cânula na região pré-peritoneal. O peritônio é então perfurado diretamente com o laparoscópio evitando o uso de um trocarte. Contudo, este método causa maior dano ao peritônio e é difícil de realizar em cavalos obesos devido à camada de gordura que separa os músculos e o peritônio. Nesses animais, a dissecação tecidual é dificultada e o peritônio pode ser empurrado pelo laparoscópio sem ser perfurado, causando grande desprendimento peritoneal (DESMAIZIÈRES et al., 2003).

Inúmeros trabalhos das áreas médica e veterinária destacam que a maioria das complicações que ocorrem durante a laparoscopia estão relacionadas à inserção da primeira cânula (TERNAMIAN, 1997, 1999, 2001; FULLER; ASHAR; CAREY-CORRADO, 2005; WALMSLEY, 2007; BAGGISH, 2012; BAKIRTZIAN et al., 2014; AHMAD et al., 2015; LA CHAPELLE et al., 2015; DJOKOVIC et al., 2016). Entre as complicações destacam-se a punção de órgãos abdominais, desprendimento do peritônio (WALMSLEY, 2007) e lesões aos vasos sanguíneos da parede abdominal (AHMAD et al., 2015). Segundo La Chapelle e colaboradores (2015), as complicações decorrentes do acesso laparoscópico são extremamente raras, mas podem ser fatais. Com relação à laparoscopia em equinos em estação, as complicações mais comumente relatadas incluem o descolamento peritoneal, lesões no baço, punção intestinal e lesão dos vasos ilíacos circunflexos na parede abdominal (WALMSLEY, 1999; DESMAIZIÈRES et al., 2003).

Durante a laparoscopia em equinos em estação, Desmaizières e colaboradores (2003) registraram 4 punções de cólon descendente, 2 punções esplênicas e 6 desprendimentos peritoneais em 40 procedimentos. Walmsley (2007) registrou 5 punções esplênicas e 2 punções de cólon em 341 procedimentos. Segundo Walmsley (2007), apesar de nenhuma

dessas iatrogenias tenham necessitado de tratamento ou produzido alguma alteração clínica, elas são potencialmente perigosas e motivo de preocupação.

Com menor relevância, também podem haver complicações durante a inserção das cânulas secundárias e no estabelecimento do pneumoperitônio (TERNAMIAN, 1997). Devido aos portais secundários serem criados sob visualização direta, ou seja, o cirurgião pode observar diretamente a colocação das cânulas secundárias utilizando o laparoscópio, as taxas de complicações são menores (BAGGISH, 2012; AHMAD et al., 2015).

Para criar portais de acesso temporários artificiais (por exemplo, obter acesso intravenoso, administrar anestesia epidural, realizar biópsias ou colocar uma cânula laparoscópica) são utilizados instrumentos projetados com o mesmo modelo mecânico que mudou pouco ao longo dos anos, e que incluem uma cânula e um trocarte. O operador segura o dispositivo de acesso com a mão dominante e aplica uma força linear que é transmitida à extremidade do trocarte central, inserido numa cânula exterior, em direção à área de interesse. A extremidade do trocarte geralmente é pontiaguda e afiada para minimizar a força de penetração, e não possui nenhum mecanismo para determinar a colocação correta. Quando o operador acredita ter atingido a profundidade exata ele para a força de penetração, retira o trocarte central e a tarefa pretendida é então executada. Os dois aspectos mais críticos relacionados ao momento de inserção da cânula laparoscópica (penetração excessiva de um trocarte afiado e falha em reconhecer, em tempo real, lesão visceral) são negligenciados (TERNAMIAN et al., 2010).

Segundo Ternamian e colaboradores (2010), o acesso convencional de cânulas e trocartes envolve fatores inerentemente errôneos que tornam a criação de portais intuitivamente perigosa. A aplicação de força de penetração incontrolada, linear e excessiva a uma trajetória afiada e cega, sem mecanismo de controle e de detecção de erros, sintetiza o equívoco de métodos e projetos de engenharia de instrumentos que desconsidera os fundamentos contemporâneos de fatores humanos e de segurança do paciente. A otimização da técnica de acesso é um passo importante para os procedimentos laparoscópicos (BIANCHI et al., 2016).

Uma vez que os primeiros relatos de lesões durante a laparoscopia foram descritos, muitos artigos foram publicados sobre o assunto, e cânulas foram criadas com novas características de design, incluindo escudos retráteis sobre as lâminas de corte e cânulas ópticas que permitem o controle visual da inserção através da utilização concomitante do laparoscópio (FULLER; ASHAR; CAREY-CORRADO, 2005). Contudo, esses modelos ainda exigem força axial para atingir a cavidade peritoneal (TERNAMIAN, 1997) e, segundo

Baggish (2012), os chamados escudos de segurança retráteis que tem o objetivo de proporcionar maior segurança para a inserção de cânulas laparoscópicas, na realidade nunca atingiram este objetivo hipotético.

Ternamian (1999) sugeriu a classificação de “sistema de acesso laparoscópico de primeira geração” qualquer método que usa a força axial não controlada para inserir de maneira cega a cânula na cavidade peritoneal e que não permite evitar, antecipar, ou, pelo menos, reconhecer contratempos durante a inserção ou remoção da cânula. E desenvolveu o que chamou de "sistema de acesso laparoscópico de segunda geração". Este novo método incorpora vários recursos de segurança intuitivos que, individual e coletivamente, agregam valor de precaução. Este novo sistema de acesso de segunda geração não usa força de penetração axial, não necessita de trocarce e promove a inserção e remoção da cânula sob visualização e de forma interativa.

Tradicionalmente, as cânulas reutilizáveis e de primeira geração são usadas na medicina veterinária devido a restrições financeiras. As cânulas mais utilizadas na medicina equina são lisas, de 11 mm de diâmetro e contêm um conector para a insuflação de gás e uma válvula de uma via para a colocação de instrumentos, mantendo a insuflação (EASLEY; HENDRICKSON, 2014).

Com base no sistema de acesso laparoscópico de segunda geração, foi desenvolvida a cânula óptica com espiral sem trocarce (*TVC trocarless threaded visual cannula* - EndoTIP™, Karl Storz), cujo protótipo foi descrito pela primeira vez por Ternamian (1997). Esta cânula apresenta uma porção proximal com um sistema de válvulas e uma porção distal composta por uma cânula metálica. A cânula consiste em um tubo oco de aço inoxidável, apresentando externamente um enrolamento de fio de aço em forma de espiral. A espiral termina distalmente em uma ponta romba. O instrumento está disponível em vários comprimentos e diâmetros, para diferentes aplicações cirúrgicas. Pode ser utilizado para o acesso primário ou secundário e pode ser inserido antes ou após a insuflação. Esforços foram feitos para produzir um design ergonômico e intuitivo que desencoraje o uso de força de penetração perpendicular, evite o uso de trocarces e incentive que sua inserção e remoção sejam realizadas sob visualização e de modo interativo (TERNAMIAN, 1999, 2001).

As cânulas ópticas com espiral sem trocarce eliminam o uso de instrumentos afiados, convertem a força de entrada linear, excessiva e não controlada em uma força de rotação radial (torque) e permitem o acesso sob visualização, uma vez que um laparoscópio com ângulo de visão de 0° é introduzido na cânula ao invés de um trocarce. À medida que a força de rotação é aplicada, a espiral externa promove o deslocamento proximal das sucessivas

camadas de tecidos da parede abdominal, até que a cânula atinja a cavidade peritoneal com segurança e sob controle visual (TERNAMIAN, 1998). No nível pré-peritoneal, dada a luz intensa e a ampliação da imagem produzida pelo laparoscópio, estruturas abdominais podem ser observadas no monitor, movendo-se através da membrana peritoneal transparente durante os movimentos respiratórios do paciente (TERNAMIAN, 1999, 2001). Os vasos sanguíneos que cursam ao longo do trajeto da cânula são defletidos radialmente junto aos tecidos evitando lesões (CORSON; CHANDLER; WAY, 2001). As cânulas ópticas com espiral evitam ou pelo menos reconhecem acidentes inadvertidos, permitindo a intervenção adequada, antes de ocorrer lesão irreversível ao tecido (DJOKOVIC et al., 2016). A cânula deve ser mantida perpendicular aos tecidos em todos os momentos, para evitar o tunelamento (TERNAMIAN, 1999).

A cânula com espiral ainda desencoraja a remoção rápida ao final do procedimento (TERNAMIAN, 2001). Quando a cirurgia termina, é rotacionada no sentido anti-horário e as camadas abdominais retornam a sua orientação original sob visualização, pois o laparoscópio deve permanecer no interior da cânula até que esta seja completamente removida (TERNAMIAN et al., 2010). Segundo Ternamian (1998), raramente é necessário suturar as camadas da parede abdominal além do subcutâneo e pele. Isso porque as camadas musculares não são cortadas transversalmente por um trocar afiado mas são deslocadas radialmente, cada uma ao longo de suas fibras e não através delas.

Embora nem todas as complicações laparoscópicas possam ser evitáveis com qualquer técnica ou instrumento, este dispositivo evita complicações relacionadas ao uso de trocartes, inserção cega, entrada e saída descontroladas e aplicação de força excessiva durante a penetração (TERNAMIAN; DEITEL, 1999).

Apesar de parecer claro o incremento na segurança do acesso laparoscópico que o uso de um sistema de segunda geração pode propiciar, não há consenso quanto ao melhor método de acesso à cavidade peritoneal tanto na área médica quanto veterinária. Trabalhos comparando os métodos de acesso laparoscópico são escassos em equinos (DESMAIZIÈRES et al., 2003). Em humanos, em artigo de revisão onde foram avaliados 13 diferentes métodos de acesso laparoscópico em 7.389 procedimentos realizados, Ahmad e colaboradores (2015) não encontraram evidências suficientes para recomendar uma técnica específica de entrada laparoscópica. Os autores relatam que devido ao fato de as complicações laparoscópicas serem raras, seria necessário avaliar centenas de milhares de procedimentos para que se percebesse diferença estatística entre os métodos de acesso, e é improvável que esses estudos possam ser realizados.

Semm; Semm (1999), em trabalho publicado no final do século passado, sugeriram que "a perfuração cega da parede abdominal deve ser proscrita no próximo milênio". Para Ternamian e colaboradores (2010), baseados em suas observações e experiência com os métodos de entrada convencionais e com o sistema de segunda geração, é possível sugerir que este é um método significativo e confiável de abordar o desafio de entrada peritoneal. Corson; Chandler; Way (2001) consideram que as inovações no design de cânulas ajudam a prevenir e a identificar lesões relacionadas à entrada laparoscópica, mas o conhecimento de anatomia e a atenção à técnica cirúrgica permanecem essenciais para o acesso seguro.

3 OBJETIVOS

Avaliar a viabilidade do procedimento videolaparoscópico por acesso único via fossa paralombar esquerda e via fossa paralombar direita, utilizando endoscópio flexível inserido através de cânula óptica com espiral sem trocarte de 60 cm de comprimento na exploração e identificação de estruturas das cavidades abdominal e pélvica.

Documentar as estruturas possíveis de serem identificadas através da técnica proposta.

Comparar os procedimentos videolaparoscópicos de acesso único via fossa paralombar esquerda e via fossa paralombar direita.

4 MATERIAL E MÉTODOS

O presente trabalho foi avaliado pela Comissão de Ética no Uso de Animais da UFRGS, sendo aprovado sob o número 27639 (Anexo 1).

4.1 Cânula guia para videolaparoscopia flexível em equinos

A cânula utilizada neste estudo (cânula óptica, metálica, com extremidade espiralada e sem trocar) apresenta uma porção proximal com um sistema de válvulas onde há uma torneira para insuflação de gases, um diafragma com acionamento manual e uma borracha de vedação, seguida por uma porção distal composta pela cânula metálica propriamente dita. A cânula consiste em um tubo oco de aço inoxidável de 60 cm de comprimento e 16 mm de diâmetro interno, apresentando externamente em sua extremidade distal um enrolamento de fio de aço em forma de espiral de 4 cm de comprimento. A espiral termina distalmente em uma ponta romba (Figura 1).

Figura 1 - Desenho esquemático da cânula óptica com espiral sem trocar utilizada neste estudo. (A) torneira para insuflação de gases; (B) diafragma com acionamento manual; (C) borracha de vedação; (D) espiral de 4 cm de comprimento.



A inspiração para desenvolvê-la veio de associar o design das cânulas rígidas, lisas, de 56 cm (ROCHA, 2013) e 60 cm de comprimento (MERINI, 2012) utilizadas com sucesso para dar sustentação ao endoscópio flexível nos dois projetos de pesquisa da equipe, à técnica de acesso laparoscópico de segunda geração descrita pela primeira vez por Ternamian (1997) e aplicada na cânula EndoTIP™ (Figura 2), mundialmente difundida e rotineiramente utilizada pela equipe deste estudo.

Figura 2 - Comparação entre a cânula EndoTIP (A), cânula lisa de 56 cm de comprimento (B) e cânula óptica com espiral sem trocarite de 60 cm de comprimento (C) utilizada neste estudo. (D) Régua plástica de 50 cm de comprimento.



A cânula foi desenvolvida pela Equipe de Endoscopia e Videocirurgia Veterinária da UFRGS em parceria com a Bhio Supply Indústria e Comércio de Equipamentos Médicos Ltda. Esta cânula foi desenvolvida com a finalidade de dar sustentação ao endoscópio flexível (mais comprido que os laparoscópios e mais comumente presente em clínicas e hospitais equinos), promover segurança ao acesso (penetração radial sem trocarite e sob visualização) e possibilitar o acesso único (simplificação e potencial popularização da técnica laparoscópica em equinos).

4.2 Animais experimentais

Foram utilizados 6 equinos adultos (3 machos e 3 fêmeas), hígdios, sem raça definida, com idade entre 4 e 20 anos (média de 13,1 anos), com massa corpórea entre 260 kg e 380 kg (média de 315 kg) e ECC (escala 0 – 5, onde 0 é extremamente magro e 5 é extremamente gordo) variando entre 2 e 3 (média de 2,4), como descrito na tabela 3.

Os equinos foram cedidos pelo Abrigo de Grandes Animais da EPTC da Prefeitura Municipal de Porto Alegre. O número de animais foi estabelecido de acordo com as referências bibliográficas consultadas e obedecendo a limites físicos e de recursos.

Os animais cedidos pela EPTC foram transportados até as dependências do HCV - UFRGS por meio de reboque específico para o transporte de carga viva. No primeiro dia de experimento, os equinos foram contidos em tronco de contenção e submetidos a exame clínico geral. Foi realizada inspeção visual; avaliação da coloração e umidade de mucosas; tempo de reperfusão capilar na mucosa oral; verificação da temperatura retal; ausculta e

verificação da frequência dos sistemas cardíaco e respiratório; ausculta do sistema digestório; e avaliação do turgor cutâneo. Os dados obtidos foram registrados em fichas individuais. Foi realizada coleta de amostra de sangue através de venopunção jugular, por onde foi obtido 3 ml de sangue para realização de hemograma completo e dosagem de fibrinogênio. O material obtido foi enviado ao LACVet da UFRGS para análise. Foi administrado aos animais por via oral a associação de ivermectina e praziquantel¹ na dose de 0,2 mg/kg e 2,5 mg/kg de peso corporal, respectivamente.

Tabela 3 - Dados dos animais incluídos no estudo.

Animal	Sexo	Raça	Idade (anos)	Peso (kg)	ECC (0-5)
1	Macho	SRD	12	320	2
2	Macho	SRD	4	290	2,5
3	Macho	SRD	18	300	2,5
4	Fêmea	SRD	7	260	2
5	Fêmea	SRD	20	380	3
6	Fêmea	SRD	18	340	2,5
Média			13,1	315	2,4

Os equinos foram submetidos a um período de adaptação de pelo menos 7 dias antes da cirurgia. Foram mantidos em baias individuais de alvenaria, cobertas, com área de aproximadamente 10 m², sobre cama de maravalha de madeira e com bebedouros automáticos. Foram alimentados três vezes ao dia com feno de alfafa e ração peletizada comercial. Os animais retornaram para o Abrigo de Grandes Animais da EPTC cerca de 15 dias após a realização da cirurgia.

4.3 Equipamento e instrumental utilizado

Os equipamentos e instrumental videolaparoscópicos utilizados neste experimento constaram de: um vídeo monitor de 21 polegadas²; um vídeo processador associado à fonte de luz com lâmpada de xenônio de 300 W³; um endoscópio flexível de 160 cm de comprimento e

¹Padock Plus, 20 mg/g de ivermectina e 250 mg/g de praziquantel, Ceva, Sespo Indústria e Comércio Ltda., Paulínia, Brasil.

²Vídeo Monitor Triniton Sony PVM-2030, 21 polegadas, Sony Corporation, Tokyo, Japão.

³Vídeo processador Pentax EPM-300P, Pentax Corporation, Tokyo, Japão.

12 mm de diâmetro⁴; uma cânula guia de 60 cm de comprimento e 16 mm de diâmetro interno⁵; uma placa de captura de vídeo⁶ com programa de manipulação de imagens⁷; um microcomputador portátil⁸; e instrumental cirúrgico convencional.

O endoscópio e a borracha de vedação da cânula guia foram submetidos à desinfecção de alto nível por submersão em solução de glutaraldeído 2%⁹ durante 45 minutos. Posteriormente foram enxaguados com água para injetáveis¹⁰, enxugados com compressas estéreis e o endoscópio protegido com capa plástica estéril¹¹. A cânula guia e o instrumental cirúrgico convencional foram esterilizados por meio de autoclave.

4.4 Procedimentos pré-cirúrgicos

Os equinos foram submetidos a jejum alimentar de 24 a 30 horas e permaneceram com água *ad libitum* até cerca de duas horas antes do procedimento.

No dia anterior à cirurgia (D-Pré), foi obtida nova amostra de sangue para realização de hemograma completo e dosagem de fibrinogênio.

No dia da cirurgia os animais foram submetidos a exame clínico geral (conforme descrito anteriormente) e tricotomia ampla foi realizada nas fossas paralombares e na região cervical para posterior cateterização da veia jugular. Duas horas antes do procedimento cirúrgico, receberam terapia antimicrobiana profilática com associação de penicilinas e estreptomicinas¹² (benzilpenicilina benzatina, benzilpenicilina procaína, benzilpenicilina potássica, sulfato de diidroestreptomicina e sulfato de estreptomicina) na dose de 30.000 UI/kg (calculada sobre a concentração de penicilina benzatina) por via intramuscular e profilaxia antitetânica com 5.000 UI/animal (IM) de antitoxinas tetânicas¹³.

No bloco cirúrgico do Setor de Grandes Animais do HCV os equinos foram posicionados em tronco de contenção específico para a espécie, sendo mantidos em estação durante todo o procedimento cirúrgico. O reto foi esvaziado manualmente e as regiões a

⁴Pentax EC-380IL, 160 cm x 12 mm, Pentax Corporation, Tokyo, Japão.

⁵Bhio Supply, Bhio Supply Indústria e Comércio de Equipamentos Médicos Ltda., Esteio, Brasil.

⁶Dazzle DVD Recorder HD, Corel Corporation, Ottawa, Canadá.

⁷Software Pinnacle Studio for Dazzle, Corel Corporation, Ottawa, Canadá.

⁸Dell Inspiron 7520, Dell Computadores do Brasil Ltda., Hortolândia, Brasil.

⁹Glutaraldeído 2%, Ibase, Laboratório Ibase Ltda., Porto Alegre, Brasil.

¹⁰Água para injetáveis Linhamax 1000 ml, Eurofarma Laboratórios S.A., Ribeirão Preto, Brasil.

¹¹Capa para Videolaparoscopia Descartável (12,5 cm x 2,5 m), Esterili-Med, Esterili-Med Indústria e Comércio de Equipamentos Médicos e Hospitalares Ltda., Caxias do sul, Brasil.

¹²Pentabiótico Veterinário 6.000.000 UI (8,5 g), Zoetis, Zoetis Indústria de Produtos Veterinários Ltda., Campinas, Brasil.

¹³Soro Antitetânico Liofilizado 5.000 UI, Lema-Injex Biologic, Lema Biologic do Brasil Ltda., Vespasiano, Brasil.

serem acessadas foram avaliadas por via transretal quanto a aderências e presença de estruturas abdominais. Em seguida, a cauda foi enfaixada com atadura e as fossas paralombares previamente depiladas foram higienizadas com solução de iodo degermante¹⁴.

Antes de realizar a sedação o acesso venoso foi obtido através de punção da veia jugular com cateter 14G¹⁵. Por este acesso foi infundida solução de ringer com lactato de sódio¹⁶ na dose de 2,5 mL/kg/h (mantida em gotejamento contínuo durante o procedimento cirúrgico) e receberam flunixin meglumine¹⁷ na dose de 1,1 mg/kg. Cerca de 20 minutos antes de iniciar o procedimento laparoscópico, os equinos foram sedados com cloridrato de detomidina¹⁸ na dose de 0,02 mg/kg por via intravenosa. Havendo a necessidade, a sedação era suplementada durante a cirurgia com a dose de 0,01 mg/kg.

4.5 Procedimento cirúrgico

Foi realizada antissepsia cirúrgica na região a ser abordada com a sequência de: álcool etílico 70° - iodopovidine – álcool etílico 70°. Em seguida, foi feito o bloqueio anestésico local com 20 mL de cloridrato de lidocaína 2%¹⁹ infundida na musculatura e tecido subcutâneo do local de incisão, no centro da linha imaginária entre a última costela e o bordo ventral da tuberosidade coxal. Um campo cirúrgico fenestrado foi colocado para delimitar a área operatória. O procedimento cirúrgico teve início com uma pequena incisão cutânea de cerca de 2 cm de comprimento no centro da fossa paralombar direita ou esquerda (o primeiro acesso foi determinado por meio de sorteio). As camadas musculares da região foram afastadas através da rotação da cânula guia em sentido horário e o afastamento dos tecidos foi acompanhado pelas imagens produzidas pela câmera do endoscópio flexível e reproduzidas no monitor. Após a perfuração do peritônio, foi iniciada a exploração da cavidade. A insuflação positiva de gases para a obtenção do pneumoperitônio não foi instituída. Para a identificação das estruturas, o endoscópio foi dirigido cranialmente e, em seguida, caudalmente. Após a exploração do lado ipsilateral ao local de acesso, foi realizada a transposição do conjunto cânula/endoscópio para o lado contralateral, onde a exploração ocorreu primeiramente na região caudal, seguida pela região cranial.

¹⁴ Riodeine, Solução de iodopolividona 10% com tensoativos, Indústria Farmacêutica Rioquímica Ltda., São José do Rio Preto, Brasil.

¹⁵ Safelet com agulha 14G, Nipro Medical Ltda., Sorocaba, Brasil.

¹⁶ Ringer Lactato, JP Indústria Farmacêutica S.A., Ribeirão Preto, Brasil.

¹⁷ Flunixinina Injetável UCB 5,5%, UCBVET, Usinas Químicas Brasileiras S.A., Jaboticabal, Brasil.

¹⁸ Dormium V 1%, Agener União Saúde Animal, União Química Farmacêutica Nacional S.A., Embu-Guaçu, Brasil.

¹⁹ Xylestesin 2%, Cristália Produtos Químicos Farmacêuticos Ltda., Itapira, Brasil.

Ao final da exploração o endoscópio e a cânula foram removidos. As imagens produzidas pelo endoscópio foram gravadas em microcomputador portátil por meio de placa de captura de imagens e programa específico. Em momento posterior, foram visualizadas para análise, tabulação dos dados e seleção de imagens.

A incisão de pele foi suturada junto ao subcutâneo em padrão isolado simples utilizando-se fio de náilon monofilamentar número zero²⁰.

Imediatamente após a sutura, a posição da torre de equipamentos e da mesa com instrumental cirúrgico foi invertida, e o procedimento descrito realizado na fossa paralombar contralateral (Nota: Apesar da técnica proposta ser o acesso único, em caráter experimental, foi realizado dois acessos no mesmo animal para comparação e obtenção de maior número de dados).

4.6 Técnica de exame

O conjunto cânula guia e extremidade livre do endoscópio foram movimentados pelo cirurgião e os comandos do endoscópio controlados pelo auxiliar.

No acesso pela fossa paralombar esquerda, o exame exploratório teve início após a penetração do conjunto cânula/endoscópio na cavidade peritoneal, quando as imagens foram utilizadas para orientação espacial. Em seguida, o conjunto foi direcionado cranialmente e as estruturas da região foram identificadas. Concluída a exploração da região cranial do lado esquerdo, o conjunto foi tracionado a sua posição inicial e dirigido caudalmente para a exploração da região. Finalizando esta etapa, a bexiga urinária, a porção caudal do cólon descendente, o anel inguinal interno (nos machos) e o corno uterino (nas fêmeas), eram identificados para posterior transposição do conjunto para o lado direito. O local de escolha para a transposição foi entre a face ventral da porção caudal do cólon descendente e a face craniodorsal da bexiga urinária (nem sempre visualizada), medialmente ao anel inguinal interno (nos machos), ou ventralmente ao corno uterino (nas fêmeas). Após a transposição, movia-se principalmente o endoscópio. As estruturas caudais do lado direito foram primeiramente identificadas, seguidas pela identificação das estruturas craniais.

No acesso pela fossa paralombar direita, o exame exploratório teve sequência semelhante, iniciando por imagem panorâmica para orientação espacial, seguida de exploração cranial, exploração caudal, transposição do conjunto para o lado esquerdo na

²⁰Nylon Monofilamento Preto Número 0, Technofio, Ace Indústria e Comércio Ltda., Goiânia, Brasil.

mesma região descrita e exploração do lado esquerdo com a movimentação principalmente do endoscópio, iniciando pela região caudal seguida pela região cranial.

4.7 Relação de estruturas anatômicas a serem identificadas

Com base na literatura consultada (GALUPPO; SNYDER; PASCOE, 1995; TROSTLE, 2000; ALFORD; HANSON, 2010; NÓBREGA et al., 2011; MERINI, 2012; ROCHA, 2013) e conhecimento prévio de anatomia topográfica do abdome equino, considerando a posição do animal em estação, havia a expectativa de identificação das estruturas listadas na tabela 4. O abdome equino foi didaticamente dividido em lado direito e lado esquerdo a partir do mesocólon do cólon descendente e nas regiões cranial e caudal. No lado esquerdo, o limite entre cranial e caudal foi definido pelo bordo caudal do rim esquerdo. No lado direito, o limite entre cranial e caudal foi estabelecido pela flexura caudal do duodeno.

4.8 Cuidados pós-cirúrgicos

Como terapia analgésica e anti-inflamatória, os animais receberam flunixin meglumine (1,1 mg/kg) previamente ao início do procedimento (descrito anteriormente) e a cada 24 horas, totalizando três aplicações. Como terapia antimicrobiana foi utilizada associação de penicilinas e estreptomicinas na dose de 30.000 UI/kg (calculado sobre a concentração de penicilina benzatina) duas horas antes do procedimento (como descrito anteriormente) e 48 horas após. Exame clínico completo foi realizado diariamente até a retirada dos pontos, seguido por inspeção e higienização do local das incisões. A limpeza da área de incisão e de pontos de pele foi realizada com gaze e solução de cloreto de sódio 0,9% estéril²¹, seguida da aplicação de spray repelente²². Os pontos de pele foram retirados no décimo dia após a cirurgia.

²¹Baxter, Baxter Hospitalar Ltda., São Paulo, Brasil.

²²Pó Aderente em Aerossol, Bactrovet Prata AM, König, Laboratórios König S.A., Avellaneda, Argentina.

Tabela 4 - Relação das estruturas anatômicas a serem identificadas através de procedimento videolaparoscópico por acesso único via fossa paralombar direita e esquerda de equinos em estação utilizando endoscópio flexível e cânula guia de 60 cm de comprimento.

	Lado esquerdo	Lado direito
Região cranial	Diafragma	Diafragma
	Esôfago	Lobo hepático direito
	Lobo hepático lateral esquerdo	Ligamento triangular direito
	Ligamento triangular esquerdo	Cólon dorsal direito
	Ligamento gastrofrênico	Processo caudado
	Estômago	Forame epiploico
	Baço	Pâncreas
	Ligamento gastroesplênico	Estômago
	Ligamento frenicoesplênico	Baço
	Ligamento nefroesplênico	Rim direito
	Rim esquerdo	Ligamento hepatorenal
	Líquido peritoneal	Duodeno – flexura cranial
		Duodeno – porção descendente
		Duodeno – flexura caudal
	Duodeno – porção ascendente	
	Mesoduodeno	
	Líquido peritoneal	
Região caudal	Jejuno e íleo – segmentos	Ceco – base
	Cólon descendente – segmentos	Cólon ventral direito
	Mesocólon do cólon descendente	Jejuno e íleo - segmentos
	Cólon dorsal esquerdo	Cólon descendente - segmentos
	Flexura pélvica	Mesocólon do cólon descendente
	Reto	Reto
	Bexiga urinária e lig. lateral	Bexiga urinária e lig. lateral
	Parede abdominal esquerda	Parede abdominal direita
	Cordão espermático	Cordão espermático
	Anel inguinal interno	Anel inguinal interno
	Ovário esquerdo e ligamentos	Ovário direito e ligamentos
Corno uterino esquerdo e lig.	Corno uterino direito e lig.	

4.9 Exames complementares

Com o intuito de avaliar os efeitos do acesso e manipulação abdominal sobre os parâmetros hematológicos dos equinos, foram realizados hemogramas e dosagens de fibrinogênio. As coletas foram realizadas no dia anterior à cirurgia (D-Pré) e no quarto (D4) e sétimo (D7) dias de pós-cirúrgico. As amostras foram analisadas no LACVet da UFRGS.

5 RESULTADOS

5.1 Avaliação do preparo dos animais

Não foram observadas alterações nos exames clínicos pré-cirúrgicos. Todos os animais apresentaram parâmetros físicos e hematológicos dentro dos valores fisiológicos para a espécie.

O jejum alimentar de 24 a 30 horas foi suficiente para o esvaziamento regular do trato digestório, possibilitando uma visualização ampla da cavidade peritoneal e redução no risco de lesão iatrogênica às vísceras durante a inserção da cânula. O esvaziamento manual do reto contribuiu para a redução do conteúdo intestinal e a avaliação transretal das regiões a serem acessadas promoveu maior segurança ao procedimento.

O tronco de contenção móvel promoveu boa estabilidade aos animais e segurança à equipe durante a cirurgia.

5.2 Avaliação do protocolo anestésico

A utilização de 0,02 mg/kg de cloridrato de detomidina IV conferiu estado de sedação confortável aos animais e segurança à equipe cirúrgica. Em todos os animais foi realizada entre uma e duas suplementações com 0,01 mg/kg de cloridrato de detomidina IV no trans-cirúrgico.

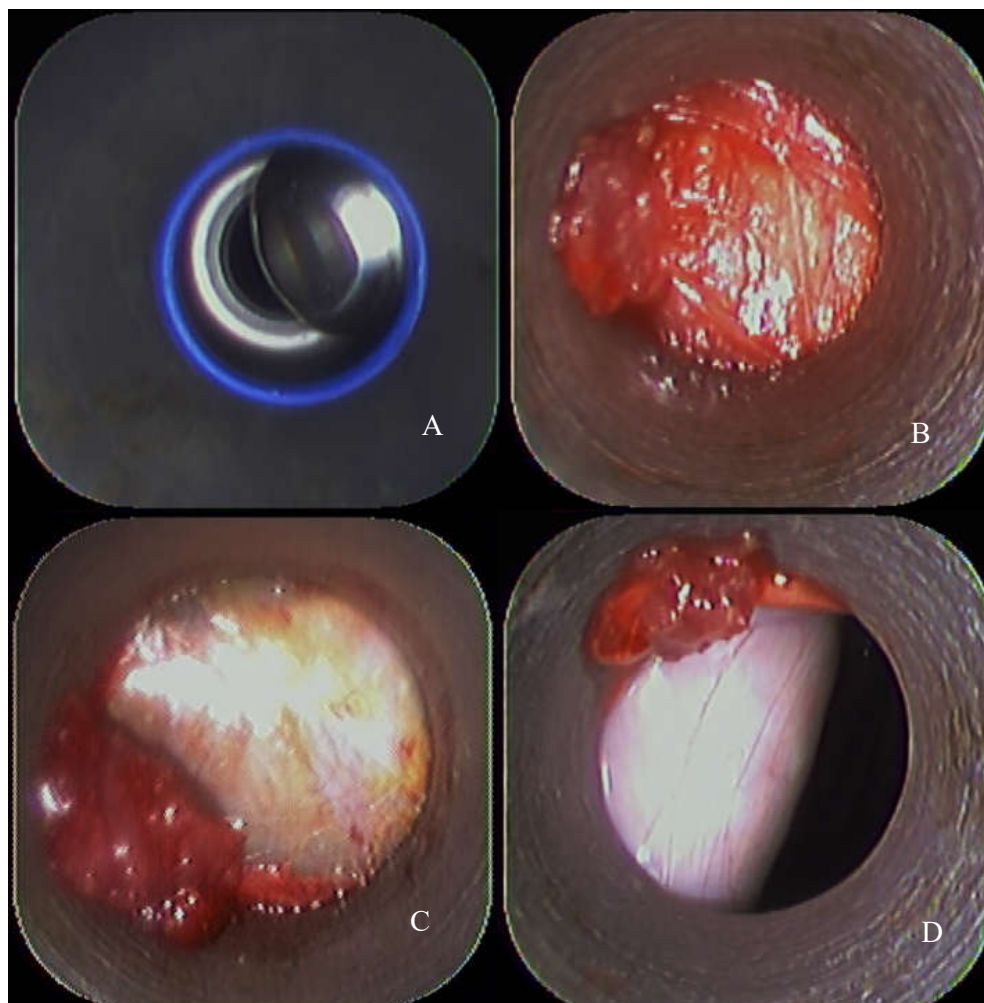
O bloqueio anestésico local com cloridrato de lidocaína 2% foi eficiente para dessensibilizar o local de incisão cutânea e introdução da cânula, não sendo evidenciado desconforto nos animais durante o procedimento.

5.3 Avaliação do procedimento cirúrgico e dos equipamentos videolaparoscópicos

A incisão de pele e a divulsão das camadas musculares e peritônio por meio da cânula, foram realizadas sem dificuldades. A extremidade em espiral da cânula permitiu a penetração à cavidade peritoneal através de sua rotação, promovendo a divulsão dos tecidos, enquanto o endoscópio forneceu as imagens reproduzidas no monitor para que o acesso fosse realizado sob visualização (Figura 3). A utilização da cânula também promoveu a estabilidade e a sustentação necessárias ao endoscópio para avançá-lo até pontos mais distantes do local de

penetração, além de ter permitido a exploração abdominal do lado contralateral. Em todos os animais foi possível realizar a transposição do conjunto cânula/endoscópio para o lado oposto. Sua movimentação entre os órgãos abdominais mostrou-se segura, no entanto, em dois animais houve pequena lesão iatrogênica ao baço, evidenciada por discreta hemorragia local. Foi possível a identificação da maioria das estruturas abdominais descritas na literatura por procedimento laparoscópico em equinos em estação. No entanto, a capacidade de iluminação proporcionada pelo endoscópio utilizado foi deficitária, não permitindo uma visão panorâmica de qualidade da cavidade peritoneal, sendo sempre necessário promover a aproximação da extremidade do endoscópio à estrutura a ser identificada. Também foi percebida variação na qualidade de imagem do endoscópio entre um procedimento e outro.

Figura 3 - Acesso laparoscópico na fossa paralombar de equino hígado em estação através da rotação da cânula óptica com espiral sem trocar. (A) abertura manual do diafragma da cânula, (B) divulsão muscular, (C) divulsão do peritônio, (D) acesso à cavidade peritoneal.



5.4 Avaliação pós-cirúrgica

Os animais foram acompanhados por 14 dias após o procedimento cirúrgico. Exame clínico geral foi realizado diariamente como descrito anteriormente até o décimo dia. Em todos os animais os parâmetros se mantiveram dentro dos padrões fisiológicos para a espécie. Não foram observados sinais de dor abdominal e todos apresentaram atitude, apetite, micção e defecação dentro dos padrões esperados desde o primeiro dia de pós-cirúrgico, não sendo necessária a utilização de resgate analgésico após a terceira aplicação de flunixin meglumine.

Em todos os animais a cicatrização das feridas cirúrgicas evoluiu sem intercorrências. As suturas foram retiradas no décimo dia de pós-cirúrgico.

Em cinco dos seis animais houve formação de enfisema subcutâneo adjacente às feridas cirúrgicas (Tabela 5). O tempo para a remissão variou de 4 a 14 dias entre os animais do estudo. Não foram observadas complicações associadas à presença do enfisema subcutâneo.

Tabela 5 - Número de dias em que os equinos submetidos a videolaparoscopia flexível por acesso via fossa paralombar direita e esquerda utilizando cânula guia de 60 cm de comprimento e 16 mm de diâmetro na exploração abdominal em estação apresentaram enfisema subcutâneo adjacente às feridas cirúrgicas no pós-operatório.

Animal	1	2	3	4	5	6
Enfisema subcutâneo (dias)	9	4	8	8	0	14

5.5 Hemograma e fibrinogênio

Os parâmetros hematológicos dos animais mantiveram-se dentro dos limites estabelecidos para a espécie, com exceção dos leucócitos totais, neutrófilos segmentados e fibrinogênio que demonstraram pequenas variações aquém ou além dos limites estabelecidos (Tabela 6).

Tabela 6 - Número de leucócitos totais ($/\mu\text{L}$), de neutrófilos segmentados ($/\mu\text{L}$) e fibrinogênio plasmático (g/L) nos dias D-Pré, D4 e D7 de equinos submetidos a videolaparoscopia flexível por acesso via fossa paralombar direita e esquerda utilizando cânula guia de 60 cm de comprimento na exploração abdominal em estação. Números em negrito indicam valores aquém ou além do intervalo estabelecido como referência.

Animal	1	2	3	4	5	6
Leucócitos totais (D-Pré)	8.400	8.715	11.600	10.700	8.700	5.900
Leucócitos totais (D4)	6.400	5.400	7.500	9.900	7.200	5.300
Leucócitos totais (D7)	7.600	14.900	10.500	11.700	10.300	5.400
Neutrófilos segmentados (D-Pré)	5.796	4.358	5.684	5.564	6.960	3.599
Neutrófilos segmentados (D4)	3.200	2.592	3.975	7.326	4.896	3.127
Neutrófilos segmentados (D7)	5.244	9.238	5.250	8.307	8.652	3.726
Fibrinogênio (D-Pré)	1	2	4	4	3	4
Fibrinogênio (D4)	2	4	6	4	2	6
Fibrinogênio (D7)	1	4	2	4	2	2

Valores de referência estabelecidos para a espécie equina: Leucócitos totais (5.400 a 14.300/ μL), neutrófilos segmentados (2.260 a 8.580/ μL), fibrinogênio plasmático (1 a 4 g/L) (GRONDIN; DEWITT, 2010).

5.6 Identificação de estruturas anatômicas

As estruturas visualizadas foram identificadas por suas características morfológicas macroscópicas e situação topográfica e estão listadas nas tabelas 7 e 8.

Diafragma: As porções costal e lombar esquerdas do diafragma foram identificadas em todos os animais tanto pelo acesso ipsilateral quanto pelo contralateral (Figuras 4 e 7). No lado direito, porções do diafragma foram visualizadas em 4 animais pelo acesso ipsilateral e em 2 animais pelo acesso contralateral.

Esôfago: A pequena porção abdominal do esôfago não foi identificada em nenhum animal.

Lobo hepático lateral esquerdo: Na região cranial e lateral esquerda da cavidade, a porção caudal do lobo hepático lateral esquerdo (Figura 4) foi visualizada em todos os animais pelos acessos ipsilateral e contralateral.

Ligamento triangular esquerdo: Foi visualizado em todos os animais conectando o lobo hepático lateral esquerdo à porção costal esquerda do diafragma (Figura 4).

Tabela 7 - Número e porcentagem de visualizações de estruturas anatômicas localizadas nas cavidades abdominal e pélvica esquerdas de equinos submetidos a procedimento videolaparoscópico em estação por acesso via fossa paralombar esquerda e direita utilizando endoscópio flexível e cânula guia de 60 cm de comprimento (n=6).

Região	Estrutura anatômica esquerda	Acesso ipsilateral		Acesso contralateral	
		Nº	%	Nº	%
Cranial	Diafragma	6	100%	6	100%
	Esôfago	0	0%	0	0%
	Lobo hepático lateral esquerdo	6	100%	6	100%
	Ligamento triangular esquerdo	6	100%	6	100%
	Ligamento gastrofrênico	6	100%	4	66,6%
	Estômago	6	100%	6	100%
	Baço	6	100%	6	100%
	Ligamento gastroesplênico	3	50%	2	33,3%
	Ligamento frenicoesplênico	6	100%	1	16,6%
	Ligamento nefroesplênico	6	100%	6	100%
	Rim esquerdo	6	100%	5	83,3%
	Líquido peritoneal	6	100%	6	100%
	Caudal	Jejuno e íleo – segmentos	6	100%	6
Cólon descendente - segmentos		6	100%	6	100%
Mesocólon cólon descendente		6	100%	6	100%
Cólon dorsal esquerdo		0	0%	0	0%
Flexura pélvica		0	0%	0	0%
Reto		5	83,3%	0	0%
Bexiga urinária e lig. lateral		4	66,6%	1	16,6%
Parede abdominal esquerda		6	100%	6	100%
Cordão espermático		3	100%	3	100%
Anel inguinal interno		2	66,6%	2	66,6%
Ovário esquerdo e ligamentos		3	100%	2	66,6%
Corno uterino esquerdo e lig.		3	100%	2	66,6%

Tabela 8 - Número e porcentagem de visualizações de estruturas anatômicas localizadas nas cavidades abdominal e pélvica direitas de equinos submetidos a procedimento videolaparoscópico em estação por acesso via fossa paralombar esquerda e direita utilizando endoscópio flexível e cânula guia de 60 cm de comprimento (n=6).

Região	Estrutura anatômica direita	Acesso ipsilateral		Acesso contralateral	
		Nº	%	Nº	%
Cranial	Diafragma	4	66,6%	2	33,3%
	Lobo hepático direito	6	100%	6	100%
	Ligamento triangular direito	6	100%	5	83,3%
	Cólon dorsal direito	6	100%	6	100%
	Processo caudado	6	100%	6	100%
	Forame epiploico	6	100%	6	100%
	Pâncreas	3	50%	1	16,6%
	Estômago	1	16,6%	1	16,6%
	Baço	1	16,6%	0	0%
	Rim direito	6	100%	6	100%
	Ligamento hepatorenal	6	100%	6	100%
	Duodeno – flexura cranial	0	0%	0	0%
	Duodeno – porção descendente	6	100%	6	100%
	Duodeno – flexura caudal	6	100%	4	66,6%
	Duodeno – porção ascendente	6	100%	0	0%
	Mesoduodeno	6	100%	6	100%
Líquido peritoneal	6	100%	6	100%	
Caudal	Ceco – base	6	100%	6	100%
	Cólon ventral direito	4	66,6%	2	33,3%
	Jejuno e íleo - segmentos	6	100%	4	66,6%
	Cólon descendente - segmentos	6	100%	3	50%
	Mesocólon cólon descendente	6	100%	3	50%
	Reto	6	100%	1	16,6%
	Bexiga urinária e lig. lateral	5	83,3%	1	16,6%
	Parede abdominal direita	6	100%	6	100%
	Cordão espermático	3	100%	3	100%
	Anel inguinal interno	3	100%	3	100%
	Ovário direito e ligamentos	3	100%	3	100%
	Corno uterino direito e lig.	3	100%	3	100%

Ligamento gastrofrênico: Foi visualizado em 6 animais pelo acesso ipsilateral e em 4 animais pelo acesso contralateral. Sua porção lateral foi majoritariamente identificada fixando o saco cego gástrico à porção lombar do diafragma (Figura 4).

Estômago: O saco cego do estômago e porção dorsal da curvatura maior foram identificados em todos os animais no lado esquerdo do abdome por ambos os acessos (Figura 4). Em dois animais, um acessado pela fossa paralombar direita e o outro acessado pela fossa paralombar esquerda, foi possível visualizar porções do estômago pelo lado direito no interior da bursa omental quando o endoscópio foi introduzido através do forame epiploico (Figura 9).

Baço: As faces parietal e visceral da porção dorsal do baço foram identificadas em todos os animais por ambos os acessos (Figuras 6, 7 e 14). Em um animal acessado pela fossa paralombar direita foi possível visualizar o bordo ventral do baço imerso no líquido peritoneal, quando o endoscópio foi inserido cranialmente entre o fígado e o cólon dorsal direito (Figura 15).

Ligamento gastroesplênico: Foi visualizado em 3 animais pelo acesso ipsilateral e em 2 animais pelo acesso contralateral. Conecta o hilo do baço à curvatura maior do estômago.

Ligamento frenicoesplênico: Foi visualizado em 6 animais pelo acesso ipsilateral e em 1 animal pelo acesso contralateral. Localizado cranialmente ao ligamento nefroesplênico na face visceral da porção dorsal do baço, liga este ao diafragma (Figura 7).

Ligamento nefroesplênico: Foi visualizado em todos os animais por ambos os acessos. Localizado na face visceral da porção dorsal do baço, caudalmente ao ligamento frenicoesplênico, conecta o baço ao rim esquerdo (Figura 6).

Rim esquerdo: Foi visualizado em 6 animais pelo acesso ipsilateral e em 5 animais pelo acesso contralateral. Está localizado na região sublombar, dorsomedialmente ao baço (Figura 6).

Líquido peritoneal: Foi identificado em todos os animais no assoalho da cavidade peritoneal nos lados direito e esquerdo e nas regiões cranial e caudal, bastando dirigir o endoscópio ventralmente entre a parede abdominal e as vísceras adjacentes. Também foi visualizado cranialmente entre o diafragma e as estruturas da região (Figura 15).

Jejuno e íleo – segmentos: Não há diferença macroscópica evidente delimitando a divisão entre jejuno e íleo. O jejuno é a porção mais comprida e o íleo a porção terminal do intestino delgado. Segmentos foram identificados em todos os animais na porção dorsal do lado esquerdo por ambos os acessos (Figura 19). No lado direito, segmentos foram

identificados na região caudal em 6 animais pelo acesso ipsilateral e em 4 animais pelo acesso contralateral.

Cólon descendente – segmentos: Foram identificados juntamente com segmentos de intestino delgado em todos os animais na porção dorsal do lado esquerdo por ambos os acessos. No lado direito, segmentos foram identificados na região caudal em 6 animais pelo acesso ipsilateral e em 3 animais pelo acesso contralateral (Figuras 16, 17, 18 e 19).

Mesocólon do cólon descendente: O mesocólon do cólon descendente está inserido na linha média da região sublombar e divide o abdome em direito e esquerdo (Figuras 18 e 19). Foi identificado no lado esquerdo em todos os animais por ambos os acessos. No lado direito, foi identificado em 6 animais pelo acesso ipsilateral e em 3 animais pelo acesso contralateral.

Cólon dorsal esquerdo: Não foi identificado em nenhum animal.

Flexura pélvica: Não foi identificada em nenhum animal.

Reto: A porção esquerda do reto foi identificada em 5 animais pelo acesso ipsilateral na porção peritoneal da cavidade pélvica e em nenhum animal pelo acesso contralateral. A porção direita foi identificada em 6 animais pelo acesso via fossa paralombar direita e em um animal pelo acesso esquerdo (Figura 20).

Bexiga e ligamentos: O ligamento lateral esquerdo e porção esquerda da bexiga foram visualizados em 4 animais pelo acesso ipsilateral e em um animal pelo acesso contralateral na porção medioventral da região caudal. No lado direito, a bexiga e o ligamento lateral direito foram identificados em 5 animais pelo acesso ipsilateral e em um animal pelo acesso contralateral (Figuras 16, 17 e 18).

Parede abdominal: As paredes abdominais, direita e esquerda foram facilmente identificadas em todos os animais por ambos os acessos.

Cordão espermático: Os cordões espermáticos direito e esquerdo foram identificados em todos os machos por ambos os acessos surgindo na região sublombar próximo ao bordo caudal dos rins e se dirigindo ventral e medialmente em direção aos anéis inguinais internos (Figura 17).

Anel inguinal interno: O anel inguinal interno esquerdo foi identificado em 2 machos pelo acesso ipsilateral e em 2 machos pelo acesso contralateral na região caudal da cavidade. O anel inguinal interno direito foi identificado em todos os machos por ambos os acessos (Figura 17). Em nenhuma fêmea o anel inguinal interno foi identificado.

Ovário e ligamentos: O ovário esquerdo e ligamentos correspondentes foram identificados em 3 fêmeas pelo acesso ipsilateral e em 2 fêmeas pelo acesso contralateral na

região caudal da cavidade (Figura 16). No lado direito, o ovário e ligamentos foram identificados em todas as fêmeas por ambos os acessos.

Corno uterino e ligamentos: O corno uterino esquerdo e ligamentos correspondentes foram identificados nas 3 fêmeas pelo acesso ipsilateral e em 2 fêmeas pelo acesso contralateral na região caudal (Figura 16). O corno uterino direito e ligamentos foram identificados em todas as fêmeas por ambos os acessos.

Lobo hepático direito: A porção dorsolateral do lobo hepático direito foi visualizada em todos os animais por ambos os acessos na parte dorsolateral da região cranial direita da cavidade (Figura 5).

Ligamento triangular direito: O ligamento triangular direito conecta o lobo hepático direito à porção costal direita do diafragma. Foi visualizado em 6 animais pelo acesso ipsilateral e em 5 animais pelo acesso contralateral (Figura 5).

Cólon dorsal direito: Situado ventralmente ao lobo hepático direito, medialmente à porção costal direita do diafragma e cranialmente à base do ceco, sua porção dorsocaudal foi identificada em todos os animais por ambos os acessos (Figura 13).

Processo caudado: Porção do lobo hepático caudado e localizado medialmente ao ligamento triangular direito na parte dorsolateral da região cranial direita, foi identificado em todos os animais por ambos os acessos (Figura 8).

Forame epiploico: Fenda formada dorsalmente pelo processo caudado do fígado e ventralmente pela prega gastropancreática que na região do forame torna-se contínua ao mesoduodeno. Foi visualizado em todos os animais por ambos os acessos (Figura 8).

Pâncreas: Localizado na porção dorsomedial da região cranial, está relacionado a várias estruturas como estômago, duodeno, fígado e rins. É dividido em lobo esquerdo, corpo e lobo direito. Porções do lobo direito do pâncreas foram identificadas em 3 animais pelo acesso via fossa paralombar direita e em um animal pelo acesso esquerdo (Figuras 8 e 9).

Rim direito: Localizado na região sublombar, caudal ao lobo hepático direito e dorsal à base do ceco, o rim direito foi visualizado em todos os animais por ambos os acessos (Figura 12).

Ligamento hepatorenal: O ligamento hepatorenal conecta o processo caudado do fígado ao rim direito e à base do ceco. Foi identificado em todos os animais por ambos os acessos.

Duodeno – flexura cranial: A flexura cranial do duodeno não foi visualizada em nenhum animal.

Duodeno – porção descendente: A porção descendente do duodeno é localizada dorsalmente ao cólon dorsal direito e à base do ceco. Foi identificada em todos os animais por ambos os acessos (Figuras 10, 12 e 13).

Duodeno – flexura caudal: A flexura caudal do duodeno faz a transição da porção descendente (lateral) para a porção ascendente (medial), caudalmente à raiz mesentérica. Foi visualizada em 6 animais pelo acesso direito e em 4 animais pelo acesso esquerdo (Figuras 10 e 11).

Duodeno – porção ascendente: Parte final do duodeno e localizada medialmente à raiz mesentérica, a porção ascendente foi visualizada em 6 animais pelo acesso via fossa paralombar direita e em nenhum animal pelo acesso esquerdo.

Mesoduodeno: O mesoduodeno fixa o duodeno à parede abdominal dorsal. Foi visualizado em todos os animais por ambos os acessos (Figura 11).

Ceco – base: A base do ceco foi identificada na região caudal direita em todos os animais por ambos os acessos (Figura 10).

Cólon ventral direito: A porção inicial do cólon ventral direito foi visualizada, a partir da junção cecocólica, na região caudal da cavidade, medialmente à parede abdominal em 4 animais pelo acesso direito e em 2 animais pelo acesso esquerdo (Figura 10).

Figura 4 - Imagem videolaparoscópica da região cranial esquerda da cavidade abdominal de um equino hígado em estação. Acesso ipsilateral. (A) ligamento gastrofrênico, (B) diafragma, (C) ligamento triangular esquerdo, (D) lobo hepático lateral esquerdo, (E) estômago.

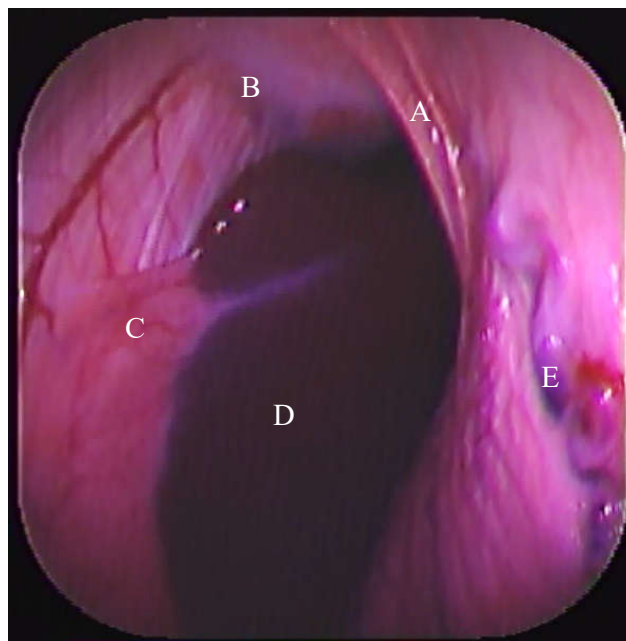


Figura 5 - Imagem videolaparoscópica da região cranial direita da cavidade abdominal de um equino hígado em estação. Acesso contralateral. (A) ligamento triangular direito, (B) lobo hepático direito.

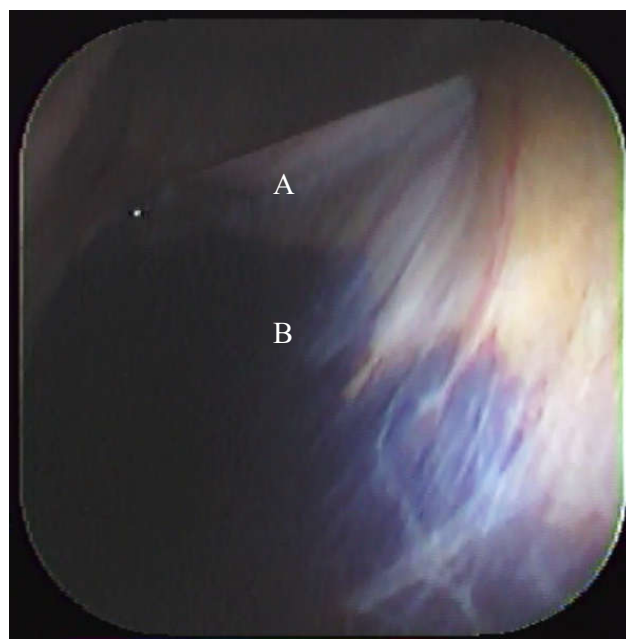


Figura 6 - Imagem videolaparoscópica da região caudal esquerda da cavidade abdominal de um equino hígado em estação. Acesso ipsilateral. (A) baço, (B) espaço nefroesplênico, (C) ligamento nefroesplênico, (D) rim esquerdo, (E) extremidade da cânula.

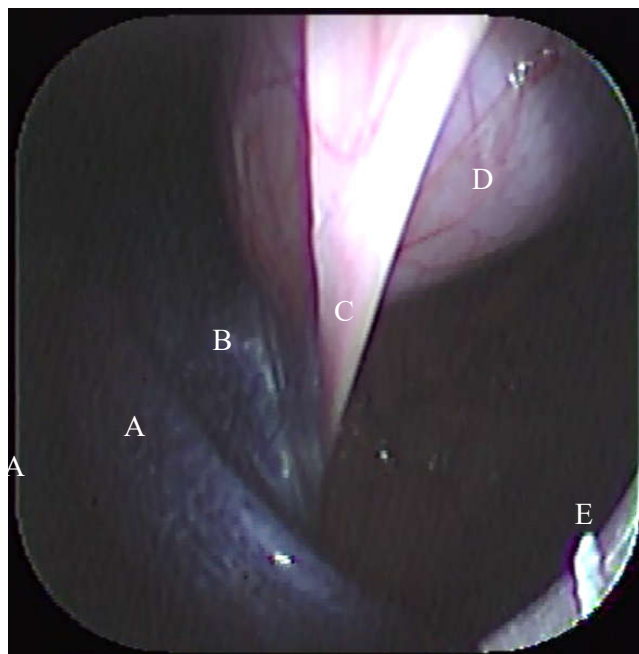


Figura 7 - Imagem videolaparoscópica da região cranial esquerda da cavidade abdominal de um equino hígado em estação. Acesso ipsilateral. (A) baço, (B) ligamento frenicoesplênico, (C) diafragma.

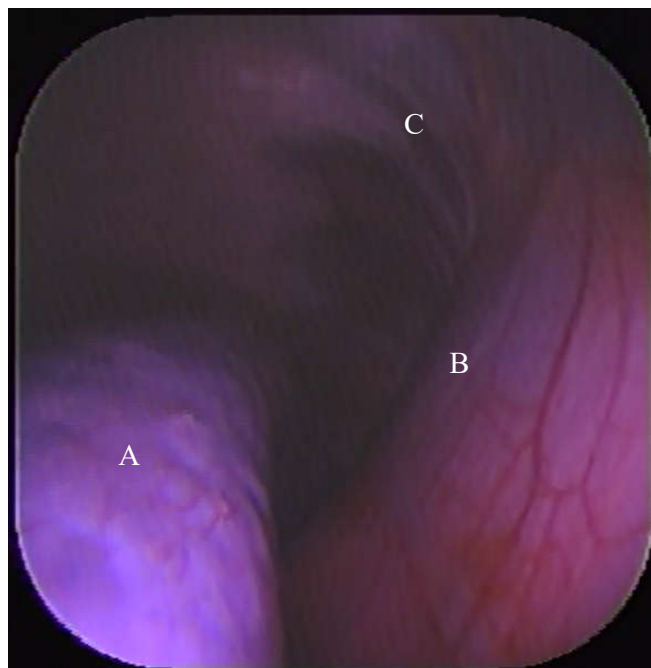


Figura 8 - Imagem videolaparoscópica da região cranial direita da cavidade abdominal de um equino hígado em estação. Acesso ipsilateral. (A) processo caudado do fígado formando o bordo craniodorsal do forame epiploico, (B) porção do lobo direito do pâncreas no vestibulo omental, (C) bursa omental.

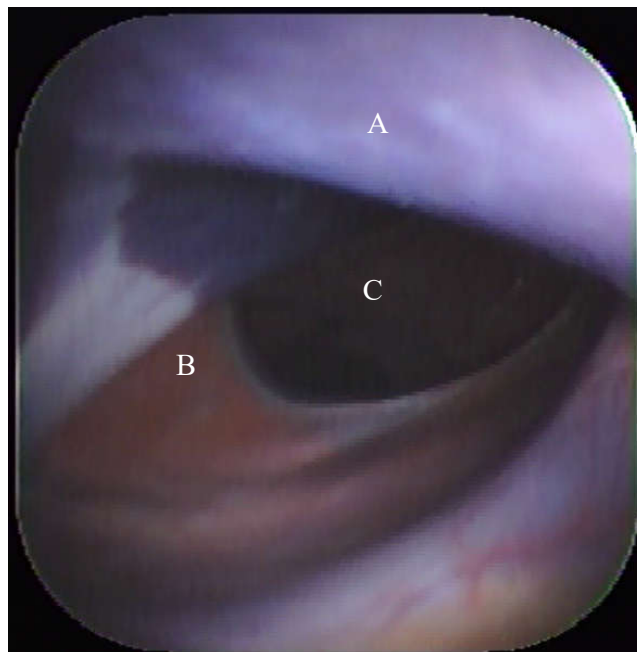


Figura 9 - Imagem videolaparoscópica da região cranial direita da cavidade abdominal de um equino hígado em estação. Acesso ipsilateral. Imagem da bursa omental onde é possível identificar (A) pâncreas e (B) estômago.

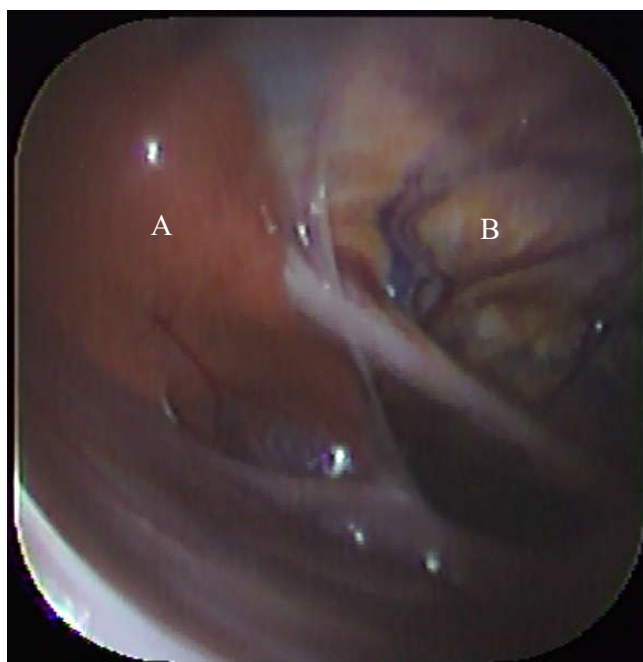


Figura 10 - Imagem videolaparoscópica da região cranial direita da cavidade abdominal de um equino hígado em estação. Acesso ipsilateral. (A) duodeno – porção descendente, (B) duodeno – flexura caudal, (C) base do ceco, (D) cólon ventral direito.

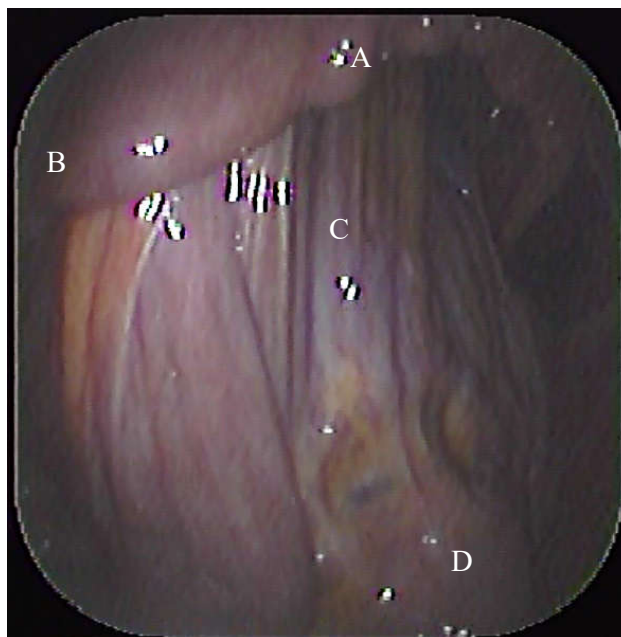


Figura 11 - Imagem videolaparoscópica da região caudal direita da cavidade abdominal de um equino hígado em estação. Acesso ipsilateral. (A) mesoduodeno, (B) duodeno – flexura caudal.

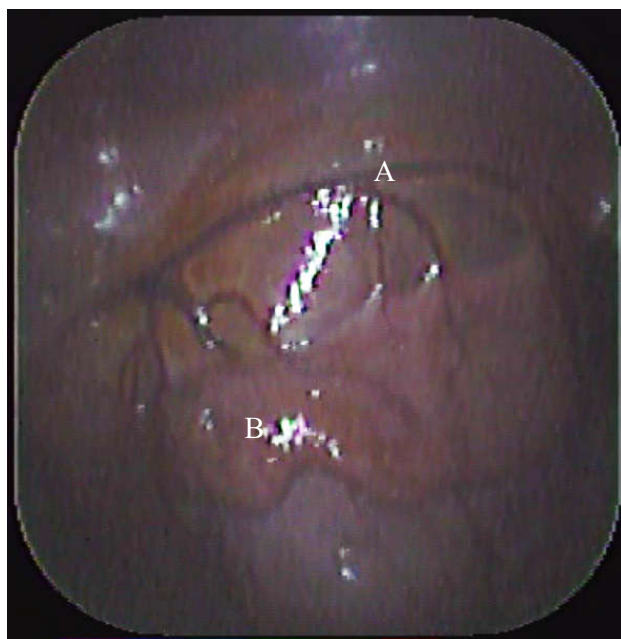


Figura 12 - Imagem videolaparoscópica da região cranial direita da cavidade abdominal de um equino hígido em estação. Acesso contralateral. (A) rim direito, (B) duodeno – porção descendente.

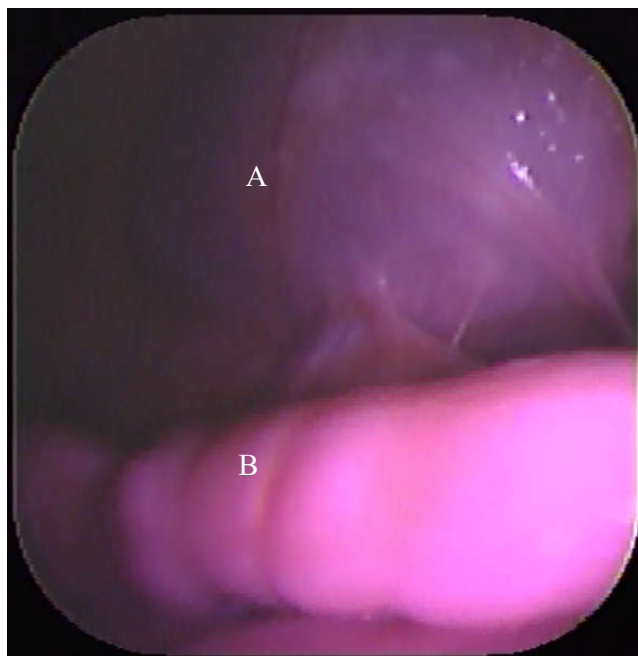


Figura 13 - Imagem videolaparoscópica da região cranial direita da cavidade abdominal de um equino hígido em estação. Acesso contralateral. (A) fígado, (B) duodeno – porção descendente, (C) cólon dorsal direito.

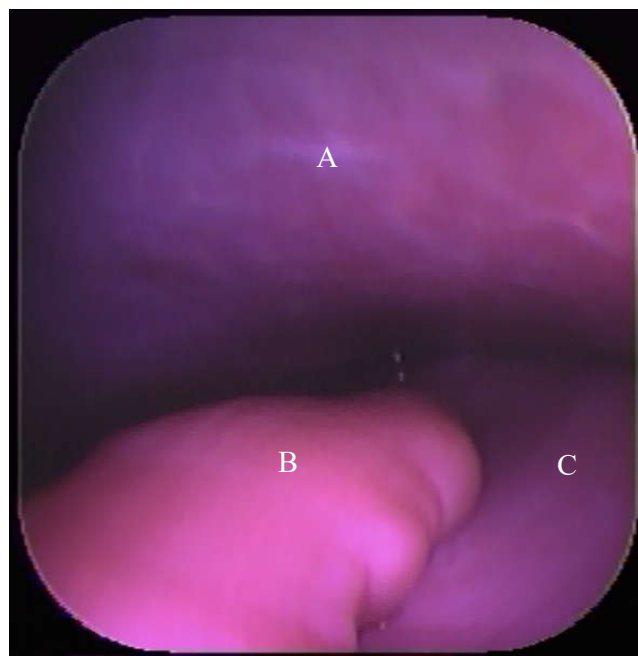


Figura 14 - Imagem videolaparoscópica da região cranial esquerda da cavidade abdominal de um equino hígado em estação. Acesso contralateral. (A) baço com lesão iatrogênica provocada pela cânula após a transposição da direita para a esquerda.

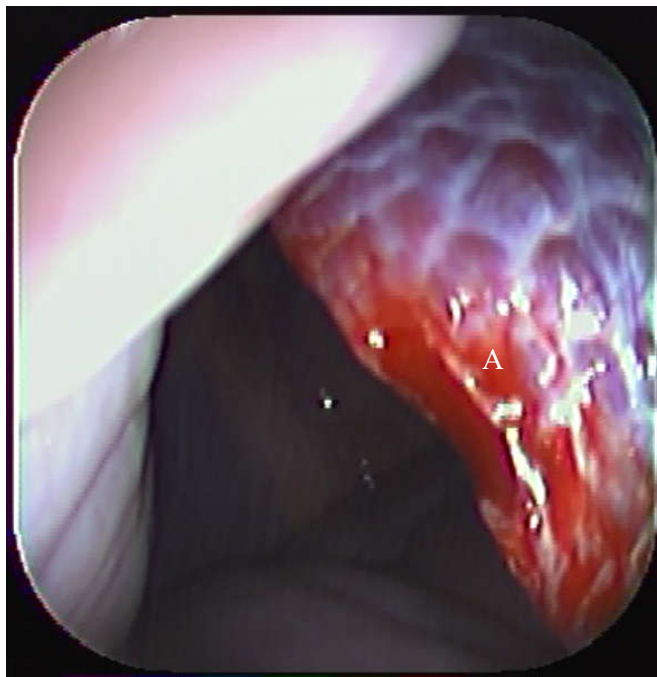


Figura 15 - Imagem videolaparoscópica da região cranial direita da cavidade abdominal de um equino hígado em estação. Acesso ipsilateral. (A) fígado, (B) baço imersos no líquido peritoneal.

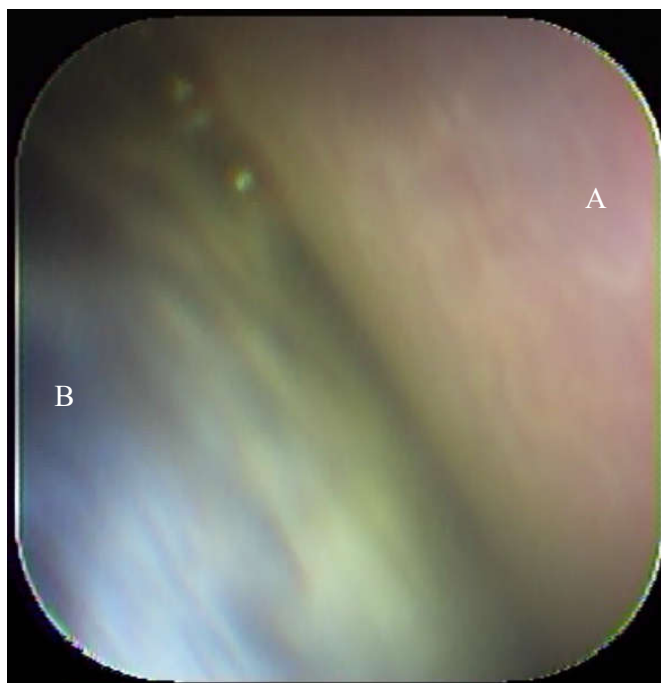


Figura 16 - Imagem videolaparoscópica da região caudal esquerda da cavidade abdominal de um equino hígado em estação. Acesso ipsilateral. (A) ovário esquerdo, (B) corno uterino esquerdo, (C) bexiga, (D) cólon descendente.

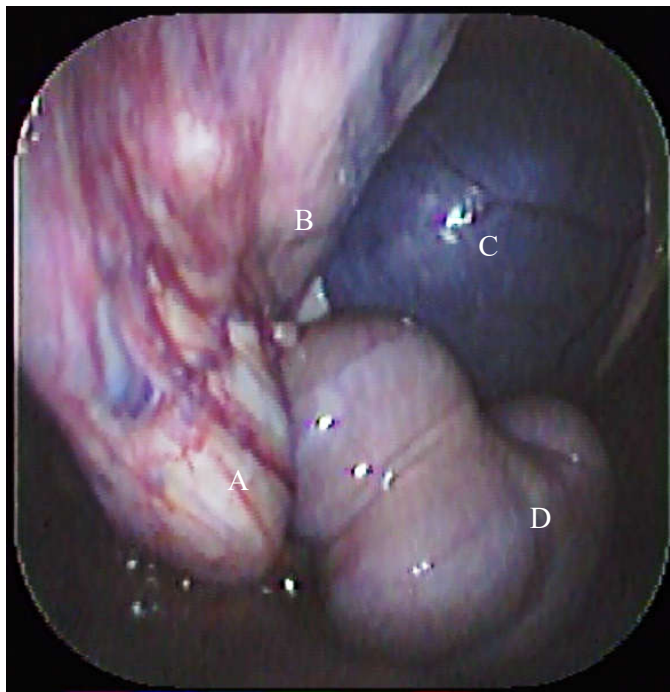


Figura 17 - Imagem videolaparoscópica da região caudal direita da cavidade abdominal de um equino hígado em estação. Acesso ipsilateral. (A) cordão espermático, (B) anel inguinal interno, (C) bexiga, (D) cólon descendente.

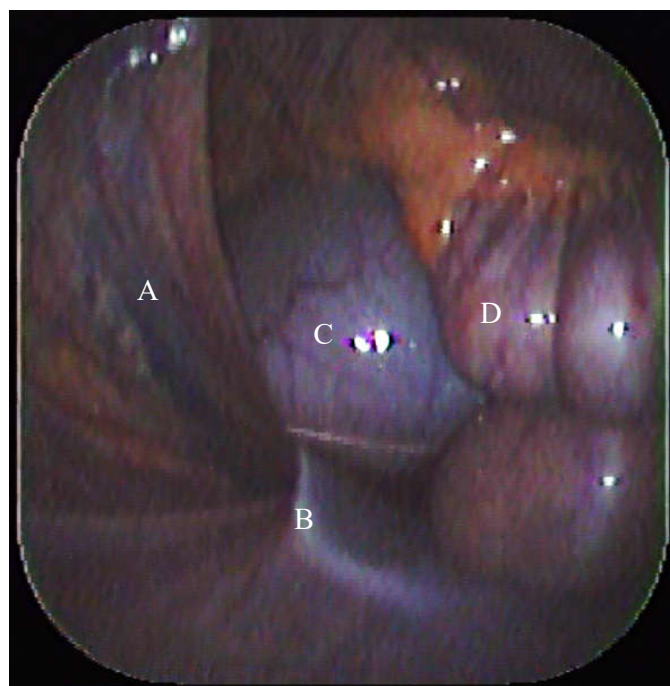


Figura 18 - Imagem videolaparoscópica da região caudal direita da cavidade abdominal de um equino hígado em estação. Acesso ipsilateral. (A) mesocólon do cólon descendente, (B) cólon descendente, (C) bexiga, (D) local de escolha para a transposição do conjunto cânula/endoscópio para a esquerda.

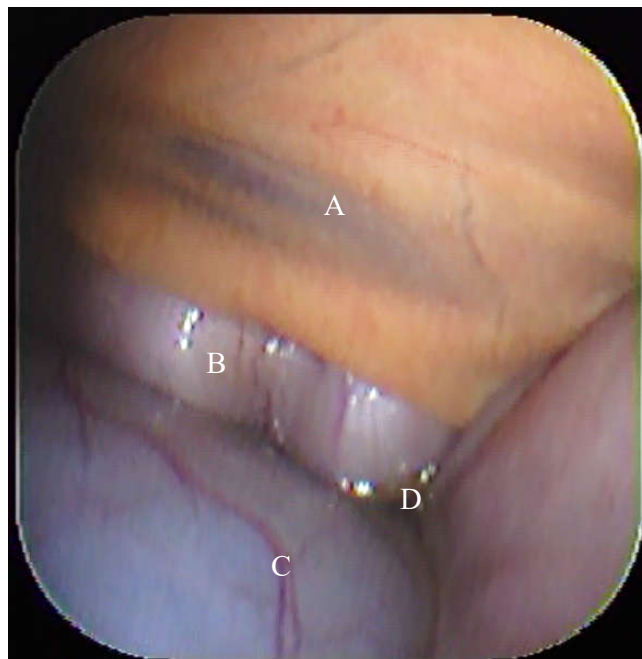


Figura 19 - Imagem videolaparoscópica da região caudal esquerda da cavidade abdominal de um equino hígado em estação. Acesso ipsilateral. (A) mesocólon do cólon descendente, (B) cólon descendente, (C) jejunum.

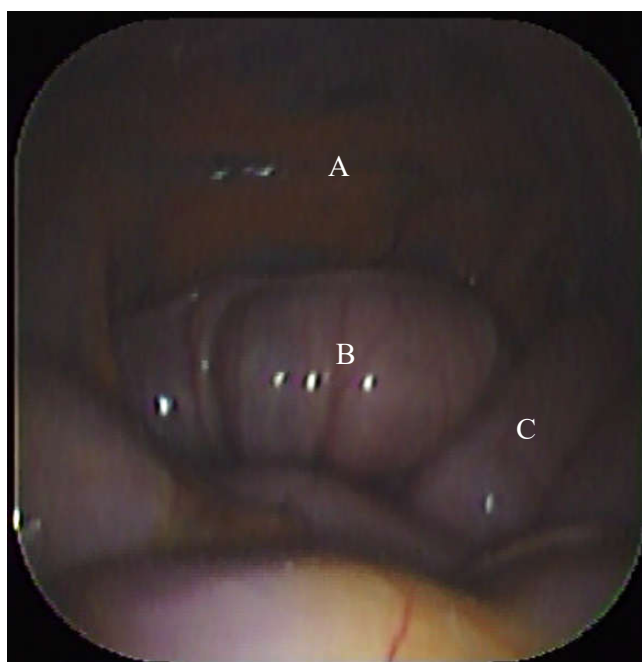
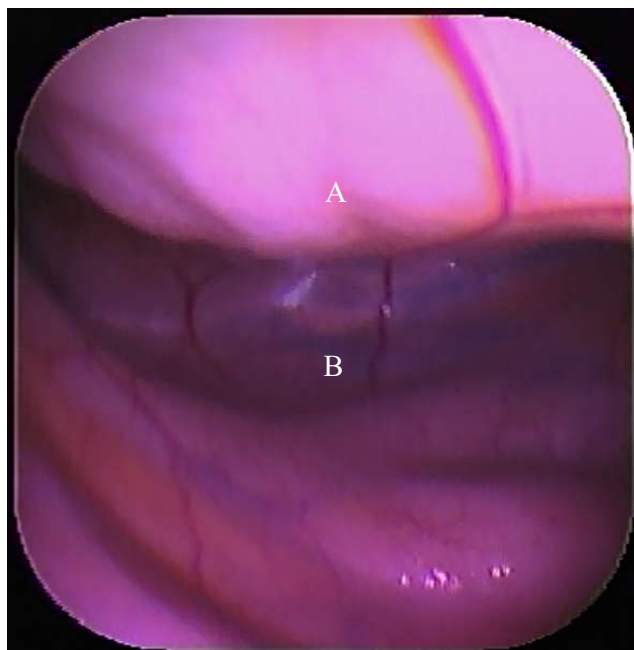


Figura 20 - Imagem videolaparoscópica da região caudal esquerda da cavidade pélvica de um equino hígado em estação. Acesso ipsilateral. (A) reto, (B) porção peritoneal da cavidade pélvica.



6 DISCUSSÃO

A laparoscopia é uma técnica cirúrgica minimamente invasiva utilizada para o diagnóstico e tratamento de alterações abdominais. Segundo Trostle (2000), à medida que técnicas e instrumental para a laparoscopia são desenvolvidos, os procedimentos ganham aceitação na comunidade veterinária.

A técnica convencional de laparoscopia diagnóstica em equinos em estação com o acesso através das fossas paralombares apresenta algumas limitações como: a exploração restrita ao lado acessado, o que determina a necessidade de incisão e inserção de cânula em ambos os lados do animal para uma avaliação abdominal significativa (GALUPPO; SNYDER; PASCOE, 1995; TROSTLE, 2000; NÓBREGA et al., 2011); o comprimento do laparoscópio que pode não ser suficientemente longo para a visualização de estruturas mais afastadas (NÓBREGA et al., 2011); e uma fossa paralombar espessa e estreita que pode limitar os movimentos do laparoscópio, interferindo numa exploração mais ampla da cavidade. Portanto, procedimentos laparoscópicos de acesso único têm sido desenvolvidos com o intuito de tornar a laparoscopia diagnóstica em equinos mais prática e segura (ALFORD; HANSON, 2010; MERINI, 2012; ROCHA, 2013).

O jejum alimentar pré-cirúrgico é necessário para reduzir a distensão intestinal no momento do procedimento laparoscópico. Segmentos intestinais distendidos podem prejudicar a visualização e a capacidade de inspeção pelo cirurgião (ZEBELI et al., 2015). Em trabalho de revisão sobre o tempo médio de retenção de alimentos em equinos, foi descrita uma variação de 18 a 60 horas. Tal diferença se deve, segundo os autores, a variáveis como a metodologia de medição, a dieta e o nível de exercício dos animais (VAN WEYENBERG; SALES; JANSSENS, 2006). O jejum de 24 a 30 horas adotado neste estudo mostrou-se suficiente para esvaziamento regular do trato gastrintestinal permitindo a visualização das estruturas. No entanto, foi perceptível pequenas variações entre os animais quanto a presença de conteúdo intestinal e isso influenciou na maior ou menor dificuldade de exploração. Nos animais que apresentaram o ceco vazio e sem presença de gás, foi possível visualizar a junção cecocólica e a porção inicial do cólon ventral direito no espaço entre o ceco e a parede abdominal direita. Já nos animais que apresentaram segmentos de cólon descendente e jejuno moderadamente distendidos por gás, tais estruturas não foram visualizadas. Em um macho o anel inguinal interno não foi visualizado devido à presença de segmentos intestinais distendidos cobrindo-o. Galuppo; Snyder; Pascoe (1995) descreveram que o anel inguinal

interno foi visualizado com facilidade em quatro machos submetidos à laparoscopia quando o jejum alimentar foi de 36 horas.

Estão descritos na literatura períodos de jejum de 12 horas (DESMAIZIÈRES et al., 2003; ROCHA, 2013; KAMBAYASHI et al., 2014), 15 horas (CARON, 2012), 18 a 24 horas (HENDRICKSON, 2009; NÓBREGA et al., 2011; SEABAUGH et al., 2014), 24 horas (SELDERS et al., 2001; ORTVED et al., 2008; GRAHAM; FREEMAN, 2014), 36 horas (GALUPPO; SNYDER; PASCOE, 1995; VAN BERGEN et al., 2016a, 2016b) e 48 horas (ALFORD; HANSON, 2010) para a realização de laparoscopia diagnóstica ou terapêutica em equinos em estação. Diante dos achados do estudo, é possível sugerir que jejum mínimo de 24 horas seja adotado quando o caso permitir e que, se possível, período maior seja realizado. Segundo Hendrickson (2009) e Zebeli e colaboradores (2015), o trato digestório menos distendido permite uma melhor avaliação dos órgãos abdominais e do peritônio e menor risco de perfuração do intestino ao introduzir a primeira cânula.

Os animais permaneceram com água *ad libitum* até cerca de duas horas antes da cirurgia, período este em que os procedimentos pré-cirúrgicos foram realizados, corroborando com diversos autores que não suspenderam o fornecimento de água antes da realização de procedimentos laparoscópicos (DESMAIZIÈRES et al., 2003; JOYCE, 2008; HENDRICKSON, 2009; NÓBREGA et al., 2011; RAGLE, 2012; ALSAFY et al., 2013; KAMBAYASHI et al., 2014; CORSALINI et al., 2016; VAN BERGEN et al., 2016a). O jejum hídrico-alimentar possivelmente contribui para a hipomotilidade intestinal (GOMES; RIBEIRO FILHO, 2012) o que pode retardar o esvaziamento intestinal e predispor a impactações.

A palpação retal realizada no pré-cirúrgico auxiliou no esvaziamento do trato intestinal e possibilitou a avaliação transretal das fossas paralombares, conferindo maior segurança ao acesso cirúrgico, o que corrobora com diversos autores (DESMAIZIÈRES et al., 2003; BOURÉ, 2005; RÖCKEN et al., 2005; SILVA; ZOPPA; HENDRICKSON, 2008; NÓBREGA et al., 2011; ROCHA, 2013; ALONSO et al., 2014) que realizaram tal procedimento. Segundo Bouré (2005), é importante efetuar a palpação retal antes de procedimentos laparoscópicos realizados através das fossas paralombares. Por meio da palpação é possível avaliar as estruturas abdominais, a região interna das fossas paralombares, esvaziar o reto e perceber quaisquer anormalidades como aderências, massas ou órgãos abdominais distendidos.

A sedação com cloridrato de detomidina foi eficiente, conferindo estado de sedação confortável aos animais e segurança à equipe cirúrgica. A detomidina, assim como todos os

$\alpha 2$ -agonistas, promove sedação com efeitos miorrelaxantes e de analgesia visceral e somática. Após o bolus inicial, doses intravenosas suplementares podem ser administradas quando os efeitos sedativos começam a diminuir, aproximadamente entre um quarto e metade da dose inicial (VIGANI; GARCIA-PEREIRA, 2014), o que foi realizado neste estudo. A bibliografia demonstra que a neuroleptoanalgesia é amplamente utilizada para a laparoscopia de equinos em estação. Segundo Vigani; Garcia-Pereira (2014), a combinação de um $\alpha 2$ -agonista com um opioide produz um efeito sinérgico potente sobre a sedação e permite uma redução significativa da dose efetiva de cada um dos agentes. Contudo, alguns autores (MARIËN, 2001, 2005b; PARKER; RODGERSON, 2007; ALBANESE et al., 2016) realizaram procedimentos laparoscópicos de equinos em estação sedados apenas com detomidina e, como neste estudo, não tiveram intercorrências relativas à sedação.

O pneumoperitônio tem sido utilizado com o objetivo de melhorar a visibilidade e a manipulação dos instrumentos e promover segurança durante os procedimentos laparoscópicos. O dióxido de carbono é o gás mais utilizado para a insuflação da cavidade abdominal por ser considerado o mais seguro. Através da utilização de insuflador automático, pressões de 6 a 10 mmHg (BURKE; PARENTE, 2016), 8 mmHg (TABET et al., 2005; MAIA TEIXEIRA et al., 2015), 8 a 10 mmHg (DE FOURMESTRAUX et al., 2014), 8 a 12 mmHg (LEE; HENDRICKSON, 2008), 10 mmHg (MARIËN, 2001; BUSSCHERS; SOUTHWOOD; PARENTE, 2007), 10 a 15 mmHg (WALMSLEY, 1999; GRAHAM; FREEMAN, 2014; SEABAUGH et al., 2014), 12 mmHg (HENDRICKSON, 2012b), 12 a 15 mmHg (ALONSO et al., 2014) e 15 mmHg (JOYCE, 2008; ORTVED et al., 2008; LATIMER et al., 2010; NÓBREGA et al., 2011; STRATICÒ et al., 2012; VAN BERGEN et al., 2016b), têm sido aplicadas e recomendadas para procedimentos laparoscópicos diagnósticos ou terapêuticos em equinos em estação. Contudo, alguns autores consideram desnecessário tal procedimento. Segundo Walmsley (2007), a insuflação é obtida naturalmente pela pressão negativa no abdome quando a cavidade peritoneal é acessada tornando a insuflação positiva raramente necessária na laparoscopia de equinos em estação. Alford; Hanson (2010) descreveram que em seus procedimentos laparoscópicos a insuflação com pressão positiva do abdome não foi utilizada ou considerada necessária para obter uma visualização adequada. Para Albanese e colaboradores (2016), foi possível visualizar e manipular a área anatômica de interesse sem a insuflação positiva em procedimentos de fechamento do espaço nefroesplênico. Neste trabalho, a insuflação com pressão positiva para a obtenção do pneumoperitônio não foi instituída. Após romper o peritônio a pressão negativa da cavidade peritoneal era desfeita e ar ambiente penetrava naturalmente através da cânula

promovendo um espaço que foi considerado suficiente para a visualização das estruturas. Segundo Hendrickson (2009), o abdome do cavalo tem uma ligeira pressão negativa devido ao peso das vísceras na parede ventral do corpo e, quando utilizado, o insuflador apresenta uma leitura próxima de -3 a -5 mmHg imediatamente após o acesso ao espaço peritoneal.

As estruturas abdominais visualizadas foram semelhantes às descritas na literatura e identificadas por laparoscopia em equinos em estação (GALUPPO; SNYDER; PASCOE, 1995; TROSTLE, 2000; ALFORD; HANSON, 2010; NÓBREGA et al., 2011; MERINI, 2012; ROCHA, 2013). As estruturas observadas podem variar durante o exame laparoscópico dependendo do porte e posicionamento do animal, do local de acesso, das variações fisiológicas (SILVA; ZOPPA; HENDRICKSON, 2008) e da técnica e equipamentos utilizados.

Corroborando com Galuppo; Snyder; Pascoe (1995), a exploração da região cranial do lado direito do abdome foi mais difícil quando comparada a mesma região do lado esquerdo, provavelmente pelo maior número de estruturas da região, associado ao íntimo contato entre elas. A avaliação da porção cranial do lado direito foi de fácil execução até a região do processo caudado do fígado e forame epiploico. Além da visualização da bursa omental pela passagem do endoscópio através do forame epiploico, foi possível avançar o endoscópio cranial e ventralmente entre a face visceral do fígado e a porção dorsal do cólon dorsal direito. No entanto, pelo íntimo contato entre as vísceras dessa região e a presença de líquido peritoneal, a identificação das estruturas foi prejudicada. Por essa razão, a flexura cranial do duodeno não foi identificada em nenhum animal. Foi possível identificar o estômago em dois animais e o baço em um animal a partir da direita. Em alguns animais foi possível visualizar através do líquido peritoneal porções ventrais do fígado, não sendo possível especificar o lobo, e segmentos de intestino delgado e cólon ascendente, também não sendo possível especificar a porção.

A presença do fígado no lado direito dificulta a visualização do diafragma. Foi necessário avançar o endoscópio entre a face visceral do fígado e o cólon dorsal direito para que porções do diafragma fossem identificadas. No lado esquerdo as porções costal e lombar do diafragma foram fácil e amplamente identificadas.

A pequena porção abdominal do esôfago não foi identificada em nenhum animal. Provavelmente sua posição cranial, medial e dorsal dificultou a visualização, pois não foi possível introduzir o endoscópio até essa região.

A visualização do vestíbulo e da bursa omental pela passagem do endoscópio através do forame epiploico foi realizada em três animais pelo acesso direito e em um animal pelo

acesso esquerdo. A exploração da região não era uma prioridade, mas demonstrou ser de fácil execução a partir da identificação do forame epiploico, principalmente quando o acesso se dá pela direita. No animal em que o acesso laparoscópico foi realizado pela esquerda, foi percebido maior grau de dificuldade devido à distância entre o portal e as regiões descritas, resultando em menor precisão no controle do endoscópio.

O pâncreas foi melhor identificado no interior do vestíbulo omental. O lobo direito do pâncreas é coberto pela prega gastropancreática que forma, junto com o mesoduodeno, o bordo caudoventral do forame epiploico (FREEMAN; PEARN, 2015). Provavelmente a baixa qualidade de imagem e iluminação não permitiram a identificação do pâncreas através da prega descrita na região do forame, sendo melhor identificado no interior do vestíbulo omental.

O ligamento gastroesplênico foi visualizado em três animais pelo acesso esquerdo e em dois animais pelo acesso direito. Segundo Galuppo; Snyder; Pascoe (1995), a visualização do ligamento gastroesplênico é dependente do grau de distensão gástrica, quanto menos distendido estiver o estômago, mais visível se torna o ligamento gastroesplênico. Na experiência deste estudo, a identificação de tal ligamento parece ser dependente da introdução do endoscópio entre o baço e o estômago, pois a íntima relação entre as duas vísceras oculta a visualização do ligamento, sendo a repleção gástrica menos relevante.

A bexiga não foi visualizada em todos os animais pelo acesso ipsilateral e foi identificada em apenas dois animais pelo acesso contralateral. Tal resultado pode estar relacionado com o grau de repleção de bexiga. Nos animais em que estava mais cheia foi mais visível. A maior dificuldade de observá-la pelo acesso contralateral se deveu à proximidade da bexiga ao local da transposição. Era preciso realizar uma manobra com o endoscópio no sentido caudoventral logo após a transposição para identificá-la, o que não foi sempre possível. Pelo mesmo motivo, o reto só foi identificado em um animal pelo acesso contralateral.

Não houve dificuldade na identificação do reto pelo acesso ipsilateral. De acordo com Galuppo; Snyder; Pascoe (1995), pode ser mais difícil visualizar o reto em fêmeas se o útero é muito grande, se a fossa paralombar é muito estreita, ou ambos. O tamanho reduzido da fossa paralombar inibe a deflexão caudal do laparoscópio, enquanto que um útero grande pode obscurecer a visão. Segundo os mesmos autores, a observação do reto em fêmeas foi melhor realizada posicionando o laparoscópio medial ao corno uterino. Tal movimento foi realizado neste estudo, somado ao direcionamento caudal do endoscópio flexível, o que tornou a manobra mais simples por não necessitar imprimir força ao defletir a cânula na fossa

paralombar. Segundo Trostle (2000), a laparoscopia em estação permite a adequada avaliação da porção peritoneal do reto e porção caudal do cólon descendente. Lesões nessas regiões podem ser difíceis de identificar através de laparotomia mediana ventral convencional.

O cólon dorsal esquerdo não foi visualizado em nenhum animal, diferindo de Rocha (2013) que identificou a estrutura através do acesso perianal. Provavelmente o jejum de 12 horas imposto aos animais de seu estudo não permitiu o esvaziamento completo do segmento, permanecendo distendido e, portanto, visível ao exame. Segundo Silva; Zoppa; Hendrickson (2008), a flexura pélvica e porções do cólon ventral e dorsal esquerdos podem ser eventualmente identificadas por laparoscopia em estação, mas essas estruturas normalmente são cobertas por segmentos de intestino delgado ou cólon descendente, especialmente após jejum.

O acesso laparoscópico obtido com a cânula mostrou-se seguro e corrobora com a descrição de Ternamian (1998) de que as cânulas ópticas com espiral sem trocarre eliminam o uso de instrumentos afiados, convertem a força de entrada linear, excessiva e não controlada em uma força de rotação radial (torque) e permitem o acesso sob visualização, uma vez que um endoscópio com ângulo de visão de 0° é introduzido na cânula ao invés de um trocarre. À medida que a força de rotação é aplicada, a espiral externa promove o deslocamento proximal das sucessivas camadas de tecidos da parede abdominal, até que a cânula atinja a cavidade peritoneal com segurança e sob controle visual. Em nenhum animal houve lesão a vasos sanguíneos, desprendimento peritoneal ou punção intestinal.

Em dois animais houve lesão iatrogênica ao baço, evidenciada por discreta hemorragia local. Uma das complicações associada à laparoscopia em equinos em estação descrita na literatura é a ocorrência de punção esplênica no momento da inserção da primeira cânula (WALMSLEY, 1999; DESMAIZIÈRES et al., 2003; MARIËN, 2005a, 2005b; HENDRICKSON, 2009; HUPPES; STOUT; ENSINK, 2017), fato que ocorreu em um dos equinos. Provavelmente a falta de experiência pode ter contribuído para a iatrogenia, pois este animal foi o primeiro a ser submetido ao procedimento do estudo. Segundo Mariën (2005a), as complicações relacionadas à inserção da primeira cânula são raras para um cirurgião experiente em laparoscopia em estação. Mariën (2005a) sugere prudência na inserção da primeira cânula para prevenção de lesões iatrogênicas, pois o baço é aderido ao peritônio devido à pressão negativa intra-abdominal. No segundo animal, a lesão esplênica ocorreu após a transposição do conjunto cânula/endoscópio da direita para a esquerda, pelo contato da extremidade da cânula com a superfície do baço. Mariën (2005b) aplicou epinefrina nos bordos da lesão esplênica causada pela inserção de cânula laparoscópica e observou retração

do baço e suspensão imediata do sangramento. Contudo, Desmaizières e colaboradores (2003) relatam que a hemorragia esplênica que provocaram foi auto-limitante e não foi associada a efeitos adversos. Para Hendrickson (2009), não há a necessidade de tratamentos para a punção esplênica. Da mesma forma que descrito por Walmsley (1999), as lesões esplênicas provocadas neste estudo foram semelhantes a uma biópsia e nenhum problema foi observado sem tratamento. Segundo Corson; Chandler; Way (2001), as inovações no design de cânulas ajudam a prevenir e a identificar lesões relacionadas à entrada laparoscópica, mas o conhecimento de anatomia e a atenção à técnica cirúrgica permanecem essenciais para o acesso seguro.

A lesão iatrogênica ao baço provocada no momento da inserção da cânula em um animal foi prontamente identificada, corroborando com Djokovic e colaboradores (2016) que descrevem que o uso de cânulas ópticas com espiral evitam ou pelo menos permitem o reconhecimento de acidentes, permitindo a intervenção adequada, antes de ocorrer lesão irreversível ao tecido. Ternamian e colaboradores (2010) relataram que a única punção intestinal ocorrida em seu estudo foi imediatamente reconhecida e reparada, resultando em recuperação sem intercorrências e sem consequências graves de saúde ou médico-legais.

A utilização da cânula também promoveu a estabilidade e a sustentação necessárias ao endoscópio para avançá-lo até pontos mais distantes do local de penetração e permitiu a exploração abdominal do lado contralateral em todos os animais. Rocha (2013) realizou o acesso laparoscópico pela região perianal utilizando um endoscópio flexível associado a uma cânula de 56 cm de comprimento em equinos em estação e relata que foi possível o alcance e visualização de estruturas craniais, mediais e caudais do abdome e que, com exceção de um animal, foi possível explorar ambos os lados da cavidade pelo acesso único. De maneira semelhante, Merini (2012) utilizou uma cânula de 60 cm de comprimento durante o procedimento de NOTES transvaginal na exploração abdominal em éguas e relata que a cânula proporcionou sustentação ao endoscópio flexível, o que garantiu um bom alcance e visualização das estruturas abdominais e viabilizou a exploração em ambos os lados do abdome. A utilização de cânula guia rígida e longa para dar sustentação ao endoscópio flexível tem se mostrado eficiente como auxiliar na exploração abdominal laparoscópica de equinos em estação e permitido exploração ampla da cavidade por acesso único.

O local de transposição do conjunto cânula/endoscópio ventralmente à porção caudal do cólon descendente e tomando como referência a bexiga, o anel inguinal interno (nos machos) e o corno uterino (nas fêmeas) se deveu ao fato de não haver inúmeras dobras mesentéricas cobrindo essa região como ocorre nas porções mais craniais. Além disso, o local

de transposição possui posição dorsal em relação à cavidade abdominal, o que evita a imersão do conjunto no líquido peritoneal. Tecnicamente, esse local parece ser o único possível de realizar a transposição. Ademais, alguns autores recomendam a manipulação retal da porção terminal do cólon descendente com o intuito de passar o laparoscópio para o hemiabdomen contralateral, o que permite uma avaliação parcial do lado contrário ao acesso (SILVA; ZOPPA; HENDRICKSON, 2008). Neste estudo, a manipulação retal não foi realizada, embora a transposição não tenha sido tarefa simples em todos os animais.

Logo após a transposição da esquerda para a direita, o endoscópio era direcionado dorsal e cranialmente. Desse modo, era apoiado sobre a base do ceco permitindo a visualização das estruturas e evitando que caísse no líquido peritoneal. Na transposição da direita para a esquerda o endoscópio também era direcionado dorsal e cranialmente onde era apoiado sobre segmentos de cólon descendente e intestino delgado. Assim como foi possível direcioná-lo entre a porção dorsal do baço e o ligamento nefroesplênico onde ficava apoiado no espaço nefroesplênico.

Foi perceptível o maior grau de dificuldade na exploração contralateral ao acesso. A transposição caudal dificultou a visualização das estruturas nessa região, devido à proximidade da câmera às estruturas. Também, a maior distância entre a extremidade do endoscópio e o local de acesso resultou em menor controle e estabilidade do endoscópio, ocorrendo rotações e desvios ventrais para o interior do líquido peritoneal.

A baixa qualidade de imagem e a iluminação deficitária foram um desafio para a exploração abdominal e identificação de estruturas neste estudo. O endoscópio utilizado possui mais de 20 anos e é tecnologicamente defasado. Além disso, foi percebida variação na qualidade de imagem entre um procedimento e outro. Os endoscópios essencialmente não mudaram ao longo dos últimos anos, mas os avanços na câmera, fonte de luz e monitor têm melhorado significativamente a qualidade de imagem obtida. A quantidade de luz necessária para iluminar adequadamente o abdome equino é maior do que a necessária para a maioria dos procedimentos endoscópicos em qualquer espécie. Portanto, as fontes de luz mais brilhantes e brancas devem ser utilizadas. Fontes de luz de xenônio de 300 W de potência são recomendadas (CHAMNESS, 2012; EASLEY; HENDRICKSON, 2014). Apesar do endoscópio utilizado possuir fonte de luz de xenônio de 300 W, a iluminação obtida não foi suficiente, provavelmente por não ter sido projetado para a iluminação de grandes áreas e por estar em uso por muitos anos. Com relação à câmera e monitor, um dos mais importantes avanços é a tecnologia de alta definição (HD). As câmeras e monitores HD proporcionam aos cirurgiões imagens de melhor qualidade, maiores e mais nítidas, com contraste e cor

aprimorados em comparação com as câmeras de definição padrão. Câmeras HD são mais sensíveis à luz, melhorando a capacidade de visão panorâmica do abdome equino. Como na cirurgia tradicional, a visualização melhorada do campo cirúrgico auxilia tremendamente a realização do procedimento e no resultado cirúrgico (EASLEY; HENDRICKSON, 2014).

A formação de enfisema subcutâneo tem sido descrita no pós-operatório laparoscópico de equinos em estação (RODGERSON, 2002; HANRATH; HENDRICKSON, 2006; BUSSCHERS; SOUTHWOOD; PARENTE, 2007; SEABAUGH et al., 2014; SEABAUGH; SCHUMACHER, 2014), mesmo em animais que não receberam insuflação positiva de dióxido de carbono (ALFORD; HANSON, 2010). Segundo estes autores, o ar ambiente que promoveu a insuflação natural nas laparoscopias que realizaram contribuiu para a formação do enfisema. Os equinos não parecem ser afetados pela presença do enfisema subcutâneo (HENDRICKSON, 2009) e sua resolução ocorre espontaneamente em 3 a 5 dias (EPSTEIN; PARENTE, 2006; ALSAFY et al., 2013), 7 dias (DESMAIZIÈRES et al., 2003) ou pode levar semanas (GALUPPO; SNYDER; PASCOE, 1995). Em cinco dos seis animais deste estudo houve formação de enfisema subcutâneo adjacente às feridas cirúrgicas. O tempo para a remissão variou de 4 a 14 dias. A formação de enfisema subcutâneo pode ter sido devido à maior divulsão dos tecidos promovido pelo maior calibre da cânula utilizada em comparação às cânulas convencionais, associado ao fato de apenas pele e subcutâneo terem sido suturados. Segundo Ternamian (1998), raramente é necessário suturar as camadas da parede abdominal além do subcutâneo e pele quando se usa uma cânula óptica com espiral. Isso porque as camadas musculares não são cortadas transversalmente por um trocar afiado mas são deslocadas radialmente, cada uma ao longo de suas fibras e não através delas. Já Desmaizères e colaboradores (2003) aconselham suturar a camada muscular superficial junto ao subcutâneo para limitar a ocorrência de enfisema, o que poderia ter sido feito. Não foram observadas complicações associadas à presença do enfisema subcutâneo neste estudo. Tem sido teorizado que a remoção do gás de insuflação do espaço peritoneal após a cirurgia pode reduzir este efeito, no entanto não existem estudos disponíveis que confirmem tal teoria (HENDRICKSON, 2009).

A cânula guia e o endoscópio foram movimentados pelo cirurgião e os comandos do endoscópio controlados por auxiliar. A utilização de um endoscópio flexível aumenta a dificuldade técnica de executar o procedimento. Há uma curva de aprendizagem associada com a manipulação eficiente do endoscópio no interior do abdome. Segundo Alford; Hanson (2010), uma abordagem em equipe melhora a eficiência por ter uma pessoa que introduz e manipula o endoscópio enquanto um auxiliar controla o ângulo de visão.

O uso de antimicrobianos e analgésicos durante e após procedimentos laparoscópicos varia de acordo com a preferência e necessidade identificada pelo cirurgião. Segundo Trostle (2000), o uso de antimicrobianos de amplo espectro deve ser considerado se há risco em potencial de contaminação ou se o procedimento cirúrgico for realizado em período superior a 90 minutos. Neste estudo, apesar da técnica laparoscópica sugerida ser de acesso único, experimentalmente foram realizados dois acessos no mesmo animal. Tal fato, associado ao autor estar em fase inicial de curva de aprendizagem, elevou o tempo cirúrgico que não foi contabilizado mas foi maior que 90 minutos em todos os animais. Sendo assim, optou-se pela utilização de duas aplicações de associação de penicilinas e estreptomicinas como terapia antimicrobiana profilática de amplo espectro.

Os parâmetros hematológicos dos animais mantiveram-se dentro dos limites estabelecidos para a espécie, com exceção dos leucócitos totais, neutrófilos segmentados e fibrinogênio que demonstraram pequenas variações aquém ou além dos limites estabelecidos. O animal 2 apresentou leucocitose com neutrofilia no D7; o animal 3 apresentou aumento do fibrinogênio no D4; o animal 5 apresentou discreta neutrofilia no D7; e o animal 6 discreta leucopenia e aumento do fibrinogênio no D4. A leucocitose com neutrofilia, a leucopenia com neutropenia e o aumento do fibrinogênio plasmático são observados em equinos com peritonite (MENDES et al., 2000). A peritonite é definida como a inflamação da membrana peritoneal e pode ocorrer em resposta a uma variedade de estímulos, tanto infecciosos (bactérias, vírus, fungos e parasitas), quanto não infecciosos (traumas cirúrgicos, agentes químicos e neoplasias). Independentemente da causa, a inflamação do peritônio provoca sensíveis alterações no exame do fluido peritoneal e no hemograma. A peritonite pós operatória, na ausência de contaminação, é classificada como asséptica e difusa, induzida pela manipulação e acesso cirúrgico (TRENT, 1995).

Apesar de estarem dentro dos limites estabelecidos para a espécie com exceção do animal 6 que apresentou discreta leucopenia, os leucócitos totais no D4 apresentaram valores inferiores ao D-Pré e ao D7. Segundo Mendes e colaboradores (2000), devido ao trauma cirúrgico e à ocorrência de peritonite, pode-se observar, nos estágios iniciais, leucopenia devido à migração celular para a cavidade peritoneal e, posteriormente, leucocitose. Tal resposta pode ter ocorrido de forma discreta neste estudo.

O fibrinogênio elevou-se além dos limites estabelecidos apenas em dois animais no D4. A concentração do fibrinogênio plasmático é um indicador não específico de diagnóstico e prognóstico de processos inflamatórios em equinos, sendo que elevações são expressões

sensíveis da ocorrência de agressão tecidual e podem revelar alterações dissociadas de participação infecciosa (MONTELLO et al., 2004).

De acordo com os resultados hematológicos e de exames clínicos, pode-se sugerir que os animais apresentaram discreta peritonite pós-operatória asséptica, apesar de que o uso de antimicrobianos pode ter auxiliado na resposta pós-operatória favorável dos animais. Segundo Boni e colaboradores (2006), um dos principais benefícios da cirurgia minimamente invasiva em comparação com a cirurgia aberta é a redução significativa na incidência de infecções pós-operatórias. Possíveis explicações incluem a incisão menor, redução da dor pós-operatória e melhor preservação da função do sistema imunológico com uma resposta inflamatória limitada à lesão tecidual.

Avanços em técnicas minimamente invasivas têm potencial para melhorar e expandir a cirurgia em estação em equinos. Infelizmente, há poucos fabricantes que se concentram no desenvolvimento de instrumental específico para a espécie. Segundo Easley; Hendrickson (2014), o avanço da cirurgia laparoscópica nas áreas médica e veterinária geralmente é devido à introdução de novos instrumentos e ao aperfeiçoamento de instrumentos existentes, combinados com programas de treinamento qualificados. A capacidade de realizar um procedimento laparoscópico depende tanto da aquisição do instrumento apropriado para realizar uma tarefa específica quanto da técnica cirúrgica ou talento. Embora muitos procedimentos possam ser realizados com instrumentos laparoscópicos básicos, o uso de instrumentos especializados auxilia no melhor resultado do procedimento cirúrgico.

Segundo Ternamian e colaboradores (2010), a utilização de cânula óptica com espiral sem trocar não possibilita eliminar todas as intercorrências durante o acesso laparoscópico. Em vez disso, incentiva os cirurgiões a arquivar as imagens do momento do acesso, a prestar atenção às questões de segurança e a aprender com os desafios do procedimento. A entrada primária sob visualização em tempo real possibilita a detecção de erros e a correção precoce de acidentes antes que danos irreparáveis ocorram ao paciente. Independentemente, todos os sistemas de acesso sob visualização requerem conhecimento de anatomia, atenção aos detalhes e reconhecimento das imagens no monitor (senso perceptual e situacional) para o acesso seguro. A introdução de remodelações e a eliminação dos fatores identificados como propensos a acidentes tornam o desempenho da tarefa menos perigoso e os incidentes recorrentes teoricamente menos prováveis (TERNAMIAN et al., 2010). A partir dessa ideia, apesar do uso da cânula ter se mostrado seguro e as lesões iatrogênicas ao baço não tenham resultado em complicações, o autor e equipe idealizaram uma nova cânula onde a espiral da extremidade é transferida para uma bainha que servirá de guia para a cânula totalmente lisa

(Figura 21). Dessa forma espera-se tornar o instrumento ainda mais seguro. Segundo Ternamian (1998), a espiral bem encaixada estabiliza a cânula e evita o seu deslizamento ou vazamento de gases de insuflação. Fato este que pode ser alcançado com o novo design, pois na cânula do estudo a espiral avançava junto ao endoscópio para o interior do abdome.

Figura 21 - Desenho esquemático de proposta de bainha com espiral (A) e cânula lisa (B) para procedimentos de videolaparoscopia flexível por acesso único via fossa paralombar em equinos em estação.



Neste estudo, nenhum acesso se mostrou mais vantajoso ou complicado que o outro, podendo o lado de acesso ser escolhido de acordo com as principais estruturas que se deseja explorar. Vale também ressaltar que a laparoscopia não é procedimento de fácil execução, é técnica que exige estudo e treinamento, principalmente quando se opta por usar endoscópio flexível em substituição ao laparoscópio rígido.

Apesar da baixa qualidade de imagem, da maior dificuldade percebida em explorar o lado contralateral e os resultados demonstrarem que algumas estruturas foram menos visualizadas por essa abordagem, é consenso da equipe que, com treinamento e equipamentos adequados, poderá ser possível realizar exploração completa da região dorsal da cavidade abdominal de equinos em estação por acesso único através das fossas paralombares com a utilização da cânula descrita e de endoscópio flexível.

A abordagem proposta poderá tornar o procedimento mais rápido, prático e seguro e menos invasivo e oneroso, fomentando a aplicação da laparoscopia diagnóstica em hospitais e clínicas veterinárias dedicados à espécie equina.

7 CONCLUSÕES

De acordo com os resultados obtidos e nas condições em que foi realizado o presente estudo, pode-se concluir que:

O procedimento videolaparoscópico por acesso único via fossa paralombar esquerda e via fossa paralombar direita, utilizando endoscópio flexível inserido através de cânula guia na exploração e identificação de estruturas das cavidades abdominal e pélvica é viável.

O uso da cânula com espiral foi adequado, demonstrando ser seguro para o acesso laparoscópico e o comprimento de 60 cm mostrou-se suficiente para a manipulação, transposição e exploração do lado contralateral.

Não foram observadas diferenças quanto a vantagens ou dificuldades entre o acesso via fossa paralombar esquerda e via fossa paralombar direita para identificar as estruturas ipsilaterais e contralaterais correspondentes.

REFERÊNCIAS

- AHMAD, G. et al. Laparoscopic entry techniques. In: AHMAD, G. (Ed.). . **Cochrane Database of Systematic Reviews**. Chichester, UK: John Wiley & Sons, Ltd, 2015. p. 1–143.
- ALBANESE, V. et al. Use of a Barbed Knotless Suture for Laparoscopic Ablation of the Nephrosplenic Space in 8 Horses. **Veterinary Surgery**, v. 45, n. 6, p. 824–830, 2016.
- ALFORD, C.; HANSON, R. Evaluation of a transvaginal laparoscopic natural orifice transluminal endoscopic surgery approach to the abdomen of mares. **Veterinary Surgery**, v. 39, n. 7, p. 873–878, 2010.
- ALONSO, J. D. M. et al. Peritoneal Reactivity Evaluation in Horses Subjected to Experimental Small Colon Enterotomy and Treated with Subcutaneous Heparin. **Veterinary Medicine International**, v. 2014, p. 1–9, 2014.
- ALSAFY, M. A. M. et al. Laparoscopic Anatomy of the Abdomen and Laparoscopic Ligating Loops, Electrocoagulation, and a Novel Modified Electroligation Ovariectomy in Standing Mare. **Journal of Equine Veterinary Science**, v. 33, n. 11, p. 912–923, 2013.
- BAGGISH, M. Major Laparoscopic Complications: A Review in Two Parts. **Journal of Gynecologic Surgery**, v. 28, n. 5, p. 315–332, 2012.
- BAKIRTZIAN, A. et al. Torque measurement during body cavity entry using a threaded visual cannula. **International Journal on Smart Sensing and Intelligent Systems**, v. 7, n. 2, p. 537–552, 2014.
- BIANCHI, G. et al. Revisión del acceso laparoscópico: ¿hay un método de entrada más seguro? **Actas Urológicas Españolas**, v. 40, n. 6, p. 386–392, 2016.
- BONI, L. et al. Infective complications in laparoscopic surgery. **Surgical infections**, v. 7 Suppl 2, p. 109-111, 2006.
- BOURÉ, L. General principles of laparoscopy. **Veterinary Clinics of North America - Food Animal Practice**, v. 21, n. 1, p. 227–249, 2005.
- BOURÉ, L. P. et al. Evaluation of laparoscopic adhesiolysis for the treatment of experimentally induced adhesions in pony foals. **American Journal of Veterinary Research**, v. 63, n. 2, p. 289–294, 2002.
- BRACAMONTE, J. L. et al. Evaluation of a laparoscopic technique for collection of serial full-thickness small intestinal biopsy specimens in standing sedated horses. **American Journal of Veterinary Research**, v. 69, n. 3, p. 431–439, 2008.
- BRUGMANS, F.; DEEGEN, E. Laparoscopic surgical technique for repair of rectal and colonic tears in horses: An experimental study. **Veterinary Surgery**, v. 30, n. 5, p. 409–416, 2001.
- BUENO, F. U. **Comparação entre os endoscópios rígido e flexível na videotoracoscopia**

em equinos em estação. 2012. 63f. Dissertação (Mestrado em Medicina Animal: Equinos) - Universidade Federal do Rio Grande do Sul, Porto Alegre, 2012.

BURKE, M. J.; PARENTE, E. J. Prosthetic Mesh for Obliteration of the Nephrosplenic Space in Horses: 26 Clinical Cases. **Veterinary Surgery**, v. 45, n. 2, p. 201–207, 2016.

BUSSCHERS, E.; SOUTHWOOD, L. L.; PARENTE, E. J. Laparoscopic diagnosis and correction of a nephrosplenic entrapment of the large colon in a horse. **Equine Veterinary Education**, v. 19, p. 60–63, 2007.

BUTT, T. D.; WILSON, D. G. Laparoscopic colopexy in a horse. **Canadian Veterinary Journal**, v. 44, n. 7, p. 586–588, 2003.

CARON, J. P. Cryptorchidectomy. In: RAGLE, C. A. (Ed.). . **Advances in Equine Laparoscopy**. West Sussex, UK: John Wiley & Sons, Inc., 2012. p. 267–275.

CASTRO, L. M. DE. **Avaliação de nova técnica de biopsia intestinal assistida por videolaparoscopia em equinos.** 2016. 135f. Dissertação (Mestrado em Ciências) - Universidade de São Paulo, São Paulo, 2016.

CHAMNESS, C. J. Reusable Equipment. In: RAGLE, C. A. (Ed.). . **Advances in Equine Laparoscopy**. West Sussex, UK: John Wiley & Sons, Inc., 2012. p. 41–56.

CORSALINI, J. et al. Laparoscopic Uteropexy (Mesometrium Imbrication) in Three Mares Using a Barbed Suture. **Journal of Equine Veterinary Science**, v. 40, p. 102–105, 2016.

CORSON, S. L.; CHANDLER, J. G.; WAY, L. W. Survey of Laparoscopic Entry Injuries Provoking Litigation. **The Journal of the American Association of Gynecologic Laparoscopists**, v. 8, n. 3, p. 341–347, 2001.

DE FOURMESTRAUX, C. et al. Evaluation of success rate of laparoscopic castration without orchidectomy in 32 mature horses. **Equine Veterinary Education**, v. 26, n. 1, p. 34–39, 2014.

DESMAIZIÈRES, L. M. et al. Complications associated with cannula insertion techniques used for laparoscopy in standing horses. **Veterinary Surgery**, v. 32, n. 6, p. 501–506, 2003.

DJOKOVIC, D. et al. Principles of safe laparoscopic entry. **European Journal of Obstetrics Gynecology and Reproductive Biology**, v. 201, p. 179–188, 2016.

EASLEY, J. T.; HENDRICKSON, D. A. Advances in laparoscopic techniques and instrumentation in standing equine surgery. **Veterinary Clinics of North America - Equine Practice**, v. 30, n. 1, p. 19–44, 2014.

EPSTEIN, K. L.; PARENTE, E. J. Laparoscopic obliteration of the nephrosplenic space using polypropylene mesh in five horses. **Veterinary Surgery**, v. 35, n. 5, p. 431–437, 2006.

FARSTVEDT, E.; HENDRICKSON, D. Laparoscopic closure of the nephrosplenic space for prevention of recurrent nephrosplenic entrapment of the ascending colon. **Veterinary Surgery**, v. 34, n. 6, p. 642–645, 2005.

FISCHER, A. T. Standing laparoscopic surgery. **The Veterinary clinics of North America**.

Equine practice, v. 7, n. 3, p. 641–7, 1991.

FREEMAN, D. E.; PEARN, A. R. Anatomy of the vestibule of the omental bursa and epiploic foramen in the horse. **Equine Veterinary Journal**, v. 47, n. 1, p. 83–90, 2015.

FULLER, J.; ASHAR, B. S.; CAREY-CORRADO, J. Trocar-associated injuries and fatalities: An analysis of 1399 reports to the FDA. **Journal of Minimally Invasive Gynecology**, v. 12, n. 4, p. 302–307, 2005.

GALUPPO, L. D. et al. Laparoscopic anatomy of the abdomen in dorsally recumbent horses. **American journal of veterinary research**, v. 57, n. 6, p. 923–931, 1996.

GALUPPO, L. D.; SNYDER, J. R.; PASCOE, J. R. Laparoscopic anatomy of the equine abdomen. **American Journal of Veterinary Research**, v. 56, n. 4, p. 518–531, 1995.

GOMES, C. L. N.; RIBEIRO FILHO, J. D. Efeitos laxativos do polietilenoglicol 3350 e de soluções eletrolíticas em equinos. **Arq. Bras. Med. Vet. Zootec.**, v. 64, n. 4, p. 833–840, 2012.

GRAHAM, S.; FREEMAN, D. Standing diagnostic and therapeutic equine abdominal surgery. **Veterinary Clinics of North America - Equine Practice**, v. 30, n. 1, p. 143–168, 2014.

GRONDIN, T. M.; DEWITT, S. F. Normal Hematology of the Horse and Donkey. In: WEISS, D. J.; WARDROP, K. J. (Eds.). **Schalm's Veterinary Hematology**. 6th. ed. Ames: Blackwell Publishing Ltd, 2010. p. 821–828.

HANRATH, M.; RODGERSON, D. H. Laparoscopic cryptorchidectomy using electrosurgical instrumentation in standing horses. **Veterinary Surgery**, v. 31, n. 2, p. 117–124, 2002.

HENDRICKSON, D. Laparoscopic cryptorchidectomy and ovariectomy in horses. **The Veterinary clinics of North America. Equine practice**, v. 22, n. 3, p. 777–798, 2006.

HENDRICKSON, D. A. Complications of Laparoscopic Surgery. **Veterinary Clinics of North America: Equine Practice**, v. 24, n. 3, p. 557–571, 2009.

HENDRICKSON, D. A. A Review of Equine Laparoscopy. **ISRN Veterinary Science**, v. 2012, p. 1–17, 2012a.

HENDRICKSON, D. A. Diagnostic Techniques. In: RAGLE, C. A. (Ed.). **Advances in Equine Laparoscopy**. West Sussex, UK: John Wiley & Sons, Inc., 2012b. p. 83–91.

HUPPES, T.; STOUT, T. A. E.; ENSINK, J. M. Decision Making for Cryptorchid Castration; a Retrospective Analysis of 280 Cases. **Journal of Equine Veterinary Science**, v. 48, p. 73–81, 2017.

JOYCE, J. A Review of Laparoscopic Cryptorchidectomy. **Journal of Equine Veterinary Science**, v. 28, n. 2, p. 112–117, 2008.

KAMBAYASHI, Y. et al. Evaluation of single-incision laparoscopic ovariectomy in standing mares. **Journal of Equine Veterinary Science**, v. 34, n. 3, p. 446–450, 2014.

LA CHAPELLE, C. F. et al. Trocar types in laparoscopy. **The Cochrane database of systematic reviews**, v. 12, n. 12, p. 1–56, 2015.

LATIMER, F. G. et al. Cardiopulmonary, blood and peritoneal fluid alterations associated with abdominal insufflation of carbon dioxide in standing horses. **Equine Veterinary Journal**, v. 35, n. 3, p. 283–290, 2010.

LEE, M.; HENDRICKSON, D. A. A Review of Equine Standing Laparoscopic Ovariectomy. **Journal of Equine Veterinary Science**, v. 28, n. 2, p. 105–111, 2008.

MAIA TEIXEIRA, P. P. et al. Laparoscopic-assisted Approach to the Pelvic Flexure for Surgical Treatment of Sand Impaction in a Horse. **Acta Scientiae Veterinariae**, v. 43, n. 1, p. 1–4, 2015.

MARIËN, T. Standing laparoscopic herniorrhaphy in stallions using cylindrical polypropylene mesh prosthesis. **Equine Veterinary Journal**, v. 33, n. 1, p. 91–96, 2001.

MARIËN, T. **Standing Closure of the Renosplenic Space - Laparoscopy**. Proceeding of the NAVC North American Veterinary Conference. **Anais...Orlando: 2005a**

MARIËN, T. **Standing inguinal ring closure - laparoscopy**. Proceeding of the NAVC North American Veterinary Conference. **Anais...Orlando: 2005b**

MENDES, L. C. N. et al. Experimental peritonitis in horses. Hematological and biochemistry aspects. **Brazilian Journal of Veterinary Research and Animal Science**, v. 37, n. 2, 2000.

MERINI, L. P. **Cirurgia Endoscópica Transluminal por Orifícios Naturais (NOTES) Híbrida Transvaginal em Éguas**. 2012. 84f. Dissertação (Mestrado em Ciências Veterinárias) - Universidade Federal do Rio Grande do Sul, Porto Alegre, 2012.

MONTELLO, T. G. et al. Alterações hematológicas observadas em eqüinos submetidos a laparotomia em estação e enterotomia do cólon menor. **Acta Scientiae Veterinariae**, v. 32, n. 3, p. 201–205, 2004.

NÓBREGA, F. S. et al. Videolaparoscopia topográfica de equinos em estação com três diferentes massas corpóreas. **Arquivo Brasileiro de Medicina Veterinaria e Zootecnia**, v. 63, n. 4, p. 873–882, 2011.

ORTVED, K. F. et al. Laparoscopic-assisted splenectomy in a horse with splenomegaly. **Equine Veterinary Education**, v. 20, n. 7, p. 357–361, 2008.

PARKER, MEGAN K.; RODGERSON, D. H. **Hand-Assisted Laparoscopic Approach to Ablation of the Nephrosplenic Space in Standing Horses: Four Cases**. Proceedings of the 53 rd Annual Convention of the American Association of Equine Practitioners. **Anais...Orlando: 2007**

RAGLE, C. A. Bilateral Ovariectomy in the Mare. In: RAGLE, C. A. (Ed.). **Advances in Equine Laparoscopy**. West Sussex, UK: John Wiley & Sons, Inc., 2012. p. 177–187.

RIJKENHUIZEN, A. B. M.; VAN LOON, T. J. A. M.; BOSWINKEL, M. Laparoscopic repair of a ruptured bladder in an adult mare. **Equine Veterinary Education**, v. 20, n. 4, p. 183–189, 2008.

- ROCHA, A. L. DE A. **Videolaparoscopia endoscópica flexível por acesso perianal na exploração abdominal de equinos**. 2013. 117f. Tese (Doutorado em Medicina Animal - Equinos) - Universidade Federal do Rio Grande do Sul, Porto Alegre, 2013.
- RÖCKEN, M. et al. Indications, surgical technique, and long-term experience with laparoscopic closure of the nephrosplenic space in standing horses. **Veterinary Surgery**, v. 34, n. 6, p. 637–641, 2005.
- RÖCKEN, M. et al. Left- and right-sided laparoscopic-assisted nephrectomy in standing horses with unilateral renal disease. **Veterinary Surgery**, v. 36, n. 6, p. 568–572, 2007.
- SCHAMBOURG, M. M.; MARCOUX, M. Laparoscopic intestinal exploration and full-thickness intestinal biopsy in standing horses: A pilot study. **Veterinary Surgery**, v. 35, n. 7, p. 689–696, 2006.
- SEABAUGH, K. A. et al. A comparison of peritoneal fluid values in mares following bilateral laparoscopic ovariectomy using a vessel sealing and dividing device versus placement of two ligating loops. **Veterinary Journal**, v. 202, n. 2, p. 297–302, 2014.
- SEABAUGH, K. A.; SCHUMACHER, J. Urogenital surgery performed with the mare standing. **Veterinary Clinics of North America - Equine Practice**, v. 30, n. 1, p. 191–209, 2014.
- SELDERS, C. G. et al. The use of laparoscopy to diagnose a case of equine intersex: A case report. **Journal of Equine Veterinary Science**, v. 21, n. 11, p. 547–549, 2001.
- SEMM, K.; SEMM, I. Safe insertion of trocars and the Veress needle using standard equipment and the II security steps. **Gynaecological Endoscopy**, v. 8, n. 6, p. 339–347, 1999.
- SILVA, L. C. L. C.; ZOPPA, A. L. V.; HENDRICKSON, D. A. Equine Diagnostic Laparoscopy. **Journal of Equine Veterinary Science**, v. 28, n. 4, p. 247–254, 2008.
- SILVA, L. C. L. C. DA et al. Aplicação clínica da laparoscopia em equinos. **Revista de Educação Continuada CRMV-SP**, v. 3, n. 3, p. 12–20, 2000.
- SILVA, L. C. L. C. DA; STOPIGLIA, A. J.; FANTONI, D. T. Técnica De Biópsia Hepática Em Eqüino Por Laparoscopia. **Ciência Rural**, v. 32, n. 3, p. 459–465, 2002.
- SMITH, C. L.; DOWLING, B. A.; DART, A. J. Recent advances in equine abdominal surgery. **Veterinary Journal**, v. 170, n. 1, p. 41–51, 2005.
- STRATICÒ, P. et al. Laparoscopic-Assisted Cystotomy and Cystostomy for Treatment of Cystic Calculus in a Gelding. **Veterinary Surgery**, v. 41, n. 5, p. 634–637, 2012.
- TABET, A. D. F. et al. Comparação entre duas técnicas de biópsia renal guiadas por laparoscopia em eqüinos. **Brazilian Journal of Veterinay Research and Animal Science**, v. 42, n. 2, p. 150–156, 2005.
- TERNAMIAN, A. M. Laparoscopy without trocars. **Surgical endoscopy**, v. 11, p. 815–818, 1997.
- TERNAMIAN, A. M. A trocarless, reusable, visual-access cannula for safer laparoscopy; an

update. **Journal of the American Association of Gynecologic Laparoscopists**, v. 5, n. 2, p. 197–201, 1998.

TERNAMIAN, A. M. A second-generation laparoscopic port system: EndoTIP TM. **Gynaecological Endoscopy**, v. 8, p. 397–401, 1999.

TERNAMIAN, A. M. How to improve laparoscopic access safety: ENDOTIP. **Minimally Invasive Therapy & Allied Technologies**, v. 10, n. 1, p. 31–39, 2001.

TERNAMIAN, A. M. et al. Laparoscopic Peritoneal Entry with the Reusable Threaded Visual Cannula. **Journal of Minimally Invasive Gynecology**, v. 17, n. 4, p. 461–467, 2010.

TERNAMIAN, A. M.; DEITEL, M. Endoscopic threaded imaging port (EndoTIP) for laparoscopy: experience with different body weights. **Obesity surgery**, v. 9, n. 1, p. 44–47, 1999.

TRENT, A. M. The peritoneum and peritoneal cavity. In: KOBLUK, C. N.; AMES, T. R.; GEOR, R. J. (Eds.). **The Horse: Diseases & Clinical Management**. Philadelphia: W.B. Saunders, 1995. p. 373–404.

TROSTLE, S. Gastrointestinal endoscopic surgery. **The Veterinary clinics of North America. Equine practice**, v. 16, p. 329–341, 2000.

TROSTLE, S. S. et al. Laparoscopic colopexy in horses. **Veterinary Surgery**, v. 27, p. 56–63, 1998.

TRUMBLE, T. N.; HENDRICKSON, D. A. Standing male equine urogenital endoscopic surgery. **The Veterinary clinics of North America. Equine practice**, v. 16, n. 2, p. 269–84, ago. 2000.

VAN BERGEN, T. et al. Laparoscopic Evaluation of the Epiploic Foramen after Celiotomy for Epiploic Foramen Entrapment in the Horse. **Veterinary Surgery**, v. 45, n. 5, p. 596–601, 2016a.

VAN BERGEN, T. et al. Development of a new laparoscopic Foramen Epiploicum Mesh Closure (FEMC) technique in 6 horses. **Equine Veterinary Journal**, v. 48, n. 3, p. 331–337, 2016b.

VAN WEYENBERG, S.; SALES, J.; JANSSENS, G. P. J. Passage rate of digesta through the equine gastrointestinal tract: A review. **Livestock Science**, v. 99, n. 1, p. 3–12, 2006.

VIGANI, A.; GARCIA-PEREIRA, F. L. Anesthesia and analgesia for standing equine surgery. **Veterinary Clinics of North America - Equine Practice**, v. 30, n. 1, p. 1–17, 2014.

WALMSLEY, J. P. Review of equine laparoscopy and an analysis of 158 laparoscopies in the horse. **Equine veterinary journal**, v. 31, n. 6, p. 456–464, 1999.

WALMSLEY, J. P. Laparoscopy in horses with abdominal pain. **Equine Veterinary Education**, v. 19, n. 2, p. 64–66, 2007.

WILDERJANS, H. **Equine laparoscopy: Laparoscopy of the GI tract in the horse**. Proceedings of the 12th International Congress of the World Equine Veterinary Association

WEVA. **Anais...**Hyderabad: 2011

WILSON, D. G. Minimally Invasive Surgery in the Horse. **Large Animal Veterinay Rounds**, v. 8, n. 2, p. 1–6, 2008.

ZEBELI, Q. et al. Dietary Approaches to Optimize the Fasting Period Before Laparoscopic Surgery in Horses: An Overview. **Journal of Equine Veterinary Science**, v. 35, n. 9, p. 701–708, 2015.

ANEXO



U F R G S

UNIVERSIDADE FEDERAL
DO RIO GRANDE DO SUL

PRÓ-REITORIA DE PESQUISA

Comissão De Ética No Uso De Animais



CARTA DE APROVAÇÃO

Comissão De Ética No Uso De Animais analisou o projeto:

Número: 27639

Título: Comparação da videolaparoscopia endoscópica flexível por acesso único via fossa paralombar direita e esquerda na exploração abdominal de equinos em éstação.

Pesquisadores:

Equipe UFRGS:

CARLOS AFONSO DE CASTRO BECK - coordenador desde 01/10/2014
 ANDRE LUIZ DE ARAUJO ROCHA - pesquisador desde 01/10/2014
 FLAVIA UMPIERRE BUENO - desde 01/10/2014
 DAIENE ELISA LOSS - desde 01/10/2014
 LUCIANO CAVALHEIRO MELO - Aluno de Doutorado desde 01/10/2014
 Luciana Paula Merini - desde 01/10/2014

Comissão De Ética No Uso De Animais aprovou o mesmo , em reunião realizada em 22/12/2014 - Sala I do Gabinete do Reitor - Prédio da Reitoria - Campus do Centro - Porto Alegre, em seus aspectos éticos e metodológicos, para a utilização de 12 equinos de ambas as raças, de acordo com as Diretrizes e Normas Nacionais e Internacionais, especialmente a Lei 11.794 de 08 de novembro de 2008 que disciplina a criação e utilização de animais em atividades de ensino e pesquisa.

Porto Alegre, Quarta-Feira, 11 de Fevereiro de 2015

CRISTIANE MATTE
Vice Coordenador da comissão de ética