

JOSÉ KRUEL DE ALMEIDA

ESOFAGOCOLOPLASTIA RETROESTERNAL

**Estudo da utilização do cólon transversal
isoperistáltico nas estenoses cáusticas
e no carcinoma de esôfago**

Tese apresentada para habilitação
ao título de Livre Docência
do Departamento de Cirurgia da
Faculdade de Medicina da
Universidade Federal do Rio Grande do Sul

**Porto Alegre
1976**



Bib.Fac.Med.UFRGS

T-0058

Esofagocoloplastia retroestern

A
Áurea

*Kátia
Suzane
Luciana*

FACULDADE DE MEDICINA
UFRGS HCPA
BIBLIOTECA

AGRADECIMENTOS

– aos Professores da Faculdade de Medicina – UFRGS e do Departamento de Cirurgia em especial, pela minha formação médica, cirúrgica, científica; pelo constante apoio, amizade e estímulo;

– a todas aquelas pessoas que tanto colaboraram para a minha formação humana;

– a todas aquelas pessoas que, a sua maneira e anonimamente, colaboraram na execução desta tese;

– aos Professores Edgar Mário Wagner e Elísia da Silva Wagner pela metodologia científica.

SUMÁRIO

- 1 – INTRODUÇÃO /6
 - 1.1 – Considerações gerais /7
 - 1.2 – Objetivos /7
- 2 – REVISÃO DA LITERATURA /8
- 3 – CASUÍSTICA E METODOLOGIA /15
 - 3.1 – Características dos pacientes /16
 - 3.2 – Indicações da esofagocoloplastia /23
 - 3.3 – Avaliação, tratamentos e preparo prévios dos pacientes /23
 - 3.4 – Técnica operatória /24
 - 3.5 – Pós-operatório /29
- 4 – RESULTADOS /32
 - 4.1 – Resultados da esofagocoloplastia /33
 - 4.2 – Evolução dos pacientes /37
- 5 – DISCUSSÃO /38
 - 5.1 – Características dos pacientes /39
 - 5.2 – A técnica cirúrgica /40
 - 5.3 – Os resultados /45
- 6 – CONCLUSÕES /50
- 7 – RESUMO /52
- 8 – REFERÊNCIAS BIBLIOGRÁFICAS /54

05300030

MED

WI 320 A447e 1976

[000192495] Almeida, Jose Rosalino Krueh de.
Esofagocoloplastia retroesternal : estudo da
utilização do colco transverso isoperistáltico
nas estenoses causticas e no carcinoma de
esofago. Porto Alegre : UFRGS, 1976/ 62f. :
il.

1 – INTRODUÇÃO

FACULDADE DE MEDICINA
UFRGS HCPA
BIBLIOTECA

1 – INTRODUÇÃO

1.1 – Considerações Gerais

A obstrução extensa do esôfago causada por ingestão de substâncias cáusticas ou a ressecção de sua porção torácica por carcinoma requer um tratamento cirúrgico para restabelecer um conduto suficiente entre o esôfago cervical, ou mesmo a faringe, e o estômago.

Os pacientes com carcinoma inoperável de esôfago necessitam de uma cirurgia paliativa para o restabelecimento do tracto digestivo.

A alimentação por gastrostomia ou por próteses intra-esofágicas só é reservada a pacientes em mau estado geral e se constitui em um fator negativo sob o ponto de vista emocional para o paciente.

Observa-se que muitos cirurgiões têm feito a reconstrução desse trânsito utilizando não só tubos de pele, como também o estômago, parcial ou totalmente, e ainda, segmentos de jejuno ou de cólon. Os que utilizam o cólon têm dado preferência ora ao cólon direito, ora ao cólon esquerdo nutridos pela artéria cólica média, deixando o segmento interposto em posição iso ou anisoperistáltica, respectivamente. Outros cirurgiões dão preferência ao cólon transversal, irrigado pela artéria cólica esquerda. Existe muito de discussão quanto ao melhor segmento de cólon a ser utilizado para a confecção do neo-esôfago.

1.2 – Objetivo

Constitui objetivo deste trabalho avaliar os resultados da interposição de um segmento de cólon colocado em posição retroesternal entre o esôfago cervical e o estômago.

Deu-se preferência ao segmento formado pela porção distal do cólon ascendente, todo o cólon transversal e parte do descendente, observando-se, sempre que possível, que fossem mantidas a artéria e a veia cólicas esquerdas como pedículo sangüíneo nutriente. A utilização desse segmento é motivada pelo seu menor calibre, pela possibilidade de levá-lo facilmente à região cervical, e considerando-se, ainda, o resultado de sua posição isoperistáltica.

Neste trabalho serão analisados apenas os resultados da esofagocoloplastia retroesternal, como substituto para o trânsito esofágico; não é objetivo a análise do tratamento do carcinoma de esôfago.

2 – REVISÃO DA LITERATURA

FACULDADE DE MEDICINA
UFRGS HCPA
BIBLIOTECA

2 – REVISÃO DA LITERATURA

A primeira tentativa para a reconstrução do trânsito entre o esôfago cervical e o estômago foi feita por Von H. Bircher^{22,135}, em 21 de maio de 1894, utilizando um tubo de pele na face anterior do tórax.

A partir da cirurgia original de Bircher, numerosos cirurgiões, como Lexer⁹⁸, 1911, Hacker⁶⁹, 1914, Esser⁴², 1917, tentaram reconstruir o trânsito digestivo da faringe ao estômago, com tubos de pele na face anterior do tórax, para permitir aos pacientes com obstrução esofágica uma alimentação por via oral. Pela necessidade de múltiplas operações e um resultado final muitas vezes precário, essa técnica foi progressivamente sendo abandonada.

Ochsner e Owens¹³⁵, em revisão da literatura mundial, em 1934, encontraram 32 casos operados utilizando tubos de pele. Tentativas ocasionais de utilização de tubos de pele têm sido relatadas²⁰¹.

Wullstein²⁰⁴, 1904, baseado em dissecções anatômicas, sugeriu a utilização de uma alça jejunal para a reconstrução esofágica.

Roux¹⁶⁰, 1907, publicou o resultado da primeira esofagoplastia antetorácica realizada com sucesso, utilizando uma alça jejunal entre a região cervical e o estômago. Colocou o segmento intestinal e o pedículo vascular nas faces anteriores do estômago e do cólon transversal.

Herzen⁷⁵, 1908, publicou uma modificação da técnica de Roux, colocando a alça intestinal e o pedículo transpostos em posição retrogástrica através do mesocólon transversal.

A alta incidência de necrose por isquemia de segmentos de jejuno nas mobilizações longas e a digestão péptica dos tubos de pele anastomosados ao estômago, levaram os autores como Wullstein²⁰⁵, 1908, e Lexer⁹⁸, 1911, a combinarem as duas técnicas, utilizando um tubo de pele para unir o esôfago cervical ao jejuno unido ao estômago.

Ochsner e Owens¹³⁵, 1934, encontraram 100 pacientes operados com esta técnica.

Yudin²⁰⁷, 1944, publicou os resultados de sua experiência com o jejuno em posição pré-esternal. Seus trabalhos despertaram muito entusiasmo e praticamente durante alguns anos, o jejuno foi o único segmento intestinal usado nas esofagoplastias. No entanto, em outros centros cirúrgicos não se repetiram resultados tão bons e freqüentemente não se conseguia levar o delgado até o esôfago cervical.

Longmire e Ravitch¹⁰⁰, Mes¹¹⁶, Shumacker e Battersby¹⁷¹, Terracol e Sweet¹⁸⁶, Yudin²⁰⁷ definiram com exatidão as dificuldades das transposições jejunaes: as arcadas são curtas, as artérias radiais inadequadamente distribuídas e, muitas vezes, em número insuficiente.

O jejuno, em posição isoperistáltica, mostrou-se excelente para substituições do esôfago distal, como se observa na cirurgia proposta por Merendino et alii^{94, 115, 145, 155, 188}, entretanto, poucos o defendem para longas substituições^{66, 72, 89, 90, 153, 156}.

Robertson e Sarjeant¹⁵⁶, 1950, propuseram a utilização de uma alça jejunal em posição retroesternal, anastomosando-a ao esôfago cervical, sem anastomosá-la ao estômago.

Beck e Carrel¹⁸, 1905, Hirsch⁷⁶, 1911, Jianu⁸³, 1912, e Halpern⁷⁰, 1913, sugeriram a utilização de um tubo gástrico para substituir o esôfago, colocando-o em posição pré-esternal.

Fink⁴⁴, 1913, utilizou todo o estômago em posição antetorácica, antiperistáltica, unindo o duodeno ao esôfago cervical por um tubo de pele.

Kirschner⁹⁵, 1920, liberou o cárdia e colocou o estômago, pré-esternal, anastomosado ao esôfago cervical sem tubo de pele.

Com as ressecções dos tumores do cárdia, por acesso abdominal iniciado em 1898, por Mikulicz¹¹⁸, e por Voelcker¹⁹⁴, 1908, a reconstrução do trânsito digestivo foi feita por anastomose esofagogástrica.

Torek^{190, 191}, 1913, realizou a primeira esofagectomia transpleural, por câncer do esôfago torácico, mantendo o paciente com esofagostomia cervical e gastrostomia. A reconstrução do trânsito foi um fator deixado para resolver em uma segunda etapa. Um tubo artificial conectou a esofagostomia cervical com a gastrostomia. O paciente morreu 13 anos mais tarde sem evidência de metástases¹⁶⁴. A reconstrução do trânsito era, na realidade, um problema de solução muito difícil.

Ohsawa¹³⁷, 1933, Marshall¹⁰⁸, 1937, Adams e Phemister², 1938, realizaram as primeiras esofagogastrectomias, por câncer, através de uma incisão toracoabdominal, restabelecendo o trânsito alimentar por esofagogastroanastomose direta. Com o sucesso dessas operações, a cirurgia do esôfago tomou novo impulso. O estômago passou a ser utilizado para reconstruir o trânsito após as esofagectomias. Devido à sua fácil mobilização, este órgão podia ser levado a várias alturas no tórax e, mesmo, até a região cervical, substituindo o esôfago, parcial ou totalmente.

A partir de 1940, com os trabalhos de Ballivet¹², Carter²⁸, Cattell³⁰, Churchill e Sweet³⁴, Garlock^{50, 51}, Parker et alii¹⁴¹, Sweet^{179, 180, 181, 182, 183, 184}, o esôfago foi ressecado cada vez mais alto e as anastomoses do estômago foram feitas com o esôfago cervical e até mesmo com a faringe⁶⁸. Outras cirurgias, utilizando tubos com a grande curvatura do estômago foram usadas por Gavriiliu et alii⁵² e Heimlich e Winfield⁷⁴.

A experiência de vários anos mostrou que as anastomoses esofagogástricas causavam severa esofagite de refluxo e regurgitação do conteúdo gástrico para a faringe nas ressecções altas. O estômago intratorácico, quando distendido, acarretava perturbações pós-

prandiais, inclusive na mecânica respiratória. Os pacientes queixavam-se permanentemente desses inconvenientes^{19, 29, 90, 103, 105, 133, 154, 203}.

As deiscências da anastomose esofagogástrica, no mediastino posterior, causavam uma alta incidência de mortes no pós-operatório imediato^{81, 99, 112}.

Em 1911, Kelling⁹¹ e Vulliet¹⁹⁵ realizaram as primeiras esofagocoloplastias subcutâneas, praticadas em várias etapas; os pacientes eram portadores de carcinoma de esôfago e a cirurgia foi realizada para restabelecer o trânsito alimentar. Utilizaram o cólon transversal em situação pré-esternal. Kelling colocou-o em posição isoperistáltica e Vulliet em situação anisoperistáltica.

Lumblad¹⁰², 1921, obteve sucesso clínico, realizando uma esofagocoloplastia pré-esternal em um menino de 3 anos de idade.

Roith⁵⁸ realizou, em 1924, uma esofagocoloplastia em um só momento cirúrgico, utilizando o cólon transversal e o cólon ascendente. Foi o primeiro cirurgião a realizar esta técnica numa única cirurgia, obtendo bom resultado clínico; o paciente recebeu alta hospitalar após 17 dias.

Em 1934, Ochsner e Owens³⁵ fizeram uma excelente revisão da literatura, analisando as diferentes técnicas de esofagoplastias pré-torácicas. As operações eram realizadas em várias etapas. Encontraram relatos de 242 tipos de operações realizadas em 240 pacientes. Concluíram que os melhores resultados foram aqueles em que o neo-esôfago foi reconstruído com segmentos de cólon ou jejuno. Consideraram a operação de Roith, numa única vez, uma temeridade.

As operações realizadas na face anterior do tórax, pré-esternais, foram sendo abandonadas em função dos resultados estéticos não satisfatórios, das estenoses frequentes, infecção e deiscências nos sítios das anastomoses, além da dificuldade de manter um suprimento sanguíneo adequado ao segmento digestivo utilizado⁵³. Atualmente, poucos cirurgiões, como Nakayama et alii¹²⁸, a utilizam.

Com as cirurgias de Camara-Lopes²⁷, Lotart-Jacob¹⁰¹, Rudler e Monod-Broca¹⁶³ e os trabalhos de Orsoni¹³⁹, Orsoni e Lemaire¹⁴⁰, em 1951, o cólon passou a ser colocado dentro da cavidade torácica, no mediastino posterior, para restabelecer o trânsito faringo-gástrico, depois de uma esofagectomia. Montenegro, Cutait et alii¹¹⁹, 1952, realizaram a cirurgia em várias fases, colocando o cólon na cavidade pleural esquerda, atrás do hilo pulmonar. A anastomose distal foi feita com o jejuno. Vários outros cirurgiões utilizaram o mediastino posterior ou a cavidade pleural para as esofagocoloplastias^{9, 19, 57, 64}.

Montenegro e Cutait¹²¹, 1958, fizeram referências a 26 esofagocoloplastias, utilizando o cólon transversal, colocado na cavidade pleural esquerda, anastomosando-o ao fundo gástrico.

Kergin⁹², 1953, utilizou um segmento do transversal, intrapleural, para reconstrução do trânsito esofágico em um paciente com parafinoma do mediastino que invadiu o esôfago.

O emprego do cólon dentro da cavidade torácica, no mediastino posterior, apresentava dois inconvenientes: a distância entre a região cervical e o abdômen é muito longa e

as deiscências da anastomose esofagocólica, que ocorrem com alguma freqüência, causavam mediastinite grave e empiema pleural, resultando na morte de vários pacientes^{60, 104, 148, 165}.

Robertson e Sarjeant¹⁵⁶, 1950, tinham estabelecido as bases anatômicas e técnicas para o emprego da região retroesternal, no mediastino anterior, para as esofagojejuno-plastias. Demonstraram que o túnel retroesternal podia ser obtido facilmente e com pequeno risco. Acentuaram o pequeno trauma cirúrgico e a excelente tolerância dos pacientes.

Mahoney e Sherman¹⁰⁵, 1954, publicaram a realização de uma esofagocoloplastia retroesternal, unindo o esôfago cervical ao estômago. Utilizaram o cólon direito, mantido pelos vasos cólicos médios.

A utilização do túnel retroesternal permitiu o uso de segmentos menores de cólon, sendo que as deiscências da anastomose esofagocólica, quando existentes, não apresentavam os inconvenientes já citados¹⁴⁸.

Brain e Reading²³, Dragstedt e Vaughn³⁹, Florey et alii⁴⁶, Koop e Roddy⁹⁶, Moroney¹²⁴, Sirak et alii¹⁷³, Wangestein¹⁹⁷, afirmaram que o cólon é mais resistente à ação do suco gástrico do que o esôfago ou o jejuno.

Dillard e Merendino³⁸, usando a bolsa de Heidenhain, não encontraram diferença na suscetibilidade à ação do suco gástrico entre o jejuno, o íleo e o cólon.

Sircus⁷⁴, 1956, investigou a ação do suco gástrico, sob estímulo da histamina, no cólon de cães e concluiu que a mucosa cólica do cão é sensível à ação do suco gástrico.

Holland⁷⁷, Joske et alii⁸⁸, Nardi e Glotzer³², Rapant et alii⁵², entre outros, relataram úlceras pépticas em cólons anastomosados ao estômago, no homem.

Malcolm¹⁰⁷, 1968, em revisão de mais de 1000 casos de esofagocoloplastias na literatura, encontrou apenas 10 relatos de úlceras pépticas no cólon anastomosado ao estômago.

Neville e Glowes¹³³ substituíram, em cães, um segmento de esôfago por cólon, anastomosando-o ao estômago; após 9 meses não houve alteração da mucosa cólica.

Montenegro et alii¹²², em estudo experimental, mostraram que quanto mais próxima ao cárdia for a anastomose cólon-gástrica, tanto menos o cólon sofre a ação do suco gástrico.

Jones et alii^{85, 86}, 1971 e 1973, usando testes semelhantes aos utilizados em refluxo gastro-esofágico, mostraram que o cólon interposto responde energicamente ao estímulo ácido, contraíndo-se e esvaziando o seu conteúdo.

Belsey¹⁹ fez um estudo comparativo dos resultados obtidos no tratamento cirúrgico da estenose cáustica de esôfago com o emprego do estômago e do cólon, concluindo pela vantagem do cólon.

Para Scanlon e Staley¹⁶⁸ as vantagens do emprego do cólon são: comprimento adequado, bom suprimento sangüíneo marginal, maior resistência à digestão péptica e volume limitado.

Fry^{4 7}, 1953, comprovou em cadáveres que tanto o cólon direito como o esquerdo são facilmente mobilizados, alcançando a faringe sem tensão do pedículo vascular. Goligher e Robin^{5 5}, nesse mesmo ano, realizou uma esofagocoloplastia em um paciente, antetorácica, mobilizando o cólon até anastomosá-lo com a faringe, comprovando cirurgicamente o que Fry havia determinado no campo experimental.

A escolha do segmento cólico e a obtenção do pedículo nutriente foram amplamente debatidos e os cirurgiões basearam-se nas descrições anatômicas existentes e em estudos motivados pela nova técnica.

Robillard e Shapiro^{1 5 7}, 1947, discutiram sob vários aspectos a importância das anastomoses entre as várias artérias cólicas e suas variações.

Basmajian^{1 5}, 1954, fez um estudo da artéria marginal do cólon, observando que nos casos, objetos de seu trabalho, não houve interrupção de continuidade dessa artéria, porém encontrou uma diminuição do calibre vascular, na flexura esplênica, em 28,6% dos casos estudados.

Michels^{1 7}, 1955, realizou um estudo em 200 peças anatômicas, verificando que a artéria marginal do cólon é formada pelas anastomoses entre os ramos das artérias ileocólica, cólica direita, cólica média, cólica esquerda e artérias sigmoidéias; encontrou três pontos deficientes nessa arcada marginal: entre a ileocólica e a cólica direita, entre a cólica média e a cólica esquerda e entre as sigmoidéias e as hemorroidárias.

Sonneland et alii^{1 7 6}, 1958, relataram o estudo, em 600 cadáveres, da irrigação arterial do cólon; relataram, ainda, a presença da arcada marginal ininterrupta desde o ramo ascendente da artéria ileocólica até a artéria sigmoidéia terminal. Avaliaram as variações encontradas.

Griffiths^{5 9}, 1961, observou a artéria marginal do cólon em cadáveres, por injeção de uma mistura de gelatina e bário através da aorta, radiografando as peças assim preparadas.

Beck et alii^{1 6}, 1960, estudaram em 20 cadáveres a irrigação do cólon, tendo em vista a realização da esofagocoloplastia, com utilização do cólon esquerdo. Em todos os casos observados, encontraram uma artéria marginal suficiente. Destacaram a importância da conservação das arcadas de segunda ordem, freqüentemente encontradas ao nível do cólon esquerdo.

Pouyet et alii^{1 4 7}, 1967, estudaram em 50 cadáveres a irrigação do cólon, visando ao uso do cólon transversal nas esofagocoloplastias. Concluíram que a artéria marginal esquerda era mais constante e mais desenvolvida do que a marginal direita, na maioria dos casos estudados. Chamaram a atenção para os casos com circulação precária, resultante de placas ateromatosas em pacientes idosos. Sugerem o uso de uma arteriografia seletiva em pacientes acima dos 60 anos de idade. Fizeram também uma avaliação da drenagem venosa do cólon e concluíram que ela é fácil pela veia cólica esquerda.

Nicks^{1 3 4}, também em 1967, fez um estudo da circulação arterial e da drenagem venosa em cólons de cadáveres e concluiu: a circulação arterial e venosa da flexura esplênica mostrou-se excelente, o que não se observava à direita.

Nahas^{1 2 6}, 1970, estudou a irrigação do cólon em 100 peças anatômicas. Assinalou a presença, em todos os casos, de uma artéria marginal bem desenvolvida e contínua em toda a extensão do intestino grosso.

O cólon direito, irrigado pela artéria cólica média e colocado em posição isoperistáltica, tem sido a preferência de muitos autores para substituir o esôfago torácico^{3, 9, 13, 25, 26, 31, 37, 43, 49, 53, 61, 63, 65, 73, 78, 84, 92, 97, 105, 109, 114, 125, 131, 133, 136, 144, 168, 178, 185, 192, 199}. Muitos deles argumentam que o cólon direito é facilmente mobilizável até a região cervical, podendo-se ainda dispor do íleo terminal que apresenta um diâmetro semelhante ao do esôfago.

Outros autores preferem o cólon esquerdo irrigado pela artéria cólica média, mesmo em posição anisoperistáltica. Esclarecem que o cólon transposto não apresenta movimentos peristálticos, comportando-se como um simples tubo e que os alimentos descem sob a ação da gravidade. Dão preferência ao cólon esquerdo porque apresenta um calibre menor^{1 6, 17, 27, 41, 57, 58, 103, 110, 111, 142, 169, 193}.

Luna e Ernst^{1 0 3} desaconselham o uso do cólon direito porque tem uma vascularização variável e precária, as paredes são delgadas, tem menor extensão utilizável e o diâmetro é muito largo; por essas razões, preferem o cólon esquerdo irrigado pela artéria cólica média. Dão importância ao estudo radiológico (enema baritado) dos cólons, no pré-operatório, para avaliar a extensão dos vários segmentos e afastar doenças intrínsecas, na porção a ser utilizada para a transposição. Raia et alii¹⁴⁹ registram também a importância do estudo radiológico dos cólons, no pré-operatório.

Thorbjarnarson^{1 8 9} chama a atenção também para as desvantagens do cólon direito: maior diâmetro, vascularização precária e variável, possuindo arcadas tênues que facilmente se rompem na passagem pelo túnel retroesternal. Hanna et alii⁷¹, 1967, por outro lado, demonstraram pela cineradiografia que os cólons transversos e esquerdos transpostos apresentam maior atividade peristáltica do que o cólon direito.

Outros cirurgiões manifestam preferência pelo cólon transversal, com segmentos do ascendente e do descendente, nutridos pela artéria cólica esquerda. Argumentam que dessa maneira não existem os inconvenientes do cólon direito e o segmento transposto fica em posição isoperistáltica^{7, 11, 19, 29, 35, 85, 86, 120, 121, 148, 149, 166, 198, 202}.

3 – CASUÍSTICA E METODOLOGIA

3 – CASUÍSTICA E METODOLOGIA

Neste trabalho foram analisados 35 pacientes adultos, submetidos à esofagocoloplastia retroesternal, no período de 1969 a 1976, e classificados em dois grupos quanto à etiologia da obstrução esofágica: 7 portadores de estenose cáustica e 28 de carcinoma.

As cirurgias foram realizadas no Departamento de Cirurgia da Faculdade de Medicina – UFRGS (Santa Casa de Misericórdia e Hospital de Clínicas de Porto Alegre) e Hospital Ernesto Dornelles.

Todas as esofagocoloplastias foram realizadas pelo autor.

3.1 – Características dos pacientes

Registraram-se as características dos pacientes através dos seguintes dados e registros:

- idade, sexo, cor e procedência;
- tempo e tipo de disfagia, grau de emagrecimento e estado de nutrição no pré-operatório;
- causas da obstrução esofágica, tratamentos pré-esofagocoloplastia;
- achados na laparotomia exploradora durante a esofagocoloplastia.

3.1.1 – Idade

A idade dos pacientes (Tabela 1) está compreendida na faixa etária de 16 a 65 anos. Os portadores de estenose cáustica apresentaram uma idade média de 29,4 anos, com um desvio padrão de 10,0 anos. Os pacientes com carcinoma de esôfago apresentaram uma idade média de 51,6 anos, com um desvio padrão de 8,39 anos. A diferença entre as médias dos dois grupos foi muito significativa ($P < 0,001$).

TABELA 1

Idade dos pacientes submetidos a esofagocoloplastia

Idade	Casos	%
15- 25	3	8,6
25- 35	3	8,6
35- 45	4	11,4
45- 55	18	51,4
55- 65	7	20,0
Total	35	100,0

No intervalo de 45 a 55 anos ocorreu a maior freqüência de pacientes (Gráfico 1).

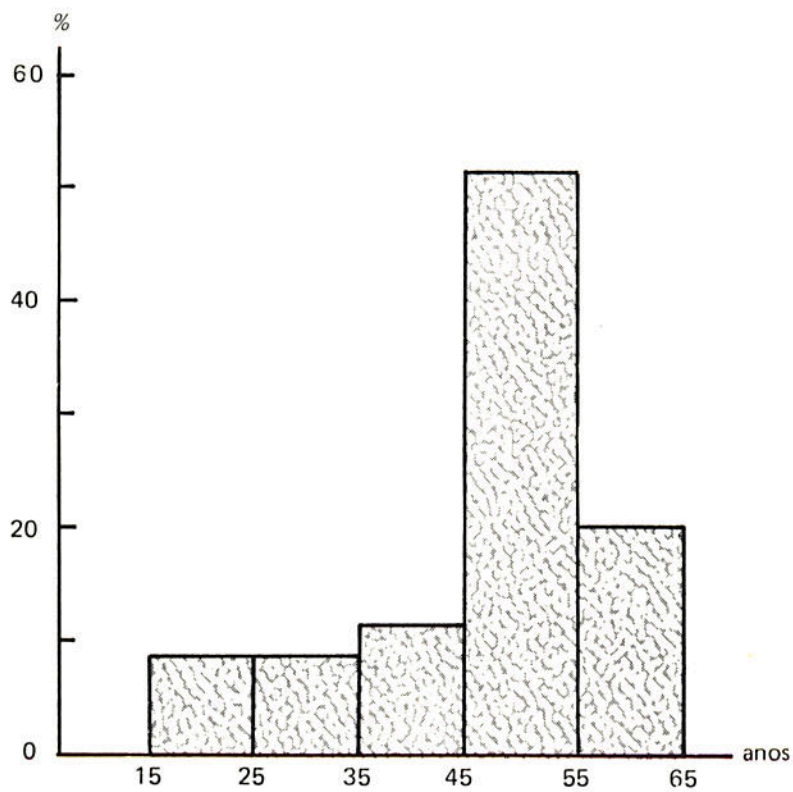


GRÁFICO 1 – Idade dos pacientes.

3.1.2 – Sexo

27 pacientes eram do sexo masculino e 8 eram do sexo feminino (Tabela 2) (Gráfico 2).

TABELA 2
Sexo dos pacientes

Sexo	Casos	%
Masculino	27	77,1
Feminino	8	22,9
Total	35	100,0

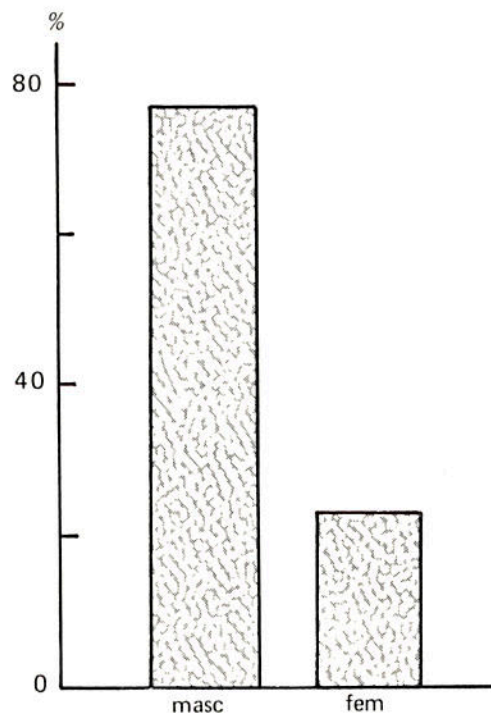


GRÁFICO 2 – Sexo dos pacientes.

3.1.3 – Cor

30 pacientes eram de cor branca, 2 de cor preta e 3 de cor mista (Tabela 3) (Gráfico 3).

TABELA 3
Cor da pele

Cor	Casos	%
Branca	30	85,7
Preta	2	5,7
Mista	3	8,6
Total	35	100,0

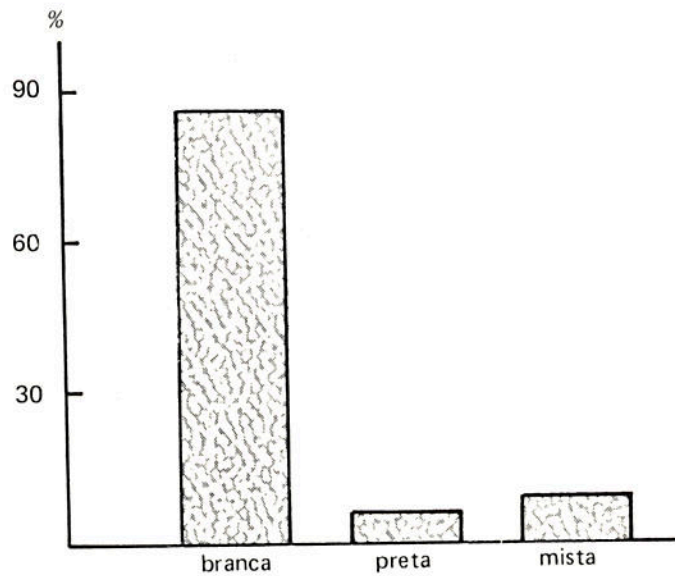


GRÁFICO 3 – Cor da pele dos pacientes.

3.1.4 – Procedência

A procedência dos pacientes distribuiu-se segundo a Tabela 4.

TABELA 4
Procedência dos pacientes

Procedência	Casos	%
Capital	7	20,0
Interior	28	80,0
Total	35	100,0

3.1.5 – Tempo e tipo de disfagia

Os pacientes com estenose cáustica apresentavam um tempo médio de disfagia de 14,9 anos, com um desvio padrão de 16,2 anos, antes da realização da esofagocoloplastia.

Os portadores de carcinoma de esôfago apresentavam um tempo médio de disfagia de 6,23 meses, com um desvio padrão de 3,37 meses, antes de procurarem tratamento médico.

Todos apresentavam algum grau de disfagia, sendo que alguns só conseguiam ingerir líquidos e semi-sólidos (pastosos), outros só líquidos e um terceiro grupo não ingeria nada (disfagia total) (Tabela 5 e 6).

TABELA 5
Tipos de disfagia dos pacientes
com estenose cáustica de esôfago

Tipos de disfagia	Casos	%
Ingeriam líquidos	2	28,6
Disfagia total	5	71,4
Soma	7	100,0

TABELA 6
Tipos de disfagia dos pacientes
com carcinoma de esôfago

Tipos de disfagia	Casos	%
Ingeriam líquidos e pastosos	10	35,7
Ingeriam líquidos	15	53,6
Disfagia total	3	10,7
Soma	28	100,0

3.1.6 – Grau de emagrecimento

Os pacientes com estenose cáustica de esôfago, como já vinham com o problema por muito tempo, alimentando-se por gastrostomia, apresentavam alguma perda de peso, porém sem haver possibilidade de se determinar exatamente quanto.

Os portadores de carcinoma de esôfago apresentavam emagrecimento médio de 9,0kg, com um desvio padrão de 5,5kg.

3.1.7 – Estado de nutrição

Partindo-se do estado de nutrição observado nos dois grupos, determinou-se os seguintes níveis: bom, em 9 casos; regular, em 20; mau, em 6 (Tabela 7).

TABELA 7
Estado de nutrição dos pacientes submetidos
a esofagocoloplastia

Estado de nutrição	Casos	%
Bom	9	25,7
Regular	20	57,2
Mau	6	17,1
Total	35	100,0

3.1.8 – Obstruções esofágicas, tratamentos

As obstruções esofágicas foram causadas por estenose cáustica em 7 pacientes (20,0%), por carcinoma epidermóide em 27 (77,2%) e adenocarcinoma em 1 caso (2,8%).

As estenoses cáusticas comprometiam segmentos extensos do esôfago torácico. Os carcinomas epidermóides eram todos do esôfago torácico médio. O adenocarcinoma localizava-se no esôfago inferior com extensão ao esôfago médio. Na avaliação pré-operatória nenhum dos pacientes apresentava metástases à distância.

Os pacientes com estenose cáustica de esôfago receberam os seguintes tratamentos pré-operatórios (Tabela 8): 6 foram submetidos a gastrostomia e 1 a jejunostomia para alimentação; 6 foram submetidos a dilatações sucessivas: dois foram submetidos a esofagotomia cervical – 1 por apresentar fístula esofagobrônquica e outro por apresentar perfuração do esôfago durante manobras para dilatação.

TABELA 8

Tratamentos pré-esofagocoloplastia dos pacientes com estenose cáustica de esôfago

Tratamento	Tratados	%
Gastrostomia	6	85,7
Jejunostomia	1	14,3
Dilatações	6	85,7
Esofagostomia cervical	2	28,6

Os portadores de carcinoma de esôfago foram submetidos aos seguintes tratamentos antes da esofagocoloplastia (Tabela 9): 3 foram submetidos a radioterapia e esofagectomia, permanecendo com esofagostomia cervical e gastrostomia; 3 pacientes foram submetidos a esofagectomia no mesmo ato cirúrgico; 2 pacientes foram submetidos a gastrostomia; 1, com adenocarcinoma, foi submetido a esofagectomia, esofagostomia cervical e gastrostomia; 1 paciente foi submetido a radioterapia e 18 pacientes não receberam tratamento para a doença esofágica antes da esofagocoloplastia.

TABELA 9

Tratamentos pré-esofagocoloplastia dos pacientes com carcinoma de esôfago

Tratamento	Casos	%
Radioterapia, esofagectomia, esofagostomia cervical e gastrostomia	3	10,7
Esofagectomia precedendo à esofagocoloplastia no mesmo ato cirúrgico	3	10,7
Gastrostomia	2	7,1
Radioterapia e gastrostomia	1	3,6
Esofagectomia, esofagostomia cervical e gastrostomia	1	3,6
Não receberam tratamento	18	64,3
Total	28	100,0

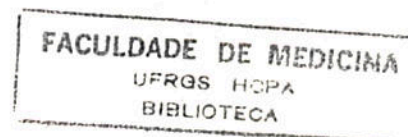
3.1.9 – Laparotomia exploradora

Na avaliação da cavidade abdominal um dos pacientes com estenose cáustica do esôfago apresentava também estenose cáustica do estômago; 16 pacientes com carcinoma de esôfago apresentavam metástases em linfonódios da cadeia do tronco celíaco (Tabela 10).

TABELA 10

Ocorrência de metástases linfáticas abdominais nos casos de carcinoma de esôfago

Metástases Abdominais	Casos	%
Sim	16	57,1
Não	12	42,9
Total	28	100,0



3.2 – Indicações da esofagocoloplastia

3.2.1 – Pacientes com estenose cáustica de esôfago:

- reconstrução do trânsito entre o esôfago cervical e o estômago em 6 pacientes com estenose extensa do esôfago torácico;
- reconstrução do trânsito faringo-jejunal em 1 paciente com estenose de todo o esôfago e o estômago.

3.2.2 – Pacientes com carcinoma de esôfago torácico:

- reconstrução do trânsito após a esofagectomia subtotal em 7 pacientes, sendo 3 no mesmo ato cirúrgico da esofagectomia, e em 4, com intervalo de tempo entre as duas cirurgias;
- reconstrução do trânsito sem esofagectomia prévia em 21 pacientes, sendo em 6 como pré-radioterapia e esofagectomia e em 15 como cirurgia paliativa.

3.3 – Avaliação, tratamentos e preparo prévios dos pacientes

3.3.1 – Os pacientes com estenose cáustica de esôfago foram avaliados radiológica e endoscopicamente. Todos foram considerados como intratáveis pelas dilatações; 6 alimentavam-se por gastrostomia e 1 por jejunostomia, quando foram submetidos à transposição do cólon.

3.3.2 – Os pacientes com carcinoma de esôfago foram avaliados radiológica e endoscopicamente, com biópsia e exame anátomo-patológico da neoplasia. Foram avaliados para detectar metástases à distância através de exame físico, teleradiografia de tórax e provas funcionais hepáticas.

3.3.3 – Os pacientes foram submetidos a exame clínico geral, exames laboratoriais de rotina e específicos quando necessários; os desvios foram corrigidos ou melhorados tanto quanto possíveis. Dessa forma, os pacientes foram submetidos à cirurgia em condições clínicas satisfatórias.

3.3.4 – Foi utilizada a seguinte rotina de preparação do cólon:

- 4 dias antes da cirurgia: dieta sem resíduos, Sulfaguanidina 2g de 4 em 4 horas (comprimidos triturados), enema evacuativo (1.000ml de soro fisiológico com 100ml de glicerina);
- 3 dias antes da cirurgia: dieta sem resíduos, Sulfaguanidina 2g de 4 em 4 horas (comprimidos triturados), enema evacuativo (1.000ml de soro fisiológico com 100ml de glicerina), óleo de rícino – 30ml por via oral, pela manhã;
- antevéspera da cirurgia: dieta líquida sem resíduos, Sulfaguanidina 2g de 4 em 4 horas (comprimidos triturados), enema evacuativo (1.000ml de soro fisiológico com 100ml de glicerina);

– véspera da cirurgia: dieta líquida sem resíduos, Sulfaguanidina 2g de 4 em 4 horas (comprimidos triturados), enema evacuativo à tarde com soro fisiológico e glicerina, numa proporção de 100ml de glicerina para cada 1.000ml de soro fisiológico, até limpeza completa do cólon.

3.4 – Técnica operatória

As cirurgias foram realizadas por duas equipes, uma operando a região abdominal e outra a região cervical.

Estando o paciente em decúbito dorsal, sob efeito de anestesia geral, intubação endotraqueal e respiração controlada, praticava-se:

- flexão da cabeça para o lado direito;
- antissepsia do campo operatório com álcool iodado, compreendendo as faces anterior e laterais do abdômen, tórax e pescoço;
- proteção com campos esterilizados, deixando descobertas as porções medianas abdominal, torácica e cervical esquerda;
- isolamento rigoroso da gastrostomia, quando existente.

3.4.1 – Parte abdominal

A cavidade abdominal era aberta por incisão pararretal interna esquerda, estendendo-se desde a base do apêndice xifóide (incluindo a ressecção deste) até 5cm abaixo da cicatriz umbilical;

- proteção dos bordos da incisão com campos esterilizados e suturados no bordo peritoneal seccionado;
- exploração completa e sistemática da cavidade abdominal e determinação de patologias que contra-indicassem a cirurgia;
- avaliação cuidadosa das arcadas vasculares do cólon;
- liberação do grande epíplon na sua inserção no cólon transversal, do ângulo hepático ao esplênico;
- secção do ligamento esplenocólico;
- incisão do peritônio na goteira parieto-cólica esquerda, mobilizando o ângulo esplênico do cólon e parte superior do descendente;
- incisão na goteira parieto-cólica direita desde o cécum até o ângulo hepático, liberando o cólon ascendente e o ângulo hepático;
- avaliação direta da vascularização do cólon por transiluminação, evidenciando a continuidade da arcada marginal, seu calibre, especialmente no ângulo esplênico (Figura 1);

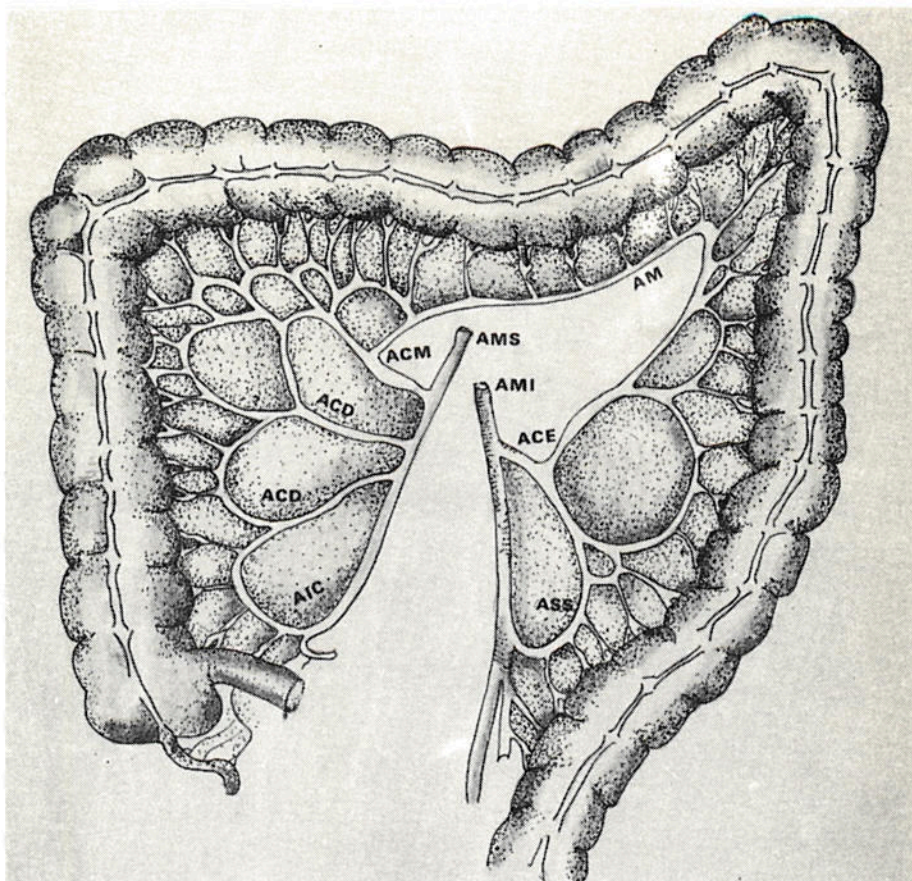


FIG. 1 – Irrigação arterial do cólon

AMS – artéria mesentérica superior;
 AMI – artéria mesentérica inferior; AIC – artéria ileocólica;
 ACD – artéria cólica direita; ACM – artéria cólica média;
 ACE – artéria cólica esquerda; ASS – artérias sigmoidéias;
 AM – artéria marginal.

- identificação da artéria e da veia cólicas médias até as suas origens nas mesentéricas superiores;
- determinação da extensão necessária para a transposição e marcação dos limites de secção;
- clampeamento com pinças vasculares dos seguintes vasos: artéria e veia cólicas médias na origem, arcadas marginais nos pontos determinados para as secções proximal e distal do cólon a ser utilizado, mantendo a irrigação e drenagem sangüínea desse segmento, exclusivamente pelas artéria e veia cólicas esquerdas;
- verificação da suficiência de vascularização do segmento determinado, durante 15 minutos;
- dissecação da face posterior do esterno, procurando com os dedos indicadores, ou pinça de anel (Foerster) longa, um plano de clivagem entre o esterno e o mediastino preparando o túnel retroesternal. Essa dissecação deve ser cuidadosa para evitar a abertura da pleura mediastinal;

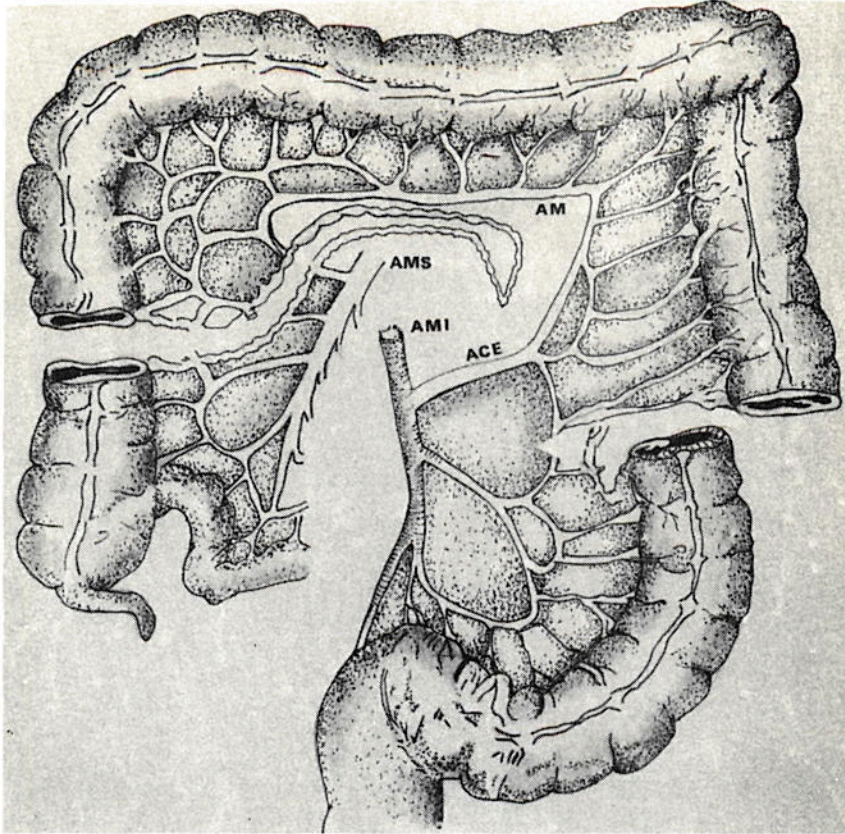


FIG. 2 – Determinação do segmento cólico que vai ser transposto e de seu pedículo nutritivo.

AMS – artéria mesentérica superior;
 AMI – artéria mesentérica inferior;
 ACE – artéria cólica esquerda;
 AM – artéria marginal.

– ligadura e secção dos vasos nos pontos clampeados, se a irrigação sangüínea se mostrou suficiente (Figura 2);

– secção do cólon nos pontos determinados e fechamento da extremidade da alça cólica, a ser transposta, com fio inabsorvível, em duas camadas (uma total e outra invaginante). Proteção dessa extremidade com dreno de Penrose largo;

– passagem da alça intestinal isolada por trás do estômago, por uma abertura no pequeno epíplon, de modo que o pedículo nutritivo ficasse atrás do estômago;

– condução de um cadarço duplo pelo túnel retroesternal. Fixação deste cadarço na extremidade proximal da alça isolada;

– condução do cólon pelo túnel retroesternal, com cuidado, sem tração excessiva do cadarço, e com atenção para não lesar ou torcer o pedículo;

– ressecção do excesso do segmento distal do cólon transposto;

– anastomose cólon-gástrica na face anterior do estômago, em porção alta do corpo gástrico, em dois planos: total e sero-serosa, com fio inabsorvível, pontos separados;

– anastomose cólon-colônica em dois planos: total e sero-serosa com fio inabsorvível, pontos separados;

- fechamento do mesocólon com pontos separados;
- piloroplastia, tipo Heineke-Mikulicz, ou piloromiotomia, tipo Fredet-Rammstedt;
- gastrostomia temporária com sonda de Foley, caso não tenha sido executada pré-operatoriamente;
- revisão da cavidade abdominal;
- fechamento da parede abdominal por planos.

3.4.2 – Parte cervical

Não havendo esofagostomia prévia, praticava-se:

- incisão cervical ao longo do bordo anterior do músculo esternocleidomastóideo esquerdo;
- afastamento lateral do músculo esternocleidomastóideo e secção dos músculos omoióideo e esternotireóideo;
- secção da veia tireoidéia média;
- identificação da artéria tireoidéia inferior;
- identificação do nervo recorrente esquerdo;
- afastamento medial do lobo esquerdo da tireóide;
- identificação e isolamento do esôfago cervical;
- enlaçamento do esôfago cervical com uma sonda de Nelaton n.º 12 para tracioná-lo;
- secção do esôfago cervical no seu limite inferior e sutura da porção distal com fio inabsorvível 00, pontos separados. A secção e a sutura do esôfago foram progressivas, para evitar a retração do coto distal para o mediastino;
- secção da inserção medial do músculo esternocleidomastóideo do esterno;
- dissecação da face posterior do manúbrio esternal, iniciando a confecção superior do túnel retroesternal;
- passagem do cólon pelo túnel retroesternal;
- sutura término-lateral esôfago-cólica em dois planos: total e sero-muscular com fio inabsorvível, pontos separados. A incisão lateral no cólon para a anastomose esôfago-cólica foi feita na tênia livre. A sutura sero-muscular foi feita levando o cólon ao esôfago, fixando-o em torno deste órgão (Figuras 3 e 4);

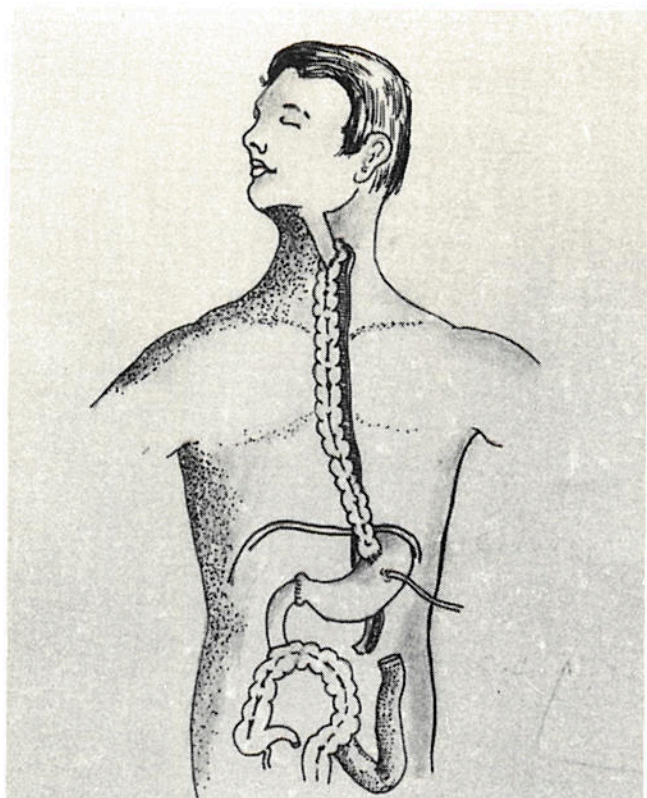


FIG. 3 – Esofagocoloplastia retroesternal com a porção distal do cólon ascendente, todo o transverso e parte do descendente, tendo como pedículo nutrieute a artéria e veia cólicas esquerdas.

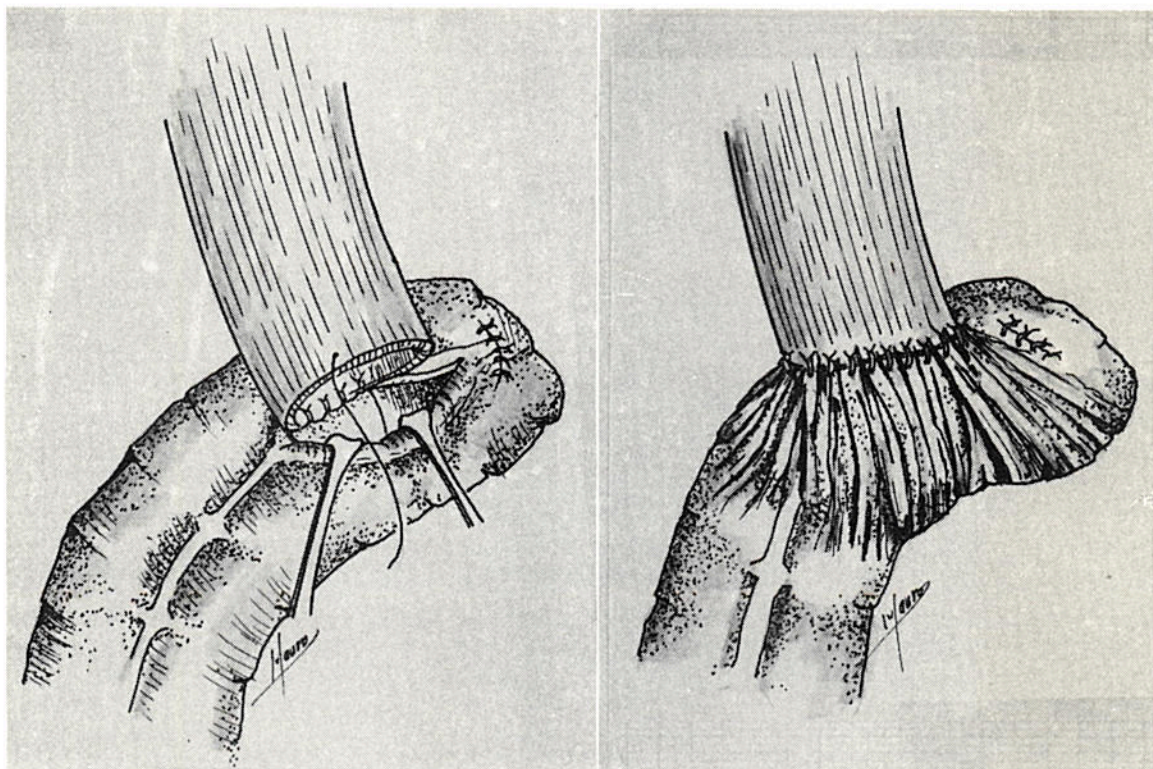


FIG. 4 – Anastomose esofagocólica terminolateral.

- colocação de dreno de Penrose n.º 20 na porção posterior da anastomose esôfago-cólica;

- fechamento da incisão cervical por planos;

Havendo esofagostomia prévia, praticava-se:

- ressecção da cicatriz anterior e liberação cuidadosa do esôfago cervical, evitando a sua desvascularização;

- os demais tempos cirúrgicos iguais aos descritos acima para os pacientes sem esofagostomia prévia.

3.5 – Pós-operatório

3.5.1 – Pós-operatório imediato

No pós-operatório imediato os pacientes ficavam sob cuidados intensivos, procurando-se detectar qualquer sinal clínico ou mesmo radiológico de pneumotórax.

Os pacientes recebiam hidratação parenteral durante um período de 4 a 6 dias. A sonda de gastrostomia permanecia aberta, com drenagem e aspiração até o aparecimento de peristaltismo intestinal, quando, então, era suspensa a aspiração. Se o funcionamento intestinal era evidente, iniciava-se a alimentação com dieta para gastrostomia, em quantidade progressiva, de acordo com a tolerância individual. A hidratação parenteral era retirada paulatinamente, conforme a tolerância da alimentação pela gastrostomia. A alimentação por via oral só era iniciada no décimo dia pós-operatório, quando não havia fístula na anastomose esofagocólica. A alimentação oral era progressiva, iniciando-se com Líquidos, passando-se a semi-sólidos ou sólidos, conforme a tolerância dos pacientes. Quando a presença de fístula cervical era detectada, a alimentação por via oral só era iniciada após o fechamento da mesma. A sonda de gastrostomia era retirada, após avaliação radiológica do trânsito na alça interposta (Figura 5) e quando o paciente assumia totalmente a via oral.

Os pacientes recebiam antibióticos no pós-operatório quando apresentavam mau estado geral ou evidência de infecção.

A mobilização dos pacientes era imediata, inicialmente no leito; a deambulação precoce era incentivada.

Os pacientes recebiam alta hospitalar, quando se alimentavam perfeitamente por via oral.

3.5.2 – Pós-operatório tardio

Após a alta hospitalar, os pacientes eram solicitados a voltar periodicamente para revisão. A partir daí, em cada entrevista avaliavam-se o peso corporal, a capacidade para ingerir alimentos e a presença de outros sintomas gastrointestinais. Procurava-se avaliar também a reintegração do paciente no seu ambiente familiar, social e de trabalho.

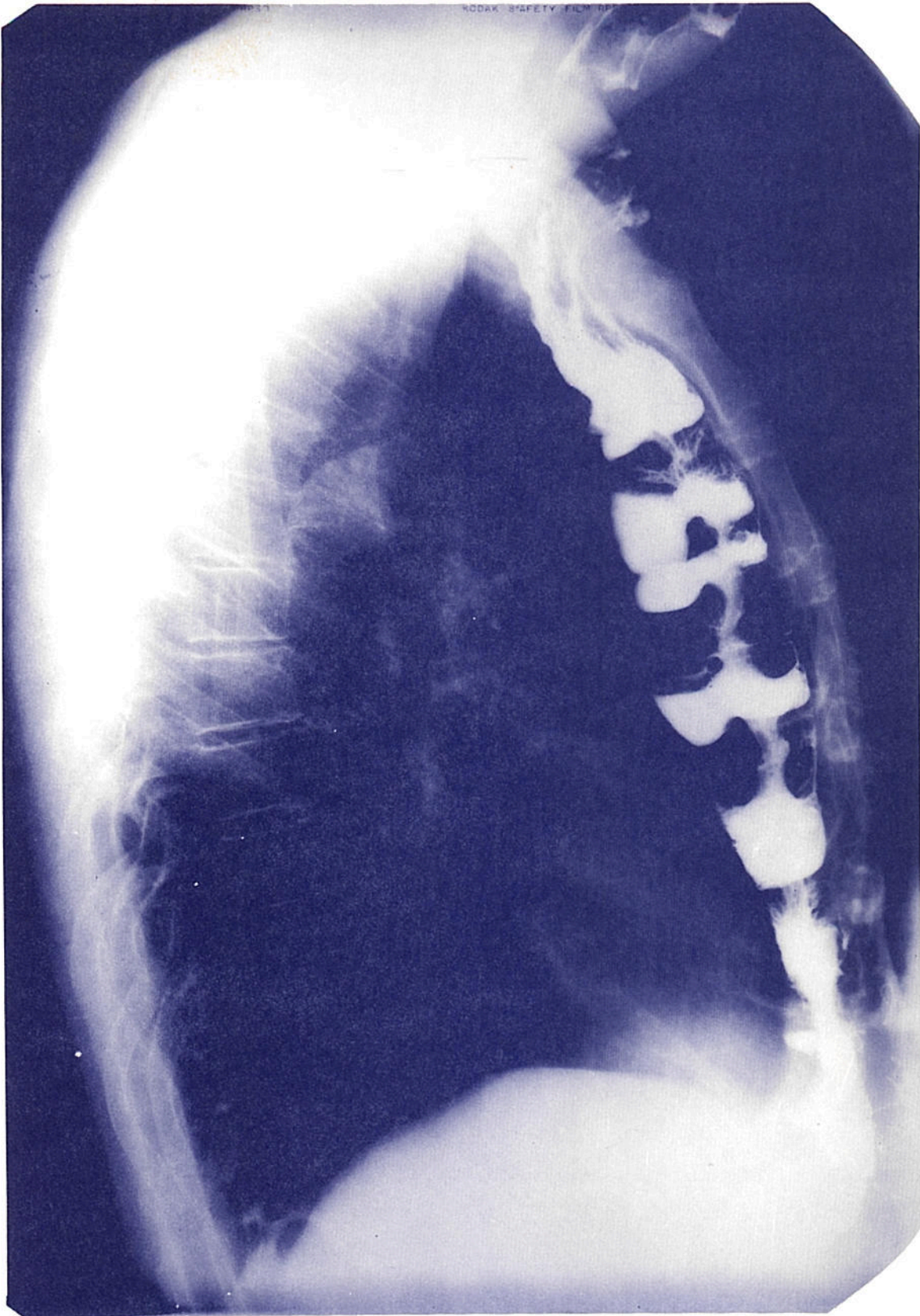

FIG. 5 — Radiografia mostrando o cólon transposto em posição retroesternal, unindo o esôfago cervical ao estômago.

O resultado da esofagocoloplastia era considerado:

Bom — se o paciente voltava a se alimentar por via oral sem dificuldade, ganhava peso e reintegrava-se no seu ambiente;

Satisfatório — se voltava a se alimentar sem dificuldade, o peso permanecia estacionário ou aumentava, reintegrava-se razoavelmente no seu meio ambiente, porém continuava com queixas digestivas, embora se considerasse melhor após a cirurgia;

Falho — se não havia melhora do estado pré-operatório.

4 – RESULTADOS

4 – RESULTADOS

4.1 – Resultados da esofagocoloplastia

Em todos os pacientes foi possível utilizar o segmento distal do cólon ascendente, todo o cólon transverso e parte do descendente, deixando como pedículo vascular a artéria e a veia cólicas esquerdas. A arcada marginal mostrou-se contínua e suficiente em todos os casos.

O cólon foi colocado em posição retroesternal em todas as cirurgias e a reconstrução foi feita entre o esôfago cervical e o estômago, em 34 pacientes. Em um paciente, com estenose cáustica de todo o esôfago (incluindo o cervical) e o estômago, a reconstrução foi feita entre a faringe e o jejuno proximal.

4.1.1 – Acidentes transoperatórios

O transoperatório da esofagocoloplastia decorreu sem acidentes em 30 pacientes; houve lesão da pleura mediastinal direita em 3 pacientes, lesão do nervo recorrente esquerdo em 2 pacientes e sangramento retroesternal abundante em um paciente (Tabela 11). As lesões pleurais foram tratadas com drenagem torácica fechada. O paciente que apresentou sangramento retroesternal abundante foi submetido a esternotomia imediata e ligadura dos vasos sangrantes (veias do plexo venoso retroesternal). Não houve morte no transoperatório.

TABELA 11
Acidentes transoperatórios

Acidentes	Casos	%
Perfuração da pleura direita	3	8,6
Lesão do nervo recorrente	2	5,7
Sangramento retroesternal	1	2,9
Total	6	17,2

4.1.2 – Pós-operatório imediato

Os pacientes desenvolveram as seguintes complicações imediatas: infecção do ferimento cervical em 18 pacientes, sendo esta a complicação mais freqüente; infecção do ferimento abdominal apareceu em 6 pacientes; fístula cervical foi detectada em 5 pacientes; atelectasia pulmonar em 5 casos; broncopneumonia e fístula pelo orifício da gastrostomia foram encontradas 2 vezes; estenose cervical, pneumotórax, peritonite por escape da gastrostomia, evisceração e embolia pulmonar apareceram uma só vez cada uma. Apenas um paciente morreu no pós-operatório imediato (vigésimo dia), por embolia pulmonar; 7 pacientes não desenvolveram complicações nesse período.

TABELA 12
Complicações pós-operatórias imediatas, nos 35 pacientes

Complicação	Casos	%
Infecção do ferimento cervical	18	51,4
Infecção do ferimento abdominal	6	17,1
Fístula cervical	5	14,2
Atelectasia pulmonar	5	14,2
Broncopneumonia	2	5,7
Fístula pelo orifício da gastrostomia	2	5,7
Pneumotórax direito	1	2,8
Estenose cervical	1	2,8
Peritonite por escape da gastrostomia	1	2,8
Evisceração	1	2,8
Embolia pulmonar	1	2,8
Morte	1	2,8

Os pacientes com infecção do ferimento cervical foram tratados com drenagem, limpeza local e curativos freqüentes com soro fisiológico. Todos evoluíram bem. Os pacientes com infecção do ferimento abdominal foram tratados com abertura total do segmento infectado, limpeza e curativos freqüentes com soro fisiológico. As atelectasias pulmonares foram tratadas com fisioterapia respiratória intensiva; 3 melhoraram e 2 desenvolveram broncopneumonia, que, tratados com antibióticos e fisioterapia respiratória, regrediram. Os pacientes com fístula da anastomose esofagocólica ficaram sem receber alimentação, por via oral, até o fechamento completo da fístula; todas, exceto uma, fecharam durante o período de hospitalização. O paciente que recebeu alta com fístula na região cervical, continuou com alimentação pela gastrostomia; houve fechamento da fístula após 3 semanas de tratamento ambulatorial. Os pacientes com fístula gástrica pelo orifício da gastrostomia, foram tratados conservadoramente; em um paciente houve fechamento completo da fístula, e um outro faleceu por embolia pulmonar no vigésimo dia pós-operatório. O paciente que apresentou

peritonite por escape da gastrostomia foi submetido a laparotomia, lavagem da cavidade abdominal com soro fisiológico e reconstrução da gastrostomia. O paciente recuperou-se. As demais complicações, tratadas, evoluíram bem.

O tempo médio de hospitalização após a esofagocoloplastia foi de 36,6 dias (Tabela 13).

TABELA 13
Tempo de hospitalização após a esofagocoloplastia

Tempo de hospitalização (dias)	Casos	%
10 a 20	11	31,4
20 a 30	12	34,3
30 a 60	8	22,9
60 ou mais	4	11,4
Total	35	100,0

4.1.3 – Pós-operatório tardio

Após a alta hospitalar, os pacientes foram acompanhados, em média, durante um período de 9,7 meses, devendo-se observar que não se alcançou, com a maioria deles, um acompanhamento longo, como seria de se desejar. Entretanto, registra-se que 8 deles tiveram acompanhamento por mais de um ano; sendo que desses 8 pacientes, 5, por mais de dois anos; 2, por mais de 3 anos e 1 até 4 anos. O restante dos pacientes, com menos de um ano de acompanhamento. Veja-se a tabela 14.

TABELA 14
Tempo de acompanhamento dos pacientes no pós-operatório da esofagocoloplastia

Tempo (meses)	Casos	%
Menos de 1	1	2,8
de 1 a 3	8	22,9
de 3 a 6	10	28,6
de 6 a 12	8	22,9
de 12 a 24	3	8,5
de 24 ou mais	5	14,3
Total	35	100,0

As complicações tardias, conseqüentes da esofagocoloplastia, estão registradas na Tabela 15.

TABELA 15
Complicações tardias da esofagocoloplastia

Complicação	Casos	%
Obstrução intestinal	2	5,7
Estenose da anastomose cervical	2	5,7
Hérnia na incisão abdominal	1	2,8
Fístula cervical	1	2,8
Disfagia leve	1	2,8

Os pacientes com obstrução intestinal foram reoperados: um, 7 meses depois. Evoluiu bem dessa segunda cirurgia. O outro, dois meses e meio depois. Morreu no pós-operatório imediato dessa segunda intervenção, por broncopneumonia de aspiração.

Com referência aos pacientes com estenose tardia, um deles já havia apresentado o mesmo problema no pós-operatório imediato e era conseqüente da esofagite cáustica; o outro, portador de carcinoma de esôfago, não tinha complicado no pós-operatório imediato. Ambos foram reoperados e não apresentaram mais problemas nesse local.

O paciente com hérnia incisional não retornou para a devida correção cirúrgica, apesar de que lhe fora indicada.

Na disfagia leve, o paciente era portador de carcinoma epidermóide, e apresentava estreitamento discutível na anastomose esofagocólica; foram indicadas dilatações, porém o paciente não retornou para esse tratamento e sim 4 anos mais tarde, com metástases generalizadas.

As alterações do peso, após a esofagocoloplastia, estão na Tabela 16. Houve aumento de peso em 25 pacientes. Em 6 não se observou nenhuma variação; 4 continuaram emagrecendo. Os pacientes em que não houve variação ou que continuaram emagrecendo eram todos portadores de carcinoma de esôfago.

TABELA 16
Alteração do peso no pós-operatório

Alteração do peso	Casos	%
Aumentaram	25	71,5
Não variaram	6	17,1
Diminuíram	4	11,4
Total	35	100,0

A reintegração de todos no seu meio ambiente foi estimulada e 21 pacientes voltaram a trabalhar; 7 não o conseguiram e em 7 casos não se teve conhecimento da volta ao trabalho (Tabela 17).

TABELA 17

Volta ao trabalho dos pacientes operados

Voltaram ao trabalho	Casos	%
Sim	21	60,0
Não	7	20,0
Ignorado	7	20,0
Total	35	100,0

Os resultados das esofagocoloplastias realizadas foram considerados, segundo o critério estabelecido em casuística e metodologia (página 31), bons em 12 casos, sendo 6 nos pacientes com estenose cáustica, em 19, os resultados foram satisfatórios e em 4, houve falha (Tabela 18).

TABELA 18

Resultados da esofagocoloplastia

Resultado	Casos	%
Bom	12	34,3
Satisfatório	19	54,3
Falho	4	11,4
Total	35	100,0

4.2 – Evolução dos pacientes

Os pacientes com estenose cáustica de esôfago reintegraram-se no seu meio ambiente e de trabalho em 6 casos. Um ainda está em tratamento ambulatorial, apresenta lesões de laringe e a função respiratória é feita através de uma traqueostomia. O paciente, que tentou suicídio ingerindo grande quantidade de solução de soda cáustica, encontra-se relativamente reintegrado no seu meio ambiente e tem uma grande vontade de viver; colabora muito nos tratamentos. A esofagocoloplastia foi realizada entre a faringe e o jejuno e o paciente alimenta-se atualmente só por via oral, de modo satisfatório.

Dos 27 pacientes com carcinoma de esôfago e que sobreviveram à esofagocoloplastia, 1 faleceu ainda no hospital, 2 meses após a cirurgia por metástases generalizadas e caquexia carcinomatosa; 5 faleceram por metástases generalizadas num período que variou de 6 meses a 4 anos; 1 faleceu, 2,5 meses após, por broncopneumonia de aspiração, durante uma laparotomia exploradora; 20 pacientes deixaram de comparecer para revisão depois de um período que variou de 2 a 36 meses.

Apenas 1 paciente com carcinoma de esôfago e que foi submetido a tratamento com intenções curativas (radioterapia, esofagectomia e esofagocoloplastia) continuava vivo e sem evidência de recidiva da doença, 3 anos após o tratamento e que também deixou de comparecer para revisão.

5 – DISCUSSÃO

5 – DISCUSSÃO

5.1 – Características dos pacientes

Nos casos estudados, neste trabalho, verificou-se que a média de idade dos pacientes com estenose cáustica é muito menor do que a dos portadores de carcinoma de esôfago. Essa diferença apresenta significância estatística ($P < 0,001$).

A média de idade dos pacientes com carcinoma de esôfago submetidos a esofagocoloplastia foi de 51,6 anos – inferior à média global (56 anos) de 280 pacientes com carcinoma de esôfago já analisados em trabalho anterior do autor⁶. Houve uma predominância do carcinoma de esôfago no sexo masculino, cor branca, dados semelhantes aos encontrados anteriormente⁶.

Os pacientes com estenose cáustica apresentavam um longo período de disfagia, com uma média de 14,9 anos, média superior à encontrada por Altenfelder-Silva⁷, que foi de 6 anos e 7 meses.

Por outro lado, os portadores de carcinoma de esôfago apresentavam um tempo médio de disfagia de 6,23 meses, com um desvio padrão de 3,37 meses. Esses dados assemelham-se aos encontrados anteriormente⁶: média de 6,5 meses, com desvio padrão de 4,85 meses. Goodner^{5,6} e Rubin et alii^{1,6,1} chamam a atenção para o fato de que os pacientes aprendem cedo a evitar alimentos sólidos e mudam sua dieta para semi-sólidos e líquidos, procurando recurso médico quando a doença ultrapassou os limites de cura.

Dos 28 pacientes com carcinoma de esôfago desta série, 10,7% apresentavam disfagia total, 53,6% só se alimentavam com líquidos e 35,7% com líquidos e semi-sólidos (Tabela 6).

Os pacientes com estenose cáustica de esôfago apresentavam algum grau de desnutrição, apesar da alimentação por gastrostomia.

Os pacientes com carcinoma de esôfago apresentavam um emagrecimento médio de 9,0kg, com um desvio padrão de 5,5kg. A média de emagrecimento nos 280 pacientes estudados anteriormente⁶ foi de 10,8kg, com um desvio padrão de 5,9kg.

Estes dados nos mostram que os pacientes com carcinoma de esôfago procuram tratamento após emagrecimento acentuado, sendo causa importante de má evolução pós-operatória^{1,2,170}.

Os 35 pacientes submetidos a esofagocoloplastia se apresentavam com bom estado de nutrição em 20% dos casos, regular em 57% e mau em 17,1% (Tabela 7).

5.2 – A técnica cirúrgica

O restabelecimento do trânsito do esôfago, em pacientes com estenose cáustica extensa e intratável por dilatações, requer uma reconstrução do tracto digestivo, da região cervical ao abdome.

A esofagectomia subtotal, iniciada por Torek^{190, 191}, 1913, para tratar carcinoma do esôfago torácico médio e alto, e mais recentemente defendida por Artigas¹⁰, Beck e Baronofsky¹⁶, Nakayama et alii^{127, 128, 129, 130}, Oliveira e Goldenberg¹³⁸, Sanderson e Bernatz¹⁶⁴, Scanlon et alii¹⁶⁷, Watson et alii^{199, 200}, entre outros, acarreta um problema de reconstrução extensa do trânsito esofágico. Essa ressecção ampla, para esses autores, está indicada porque os vasos linfáticos intramurais distribuem células neoplásicas, ao longo do esôfago, tanto acima como abaixo dos limites palpáveis do tumor. Bergman²¹, 1959, e Wallau¹⁹⁶ entre nós, demonstraram a presença de focos neoplásicos além dos limites macroscópicos do carcinoma esofágico e inclusive nas margens de ressecção cirúrgica.

A utilização do estômago para a reconstrução do trânsito esofágico tem uma alta ocorrência de esofagites de refluxo^{19, 148, 154} e apresenta uma alta incidência de deiscência da sutura esofagogástrica, especialmente quando essa anastomose é realizada no tórax superior. Maillard et alii¹⁰⁶, revisando 472 pacientes submetidos a ressecção do esôfago por carcinoma e com reconstrução por anastomose esofagogástrica, encontraram 88 deiscências de sutura com a morte de 82 pacientes, a maior falha foi nos pacientes com carcinoma de terço médio.

As arcadas vasculares do jejuno não permitem, na maioria das vezes, isolamento da alça até a região cervical. Contudo, nas esofagectomias distais, os segmentos do jejuno são muito utilizados^{115, 148}.

O cólon apresenta uma série de vantagens para essa substituição e muitos trabalhos comprovaram a sua utilização, especialmente, após as publicações de Orsoni¹³⁹, Orsoni e Lemaire¹⁴⁰ e Rudler e Monod-Broca¹⁶³, em 1950.

A colocação subcutânea do cólon, na região anterior do tórax, traz problemas estéticos, estenoses e outros inconvenientes. Quando colocado no mediastino posterior, verificou-se que, além de se necessitar de um segmento mais longo, as deiscências da anastomose esofagocólica causam mediastinite e morte dos pacientes¹⁴⁸.

Os trabalhos de Robertson e Sarjeant¹⁵⁶, em 1950, preconizando o uso da região retroesternal para as esofagojejunoplastias, alertaram os cirurgiões para essa nova possibilidade e, assim, Mahoney e Sherman¹⁰⁵, 1954, publicaram a realização de uma esofagocoloplastia retroesternal, unindo o esôfago cervical ao estômago. Muitos trabalhos se seguiram utilizando essa técnica e comprovando a sua eficácia.

O segmento de cólon e pedículo nutriente mais adequados, a serem utilizados nesta cirurgia, passaram a ocupar a atenção dos cirurgiões, sendo ainda hoje, motivo de discussões.

Assim, o cólon direito, utilizado mais freqüentemente, tem apresentado os inconvenientes de grande volume, paredes finas e vascularização irregular^{16, 103, 125, 189}. Por outro lado, quando um segmento do íleo é utilizado junto com esta porção do cólon, a anastomose ileoesofágica é, freqüentemente, sede de estenoses³¹.

As insatisfações com o cólon direito levaram alguns cirurgiões a preferirem o cólon esquerdo, que apresenta menor volume, porém nutrido pela artéria cólica média. Nesta cirurgia, o cólon fica em posição antiperistáltica. Alguns autores afirmam que o segmento esquerdo nessa posição comporta-se como um conduto sem movimentos peristálticos^{16, 58, 143}, não opondo resistência ao trânsito alimentar da faringe ao estômago. Jones et alii⁸⁶, demonstraram, porém, que o cólon apresenta contrações enérgicas quando estimulado pelo ácido clorídrico e Hong et alii⁷⁸, comparando duas séries de pacientes — uma em posição isoperistáltica e outra anisoperistáltica —, concluíram que havia maior regurgitação e fístulas cervicais de difícil tratamento, quando a alça era situada em posição anisoperistáltica. Outros autores^{9, 14, 31, 32, 43, 80, 147, 170, 172, 177, 193} referem regurgitação nesta posição e preferem que a alça interposta fique em posição isoperistáltica.

A utilização do cólon transverso, com pequenos segmentos dos cólons ascendente e descendente, vascularizado pelas artéria e veia cólicas esquerdas, como preferem Raia et alii^{148, 150}, parece ser o melhor procedimento, pois apresenta todas as qualidades de um bom segmento: comprimento adequado, bom suprimento sangüíneo marginal, resistência maior à digestão péptica, volume limitado e situado em posição isoperistáltica.

Embora o cirurgião tenha preferência por um determinado segmento, é importante que a decisão de utilizá-lo seja tomada no ato cirúrgico, após avaliação cuidadosa do padrão vascular presente, não devendo haver uma atitude rígida e inflexível tomada previamente.

Existe a possibilidade de que não haja continuidade da artéria marginal ao longo de todo o trajeto cólico, como foi demonstrado por Robillard e Shapiro¹⁵⁷, que não encontraram continuidade entre a cólica média e a cólica esquerda em duas das cem peças anatômicas estudadas. Essa variabilidade da ramificação arterial também foi observada em 20 cólons, por Beck e Baronofsky¹⁶. As variações da rede venosa, estudadas por Nicks¹³⁴ e Pouyet et alii¹⁴⁷, devem ser bem avaliadas antes da decisão quanto ao segmento cólico a ser utilizado. Clowes³⁶ e Mayo¹¹³ chamam a atenção para o problema da drenagem venosa, pouco valorizada na maioria dos trabalhos publicados e que pode, tanto quanto a má irrigação arterial, ser responsável pela necrose da alça interposta.

Para estudar a suplência arterial do cólon de pacientes a serem submetidos a esofagocoloplastia, especialmente se forem idosos, Wilkins e Burke²⁰² têm utilizado a investigação angiográfica pré-operatória.

Altenfelder-Silva⁷, Goffi e Altenfelder-Silva⁵⁴, visando a melhorar a irrigação do cólon transposto, conservam a artéria marginal descendente como vaso adicional no pedículo nutriente. Com este mesmo objetivo, Goligher e Robin⁵⁵ e Bar-Maor e Nissan¹³ realizavam a operação em dois tempos: no primeiro estágio, ligam todos os ramos arteriais, com exceção do pedículo nutriente; dois meses depois, completam a cirurgia transpondo o cólon. Para garantir uma fonte adicional de suprimento sangüíneo, Androsov⁸ anastomosava os vasos cólicos do segmento transposto com a artéria mamária interna.

A preocupação com as variações anatômicas e, especialmente, com a continuidade da artéria marginal no ângulo esplênico, levou a que se fizesse um estudo em 20 cólons de cadáveres recentes, injetando mercúrio metálico na artéria cólica esquerda, radiografando-se

as peças dessa forma preparadas (Figuras 6 e 7). Em todos os casos, assim estudados, foi encontrada continuidade no ângulo esplênico. A vascularização mais irregular, tênue e deficiente foi observada no cécum e cólon ascendente. Em um caso observou-se interrupção da artéria marginal entre a cólica direita e a ileocólica⁵. Esses achados assemelham-se aos encontrados por Pouyet et alii¹⁴⁷.

Em todos os pacientes deste trabalho submetidos a esofagocoloplastia, encontrou-se suficiente nutrição vascular através dos vasos cólicos esquerdos. Sempre foram utilizadas as artéria e veia cólicas esquerdas como pedículo, sem necessidade de pedículo acessório. Os testes durante a cirurgia revelavam irrigação sangüínea suficiente.

A etapa cervical da cirurgia é de fundamental importância, pois as fístulas e estenoses da anastomose esofagocólica são freqüentes. Foi dedicado especial cuidado em sua realização. A artéria tireoidéia inferior esquerda jamais foi ligada, porque o esôfago cervical recebe irrigação das artérias tireoidéias inferiores. Alguns autores a ligam sistematicamente¹⁴⁸ e outros, ocasionalmente⁷.

Realizou-se a anastomose esofagocólica término-lateral, incisando o cólon sobre a ténia livre do mesmo, por ser a parte mais espessa da parede. Esta anastomose foi executada de modo mais amplo possível, com pontos separados e em dois planos de sutura. No segundo plano, sero-muscular, a parede do cólon foi movida na direção craneal e situada em torno do esôfago, de modo que toda a anastomose ficasse protegida pela serosa do cólon. Poucos autores, como Chrisopathis³³ e Jeziro⁸², utilizaram a anastomose término-lateral. Esta anastomose foi realizada em 33 dos pacientes deste trabalho; em um caso não foi possível executá-la, porque havia estenose do esôfago cervical, assim, a anastomose realizada foi entre o cólon e a faringe, término-lateral. Em outro paciente, a anastomose esofagocólica não foi executada para não lesar a vascularização do cólon na região, tendo sido, então, realizada uma anastomose término-terminal. Neste paciente houve fístula cervical. Alguns autores^{33, 53, 64, 65, 109} exteriorizam a extremidade proximal do cólon transposto na região cervical, especialmente se a viabilidade deste segmento for duvidosa. Nos casos deste trabalho, não houve necessidade do uso dessa técnica.

Era retirado o apêndice xifóide sistematicamente, o que facilitava a confecção do túnel retroesternal. Ferrer e Bruck⁴³ afirmam que a ressecção do apêndice xifóide evita a obstrução da alça interposta, ocorrência encontrada por eles, quando não o ressecavam.

Tem sido realizada, nos casos deste trabalho, como rotina, a pilorooplastia, para melhorar a drenagem gástrica. Muitos autores^{29, 40, 79, 96, 109, 166} a preconizam com essa finalidade, mesmo que não haja vagectomia.

A ressecção do esôfago em pacientes com estenose cáustica é uma cirurgia extremamente difícil, por causa da reação inflamatória e cicatricial periesofágica^{123, 159, 186}. Os argumentos a favor da esofagectomia são baseados, principalmente, na possível transformação maligna da mucosa esofágica atingida pela soda cáustica, como referem Benedict²⁰, Gaillard et alii⁴⁸, Joske e Benedict⁸⁷ e Kinnman et alii⁹³. Postlethwait et alii¹⁴⁶ são de opinião que o risco de uma transformação carcinomatosa é, provavelmente, menor que o risco representado pela esofagectomia. Nardi³¹, Raia et alii¹⁴⁸ aconselham deixar o esôfago "in situ".

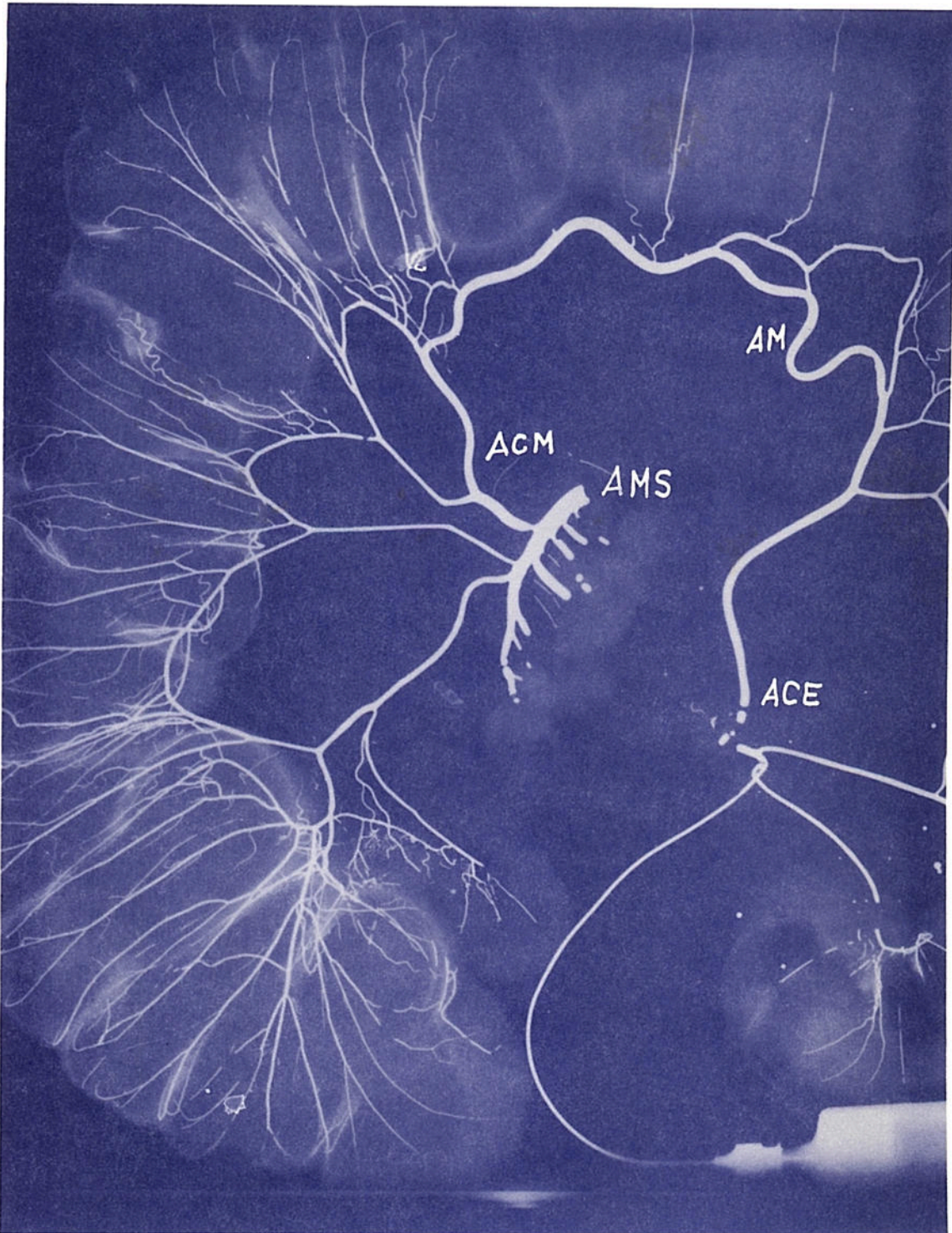

FIG. 6 — Estudo radiológico de peça anatômica, após injeção de substância radiopaca na artéria mesentérica inferior.

AMS — artéria mesentérica superior;
ACM — artéria cólica média;
AM — artéria marginal;
ACE — artéria cólica esquerda.

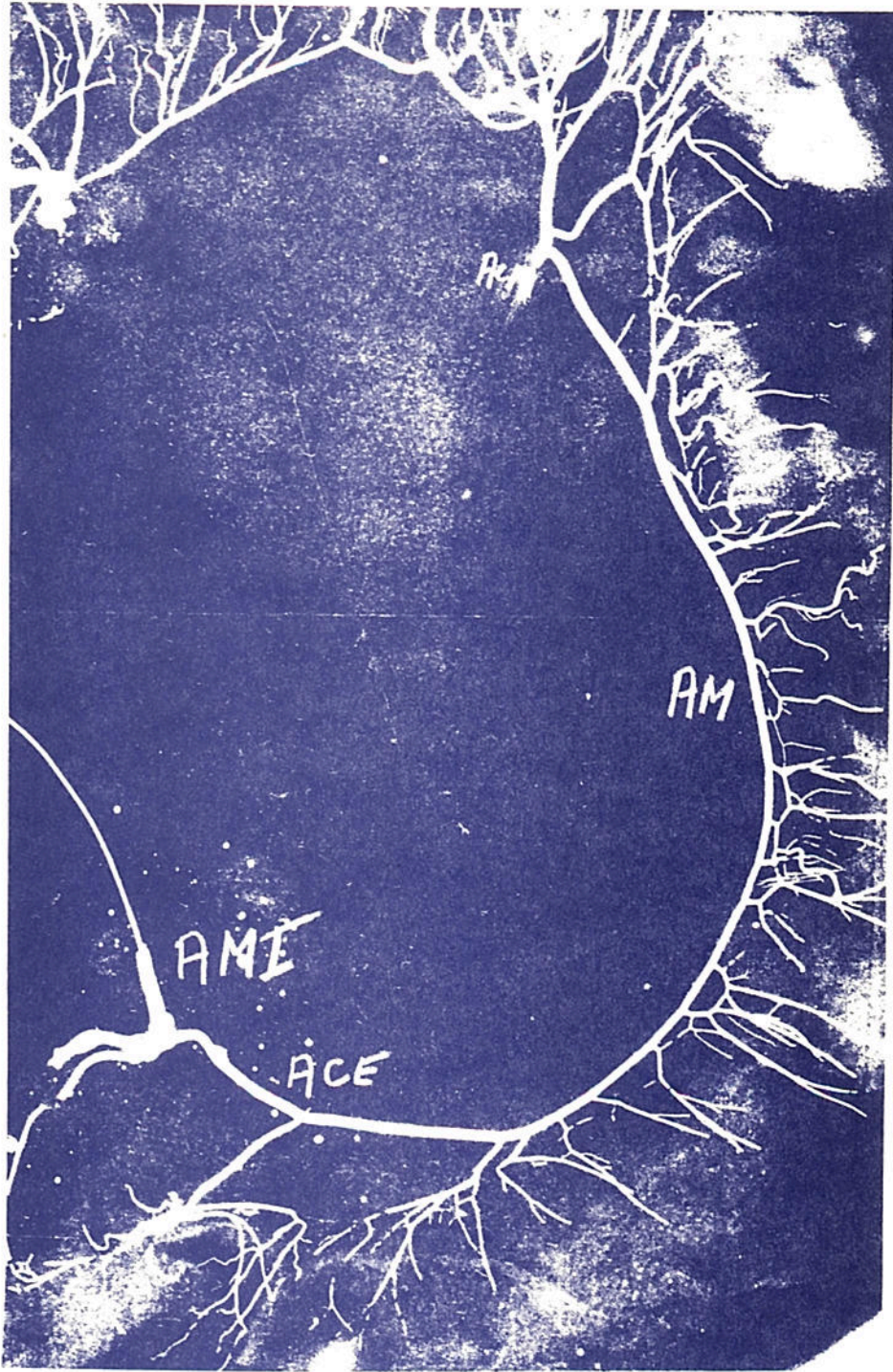


FIG. 7 — Estudo radiológico de peça anatômica, após a injeção de substância radiopaca na artéria mesentérica inferior.

ACM — artéria cólica média;
AM — artéria marginal;
ACE — artéria cólica esquerda;
AMI — artéria mesentérica inferior.

5.3 – Os resultados

5.3.1 – Acidentes transoperatórios

A lesão da pleura mediastinal direita foi verificada em 3 pacientes; em dois deles a lesão foi constatada no transoperatório e em um, no pós-operatório imediato, tendo este último apresentado um pneumotórax à direita. Nestes 3 casos foi realizada a drenagem torácica fechada, tendo sido favorável a evolução do tratamento. Postlethwait et alii^{1 4 6} referem um caso de morte ocorrida em consequência de hérnia e necrose da parede do cólon, pela lesão pleural. Os demais acidentes transoperatórios referidos na Tabela 11 evoluíram bem. O sangramento abundante do espaço retroesternal na dissecação do túnel não tem sido descrito. Rapant e Pegrin^{1 5 1} fizeram um estudo topográfico da região retroesternal em cadáveres e chamaram a atenção para a possibilidade de abertura de um falso plano de dissecação com a lesão de estruturas importantes. Referem a possibilidade de lesão da veia mamária esquerda, porém não referem a possibilidade de lesão do plexo venoso retroesternal. No paciente desta série, em que houve sangramento do mediastino anterior, acima referido, a dissecação do espaço retroesternal foi realizada como nos demais casos descritos em Casuística e Metodologia. A esternotomia imediata mostrou apenas lesão de veias do espaço retroesternal, sem evidência de lesão de outras estruturas. Os autores são unânimes na descrição da simplicidade da dissecação desse espaço. Para Guida^{6 4}, a tunelização retroesternal oferece as seguintes vantagens: tecnicamente é realizada com grande simplicidade, pois a extirpação do apêndice xifóide e a incisão dos planos superficiais acima da fúrcula esternal, permite o descolamento digital ao se efetuar uma pressão contra a face posterior do esterno.

Conforme mostra a Tabela 11, trinta pacientes (85,7%) não tiveram acidentes transoperatórios.

5.3.2 – Pós-operatório imediato

A esofagocoloplastia não causou óbito nos 7 pacientes portadores de estenose cáustica de esôfago.

Dos 28 pacientes com carcinoma de esôfago, 1 faleceu no pós-operatório imediato por embolia pulmonar, representando, pois, uma incidência de 2,8% de mortalidade operatória nas 35 esofagocoloplastias realizadas. A mortalidade operatória observada por outros autores (Tabela 19) foi de: 1,7%, para Chien et alii^{3 1}; 3,3%, para Altenfelder-Silva⁷; 4,8%, para Belsey^{1 9}; 5,7%, para Melksraitis^{1 4} e 6,2%, para Hong et alii^{7 8}. Thomas^{1 8 7} afirma que, em pacientes operados por carcinoma, a mortalidade cirúrgica é de 26,6%.

Postlethwait et alii^{1 4 6}, 1971, revendo 1024 casos publicados, encontraram uma mortalidade global de 11,8%, sendo que para os casos benignos a percentagem caía para 7,5% e para os casos malignos a incidência de óbito passou para 24,5%. Nesta revisão^{1 4 6} a causa de morte mais freqüentemente apontada foi a isquemia do cólon transposto, que ocorreu em cerca de 8% dos casos.

Em nossa série de 35 pacientes não houve isquemia ou qualquer outra alteração vascular da alça transposta. Altenfelder-Silva⁷, Burdette^{2,5}, Chien et alii^{3,1}, Gregorie^{5,8}, Groves e Silver^{6,1}, Vincent e Webster^{1,9,3}, entre outros, não relatam em suas observações necrose isquêmica do cólon interposto.

TABELA 19
Mortalidade operatória de acordo com diversos autores

Autores	Total casos	Mortes	Mortalidade %
Chien et alii ^{3,1}	60	1	1,7
Altenfelder-Silva ⁷	30	1	3,3
Belsey ^{1,9}	105	5	4,8
Melksraitis ^{1,14}	35	2	5,7
Hong et alii ^{7,8}	80	5	6,2
Autor	35	1	2,8

A infecção do ferimento cervical foi a complicação mais freqüente que se encontrou no pós-operatório imediato de nossos pacientes. Revela uma percentagem de 51,4% nos operados (Tabela 12).

A fístula cervical, formada pela deiscência da sutura esofagocólica, ocorreu em 5 pacientes, com uma incidência de 14,2%. Esta é a complicação mais freqüente nos casos descritos por Altenfelder-Silva⁷ que relata uma incidência de 53,3%; outros autores (Tabela 20) encontraram uma incidência menor: Chien et alii^{3,1} 10,0%; Raia et alii^{1,4,8,15,0} 17,1%; Azar et alii^{1,1} 25,0%; Hong et alii^{7,8} 28,5%; Melksraitis^{1,14} 31,4%; Stephens^{1,7,8} 48,0%; Vincent^{1,9,3} 50,0%, entre outros.

TABELA 20
Fístula cervical – de acordo com diversos autores

Autores	Total casos	Fístulas	%
Chien et alii ^{3,1}	60	6	10,0
Raia et alii ^{1,4,8}	85	15	17,1
Azar et alii ^{1,1}	60	15	25,0
Hong et alii ^{7,8}	81	23	28,5
Melksraitis ^{1,14}	35	11	31,4
Stephens ^{1,7,8}	21	10	48,0
Vincent ^{1,9,3}	20	10	50,0
Altenfelder-Silva ⁷	30	16	53,3
Autor	35	5	14,2

A média de tempo de hospitalização pós-operatória de 36,6 dias foi alta, sendo que a maioria dos pacientes (65,7%) permaneceu no hospital menos de 30 dias após a cirurgia (Tabela 15). Altenfelder-Silva⁷ relata uma permanência média pós-operatória de 17 dias.

5.3.3 – Pós-operatório tardio

Seria de desejar que os pacientes fossem acompanhados durante um tempo suficientemente longo para se ter uma boa estimativa da evolução do pós-operatório. Nos pacientes estudados neste trabalho, oito deles foram acompanhados além de 1 ano, depois da esofagocoloplastia, sendo que, como já foi dito, desses oito pacientes, cinco além de 2 anos, dois por mais de 3 anos, observando-se que apenas um paciente alcançou 4 anos de assistência, assim mesmo, intercalada com um longo período de afastamento. Contudo, a média de acompanhamento dos 35 casos foi de apenas 9,7 meses. É que 80% dos pacientes procediam do interior (Tabela 4) e, portanto, dificilmente voltavam, além de duas ou três vezes, ao Serviço de Reavaliação.

A estenose da conexão esofagocólica apareceu em 2 pacientes. Um já a apresentava no pós-operatório imediato, conseqüente à estenose cáustica; o outro, portador de carcinoma de esôfago, desenvolveu-a depois; ambos foram reoperados. Um terceiro paciente apresentava disfagia leve, embora, ao exame radiológico, apresentasse boas condições de trânsito. Esse mesmo paciente não retornou para tratamento por dilatações; somente o fez 4 anos depois, quando apresentava metástases generalizadas. Nenhum desses 3 últimos pacientes tinha apresentado fístula no pós-operatório imediato.

A incidência de estenose da junção esofagocólica foi, portanto, de 5,7%, e se for considerado o paciente com disfagia leve, a incidência seria de 8,5%.

A estenose da conexão esofagocólica é relatada como uma das complicações tardias mais freqüentes (Tabela 21): Raia et alii¹⁴⁸ relatam uma incidência de 11,7%; Melksraitis¹¹⁴ 20,0%; Azar et alii¹¹ 25,0%; Chien et alii³¹ 25,0%; Stephens¹⁷⁸ 33,3%, entre outros. A maioria dos autores a consideram como conseqüência das fístulas da anastomose esofagocólica no pós-operatório imediato.

TABELA 21

Estenose da anastomose esofagocólica de acordo com diversos autores

Autores	Total casos	Estenoses	%
Altenfelder-Silva ⁷	30	2	6,6
Raia et alii ¹⁴⁸	85	10	11,4
Melksraitis ¹¹⁴	35	7	20,0
Azar et alii ¹¹	60	15	25,0
Chien et alii ³¹	60	15	25,0
Stephens ¹⁷⁸	21	7	33,3
Autor	35	3	8,5

Altenfelder-Silva⁷, embora apresente uma incidência de 53,3% de fístulas cervicais no pós-operatório imediato, relata apenas 2 casos (6,6%) de estenose tardia nessa região. Atribui essa baixa incidência a uma anastomose ampla, inclusive seccionando o músculo cricofaríngeo.

Cianciarulo^{3,5} adverte sobre o risco de se praticar a anastomose sobre um segmento que ainda seja sede de processo inflamatório em evolução nas esofagites cáusticas; ao se completar o processo de cicatrização, surge uma estenose extensa, em nível superior ao da linha de sutura e de difícil tratamento. Rapant e Pegrin^{1,5,1} também chamam a atenção para este problema e relatam as complicações severas que tiveram na anastomose do esôfago com o íleo, por operarem um paciente precocemente, antes que as lesões esofágicas estivessem estabilizadas.

Os resultados das esofagocoloplastias foram considerados bons em 12 pacientes (34,3%), sendo 6 de pacientes com estenose cáustica (um paciente com estenose cáustica extensa, inclusive de todo o estômago, teve resultado satisfatório); em 19 casos, os resultados foram satisfatórios (54,3%) e em 4 houve falha (11,4%) (Tabela 18). Altenfelder-Silva⁷ que analisou 30 pacientes com estenose cáustica e que foram submetidos a esofagocoloplastia retroesternal, considerou bons resultados em 93,3% dos casos.

5.3.4 – Evolução dos pacientes

Nos pacientes com estenose cáustica a evolução mostrou boa readaptação à vida, e a possibilidade do retorno à alimentação por via oral foi um grande estímulo para os pacientes, mormente para aqueles que encaravam a disfagia ou a alimentação por gastrostomia como um castigo pela tentativa de suicídio. Apenas um paciente havia ingerido cáustico, acidentalmente, quando criança. O bom relacionamento dos pacientes com a equipe hospitalar tem mostrado tratar-se de um poderoso fator de reintegração dos mesmos no seu meio social.

Os 28 pacientes com carcinoma de esôfago procuraram tratamento porque apresentavam disfagia. Este problema foi resolvido em 27 casos. O tratamento curativo do carcinoma de esôfago é bastante desanimador^{1, 10, 45, 62, 67, 153, 175, 177, 187, 206}. Rubin et alii^{1,6,2} afirmam que, na literatura mundial, a sobrevida de 5 anos é insignificante.

Os trabalhos de Nakayama et alii^{1,2,8, 129, 130} e Akakura et alii³ preconizando radioterapia e esofagectomia ampla para o tratamento do carcinoma epidermóide do esôfago médio, deixando a reconstrução do trânsito para um terceiro estágio, trouxeram um novo entusiasmo ao tratamento desses tumores. Alguns autores, inclusive, passaram a indicar a esofagocoloplastia como primeiro estágio desse tratamento, deixando a radioterapia e a esofagectomia para estágios posteriores.

A evolução dos nossos pacientes que receberam tratamento com intenções curativas pode ser analisada no quadro descritivo a seguir:

Tempo de acompanhamento	Casos	Observações
2 anos	2	Metástases em linfonódios cervicais
3 anos	1	Sem evidências de metástases, deixou de comparecer para revisões
4 anos	1	Metástases generalizadas
– meses	3	Faleceram por metástases
– meses	3	Deixaram de comparecer para revisões

Três pacientes não completaram o tratamento, apesar das prováveis possibilidades de cura: dois porque negaram-se a continuar e um porque faleceu durante a radioterapia por complicação pulmonar durante cirurgia para desfazer uma obstrução intestinal.

A esofagocoloplastia realizada como método paliativo é defendida por muitos cirurgiões^{4, 10, 24, 148} e visa a dar uma sobrevida confortável ao doente. Outros métodos paliativos como a gastrostomia ou tubos intra-esofágicos apresentam sérios inconvenientes. As gastrostomias que, por si só, causam problemas locais e de dificuldade na ingestão de alimentos, especialmente preparados, determinam marcado sofrimento psíquico. Os tubos intraesofágicos podem causar perfurações, hemorragias, deslocamentos proximais ou distais e uma alta incidência de obstrução por alimentos que necessitam repetidas esofagoscopias para desobstruí-los⁴. Estes procedimentos têm indicação nos pacientes com mau estado geral ou metástases generalizadas^{4 5}.

Em 15 dos 35 pacientes estudados, neste trabalho, foi realizada a esofagocoloplastia paliativa. Catorze receberam alta, alimentando-se por via oral, e um faleceu no hospital por embolia pulmonar. O acompanhamento pós-operatório destes pacientes varia de 2 a 6 meses, período durante o qual eles se alimentavam por via oral, sem problemas. A maioria, contudo, deixou de comparecer para nova reavaliação, o que não permitiu estimar-se adequadamente a média do tempo de sobrevivência após a esofagocoloplastia paliativa.

6 – CONCLUSÕES

6 – CONCLUSÕES

– A esofagocoloplastia como ato cirúrgico isolado apresenta uma baixa mortalidade operatória;

– a colocação do cólon em posição retroesternal é uma cirurgia perfeitamente tolerada pelos pacientes;

– a utilização da porção distal do cólon ascendente, todo o cólon transversal e a porção proximal do descendente, fornece uma extensão suficiente para reconstruir o trânsito da região cervical ao abdome;

– a nutrição do segmento acima pelas artéria e veia cólicas esquerdas permite a sua colocação em posição isoperistáltica, fornecendo irrigação sangüínea suficiente;

– a anastomose esofagocólica término-lateral apresenta uma baixa incidência de fístulas ou estenoses nessa junção;

– a infecção do ferimento cervical é uma complicação freqüente da cirurgia;

– a avaliação dos resultados mostrou que uma porcentagem de 87,5% dos pacientes com estenose cáustica reintegrou-se ao trabalho e ao seu meio ambiente;

– 96,4% dos pacientes com carcinoma de esôfago voltaram a se alimentar por via oral;

– 53,5% dos pacientes com carcinoma de esôfago tiveram condições de ainda voltar ao trabalho.

7 – RESUMO

FACULDADE DE MEDICINA
UFRGS HCPA
BIBLIOTECA

7 – RESUMO

A esofagocoloplastia retroesternal é uma cirurgia que permite restabelecer o trânsito esofágico em pacientes com estenose extensa do esôfago e que não são passíveis de tratamento conservador com dilatações. A avaliação dos resultados dessa cirurgia em 7 pacientes, sem mortalidade operatória, confirma os resultados encontrados por outros autores.

A esofagocoloplastia retroesternal realizada em 28 pacientes, com carcinoma do esôfago torácico, para reconstruir o trânsito alimentar da região cervical ao abdome, mostrou bons resultados em 6 pacientes; satisfatórios em 18 casos e houve falha no tratamento em 4 pacientes. Todos retomaram a alimentação por via oral. Apenas 1 desses pacientes morreu no pós-operatório imediato, por embolia pulmonar, dando uma mortalidade global de 2,8% para os 35 pacientes submetidos à esofagocoloplastia.

A infecção cervical foi a complicação mais freqüente que encontramos no pós-operatório imediato, com uma incidência de 51,4%.

Fístula da anastomose esofagocólica ocorreu em 5 pacientes (14,2%).

A estenose da conexão esofagocólica ocorreu em 2 casos (5,7%) e que necessitaram reoperação.

O segmento de cólon utilizado, formado pela porção distal do cólon ascendente, todo o cólon transversal e parte do descendente, mostrou-se suficiente em todos os casos, tanto em extensão como em suprimento sanguíneo pelas artéria e veia cólicas esquerdas. Em nenhum momento houve isquemia ou qualquer tipo de sofrimento da alça transposta. Em todos os casos aqui relatados o cólon ficou em posição isoperistáltica.

8 – REFERÊNCIAS BIBLIOGRÁFICAS

8 – REFERÊNCIAS BIBLIOGRÁFICAS

- 1 – ACKERMAN, L.V. & DEL REGATO, J.A. – “Cancer of the digestive tract”. In: Id. – *Cancer; diagnosis, treatment, and prognosis*. 4. ed. St. Louis, C.V. Mosby, 1970. cap. 10. p. 408-26.
- 2 – ADAMS, W.E. & PHEMISTER, D.B. – Carcinoma of the lower thoracic esophagus; report of a successful resection and esophagogastronomy. *J. Thorac. Surg.*, 7:621-32, 1938.
- 3 – AKAKURA, I. et alii – Surgery of carcinoma of the esophagus with preoperative radiation. *Chest*, 57:47-57, 1970.
- 4 – ALDROVANDO, J. – Esofagocoloplastia paliativa no câncer do esôfago torácico. *Rev. Bras. Cirurgia*, 59:22-7, 1970.
- 5 – ALMEIDA, J.K. – Estudo da continuidade da artéria marginal do cólon e sua importância nas esofagocoloplastias. [A ser publicado].
- 6 – ALMEIDA, J.K. & MEINHARDT, N.G. – “Esophagus carcinoma; diagnostic and etiologic aspects”. In: International Symposium on Detection and Prevention of Cancer, 3.^o New York, Apr. 26 May 1.^o, 1976.
- 7 – ALTENFELDER-SILVA, P.F. – *Esofagocoloplastia; contribuição ao estudo de sua utilização no tratamento da estenose cáustica do esôfago no homem*. São Paulo, Fac. Med. U.S.P., 1972 [Tese].
- 8 – ANDROSOV, P.I. – Blood supply of mobilized intestine used for an artificial esophagus. *Arch. Surg.*, 73:917-26, 1956.
- 9 – ANDROSOV, P.I. – The choice of the method of introthoracic plastic operation to form artificial esophagus from small and large intestine. *Dis. Chest*, 45:372-9, 1964.
- 10 – ARTIGAS, G.V. – Tratamento cirúrgico do câncer do esôfago e do cárdia; experiência adquirida em 167 casos observados. *Revista CBC*, 1:55-60, 1969.
- 11 – AZAR, H.; CHRISPIN, A.R.; WATERSTON, D.J. – Esophageal replacement with transverse colon infants and children. *J. Pediatr. Surg.*, 6:3-9, 1971.
- 12 – BALLIVET, M. – La chirurgie radicale du cancer de l'oesophage thoracique. *J. Chir.*, (Paris) 55:165-6, 1940.
- 13 – BAR-MAOR, J.A. & NISSAN, S. – Improved vascularization of transplanted colon for esophageal replacement. *Surg. Gynecol. Obstet.*, 131:755-6, 1970.
- 14 – BARONOFSKY, I.D. – Discussion. In: HOPKINS, W.A. & ZWIREN, G.T. – Colon replacement of the esophagus in children. *J. Thorac. Cardiovasc. Surg.*, 46:354, 1963.
- 15 – BASMAJIAN, J.V. – The marginal anastomosis of the arteries to the large intestine. *Surg. Gynecol. Obstet.*, 99:614-6, 1954.
- 16 – BECK, A.R. & BARONOFSKY, I.D. – A study of the left colon as a replacement for the resected esophagus. *Surgery*, 48:499-509, 1960.
- 17 – BECK, A.R.; KREEL, I.; BARONOFSKY, I.D. Use of the left colon to replace the esophagus. *Am. J. Surg.*, 101:32-8, 1961.
- 18 – BECK, C. & CARREL, A. – Demonstration of specimens illustrating a method of formation of prethoracic esophagus. *Ill. Med. J.*, 7:463-4, 1905. Apud: SABISTON Jr., D.C. & SPENCER, F.C. – *Gibbon's surgery of the chest*. 3. ed. Philadelphia, W.B. Saunders, 1976. cap. 24. p. 722.
- 19 – BELSEY, R. – Reconstruction of the esophagus with the left colon. *J. Thorac. Cardiovasc. Surg.*, 49:33-55, 1965.
- 20 – BENEDICT, E.B. – Carcinoma of the esophagus developing in benign stricture. *N. Engl. J. Med.*, 224:408-12, 1941.
- 21 – BERGMAN, F. – Cancer of the oesophagus; a histological study of development and local spread of 10 cases of squamous cell carcinoma in the lower third of oesophagus. *Acta Chir. Scand.*, 117:356-65, 1959.
- 22 – BIRCHER, E. – Ein Beitrag zur plastischen Bildung eines neuen Ösophagus. *Zentralbl. Chir.*, 34:1479-82, 1907.
- 23 – BRAIN, R.H.F. & READING, P.V. – Colon transplantation into the pharynx and cervical oesophagus. *Br. J. Surg.*, 53:933-42, 1966.

- 24 – BRENTANO, L. – Tratamento do câncer de esôfago. *R. Med. ATM*, 5:447-52, 1970.
- 25 – BURDETTE, W.J. – Palliative operation for carcinoma of cervical and thoracic esophagus. *Ann. Surg.*, 173:714-32, 1971.
- 26 – BURDETTE, W.J. & JESSE, R. – Carcinoma of the cervical oesophagus. *J. Thorac. Cardiovasc. Surg.*, 63:41-53, 1972.
- 27 – CAMARA-LOPES, L.H. – Intrathoracic use of large bowel after subtotal esophagectomy for cancer. *J. Thorac. Surg.*, 25:205-14, 1953.
- 28 – CARTER, B.N. – Resection of a portion of the thoracic esophagus for carcinoma; a report of two cases. *Surg. Gynecol. Obstet.*, 71:624-32, 1940.
- 29 – CARVALHO-PINTO, V.A.; MAKSOUD, J.G.; MEDEIROS, G.M. – Reconstrução cirúrgica do esôfago na infância: esofagocoloplastia. *Rev. Assoc. Med. Bras.*, 11:447-53, 1965.
- 30 – CATTEL, R.B. – Ressection of the lower esophagus for carcinoma. *Surg. Clin. North. Amer.*, 21:649-55, 1941.
- 31 – CHIEN, K.Y.; HANG, P.Y.; LU, K.S. – Esophagoplasty for corrosive stricture of the esophagus: an analysis of 60 cases. *Ann. Surg.*, 179:510-15, 1974.
- 32 – CHRYSOSPETHIS, P.J. & GOLEMATIS, B. – The use of the colon as a substitute for the oesophagus. *Gut*, 3:162-66, 1962.
- 33 – CHRYSOSPETHIS, P.J. – The large bowel substitute for the esophagus. *Pacif. Med. Surg.*, 75:141-7, 1967.
- 34 – CHURCHILL, E.D. & SWEET, R.H. – Transthoracic resection of tumors of the stomach and esophagus. *Ann. Surg.*, 115:897-920, 1942.
- 35 – CIANCIARULO, R. – *Esofagoplastia retroesternal por meio do estômago ou de um segmento cólico no câncer e na estenose cáustica*. São Paulo, Faculdade de Medicina da U.S.P., 1961. [Tese].
- 36 – CLOWES, G.J.A. – Discussion. In: WILKINS, E.W. & BURKE, J.F. – Colon esophageal bypass. *Am. J. Surg.*, 129:399-400, 1975.
- 37 – DEBOER, A. – The retrosternal colonic esophageal substitute in children. *Surg. Clin. North. Am.*, 44:1449-57, 1964.
- 38 – DILLARD, D.H. & MERENDINO, K.A. – New studies in the dog supporting the concept of equal resistance of various levels of the intestinal tract to acidpeptic digestion. *Surg. Gynecol. Obstet.*, 103:289-302, 1956.
- 39 – DRAGSTEDT, L.R. & A.M. VAUGHN – Gastric ulcer studies. *Arch. Surg.*, 8:791, 1924. Apud: KOOP, C.E. & RODDY, S.R. – Colonic replacement of distal esophagus and proximal stomach in the management of bleeding varices in children. *Ann. Surg.*, 147:25, 1958.
- 40 – EL-DOMEIRI, A.; MARTINI, N.; BEATTIE, E.J. – Esophageal reconstruction by colon interposition. *Arch. Surg.*, 100:358-62, 1970.
- 41 – ELLIS JR., F.H. – "Disorders of the esophagus in the adult". In: SABISTON Jr., D.C. & SPENCER, F.C. – *Gibbon's surgery of the chest*. 3. ed. Philadelphia, W.B. Saunders, 1976. cap. 24. p. 678-726.
- 42 – ESSER, J.F.S. – Sogenannte totale Oesophagoplastik aus Hautlappen nach Thiersch ohne Verwendung von Darmschlinge. *Deutsche Ztschr. f. Chir.*, 140:403-10, 1917.
- 43 – FERRER, JR., J.M. & BRUCK, H.M. – Jejunal and colonic interposition for non-malignant disease to the esophagus. *Ann. Surg.*, 169:533-43, 1969.
- 44 – FINK, F. – Ueber plastischen Ersatz der Speiseröhre. *Zentralbl. Chir.*, 40:545-7, 1913.
- 45 – FISHER, R.D.; BRAWLEY, R.K.; KIEFFER, R.F. – Esophagogastrostomy in the treatment of carcinoma of the distal two-thirds of the esophagus. *Ann- Thorac. Surg.*, 14:658-70, 1972.
- 46 – FLOREY, H.W.; WRIGHT, R.D.; JENNINGS, M.A. – The secretions of the intestine. *Physiol. Rev.*, 21:36-69, 1941.
- 47 – FRY, W. Experimental intrapleural substitution of the right colon for the resected esophagus. *Surg. Gynecol. Obstet.*, 96:315-22, 1953.
- 48 – GAILLARD, J.; BOUCHAYER, M.; HAGENAUER, J.P. – Le risque de dégenérescence cancéreuse tardive dans les sténoses caustiques de l'esophage. *Ann. Otolaryngol.*, 87:637-44, 1970.
- 49 – GALVÃO, L. – Câncer da porção torácica do esôfago. *Med. Hoje*,: 300-22, maio 1976.
- 50 – GARLOCK, J.H. – The surgical treatment of carcinoma of the thoracic esophagus. *Surg. Gynecol. Obstet.*, 70:556-69, 1940.
- 51 – GARLOCK, J.H. – Surgical treatment of carcinoma of the esophagus. *Arch. Surg.*, 41:1184-214, 1940.
- 52 – GAVRILIU, D. et alii – L'oesophagoplastie. Encyclopédie médico-chirurgicale. *Techniques chirurgicales, Appareil digestif*, Paris, 1974 [suppl. v.1].
- 53 – GIBBON, J.H. & CAMISHION, R.C. – "The Esophagus". In: GIBBON, J.H. – *Surgery of the chest*, Philadelphia, W.B. Saunders, 1969. cap. 22. p. 503-48.

- 54 – GOFFI, F.S. & ALTENFELDER-SILVA, P.F. – Técnica para esofagocoloplastia; preservação de pedículos vasculares cólicos. *Rev. Ass. Med. Bras.*, 20:201-2, 1974.
- 55 – GOLIGHER, J.C. & ROBIN, I.G. – Use of left colon for reconstruction of pharynx and oesophagus after pharyngectomy. *Br. J. Surg.*, 42:283-90, 1954.
- 56 – GOODNER, J.T. – Cancer of the gastrointestinal tract. II. Esophagus: treatment – localized and advanced. Surgical principles of resection and reconstruction. *JAMA*, 227:176-8, 1974.
- 57 – GREGORIE, JR., H.B. & OTHERSEN Jr., H.B. – Total esophagectomy and esophagocoloplasty. *Surg. Gynecol. Obstet.*, 115:153-61, 1962.
- 58 – GREGORIE, JR., H.B. – Esophagocoloplasty. *Ann. Surg.*, 175:740-51, 1972.
- 59 – GRIFFITHS, J.D. – Extramural and intramural blood supply of colon. *Br. Med. J.*, 2:323-6, 1961.
- 60 – GRIMES, O.F. – Replacements of the esophagus. *Am. J. Surg.*, 100:278-92, 1960.
- 61 – GROVES, L.K. & SILVER, G.M. – Esophagoplasty with bowel segments and reversed gastric tubes. *Surgery*, 74:381-4, 1973.
- 62 – GUERNSEY, J.M. & KNUDSEN, D.F. – Abdominal exploration in the evaluation of patients with carcinoma of thoracic esophagus. *J. Thorac. Cardiovasc. Surg.*, 59:62-6, 1970.
- 63 – GUGLIELMINI, G.; ROBECCHI; BRICO. – Les résultats de l'iléo-colo-plastie pour la substitution de l'oesophage sténosé par des lésions caustiques. *Lyon Chir.*, 64:627-9, 1968.
- 64 – GUIDA FILHO, B. – Plásticas do esôfago; crítica à via de acesso. *R. Paul. Med.*, 53:147-8, 1958.
- 65 – GUIDA FILHO, B. – Câncer do esôfago: conduta atual. *R. Paul. Med.*, 55:465-7, 1959.
- 66 – GUIGNARD, J.A.; LEVÉQUE, A.; BONTEMPS, S. – Cancer de l'oesophage au service de thoracologie du Sanatorium de Port-au-Prince. *Int. Surg.*, 50:192-97, 1968.
- 67 – GUNNLAUGSSON, G.H. et alii – Analysis of the records of 1657 patients with carcinoma of the esophagus and cardia of the stomach. *Surg. Gynecol. Obstet.*, 130:997-1005, 1970.
- 68 – GUPTA, S. – Total obliteration of esophagus and hypopharynx due to corrosives; a new technique of reconstruction. *J. Thorac. Cardiovasc. Surg.*, 60:264-8, 1970.
- 69 – HACKER, von-Ueber Oesophagoplastik im allgemeinen und über den Ersatz der Speiseröhre durch antethorakale Haut-Dickdarmschlauchbildung im besonderen. *Arch. Klin. Chir.*, 105:973-1018, 1914.
- 70 – HALPERN, J.O. – Zur Frage von der Speiseröhrenplastik. *Zentralbl. Chir.*, 40:1834, 1913.
- 71 – HANNA, E.A.; HARRISON, A.W.; DERRIC, J.R. Comparative function of visceral esophageal substitutes, by cinefluorography. *Ann. Thorac. Surg.*, 3:173-6, 1967.
- 72 – HARRISON, A.W. – Transthoracic small bowel substitution in high stricture of the esophagus. *J. Thorac. Surg.*, 18:316-26, 1949.
- 73 – HAUPT, G.J.; TEMPLETON, J.Y.; AMADEO, J.H. Retrosternal placement of ascending colon for esophageal substitution. *JAMA*, 167:832-5, 1958.
- 74 – HEIMLICH, H.J. & WINFIELD, J.M. – The use of a gastric tube to replace or bypass the esophagus. *Surgery*, 37:549-59, 1955.
- 75 – HERZEN, P. – Eine Modifikation der Roux'schen Oesophago-jejuno-gastrostomie. *Zentralbl. Chir.*, 35:219-22, 1908.
- 76 – HIRSCH, M. – Plastischer Ersatz des Oesophagus aus dem Magen. *Zentralbl. Chir.*, 38:1561-4, 1911.
- 77 – HOLLAND, R.H. – Peptic ulceration and perforation of left colon by pass for esophageal carcinoma. *J. Thorac. Cardiovasc. Surg.*, 53:733-4, 1967.
- 78 – HONG, P.W.; SEEL, D.J.; DIETRICK, R.B. – The use of colon in the surgical treatment of benign stricture of the esophagus. *Ann. Surg.*, 160:202-9, 1964.
- 79 – HOPKINS, W.A. & ZWIREN, G.T. – Colon replacement of the esophagus in children. *J. Thorac. Cardiovasc. Surg.*, 46:346-58, 1963.
- 80 – HUGUIER, M. et alii – Results of 117 esophageal replacements. *Surg. Gynecol. Obstet.*, 130:1054-8, 1970.
- 81 – INBERG, M.V. et alii – Anastomotic leakage after excision of esophageal and high gastric carcinoma. *Am. J. Surg.*, 122:540-4, 1971.
- 82 – JEZIORO, Z. – Ethio-pathogenesis of the regurgitation of gastric contents. *Przeglad Chir.*, 39:912-9, 1967.
- 83 – JIANU, A. – Gastrostomie und Oesophagoplastik. *Dtsch. Z. Chir.*, 118:383-90, 1912.
- 84 – JIMENEZ-MARTINEZ, M. et alii – Esophagoplasty by use of isolated segments of colon. *Surg. Gynecol. Obstet.*, 114:749-54, 1962.
- 85 – JONES, E.L. et alii – Functional evaluation of esophageal reconstructions. *Ann. Thorac. Surg.*, 12:331-46, 1971.

- 86 – JONES, E.L. et alii – Response of the interposed human colonic segment to an acid challenge. *Ann. Surg.*, 177:75-8, 1973.
- 87 – JOSKE, R.A. & BENEDICT, E.B. – The role of benign esophageal obstruction in the development of carcinoma of the esophagus. *Gastroenterology*, 36:749-55, 1959.
- 88 – JOSKE, R.A.; GIBSON, P.H.; SIMPSON, J.A. – Peptic ulceration of the oesophageal stump following colon by-pass of the oesophagus. *Br. J. Surg.*, 53:59-60, 1966.
- 89 – KASAI, M. et alii – Reconstruction of the cervical esophagus with a pedicled jejunal graft. *Surg. Gynecol. Obstet.*, 121:102-6, 1965.
- 90 – KATSURA, S.; ISHIKAWA, Y.; OKAYAMA, G. – Transplantation of the partially resected middle esophagus with a jejunal graft. *Ann. Surg.*, 147:146-56, 1958.
- 91 – KELLING, G. – Oesophagoplastik mit Hilfe des Querkolon. *Zentralbl. Chir.*, 38:1209-12, 1911.
- 92 – KERGIN, F.G. – Esophageal obstruction due to paraffinoma of mediastinum: reconstruction by intrathoracic colon graft. *Ann. Surg.*, 137:91-7, 1953.
- 93 – KINSMAN, J.; SHIN, H.I.; WETTELAND, P. – Carcinoma of the oesophagus after lye corrosion. Report of a case in a 15 year old Korean male. *Acta. Chir. Scand.*, 134:489-93, 1968.
- 94 – KIRILUK, L.B. & MERENDINO, K.A. – The comparative sensitivity of the mucosa of the various segments of the alimentary tract in the dog to acid-peptic action. *Surgery*, 35:547-56, 1954.
- 95 – KIRSCHNER – Ein neues Verfahren der Oesophagoplastik. *Arch. Klin. Chir.* 114:606-63, 1920.
- 96 – KOOP, C.E. & RODDY, S.R. – Colonic replacement of distal esophagus and proximal stomach in the management of bleeding varices in children. *Ann. Surg.*, 147:17-25, 1958.
- 97 – LEES, W. – Colonic replacement after pharyngolaryngectomy. *Br. J. Surg.*, 54:541-7, 1967.
- 98 – LEXER, E. – Vollständiger Ersatz der Speiseröhre. *Munch. Med. Wochenschr.*, 58:1548-50, 1911.
- 99 – LOGAN, A. – The surgical treatment of carcinoma of the esophagus and cardia. *J. Thorac. Cardiovasc. Surg.*, 46:150-61, 1963.
- 100 – LONGMIRE JR., W.P. & RAVITCH, M.M. – A new method for constructing an artificial esophagus. *Ann. Surg.*, 123:819-35, 1946.
- 101 – LORTAT-JACOB, J.L. – Oesophagoplastie isoperistaltique transthoraco-mediastinale avec le colon transverse. *Mem. Acad. Chir.*, 77:586, 1951.
- 102 – LUMBLAD, O. – Ueber antithorakale Oesophagoplastik. *Acta Chir. Scand.*, 53:535-60, 1921.
- 103 – LUNA, R. & ERNST, R.W. – Colon interposition for treatment of benign and malignant constricting esophageal lesions. *JAMA*, 184:114-9, 1963.
- 104 – MADDEN, J.L. – "Esophagectomy – right transpleural approach". In: Id. – *John L. Madden's Atlas of technics in surgery*. 2. ed. New York, Appleton Century – Crofts, 1964. v.2, p. 138-60.
- 105 – MAHONEY, E.B. & SHERMAN Jr., C.D. – Total esophagoplasty using intrathoracic right colon. *Surgery*, 35:937-46, 1954.
- 106 – MAILLARD, J.N. et alii – Cause of leakage at the site of anastomosis after esophagogastric resection for carcinoma. *Surg. Gynecol. Obstet.*, 129:1014-8, 1969.
- 107 – MALCOLM, J.A. – Occurrence of peptic ulcer in colon used for esophageal replacement. *J. Thorac. Cardiovasc. Surg.*, 55:763-72, 1968.
- 108 – MARSHALL, S.F. – Carcinoma of the esophagus: successful resection of lower end of esophagus with reestablishment of esophageal gastric continuity. *Surg. Clin. North Am.*, 18:643-8, 1938.
- 109 – MARTIN, L.W. & FLEGE Jr., J.B. – Use of colon as a substitute for the esophagus in children. *Am. J. Surg.*, 108:69-74, 1964.
- 110 – MAY, I.A. et alii – Left colon total bypass for benign and malignant disease of the esophagus. *Am. J. Surg.*, 108:204-14, 1964.
- 111 – MAY, I.A. & SAMSON, P.C. – Esophageal reconstruction and replacements. *Ann. Thorac. Surg.*, 7:249-77, 1969.
- 112 – MAYNARD, A.L. & FROIX, C.J.L. – Immediate morbidity after thoracotomy for esophageal disease. *Surg. Clin. North Am.*, 44:349-70, 1964.
- 113 – MAYO, C.W. – Blood supply of the colon: surgical considerations. *Surg. Clin. North Am.*, 35:1117-22, 1955.
- 114 – MELKSRAITIS, R.J. – Esofagocoloplastia retroesternal: revisão de 35 casos. *R. AMRIGS*, 14:57-61, 1970.
- 115 – MERENDINO, K.A. & DILLARD, D.H. – The concept of sphincter substitution by an interposed jejunal segment for anatomic and physiologic abnormalities at the esophagogastric junction. *Ann. Surg.*, 142:486-509, 1955.
- 116 – MES, G.M. – New method of esophagoplasty. *J. Int. Coll. Surg.*, 11:270-7, 1948.

- 117 – MICHELS, N.A. — *Blood supply and anatomy of the upper abdominal organs; with a descriptive atlas*. Philadelphia, J.B. Lippincott, 1955.
- 118 – MIKULICZ, J. — Beiträge zur Technik der Operation des Magencarcinoms. *Arch. Klin. Chir.*, 57:524-32, 1898.
- 119 – MONTENEGRO, E.B. et alii — Esofagoplastia transtorácica à custa do cólon transverso. *R. Paul. Med.*, 41:19-23, 1952.
- 120 – MONTENEGRO, E.B. et alii — Transthoracic esophagoplasty for benign stricture by means of transverse colon. *Surgery*, 34:313-8, 1953.
- 121 – MONTENEGRO, E.B. & CUTAIT, D.E. — Construction of a new esophagus by means of the transverse colon and its application for caustic atresia, carcinoma and varices of the esophagus. *Surgery*, 44:785-94, 1958.
- 122 – MONTENEGRO, E.B. et alii — Reaction of the colic mucosa to surgically diverted gastric juice; an experimental study. *Arch. Surg.*, 79:831-7, 1959.
- 123 – MORINO, F.; GUGLIELMINI, G.; SILVESTRINI, P. — Oesophago-fleco-coloplastic pour sténose cicatricielle de l'oesophage. *Presse Med.*, 75:401-2, 1967.
- 124 – MORONEY, Y.J. — Colonic replacement of the stomach. *Lancet*, 1:993-6, 1951.
- 125 – MULLEN, D.C.; YOUNG Jr., W.G.; SEALY, W.C. — Results of twenty years experience with esophageal replacement for benign disorders. *Ann. Thorac. Surg.*, 5:481-7, 1968.
- 126 – NAHAS, P. — *Contribuição para o estudo da irrigação intraparietal do intestino grosso e suas implicações médico-cirúrgicas*. São Paulo, Faculdade de Medicina da U.S.P., 1970. [Tese].
- 127 – NAKAYAMA, K. — Statistical review of five-year survivals after surgery for carcinoma of the esophagus and cardiac portion of the stomach. *Surgery*, 45:883-9, 1959.
- 128 – NAKAYAMA, K.; ORIHATA, H.; YAMAGUCHI, K. — Surgical treatment combined with preoperative concentrated irradiation for esophageal cancer. *Cancer*, 20:778-88, 1967.
- 129 – NAKAYAMA, K. — "Surgical treatment of esophageal malignancy". In: BOKUS, H.L., ed. — *Gastroenterology*. 3. ed. Philadelphia, W.B. Saunders, 1974. v. 1. cap. 13, pt. 2. p. 307-18.
- 130 – NAKAYAMA, K. & KINOSHITA, Y. — Cancer of the gastrointestinal tract. II. Esophagus: Treatment — Localized and Advanced. Surgical treatment combined with preoperative concentrated irradiation. *JAMA*, 227:178-81, 1974.
- 131 – NARDI, G.L. — Surgical treatment of lye strictures of the esophagus by mediastinal colon transplant without resection. *N. Engl. J. Med.*, 256:777-80, 1957.
- 132 – NARDI, G.L. & GLOTZER, D.J. Anastomotic ulcer of the colon following colonic replacement of the esophagus. *Ann. Surg.*, 152:10-2, 1960.
- 133 – NEVILLE, W.E. & CLOWES Jr., G.H.A. — Reconstruction of the esophagus with segments of the colon. *J. Thorac. Surg.*, 35:2-22, 1958.
- 134 – NICKS, R. — Colonic replacement of the oesophagus; some observations on infarction and wound leakage. *Br. J. Surg.*, 54:124-8, 1967.
- 135 – OCHSNER, A. & OWENS, N. — Antethoracic oesophagoplasty for impermeable stricture of the oesophagus. *Ann. Surg.*, 100:1055-91, 1934.
- 136 – OGURA, J.H.; ROPER, C.L.; BURFORD, T.H. — Complete functional restitution of the food passages in extensive stenosing caustic burns. *J. Thorac. Cardiovasc. Surg.*, 42:340-51, 1961.
- 137 – OHSAWA, T. — Surgery of oesophagus. *Arch. Jap. Chir.*, 10:605-95, 1933. Apud: SANDERSON, D.R. & BERNATZ, P.E. — "Malignant tumors of the esophagus and cardia of the stomach". In: PAYNE, W.S. & OLSEN, A. M. — *The esophagus*. Philadelphia, Lea & Febiger, 1974. cap. 13. p. 259.
- 138 – OLIVEIRA, E. de & GOLDENBERG, S. — Considerações sobre as plastias do esôfago. *An. Paul. Med e Cir.*, 81:167-84, 1961.
- 139 – ORSONI, P. — Possibilités nouvelles dans la chirurgie de l'oesophage grâce à l'utilisation du colon transverse pour l'oesophagoplastie. *Presse Med.*, 59:272, 1951.
- 140 – ORSONI, P. & LEMAIRE, M. — Technique des oesophagoplasties par le cólon transverse et descendant. *J. Chir. (Paris)*, 67:491-505, 1951.
- 141 – PARKER, E.F.; HANNA, C.B.; POSTLETHWAIT, R.W. Carcinoma of the esophagus. *Ann. Surg.*, 135:697-708, 1952.
- 142 – PETROV, B.A. — Retrosternal artificial esophagus from jejunum and colon. *Surgery*, 45:890-8, 1959.
- 143 – PETROV, B.A. — Retrosternal artificial esophagus created from colon: 100 operations. *Surgery*, 55:520-3, 1964.
- 144 – PETROV, B.A. — Le choix de l'intestin grêle ou du gros intestin pour l'oesophagoplastie rétrosternale dans les rétrécissements cicatriciels. *Lyon Chir.*, 61:344-51, 1965.

- 145 — PORIES, W.J. et alii — The danger of esophageal replacement with antiperistaltic loops of small bowel. *Ann. Surg.*, 156:68-73, 1962.
- 146 — POSTLETHWAIT, R.W. et alii — Colon interposition for esophageal substitution. *Ann. Thorac. Surg.*, 12:89-109, 1971.
- 147 — POUYET, M.; BERARD, P.; BOURSQUET, G. — Documents anatomiques sur l'emploi du côlon transverse isoperistaltique pour l'esophagoplastie. *Lyon Chir.*, 63:199-206, 1967.
- 148 — RAIÁ, A.; MATTOS-BARRETO, P.; GAMA-RODRIGUES, J.J. Colo-esophagoplasty to re-establish continuity of the alimentary tract. *Chir. Gastroent.*, 5:22-37, 1971.
- 149 — RAIÁ, A. et alii — Diverticular disease in the transposed colon used for esophagoplasty: report of two cases. *Ann. Surg.*, 177:70-74, 1973.
- 150 — RAIÁ, A. et alii — A esofagocoloplastia no restabelecimento do trânsito alimentar. *R. Ass. Med. Bras.*, 22:181-7, 1976.
- 151 — RAPANT, V. & PEGRIN, R. — Construction of esophagus by establishing communication between retrosternal tunnel and cervical space. *J. Int. Coll. Surg.*, 44:320-7, 1965.
- 152 — RAPANT, V.; KRÁLIK, J.; DOUBRAVSKY, J. — Peptic ulcer in the jejunum or colon following esophageal replacement. *Int. Surg.*, 54:126-31, 1970.
- 153 — RAVITCH, M.M.; BAHNSON, H.T.; JOHNS, T.N.P. — Carcinoma of the esophagus; a consideration of curative and palliative procedures. *J. Thorac. Surg.*, 24:256-70, 1952.
- 154 — RIPLEY, H.R.; OLSEN, A.M.; KIRKLIN, J.W. — Esophagitis after esophagogastric anastomosis. *Surgery*, 32:1-9, 1952.
- 155 — RIVAROLA, C.H. — Sustitución del esofago por colon derecho. *R. Fac. Cien. Méd. Córdoba*, 26:167-71, 1968.
- 156 — ROBERTSON, R. & SARJEANT, T.R. — Reconstruction of esophagus. *J. Thorac. Surg.*, 20:689-705, 1950.
- 157 — ROBILLARD, G.L. & SHAPIRO, A.L. — Variational anatomy of the middle colic artery; its significance in gastric and colonic surgery. *J. Int. Coll. Surg.*, 10:157-69, 1947.
- 158 — ROITH, O. — Die einzeitige antethorakale Oesophagoplastik aus dem Dickdarm. *Dtsch. Z. Chir.*, 183:419-23, 1923-1924.
- 159 — ROSENOW, E.C. & BERNATZ, P.E. — "Chemical burns of the esophagus". In: PAYNE, W.S. & OLSEN, A.M. — *The Esophagus*. Philadelphia. Lea & Febiger, 1974. cap. 6. p. 139-46.
- 160 — ROUX, C. — L'oesophago-jejuno-gastrostomose, nouvelle opération pour rétrécissement infranchissable de l'oesophage. *Sem. Méd.*, 27:37-40, 1907.
- 161 — RUBIN, P. et alii — Cancer of the gastrointestinal tract. I — Esophagus: Detection and diagnosis. *JAMA*, 226:1544-58, 1973.
- 162 — RUBIN, P. et alii — Cancer of the gastrointestinal tract. II — Esophagus: Treatment — Localized and Advanced. *JAMA*, 227:175-85, 1974.
- 163 — RUDLER, M.M. & MONOD-BROCA, P. — Un cas d'oesophagoplastie palliative rétro-sternale avec l'iléo-côlon droit. *Mem. Acad. Chir.*, 77:747-9, 1951.
- 164 — SANDERSON, D.R. & BERNATZ, P.E. — "Malignant tumors of the esophagus and cardia of the stomach". In: PAYNE, W.S. & OLSEN, A.M. — *The Esophagus*. Philadelphia. Lea & Febiger, 1974. cap. 13. p. 239-59.
- 165 — SAUBIER, E. et alii — Oesophagoplastie rétro-sternale, avec l'iléo-côlon droit pour rétrécissement par caustique très étendue de l'oesophage cervical et thoracique. *Lyon Chir.*, 58:740-3, 1962.
- 166 — SAYEG, F. & GUIMARÃES, U.P. — O uso do côlon na feitura do neo-esôfago. *Fol. Méd.*, 53:883-912, 1966.
- 167 — SCANLON, E.F. et alii — The case against segmental resection for esophageal carcinoma. *Surg. Gynecol. Obstet.*, 101:290-6, 1955.
- 168 — SCANLON, E.F. & STALEY, C.J. — The use of the ascending and right half of the transverse colon in esophagoplasty. *Surg. Gynecol. Obstet.*, 107:99-103, 1958.
- 169 — SCANLON, E.F. & STALEY, C.J. — Reconstruction of the cervical esophagus by use of colon transplants. *Surg. Clin. North. Am.*, 43:3-10, 1963.
- 170 — SCANLON, E.F. — Pitfalls in the surgical management of carcinoma of the esophagus. *Surg. Clin. North. Am.*, 50:75-80, 1970.
- 171 — SHUMACKER, JR., H.B. & BATTERSBY, J.S. — The problem of esophageal replacement by jejunum with particular reference to influence upon circulation of stinging the division of mesenteric vessels. *Ann. Surg.*, 133:463-71, 1951.
- 172 — SIEBER, A.M. & SIEBER, W.K. — Colon transplants as esophageal replacement: cineradiographic and manometric evaluation in children. *Ann. Surg.*, 168:116-22, 1968.

- 173 – SIRAK, H.D.; CLATWORTHY JR., H.W.; ELLIOTT, D.W. – An evaluation of jejunal and colic transplants in experimental esophagitis. *Surgery*, 36:399-411, 1954.
- 174 – SIRCUS, W. – The resistance to digestion of the stomach-implanted dog's colon. *Br. J. Surg.*, 43:429-35, 1956.
- 175 – SKINNER, D.B. – Esophageal malignancies; experience with 110 cases. *Surg. Clin. North Am.*, 56:137-47, 1976.
- 176 – SONNELAND, J.; ANSON, B.J.; BEATON, L.E. – Surgical anatomy of the arterial supply to the colon from the superior mesenteric artery based upon a study of 600 specimens. *Surg. Gynecol. Obstet.*, 106:385-98, 1958.
- 177 – STALEY, C.J. & SCANLON, E.F. – Reconstruction of the esophagus after resection for cancer. *Surg. Clin. North Am.*, 47:215-30, 1967.
- 178 – STEPHENS, H.B. – Colon bypass of the esophagus. *Am. J. Surg.*, 122:217-22, 1971.
- 179 – SWEET, R.H. – Transthoracic resection of the esophagus and stomach for carcinoma. *Ann. Surg.*, 121:272-84, 1945.
- 180 – SWEET, R.H. – Subtotal esophagectomy with high intrathoracic esophagogastric anastomosis in the treatment of extensive cicatricial obliteration of the esophagus. *Surg. Gynecol. Obstet.*, 83:417-27, 1946.
- 181 – SWEET, R.H. – "Operations on the esophagus". In: Id. *Thoracic Surgery*. Philadelphia, W.B. Saunders, 1950. cap. 8. p. 228-55.
- 182 – SWEET, R.H. – The results of radical surgical extirpation in the treatment of carcinoma of the esophagus and cardia. *Surg. Gynecol. Obstet.*, 94:46-52, 1952.
- 183 – SWEET, R.H. – Late results of surgical treatment of carcinoma of the esophagus. *JAMA*, 155:422-25, 1954.
- 184 – SWEET, R.H. – Present status of the treatment of carcinoma of the esophagus. Editorials. *Arch. Surg.*, 69:1-3, 1954.
- 185 – TARIZZO, R.A. et alii – Reconstruction of the thoracic esophagus by means of a right colon transplant. *Surg. Clin. North Am.*, 43:11-30, 1963.
- 186 – TERRACOL, J. & SWEET, R. – "Surgical treatment of carcinoma of the esophagus". In: Id. *Diseases of the esophagus*. Philadelphia, W.B. Saunders, 1958. cap. 28. p. 535-74.
- 187 – THOMAS, A.N. – Treatment of malignant esophageal obstruction by endoesophageal intubation. *Am. J. Surg.*, 128:306-14, 1974.
- 188 – THOMAS, G.I. & MERENDINO, K.A. – Jejunal interposition operation – Analysis of thirty-three clinical cases. *JAMA*, 168:1759-66, 1958.
- 189 – THORBJARNARSON, B. – Esophagus reconstruction; use of isoperistaltic segment of transverse and left colon. *New York J. Med.*, 66:375-8, 1966.
- 190 – TOREK, F. – The first successful resection of the thoracic portion of the esophagus for carcinoma. *JAMA*, 60:1533, 1913.
- 191 – TOREK, F. – The first successful case of resection of the thoracic portion of the oesophagus for carcinoma. *Surg. Gynecol. Obstet.*, 16:614-7, 1913.
- 192 – VILLA, N.; POTTER, R.T.; KOTTMEIER, P.K. – The partially infarcted colonic interposition. *J. Thorac. Cardiovasc. Surg.*, 58:186-8, 1969.
- 193 – VINCENT, R.G. & WEBSTER, J.H. – Total esophagectomy and colon bypass for squamous cell carcinoma of the esophagus. *Am. J. Surg.*, 121:527-30, 1971.
- 194 – VOELCKER, – Ueber Exstirpation der Cardia wegen Carcinoms. *Verh. Dtsch. Ges. Chir.*, 37:126-9, 1908. Apud: ELLIS, JR., F.H. – "Disorders of the esophagus in the adult". In: SABISTON JR., D.C. & SPENCER, F.C. – *Gibbon's surgery of the chest*. 3. ed. Philadelphia, W.B. Saunders, 1976. cap. 24. p. 726.
- 195 – VULLIET, H. – De l'esophagoplastie et des divers modifications. *Sem. Med.*, 31:529-30, 1911. Apud: ALTENFELDER-SILVA, P.F. – *Esofagocoloplastia; contribuição ao estudo da sua utilização no tratamento da estenose cáustica do esôfago no homem*. São Paulo, F. Med. U.S.P., 1972. p. 131.
- 196 – WALLAU, C.H. – *Comunicação pessoal*. Porto Alegre, 1973.
- 197 – WANGENSTEEN, O.H. – *Discussion*. In: RAVITHC, M.M.; BAHNSON, H.T.; JOHNS, T.N.P. – Carcinoma of the esophagus: a consideration of curative and palliative procedures. *J. Thorac. Surg.*, 24:256-70, 1952.
- 198 – WATERSTON, D. – Colonic replacement of esophagus (intrathoracic). *Surg. Clin. North Am.*, 44:1441-7, 1964.
- 199 – WATSON, W.L. et alii – Torek esophagectomy – The case against segmental resection for esophageal cancer. *J. Thorac. Surg.*, 32:347-59, 1956.
- 200 – WATSON, W.L. & CLIFFTON, E.E. – Total esophagoplasty using right colon. *Cancer*, 10:488-96, 1957.
- 201 – WEBB, B. & WOOLSEY, D.S. – Lye burns of the esophagus. *JAMA*, 141:384-6, 1949.
- 202 – WILKINS, E.W. & BURKE, J.F. – Colon esophageal bypass. *Am. J. Surg.*, 129:394-400, 1975.
- 203 – WINCHESTER, D.P. & DORSEY, J.M. – Intestinal segments and pouches in gastrointestinal surgery. *Surg. Gynecol. Obstet.*, 132:131-47, 1971.

- 204 – WULLSTEIN, L. – Ueber antethorakale Oesophago-jejunostomie und Operationen nach gleichem Prinzip. *Dtsch. Med. Wochnschr.*, 30:734-6, 1904.
- 205 – WULLSTEIN, L. – Zur plastischen Bildung eines neuen Ösophagus. *Zentralbl. Chir.*, 35:222-4, 1908.
- 206 – YOUNGHUSBAND, J.D. & ALUWIHARE, A.P.R. – Carcinoma of the oesophagus: factors influencing survival. *Br. J. Surg.*, 57:422-30, 1970.
- 207 – YUDIN, S.S. – The surgical construction of 80 cases of artificial esophagus. *Surg. Gynecol. Obstet.*, 78:561-83, 1944.