

UNIVERSIDADE FEDERAL DO RIO GRANDE DO SUL
FACULDADE DE VETERINÁRIA
TRABALHO DE CONCLUSÃO EM MEDICINA VETERINÁRIA

ESTUDO RETROSPECTIVO DA PREVALÊNCIA DE INFECÇÃO BACTERIANA DO
TRATO RESPIRATÓRIO SUPERIOR ATRAVÉS DA ANÁLISE DA CULTURA
BACTERIOLÓGICA E ANTIMICROBIANA EM FELINOS DOMÉSTICOS

TAYNÁ MAYER VERONEZI

PORTO ALEGRE

2017/2

UNIVERSIDADE FEDERAL DO RIO GRANDE DO SUL

FACULDADE DE VETERINÁRIA

**ESTUDO RETROSPECTIVO DA PREVALÊNCIA DE INFECÇÃO BACTERIANA
DO TRATO RESPIRATÓRIO SUPERIOR ATRAVÉS DA ANÁLISE DA CULTURA
BACTERIOLÓGICA E ANTIMICROBIANA EM FELINOS DOMÉSTICOS**

Autor: Tainá Mayer Veronezi

**Trabalho apresentado à Faculdade de
Veterinária como requisito parcial para a
obtenção da graduação em Medicina Veterinária**

Orientadora: Fernanda Vieira Amorim da Costa

PORTO ALEGRE

2017/2

AGRADECIMENTOS

Este trabalho significa a conclusão de uma etapa muito importante da minha vida, a qual só foi possível, pois pessoas especiais estiveram comigo ao longo deste longo percurso. Agradeço imensamente aos meus pais, pela paciência, amor e confiança depositados em mim. Obrigada por serem os meus maiores incentivadores, vocês são as pessoas para as quais eu dedico cada vitória da minha vida. Pai e mãe, tudo valeu a pena e sem vocês nada disto seria realidade.

À minha irmã, por ser a minha grande parceira de vida, por entender a minha ausência em diversos momentos e pelo amor e carinho.

Ao Yghor, por ser muito importante na minha vida e por acreditar em mim desde sempre.

Agradeço às minhas colegas de graduação e grandes amigas, Bárbara e Mariana, pelas horas de estudo compartilhadas, pelas trocas de conhecimento, pelas conversas e pela grande amizade construída. Vocês tornaram a minha graduação inesquecível!

Aos meus amigos, que são pessoas incríveis e que sempre estiveram ao meu lado, mesmo quando eu estava ausente.

À Médica Veterinária Rochana Fett, à equipe Chatterie e ao setor de Preventiva da UFRGS por contribuírem na realização deste trabalho.

Agradeço a todos os professores que passaram pela minha jornada acadêmica e que fizeram a diferença na minha formação.

À minha orientadora, professora Fernanda Amorim, pelo apoio na execução deste trabalho e por ser um grande exemplo de profissional pra mim.

Finalmente agradeço a todos os animais da minha vida: Lulu, Frederico, Linda, Lolita, Meg, Maia, Nina, Belinha e Candie. Vocês são o grande motivo do meu esforço e dedicação diários. Obrigada por me inspirarem!

RESUMO

Os sinais clínicos de doenças do trato respiratório superior (DTRS) são comuns em felinos. Essas doenças incluem agentes virais, bacterianos e fúngicos, além de neoplasias, pólipos, estenose de narina, dentre outros. Os sinais clínicos geralmente são inespecíficos, como: secreção nasal mucopurulenta, dispneia, espirros e secreção ocular, podendo-se observar anorexia e perda de peso. Os principais agentes envolvidos no desenvolvimento de DTRS de felinos são o vírus da Rinotraqueíte felina (Herpesvírus felino tipo I (HFV-1)) e o Calicivírus felino (FCV). Os sinais clínicos de ambos se confundem, por isso são englobados no Complexo Respiratório Viral Felino. A ação desses vírus pode debilitar os gatos, tornando-os imunodeprimidos e deixando-os susceptíveis a infecções bacterianas potenciais. As infecções bacterianas secundárias fazem com que o quadro evolua para rinosinusite crônica, que muitas vezes podem ser de difícil tratamento. As bactérias que mais frequentemente podem ser isoladas são: *Chlamydomphila felis*, *Bordetella bronchiseptica*, *Mycoplasma spp.*, *Staphylococcus spp.*, *Streptococcus spp.* e *Pasteurella multocida*. Em alguns casos, tem-se isolado a bactéria gram negativa *Pseudomonas aeruginosa*, agente que apresenta resistência a vários grupos de antibióticos. Dentre os métodos diagnósticos, estão: culturas bacterianas e fúngicas, rinoscopia, citologia, descrição histológica e exames de imagem como a radiografia e a tomografia computadorizada. O objetivo do presente trabalho retrospectivo foi coletar resultados de cultura e antibiograma de material nasal para que se possa delimitar quais as bactérias estão presentes mais frequentemente no trato respiratório superior (TRS) de felinos domésticos sintomáticos. A pesquisa foi feita com base nos gatos atendidos no Hospital de Clínicas Veterinárias da UFRGS e em uma clínica veterinária particular. No presente estudo, foram avaliadas 19 culturas e antibiogramas de gatos sintomáticos, sendo 15 culturas positivas e quatro negativas. Os sinais clínicos mais observados foram: secreção nasal, espirros e estertor respiratório. Os dois agentes bacterianos mais cultivados nas amostras positivas foi *Staphylococcus coagulase negativo spp.* e *Pseudomonas spp.* Ainda houve crescimento de *Klebsiella spp.* e *Escherichia coli*, resistentes a vários antimicrobianos testados. Dessa forma, pode-se estudar o tratamento mais adequado e eficiente para os pacientes acometidos por tais infecções.

Palavras-chave: bactéria, antibiograma, nasal, gatos.

ABSTRACT

Clinical signs of upper respiratory diseases (URDs) are common in felines. These diseases are not only caused by viral, bacterial and fungal agents, they can also be caused by neoplasia, polyps, nasopharyngeal stenosis, among others. Clinical signs are often nonspecific, such as mucopurulent nasal discharge, dyspnea, sneezing and eye discharge, with possible anorexia and weight loss. The main agents involved in the development of feline URDs are the feline Rhinotracheitis virus (Feline herpesvirus I (FHV-1)) and the feline Calicivirus. Clinical signs of both diseases are often confused with one another, therefore they are both described in the Feline Respiratory Viral Complex. The aforementioned viruses can debilitate cats, causing them to be immunosuppressed and thus susceptible to potential bacterial infections. Secondary bacterial infections cause the patient's condition to develop into chronic rhinosinusitis, which often present with difficult treatment. The most frequently isolated bacteria are: Chlamydophila felis, Bordetella bronchiseptica, Mycoplasma spp., Staphylococcus spp., Streptococcus spp. and Pasteurella multocida. In some cases, the antibiotic resistant Gram-negative bacterium Pseudomonas aeruginosa has been isolated. Some diagnostic methods include: bacterial and fungal culture, rhinoscopy, cytology, histologic descriptions and imaging exams such as X-ray and computerized tomography. The aim of the present retrospective study was to collect culture and antibiogram results belonging to nasal samples in order to determine which bacteria are more often present in the upper respiratory tract (URT) of symptomatic domestic felines. The research was conducted based on the cats treated in a Veterinary Teaching Hospital at Universidade Federal do Rio Grande do Sul (UFRGS) and in a private practice. In the present study, 19 culture and antibiograms of symptomatic cats were evaluated, in which 15 cultures were positive and four were negative. The most frequently observed clinical signs were: nasal discharge, sneezing and respiratory stertor. The two most isolated bacterial agents in positive samples were Staphylococcus coagulase negative spp. and Pseudomonas spp. There was also growth of Klebsiella spp. and Escherichia coli, both resistant to several antimicrobials tested. Consequently, it is possible to study the most adequate and efficient treatment for the patients affected by these infections.

Key words: bacteria, antibiogram, nasal, cats.

LISTA DE FIGURAS

Figura 1	Narinas e lábio superior de um felino doméstico com vista rostral. 1 – plano nasal, 2 – filtro nasal, 3 – narina.....	9
Figura 2	Anatomia da região respiratória superior de felinos domésticos, vista mediana da cabeça. 1 - vestibulo, 2 – região respiratória com conchas, 3 – região olfatória com conchas, 4 – seios frontais, 5 – osso etmoide, 6 – osso vômer, 7 – seio esfenoidal, 8 – palato duro, 9 – palato mole, 10 – nasofaringe, 11 – orofaringe.....	11
Figura 3	Lavado nasal para coleta de material biológico realizado com o auxílio de uma seringa de 20 mL.....	25
Figura 4	Lavado nasal para coleta de material biológico realizado com o auxílio de uma sonda estéril.....	26

LISTA DE TABELAS

Tabela 1	Antibióticos utilizados no tratamento da infecção bacteriana do trato respiratório superior em gatos domésticos.....	30
Tabela 2	Frequência absoluta (N) e relativa (%) de sinais clínicos em 14 gatos com crescimento bacteriano na cultura de secreção nasal.....	35
Tabela 3	Frequência dos agentes bacterianos cultivados em número absoluto e em porcentagem (%) em amostras de “swab” nasal de 14 gatos com DTRS.....	36
Tabela 4	Perfil de resistência e sensibilidade aos antimicrobianos das oito bactérias isoladas em gatos com ITRS.....	37

SUMÁRIO

1	INTRODUÇÃO.....	8
2	REVISÃO BIBLIOGRÁFICA.....	9
2.1	Descrição da anatomia.....	9
2.1.1	Cavidade nasal.....	9
2.1.2	Seios paranasais.....	10
2.2	Fisiologia da cavidade nasal.....	11
2.2.1	Mecanismos de defesa.....	12
2.2.2	Microbioma nasal.....	13
2.3	Infecção do trato respiratório superior.....	14
2.3.1	Agentes envolvidos.....	14
2.3.2	Patogênese.....	14
2.4	Epidemiologia.....	17
2.4.1	Sexo.....	17
2.4.2	Idade.....	17
2.4.3	Estilo de vida.....	18
2.4.4	Raça.....	18
2.4.5	Doenças associadas.....	19
2.5	Sinais clínicos.....	19
2.5.1	Rinossinusite crônica.....	20
2.6	Diagnóstico.....	20
2.6.1	Cultura e antibiograma.....	23
2.6.2	Coleta de material.....	24
2.7	Tratamento.....	25
2.7.1	Terapia antibiótica.....	27
3	MATERIAIS E MÉTODOS.....	32
4	RESULTADOS.....	34
5	DISCUSSÃO.....	39
6	CONCLUSÃO.....	43
	REFERÊNCIAS.....	44

1 INTRODUÇÃO

Diversos estudos indicam que a maior parte das doenças do trato respiratório superior dos felinos (DTRS) ocorre em decorrência de complicações por conta de infecção bacteriana secundária (CAPE *et al.*, 1992; HENDERSON *et al.*, 2004; JOHNSON *et al.*, 2005; SPINDEL *et al.*, 2008; VEIR *et al.*, 2008). Outros casos de doenças nasais incluem rinite crônica, neoplasias, pólipos, trauma, corpo estranho, defeitos anatômicos como estenose de narina e encurtamento de palato, fístula oronasal e doenças odontológicas (LEVY e FORD, 1994; HENDERSON, 2004)

Gatos que apresentem descarga nasal purulenta ou mucopurulenta têm infecção bacteriana primária ou secundária, sendo que a infecção primária é mais raramente observada (QUIMBY e LAPPIN, 2010). É importante lembrar que existe uma flora bacteriana normal no trato respiratório superior (TRS) de felinos, o qual inclui *Pasteurella*, *Staphylococcus*, *Streptococcus spp* e uma variedade de bactérias anaeróbias (JOHNSON *et al.*, 2005; SPINDEL *et al.*, 2008; VEIR *et al.*, 2008).

As viroses respiratórias, HVF-1 e calicivírus felino, estão muito associadas com sinais clínicos respiratórios principalmente em gatos que convivem em grandes populações (DI MARTINO *et al.*, 2007; HELPS *et al.*, 2005).

Os sinais clínicos que cursam com DTRS incluem descarga nasal que pode ser serosa, mucopurulenta, purulenta e hemorrágica, dependendo da evolução do quadro clínico (REED e GUNN-MOORE, 2012). Os espirros são comuns (KUEHN, 2007). Se houver sinusite, os sinais podem permanecer por meses a anos e incluem também espirros intermitentes, estertor e, ocasionalmente, distorção nasal (RAND, 2008).

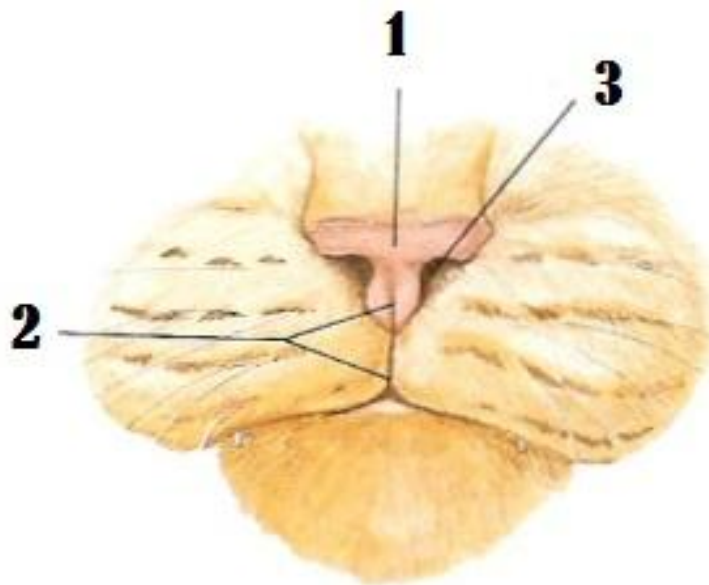
O presente estudo teve como objetivo a coleta retrospectiva de culturas bacteriológicas de material do TRS de gatos atendidos no Hospital de Clínicas Veterinárias da UFRGS e em uma clínica veterinária particular da cidade de Porto Alegre, para que se pudessem revelar quais as bactérias estão presentes mais frequentemente no TRS de felinos domésticos que apresentem sinais clínicos de DTRS. A pesquisa visou encontrar mais especificamente as bactérias que possam ser patogênicas potenciais para os gatos, principalmente nos casos de rinosinusites recorrentes crônicas e não responsivas a antibióticos. Dessa forma, pode-se estudar o tratamento mais adequado e eficiente para os pacientes acometidos por tais infecções.

2 REVISÃO BIBLIOGRÁFICA

2.1 Descrição da anatomia

A face dos gatos é curta quando comparada à anatomia facial de outras espécies de mamíferos. As narinas são os orifícios externos pareados de entrada da cavidade nasal, possibilitando a entrada de ar no trato respiratório (Figura 1). As passagens aéreas do gato são relativamente mais estreitas e mais profundas que as do cão (HARCOURT-BROWN, 2006). A cavidade nasal, por sua vez, se comunica com os seios paranasais (LIGHT, 1993; HUDSON e HAMILTON, 1993). Os seios paranasais são espaços preenchidos por ar e recobertos por mucosa (DYCE *et al.*, 2004).

Figura 1 Narinas e lábio superior de um felino doméstico com vista rostral. 1 – plano nasal, 2 – filtro nasal, 3 – narina.



Fonte: Adaptado de HUDSON e HAMILTON (1993)

2.1.1 Cavidade Nasal

A cavidade nasal é dividida em metades direita e esquerda pelo septo nasal e separada da boca pelo palato duro e pelo palato mole (HUDSON e HAMILTON, 1993; REECE, 2014;

DAVIDSON *et al.*, 2016) (Figura 2). O septo nasal é parcialmente ósseo e parcialmente cartilaginoso (HARE, 1986a). A parede dorsal da cavidade nasal é formada por cartilagens laterais dorsais, osso nasal e parte do osso frontal. O assoalho é formado por cartilagens laterais, e uma parte do osso incisivo, maxilar e palatino. Além disso, o osso vômer compõe parte da porção caudal do assoalho da cavidade nasal (HARE, 1986a). No gato, o osso vômer não se articula com o assoalho da cavidade nasal caudal no nível do quarto dente molar superior, de modo que nesta espécie a metade caudal da cavidade nasal não é dividida ventralmente (HARE, 1986b).

A cavidade nasal é composta por um par superior e outro inferior de ossos turbinados, revestidos por mucosa, formando as conchas, que se projetam para o interior, separando a cavidade em meatos comum, dorsal, médio e ventral (REECE, 2014). Estes cornetos são crivados e enrolados entre si, servindo de suporte para a porção final dos órgãos da olfação e vasos sanguíneos (D'ARCE e FLECHTMANN, 1980).

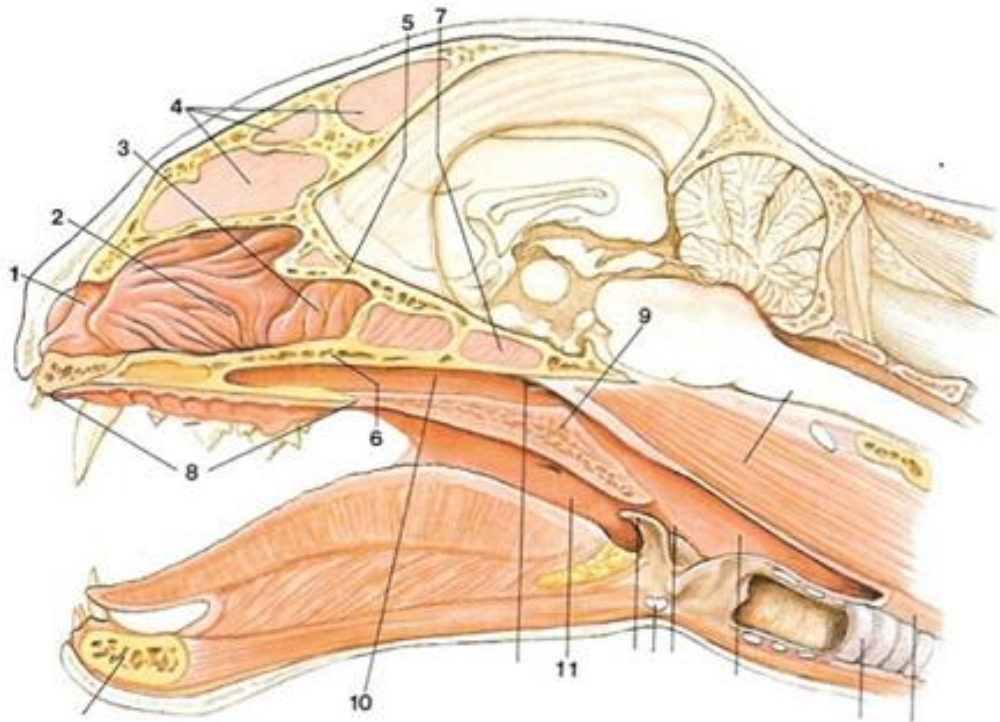
2.1.2 Seios Paranasais

Os seios paranasais são cavidades preenchidas totalmente por ar entre as lâminas interna e externa dos ossos do crânio. A composição de seios no gato inclui os compartimentos: frontal, esfenóide e maxilar (NICKEL, 1979; DAVIDSON *et al.*, 2016). Existe uma particularidade no gato doméstico, quando comparado ao cão, no que se refere aos seios paranasais. No gato, os seios frontais são maiores e, são divididos, bem como os seios esfenoidais, em porção rostral e caudal (LIEBICH e KÖNIG, 2002; HARCOURT-BROWN, 2006).

O seio esfenoidal se localiza ventralmente ao cérebro, na região onde se situa o bulbo olfativo e a glândula pituitária (Figura 2). Este seio paranasal é mais desenvolvido nos gatos, comparativamente aos cães (HARCOURT-BROWN, 2006).

O ar inalado passa através dos meatos, que são recobertos pela mucosa pseudocolunar ciliada e bem vascularizada das conchas, as quais são cartilaginosas rostralmente e ossificadas caudalmente (DAVIDSON *et al.*, 2016). A continuação da passagem aérea se dá pela faringe e laringe, chegando à traqueia, a qual se divide caudalmente para formar os brônquios direito e esquerdo e suas subdivisões até fornecer ar para os alvéolos pulmonares, possibilitando as trocas gasosas (REECE, 2014).

Figura 2 Anatomia da região respiratória superior de felinos domésticos, vista mediana da cabeça. 1 - vestíbulo, 2 – região respiratória com conchas, 3 – região olfatória com conchas, 4 – seios frontais, 5 – osso etmoide, 6 – osso vômer, 7 – seio esfenoidal, 8 – palato duro, 9 – palato mole, 10 – nasofaringe, 11 – orofaringe.



Fonte: Adaptado de HUDSON e HAMILTON (1993)

2.2 Fisiologia da cavidade nasal

O sistema respiratório fornece oxigênio para sustentar o metabolismo tecidual e, ao mesmo tempo, remove o dióxido de carbono, produto do metabolismo. O sistema também é importante na termorregulação, no metabolismo de substâncias endógenas e exógenas, na manutenção do pH plasmático e na proteção do organismo contra poeiras e agentes infecciosos inalados (REECE, 2014).

A mucosa dos turbinados, por ser bem provida de vascularização, garante o aquecimento e a umidade do ar inalado. Além disso, as conchas tem como função importante,

o resfriamento do sangue que supre o encéfalo, fazendo com que a temperatura cerebral se mantenha 2°C ou 3°C menor do que a corpórea. Sendo o cérebro o órgão mais sensível do organismo, este mecanismo de resfriamento sanguíneo é indispensável, principalmente em situações de extrema atividade física (REECE, 2014).

A função de percepção de odores é desempenhada pelo epitélio olfatório, o qual se localiza na região fúndica, ou seja, porção caudal da cavidade nasal, e a túnica mucosa apresenta-se de cor amarelo-acinzentado nesta região, denominada de olfatória (HARE, 1986a; REECE, 2014). Esta região é pouco extensa no gato e tem metade dos sensores olfativos do que o cão. Entretanto, os gatos têm o órgão vomeronasal bem desenvolvido (HARCOURT-BROWN, 2006). A túnica mucosa do epitélio olfatório contém glândulas tubuloacinosas de secreção mucosa, diferentemente do cão, que apresenta secreção serosa (HARE, 1986a). Esta secreção auxilia na limpeza eficiente do ar inalado, contribuindo para a retenção de partículas indesejadas (DYCE, 2004a).

2.2.1 Mecanismos de defesa

O ar inspirado contém uma mistura de gases, substâncias particuladas e estruturas orgânicas como vírus, bactérias e fungos, além de material inorgânico e gases que podem ser irritantes à mucosa. Todo este material é depositado ao longo do epitélio de revestimento da via aérea superior (KONDO *et al.*, 2002).

As partículas inaladas juntamente com o ar são rapidamente filtradas e umedecidas ao entrarem no TRS (REECE, 2014). A penetração no TRS depende do tamanho e peso específico das partículas, de modo que partículas e substâncias grandes não são filtradas e, por esse motivo, estimulam a ativação de mecanismos de defesa específicos, como o reflexo da tosse e espirro, em uma tentativa de eliminar estas substâncias e partículas, não as deixando em contato com a mucosa (REECE, 2012).

As partículas de tamanho menor podem ficar depositadas na mucosa anterior do TRS e, assim, serão removidas pelo mecanismo de limpeza mucociliar. Este mecanismo é composto pelos cílios, que revestem a mucosa do TRS, e pelo muco, produzido pelas células do epitélio de revestimento das vias aéreas (REECE, 2012).

O aparelho mucociliar executa um papel de extrema importância para a defesa do organismo contra a instalação de partículas exógenas no trato respiratório, de modo que impede a obstrução das vias aéreas, removendo os agentes invasores retidos no muco para a região da orofaringe, onde serão expectorados ou deglutidos. Além disso, lubrifica, aquece e

umedede a superfície das vias aéreas (SALDIVA, 1990; CARVALHO *et al.*, 1999; KONDO *et al.*, 2002).

As partículas menores que ficam retidas no pulmão estimulam a atividade fagocitária, que é o processo mais importante para que a depuração das mesmas ocorra (REECE, 2012).

O aquecimento e saturação com vapor de água são acontecimentos importantes e necessários para a manutenção da homeostase alveolar (KONDO *et al.*, 2002). A eficiência desse sistema depende da integridade do mesmo, se houver a diminuição do transporte mucociliar, poderá ocorrer retenção de muco, contribuindo para reação do tecido conjuntivo local e, conseqüentemente, quadros de infecção (REECE, 2012).

2.2.2 Microbioma nasal

A importância de se estudar o microbioma nasal dos gatos está no fato de que qualquer desequilíbrio do mesmo pode resultar em danos graves ao seu hospedeiro (CHARLSON *et al.*, 2011). Sabe-se que as vias aéreas superiores e inferiores estão em contato constante com o meio ambiente durante a respiração e, portanto, são consideradas habitadas por comensais da mucosa em animais saudáveis (SLIFIERZ *et al.*, 2015).

Estudos demonstram que existem diversos agentes bacterianos comensais no TRS dos gatos. Dentre as bactérias aeróbias gram-positivas estão: *Streptococcus*, *Staphylococcus*, *Corynebacterium* e *Micrococcus spp.* Com relação às bactérias aeróbias gram-negativas comensais do TRS incluem-se: *Pateurella multocida*, *Escherichia coli*, *Pseudomonas aeruginosa*, *Proteus*, *Klebsiella*, *Enterobacter*, *Bordetella bronchiseptica*, *Moraxella* e *Mycoplasma* (PADRID, 1996).

No estudo de Dorn *et al.*, 2017, se encontrou uma microbiota nasal muito mais diversificada e variável do que os estudos anteriores demonstram. No estudo citado, foi sequenciado o DNA de materiais provenientes de swab nasal de gatos saudáveis e as bactérias mais comumente encontradas foram: *Moraxella*, *Bradyrhizobiaceae*, *Sediminibacterium*, *Alloicoccus* e *Neisseriaceae*. O agente *Bradyrhizobiaceae* foi encontrado como o segundo mais comum nos gatos saudáveis deste estudo, o que ainda não havia sido comprovado anteriormente.

Outras pesquisas recentes encontraram o agente bacteriano *Bradyrhizobiaceae* como habitante da orofaringe de gatos saudáveis (VIENTOS-PLOTTS *et al.*, 2017) e na cavidade nasal de cães saudáveis (ERICSSON *et al.*, 2016), porém não como participante do microbioma nasal de gatos.

2.3 Infecção do trato respiratório superior

É difícil determinar se as bactérias cultivadas a partir das vias aéreas fazem parte da microbiota nasal naturalmente, ou se são patógenos secundários oportunistas ou patógenos primários (JENNIFER, 2007).

A descarga nasal mucopurulenta é um sinal clínico comum resultante da infecção bacteriana secundária por uma quantidade variável de causas primárias de rinite. A maioria dos gatos que apresentam secreção nasal mucopurulenta ou purulenta têm um componente bacteriano para a doença (QUIMBY e LAPPIN, 2012). Já as secreções serosas são incomuns e observadas em casos de rinite alérgica ou infecção viral precoce. As descargas serosas, entretanto, podem se tornar mucoides ou mucopurulentas com a progressão da causa inicial da doença nasal (KUEHN, 2005). A presença de secreção nasal por mais de 30 dias é considerada um quadro crônico (NORSWORTHY, 2011).

As infecções são comuns na cavidade nasal e nos seios frontais dos gatos. Essas duas estruturas se comunicam através de um óstio, de modo que as infecções que se originam na cavidade nasal ascendem os seios frontais resultando em rinossinusite (NORSWORTHY, 2011).

2.3.1 Patogênese

O HVF-1 tem papel importante, pois é o desencadeador do processo inflamatório e, posteriormente, infeccioso, por predispor o organismo à infecção bacteriana secundária do TRS. Sabe-se que a sinusite primária em gatos é rara (NORSWORTHY, 2011).

Tal vírus predispõe a persistência ou recorrência da infecção bacteriana e causa mudanças estruturais no nariz e seios paranasais de caráter crônico. Essas mudanças reduzem a limpeza mucociliar e podem causar obstrução nasal e de seios (RAND, 2008).

As mudanças estruturais incluem: necrose do epitélio nasal, metaplasia escamosa, osteólise dos turbinados e hipertrofia das glândulas mucosas. O resultado é o aumento da viscosidade do muco e, o espessamento persistente dos tecidos de revestimento da cavidade nasal e dos seios conduz à obstrução nasal e sinusal, predispondo para sinusite crônica (RAND, 2008).

2.3.2 Agentes envolvidos

O HVF-1 desencadeia o processo de rinite crônica por ser o principal agente patogênico do TRS de gatos (JOHNSON, 2003). A exposição ao HVF-1 pode ser detectada sorologicamente em quase 100% dos gatos (MAGGS *et al.*, 1999), e 50% a 80% dos gatos expostos permanecem portadores latentes do vírus (GASKELL e POVEY, 1977). A associação entre o HFV-1 e vários microorganismos bacterianos pode resultar em uma infecção grave do TRS, de caráter agudo, e pode envolver agentes diversos, como: calicivirus felino, *Chlamydia felis* ou então uma combinação destes agentes (SYKES *et al.*, 1999).

A progressão das interações microbianas, fisiológicas, anatômicas e imunológicas torna o processo crônico e recidivante, desencadeando um quadro de rinosinusite crônica de difícil tratamento em muitos casos (KUEHN, 2006). Esta inter-relação de agentes é um fator muito importante e irá afetar a gravidade e a duração da doença respiratória superior no gato sintomático (JOHNSON, 2003).

Os agentes bacterianos que foram descritos como patógenos respiratórios primários em gatos incluem: *B. bronchiseptica*, *C. felis*, *Streptococcus canis* e *Mycoplasma spp.* Os agentes *Corynebacterium spp.*, *Escherichia coli*, *Pasteurella multocida*, *Pseudomonas aeruginosa*, *Streptococcus viridans* e *Staphylococcus intermedius* também são detectados mais frequentemente, porém são considerados invasores secundários do TRS (QUIMBY e LAPPIN, 2012). A *Bordetella bronchiseptica* é comumente encontrada como um comensal sem causar morbidade (VEIR, 2008), porém já foi relatada como um patógeno primário e secundário em gatos com DTRS (SPEAKMAN *et al.*, 1999).

Entretanto, muitas dessas bactérias caracterizadas como patogênicas também podem ser encontradas como habitantes naturais do TRS de felinos (CAPE, 1992; GREENE e REINERO, 2006) fazendo com que o diagnóstico laboratorial se torne inconclusivo. Em um estudo recente a respeito do microbioma nasal felino (JOHNSON, 2005), bactérias patogênicas foram isoladas de gatos com e sem rinosinusite crônica idiopática, embora *Mycoplasma spp.* e bactérias anaeróbicas tenham sido isoladas somente de gatos com rinite, não sendo encontrada em gatos controle saudáveis (JENNIFER, 2007; PERICO *et al.*, 2005). Em oposição, outros estudos demonstraram que *Mycoplasma spp.* pode ser isolada da cavidade nasal de gatos doentes e de gatos saudáveis (VEIR *et al.*, 2008; JOHNSON *et al.*, 2004).

Outros estudos apontam *Actinomyces spp.* e uma diversidade de bactérias anaeróbicas como agentes patogênicos envolvidos no desenvolvimento de DTRS de felinos (HENDERSON *et al.*, 2004; CAPE, 1992). Dois estudos demonstraram que gatos com rinite

possuíam infecção por *Actinomyces* e *Nocardia* (HENDERSON *et al.*, 2004; O'BRIEN *et al.*, 1996).

Uma cepa felina de *Chlamydia psittaci* também é causa de sinais respiratórios superiores leves nos gatos, embora sua manifestação predominante seja a conjuntivite (ZANATTA e CANOLA, 2007).

No estudo de Dorn *et al* (2017), os gatos incluídos no grupo de felinos domésticos com sintomas de doença respiratória superior apresentaram taxas mais frequentes de *Moraxella*, *Bradyrhizobiaceae*, *Staphylococcus*, *Pasteurella*, *Chlamydia* e *Streptococcus*. Comparativamente, estudos anteriores, utilizando métodos baseados em cultura e PCR, demonstraram que as bactérias mais frequentemente descritas na ITRS de felinos foram: *Pasteurella*, *Streptococcus*, *Staphylococcus* e *Mycoplasma spp.* (SCHULZ *et al.*, 2006; VEIR *et al.*, 2008).

Ao contrário do encontrado no estudo de Veir *et al* (2008), Dorn *et al* (2017) relataram que *Mycoplasma spp.* não foi o agente bacteriano mais frequentemente cultivado na infecção nasal de gatos com DTRS, porém esteve presente, bem como *C. felis*. Já em uma pesquisa realizada nos Estados Unidos no ano de 2010, 4.772 gatos foram submetidos à coleta de amostra de secreção nasal, com posterior envio para a realização de PCR, tendo os seguintes achados: 41,8% positivos para *Mycoplasma felis*, 10% para *B. bronchiseptica* e 8,1% para *C. felis* (COHN, 2011).

A *Pasteurella multocida* é considerada um agente comensal do TRS e também do trato digestivo de felinos. Uma cepa toxigênica deste microorganismo foi encontrada no desenvolvimento de atrofia nasal nas porcas (KAMP e KIMMAN, 1988) o que alerta para uma possível causa da destruição de cornetos em gatos com rinosinusite crônica, salientando-se que, em casos de imunodepressão, ela pode ser considerada patogênica. Os resultados do estudo de Dorn *et al* (2017) indicam abundância de casos positivos para *Pasteurella spp.*, especialmente em gatos com neoplasia nasal e/ou DTRS.

O achado de *Pseudomonas spp.* em descarga nasal de gatos com rinosinusite crônica tem sido cada vez mais frequente. Os estudos de Bahr *et al* (2008), Molina *et al* (2013), Johnson *et al* (2005), Michiels *et al* (2003) e Norsworthy (1993) revelaram este agente bacteriano secundário como complicador do quadro de ITRS em gatos. A identificação recorrente deste agente nos materiais nasais de felinos domésticos sintomáticos pode ser a fundamental para se responder por que as terapias antibióticas em casos recorrentes da doença não solucionam a infecção, visto que a bactéria apresenta resistência intrínseca a muitos grupos de antibióticos (ESCRIBANO *et al.*, 2009; MOLINA *et al.*, 2013).

De acordo com Norsworthy (2011), as bactérias mais comumente isoladas de gatos com rinossinusite crônica são: *Pseudomonas aeruginosa*, *Proteus mirabilis* e *Staphylococcus aureus*. Um estudo publicado em 2003 na Bélgica revela que das 21 amostras de secreção nasal de gatos com rinite inespecífica que foram coletadas para cultura bacteriana, 15 delas foram positivas. As bactérias que mais frequentemente foram isoladas destes casos incluíram: *Pseudomonas spp.* e *Escherichia coli* (MICHIELS *et al.*, 2003). No estudo de Cape (1992), *Pateurella multocida* apareceu como o agente bacteriano mais comum.

Os resultados positivos da cultura podem não se correlacionar com a causa da doença em função da presença de microfauna natural e outras bactérias superficiais, portanto, é indispensável a associação dos achados clínicos com os laboratoriais no que diz respeito ao diagnóstico da ITRS em gatos (QUIMBY e LAPPIN, 2012).

2.4 Epidemiologia

2.4.1 Sexo

Estudos anteriores sugerem que a neoplasia intranasal é diagnosticada com maior frequência em gatos machos (COX *et al.*, 1991; MUKARATIRWA *et al.*, 2001; MEDEWELL *et al.*, 1976). Em outros estudos, não houve diferenças significativas quanto ao sexo ou raça de outras enfermidades que causem descarga nasal em felinos domésticos (HENDERSON *et al.*, 2004; CAPE, 1992).

2.4.2 Idade

O estudo de Jennifer e Cohn (2007) sugere que a composição da microbiota bacteriana é influenciada pela idade e pelos diferentes fatores ambientais em gatos saudáveis.

Em relação às DTRS, os gatos acometidos por neoplasia nasal tendem a ser mais velhos, ou seja, idade superior a oito anos (HENDERSON *et al.*, 2004) e os pólipos nasofaríngeos são mais comumente encontrados em gatos mais jovens, os quais apresentam idade inferior a oito anos (KAPATKIN *et al.*, 1990).

No estudo de Henderson *et al.* (2004), os gatos mais velhos raramente foram apresentados com outras doenças que não a neoplasia nasal.

A rinossinusite crônica é uma enfermidade comum nos gatos e se desenvolve em gatos jovens, de meia idade e idosos (CAPE, 1992; MICHIELS *et al.*, 2003).

2.4.3 Raça

As raças braquicefálicas podem estar predispostas a distúrbios nasais devido à sua conformação anatômica (SCHLUETER *et al.*, 2009; WHITNEY *et al.*, 2005). Entretanto, um estudo anterior indicou que os gatos siameses são mais propensos a desenvolverem doença intranasal em comparação com a população hospitalar geral (CAPE, 1992). Outros autores afirmam que embora a raça raramente influencie no desenvolvimento de DTRS em gatos, o diagnóstico de pólipos nasal é mais frequente nas raças orientais, e esses gatos também podem ter maior risco de desenvolver linfomas de origem nasal (MUKARATIRWA *et al.*, 2001; SFILIGOI *et al.*, 2007; HANEY *et al.*, 2009).

2.4.4 Estilo de vida

Gatos que tenham vivido em habitação de alta densidade são mais propensos a desenvolver rinossinusite crônica idiopática secundária a infecções virais respiratórias superiores (MAGGS, 2001). A doença respiratória infecciosa felina é mais comumente observada em gatos que vivem em aglomerações, como em gatis de reprodução, moradias superlotadas e abrigos (LEE-FOWLER e REINERO, 2012). Estes gatos estarão mais propensos a desenvolver rinites de caráter viral ou bacteriano agudo ou crônico (HELPS *et al.*, 2005).

A rinite de caráter viral está intimamente relacionada com os agentes virais HVF-1 e FCV, que são os agentes que mais frequentemente causam infecção respiratória superior nesta espécie em situações de aglomeração (SCARLETT, 2009). Se o gato já for portador de uma destas viroses, basta uma situação estressante para que a expressão e liberação viral iniciem (MILLER, 2007).

O estresse ou a angústia negativa são encarados como importantes contribuintes para a ocorrência de doenças respiratórias em gatos, e eles estão intimamente ligados com o estilo de vida do animal (McCOBB *et al.*, 2005). Por isso, é importante que os fatores que causem ou aumentem o estresse sejam minimizados ao máximo. Os cachorros devem ser separados do ambiente de vivência dos gatos. O ambiente onde permanecem as vasilhas sanitárias deve ficar longe de áreas onde os animais descansam e se alimentam, além disso, uma área escondida para que os animais possam se retirar da estimulação visual também pode reduzir o estresse (SYKES, 2014).

Os gatos que tem acesso ao ambiente externo têm maior probabilidade de ingerir corpos estranhos e desenvolver traumatismos ou doenças infecciosas, incluindo rinite fúngica, por isso o estilo de vida “indoor”, ou seja, sem acesso ao ambiente externo, contribui com a prevenção de doenças, garantindo melhor qualidade de vida (HENDERSON *et al.*, 2004).

2.4.5 Doenças associadas

O desenvolvimento de rinite bacteriana em gatos é geralmente secundário a outras afecções. A inflamação da via aérea superior pode ser devido à associação com trauma nasal, alergia, agregação linfoplasmocítica, inalação de corpo estranho, remanescência de líquidos ou alimentos no nariz causado por disfunção faríngea, esofágica ou gástrica, infecção parasitária, viral ou fúngica, neoplasia, doenças odontológicas; pólipos nasofaríngeos e broncopneumonia bacteriana (DEMKO e COHN, 2007; WINDSOR *et al.*, 2006).

2.5 Sinais Clínicos

Os sinais clínicos que cursam com DTRS incluem descarga nasal, que é geralmente é bilateral. A secreção nasal pode ser serosa, mucopurulenta, purulenta e hemorrágica, dependendo da evolução do quadro clínico (REED e GUNN-MOORE, 2012). A descarga nasal, ao se tornar espessa, pode obstruir as vias aéreas superiores, resultando em uma fase inspiratória prolongada e um ruído respiratório superior audível. Além disso, a presença de descarga nasal pode levar à ulceração das passagens aéreas superiores com caráter de cronicidade (REED e GUNN-MOORE, 2012; COHN, 2011).

Os espirros também são comuns e geralmente associados a enfermidades no nariz, seios paranasais e nasofaringe. Os espirros frequentemente precedem o início da secreção nasal notável (KUEHN, 2007).

Dependendo do agente causal envolvido, os sinais clínicos podem variar, podendo-se notar conjuntivite, secreção ocular e ulceração oral e/ou ocular, além de anorexia e pirexia (REED e GUNN-MOORE, 2012). Os sintomas observados são muito importantes na avaliação da etiologia da afecção. Defeitos congênitos geralmente causam sinais clínicos dentro de alguns dias após o nascimento (REED e GUNN-MOORE, 2012).

A infecção pelo HVF-1 é relatada como fator predisponente para desenvolvimento de infecções bacterianas secundárias (LARA, 2012) e pode ser caracterizada por rinite, conjuntivite, febre, anorexia e inapetência (AUGUST, 2008).

No estudo de Henderson *et al* (2004), os sinais clínicos relatados em diferentes categorias de doença nasal (neoplasia, rinite, corpo estranho e estenose) foram principalmente descarga nasal (64%), seguido de estertor nasal (41%) e espirros (32%). Henderson *et al* (2004) evidenciaram que a descarga nasal unilateral e a presença de hemorragia foram mais comuns em gatos com diagnóstico de neoplasia em comparação com gatos apresentando rinite, observação que está de acordo com outro autor (HAWKINS, 1998).

As doenças que acometem a nasofaringe podem dar origem a espirros e disfagia. Já a doença difusa no TRS pode produzir uma combinação de todos os sinais anteriormente citados nas DTRS, além de dispneia inspiratória. A deformidade facial pode ser observada em casos de neoplasia, rinite crônica grave ou rinite fúngica (REED e GUNN-MOORE, 2012).

A gravidade dos sintomas depende de uma combinação de fatores, como a patogenicidade do agente causal, que inclui a dose infectante e a cepa, além da capacidade de resposta imune do gato (REED e GUNN-MOORE, 2012; COHN, 2011).

2.5.1 Rinossinusite crônica

A rinite ou rinossinusite crônica é uma afecção comum nos gatos e ocorre quando quadros de rinite progridem para sintomas como espirros intermitentes, estertores e secreção nasal mucopurulenta, purulenta ou hemorrágica (NORSWORTHY, 2004). Os sinais clínicos podem ser unilaterais ou bilaterais, e os sinais sistêmicos de doença geralmente são leves (CAPE, 1992; MICHIELS *et al.*, 2003). A secreção nasal é considerada crônica quando persiste por mais de quatro semanas (CAPE, 1992). Porém, de acordo com Rand (2006), a doença é considerada crônica quando os sintomas persistem por mais de três semanas.

Muitos gatos desenvolvem rinite bacteriana secundária à infecção viral, sendo que a causa mais comum de DTRS crônica em gatos é por infecção bacteriana secundária à invasão do HVF-1 e/ou calicivírus felino. Os sinais de rinotraqueíte geralmente se resolvem dentro de duas semanas, porém se houver rinite purulenta e sinusite, os sinais podem permanecer por meses a anos e incluem também espirros intermitentes, estertor e, ocasionalmente, distorção nasal (RAND, 2008).

Se houver infecção por *Chlamydomphila felis*, ela causará doença no trato respiratório superior em 20% dos casos, pois, em geral, causa apenas sinais clínicos de conjuntivite (RAND, 2008).

2.6 Diagnóstico

A importância de se estabelecer um diagnóstico preciso está no fato de que um diagnóstico bem feito concorda com a implementação de um tratamento médico ou cirúrgico apropriado (POWNDER *et al.*, 2006). Entretanto, as doenças que acometem o TRS podem ser de difícil diagnóstico. Na investigação das DTRS em gatos, pode-se incluir uma combinação de técnicas, como: radiografia, rinoscopia, tomografia computadorizada, além de citologia, cultura bacteriana e fúngica e histopatologia de amostras de biópsia (HUNT *et al.*, 2002; KUEHN, 2006).

O diagnóstico presuntivo pode ser estabelecido baseado em sinais clínicos, histórico do paciente e exame clínico (KUEHN, 2006). A anamnese detalhada contribui para a investigação. O histórico de vacinação é uma importante informação na triagem de gatos que demonstrem sinais clínicos de DTRS. A vacinação diminui a gravidade de sinais clínicos referente à infecção viral, porém ela pode não impedir a mesma (KUEHN, 2006). Um exame físico completo com atenção especial às estruturas orofaciais é importante na avaliação de gatos com rinite crônica (FORRESTER, 2002).

O exame clínico inicial tem como objetivo avaliar principalmente o estado de saúde geral do paciente e, mais especificamente, o grau de comprometimento das vias aéreas. Esta avaliação pode iniciar com a inspeção do paciente, ou seja, observação da atitude, postura, padrão respiratório e frequência respiratória. Após, se procede ao exame físico e ausculta cardíaca e pulmonar. Se o paciente se apresentar dispneico durante o exame, a oxigenioterapia pode ser necessária. Qualquer etapa do exame que cause muito estresse deve ser adiada ou deve-se avaliar a necessidade de sedação (GRIFFON, 2000).

Há indicação de que todos os gatos com suspeita de ITRS de origem bacteriana sejam testados quanto à presença de antígenos do vírus da leucemia felina e anticorpos contra o vírus da imunodeficiência felina, de acordo com as recomendações postuladas no “American Association of Feline Practitioners Retrovirus Panel Report” (LEVY *et al.*, 2009). De acordo com Lappin *et al.* (2017), embora esses retrovírus não causem doenças respiratórias de forma direta, ambos foram associados ao desenvolvimento de linfoma, o que poderia causar DTRS e, além disso, ambos os vírus podem causar imunodepressão que poderiam predispor a infecções de caráter viral e bacteriano graves (LAPPIN *et al.*, 2017).

A radiografia de crânio é um dos principais exames de imagem utilizados na investigação de causas de DTRS em gatos e cães (LAMB, 2003) e ainda é a modalidade de imagem de escolha pela maioria dos veterinários para investigar as causas de doença nasal crônica, portanto, a interpretação radiográfica é essencial. As DTRS resultam em achados

radiográficos que variam desde discretos aumentos de radiopacidade até lesões líticas e presença de massas expansivas (POWNDER *et al.*, 2006). As radiografias torácicas são de valor limitado no diagnóstico das DTRS, mas devem ser realizadas se houver suspeita de pneumonia (KUEHN, 2006).

Em contrapartida, as radiografias nasais demonstraram ser exames não confiáveis em alguns estudos (GRUFFYDD-JONES, 2002; FORRESTER *et al.*, 2002; KAPATKIN *et al.*, 1990). Isso ocorre em virtude das estruturas ósseas sobrepostas do crânio e, por isso, a radiografia nem sempre oferece informações detalhadas para se estabelecer uma causa precisa para a doença nasal crônica. Outro ponto negativo relacionado ao uso da radiografia de crânio em gatos, é que como o seio frontal da espécie é pequeno, algumas lesões podem não ser observadas radiograficamente (SCHOENBORN *et al.*, 2003). Além disso, a radiografia deve ser realizada antes dos procedimentos de lavagem nasal, rinoscopia ou biópsia, pois essas técnicas podem interferir na interpretação (REED e GUNN-MOORE, 2013).

A rinoscopia também fornece informações limitadas sobre a extensão da doença. A presença de secreção nasal mucopurulenta ou hemorrágica não permite a visualização adequada da cavidade nasal neste exame (MALIK *et al.*, 2001). Entretanto a técnica é crucial para o diagnóstico de estenose nasofaríngea, corpos estranhos radiolúcidos, abscessos e neoplasia (GRIFFON, 2000). O endoscópio rígido é necessário para a realização do exame, visto que os endoscópios flexíveis geralmente são muito grandes para serem utilizados em gatos. (HARCOURT-BROWN, 2006). O uso da rinoscopia permite a visualização da nasofaringe e coanas, bem como da porção caudal da cavidade nasal (GRIFFON, 2000).

Devido à complexidade das estruturas ósseas e ao grande grau de estruturas sobrepostas, a tomografia computadorizada (TC) é o exame de imagem de escolha para a avaliação precisa de doenças da cavidade nasal, seios paranasais, bula timpânica, região periorbital e crânio (WHITNEY *et al.*, 2005; LAMB *et al.*, 2003). Em geral, a TC fornece melhor localização das lesões e determina a extensão da doença nos seios nasais, em relação à radiografia (THRALL *et al.*, 1989). Por essa capacidade, a TC auxilia na escolha do tratamento e para a realização de biopsias ou rinoscopias (JOHNSON e WISNER, 2007).

Zanatta e Canola (2011) afirmaram em seu estudo que o principal diferencial do exame de tomografia computadorizada em relação ao exame radiográfico, na avaliação dos seios nasais, é a detecção de alterações nos seios esfenoides e a maior facilidade em localizar a lateralidade e o grau de envolvimento de alterações dos seios frontais.

Os exames laboratoriais são essenciais para complementar a investigação diagnóstica. A hematologia de rotina, perfil bioquímico e a urinálise devem ser realizados para excluir

causas sistêmicas extranasais e para auxiliar na avaliação do estado geral de saúde do paciente, especialmente em gatos idosos (REED e GUNN-MOORE, 2013; MALIK, 2001). O perfil de coagulação é indicado se houver presença de epistaxe ou suspeita de coagulopatia (MALIK, 2001).

Além disso, é indicado que os gatos com DTRS sejam testados para o vírus da leucemia felina (FeLV) e o vírus da imunodeficiência felina (FIV). Entretanto, sabe-se que o *status* retroviral será mais útil em relação ao prognóstico do que ao diagnóstico (REED e GUNN-MOORE, 2013).

Outro exame complementar é a citologia do material biológico nasal. A amostra que será submetida a esse exame pode ser coletada por lavagem nasal, esfregaço, escovação ou esfregaço de impressão (CANIATTI *et al.*, 1998). A citologia é extremamente útil no diagnóstico de infecções fúngicas, pois os organismos contaminantes podem ser vistos na amostra (GRIFFON, 2000). Entretanto, a inflamação é dificilmente diferenciada de neoplasia (ROGERS, 1996). No estudo de Scherk (2010), a citologia não se mostrou confiável para o diagnóstico de inflamação crônica e avaliação da rinite crônica em gatos (SCHERK, 2010).

2.6.1 Cultura e Antibiograma

De acordo com a literatura, os resultados de culturas de amostras nasais, vinculado aos testes de sensibilidade, podem ser úteis na orientação da terapia antimicrobiana (CAPE, 1992; MICHIELS *et al.*, 2003), apesar de ser considerado um exame de valor limitado (HAWKINS, 1998).

O objetivo principal da cultura e teste de antibiograma em gatos com rinosinusite crônica é geralmente identificar a sensibilidade bacteriana aos antimicrobianos testados, principalmente em casos de infecções bacterianas secundárias graves que ocorreram em DTRS intratáveis, como a rinite inflamatória idiopática. O tratamento antimicrobiano nestes casos pode proporcionar alívio dos sinais clínicos graves (LAPPIN *et al.*, 2017).

No estudo de Johnson e Kass (2009), os resultados das culturas de amostras de descarga nasal foram positivos mais frequentemente do que as culturas de amostras provenientes de biópsia de tecido profundo, e nos casos em que ambas as amostras produziram crescimento positivo, os organismos encontrados foram idênticos. No entanto, a obtenção de uma amostra de tecido para biópsia requer anestesia geral e pode gerar, como consequência, um quadro de epistaxe prolongado, enquanto que a coleta de descarga nasal

pode ser realizada sob sedação leve e é menos traumática para a mucosa nasal (JOHNSON e KASS, 2009).

Por outro lado, as culturas geralmente revelam infecções bacterianas mistas, ou seja, presença de organismos comensais do TRS, além de agentes patogênicos, dificultando o diagnóstico de infecção (SCHULZ *et al.*, 2006; LAPPIN *et al.*, 2017). A cultura de tecido nasal profundo é mais valorosa, pois evita a contaminação superficial (KUEHN, 2006; SCHERK, 2010). Peeters *et al* (2000) afirma que a colonização bacteriana pode ser diferenciada da infecção pelo uso de citologia e culturas bacterianas quantitativas.

Entretanto, em surtos de origem respiratória em gatis, abrigos ou habitações com alta densidade populacional de gatos, a cultura pode ser indicada para determinar se existe um isolado positivo para *Bordetella bronchiseptica* (QUIMBY e LAPPIN, 2012).

Os agentes patogênicos como: *Bordetella bronchiseptica*, *C. felis* e *Mycoplasma spp.* são comumente relatados contribuindo para a ITRS em gatos, porém o seu cultivo pode ser difícil, visto que são necessários meios de cultura específicos para estes microorganismos crescerem (REED e GUNN-MOORE, 2013; LAPPIN *et al.*, 2017). Isso significa que uma cultura negativa de espécies de *Mycoplasma spp.* nem sempre reflete a ausência real desse patógeno na amostra, uma vez que nem todas as espécies de *Mycoplasma spp.* são cultiváveis (JOHNSON e KASS, 2009).

2.6.2 Coleta de Material

Os “swabs” nasais ou faríngeos não são invasivos para a coleta de material biológico nasal, por isso, fornecem poucas informações diagnósticas. A amostra ideal para ser enviada para cultura bacteriológica e fúngica é o lavado nasal, apesar de também haver a possibilidade de se detectar somente contaminantes superficiais (REED e GUNN-MOORE, 2012).

Para realizar o lavado nasal em gatos, o procedimento deve ser feito através das narinas. Uma seringa de 20, 35 ou 60 mL pode ser utilizada para injetar a solução salina estéril através do nariz. O paciente deve ficar posicionado com a cabeça para baixo durante o procedimento para que o conteúdo líquido volte através das narinas e seja coletado para o exame (QUIMBY e LAPPIN, 2012; JOHNSON e KASS, 2009) (Figura 3).

Outra maneira de fazer a lavagem é com o auxílio de uma sonda nasal, a qual é introduzida pelo nariz, chegando até a marcação feita previamente ao procedimento, a qual foi marcada no ponto que alcançar o canto medial do olho, sendo importante nunca inserir a sonda além desta marca para evitar a perfuração e a penetração da placa cribriforme (Figura

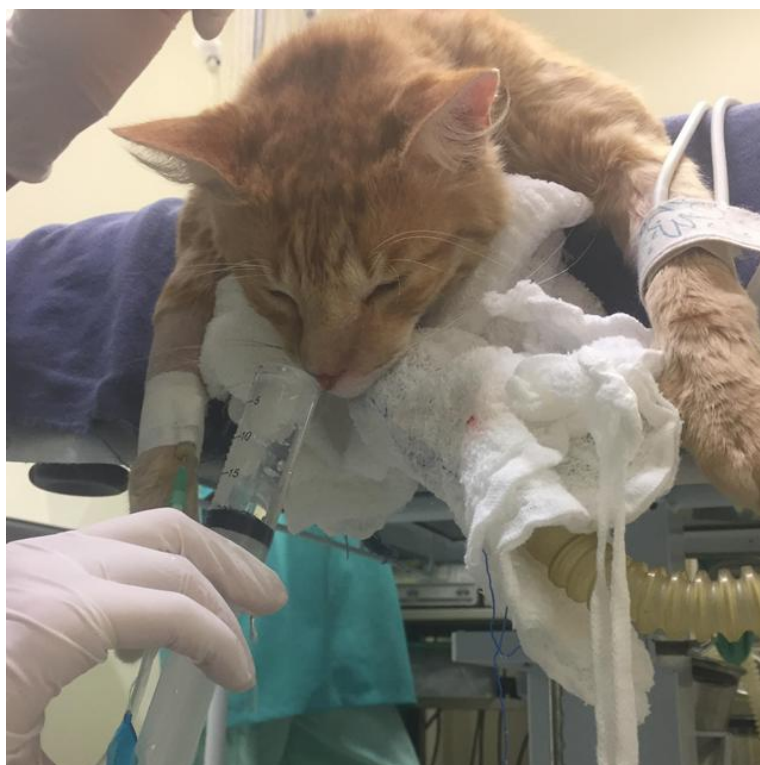4). Após a introdução da sonda, se instila uma alíquota de 2,0 ml de água estéril na passagem aérea não afetada primeiramente e se coleta as lavagens em meios de cultura anaeróbicos e aeróbicos. Após feito isso, se repete o procedimento citado no lado oposto (SCHERK, 2010).

2.7 Tratamento

O tratamento da sinusite bacteriana é muitas vezes frustrante tanto para o tutor quanto para o médico veterinário porque, frequentemente, a infecção se torna recorrente e difícil de erradicar. Além disso, muitos pacientes não respondem à terapia sintomática, sendo que os casos de rinosinusite crônica raramente possuem cura e, por isso, o tratamento sintomático tem como objetivo principal a manutenção da qualidade de vida do paciente (REED e GUNN-MOORE, 2012; LEE-FOWLER e REINERO, 2012).

É necessário um tratamento de suporte para estabilizar os pacientes que, comumente, se apresentam anoréxicos e desidratados. A fluidoterapia pode ser indicada, e a necessidade de alimentação facilitada ou alimentação via sonda deve ser avaliada, uma vez que a incapacidade de sentir o cheiro dos alimentos afetará o apetite do paciente. A limpeza das narinas é importante para remover as descargas nasais e a nebulização com solução salina pode melhorar a inspiração (REED e GUNN-MOORE, 2012).

Figura 3 Lavado nasal para coleta de material biológico realizado com o auxílio de uma seringa de 20 mL



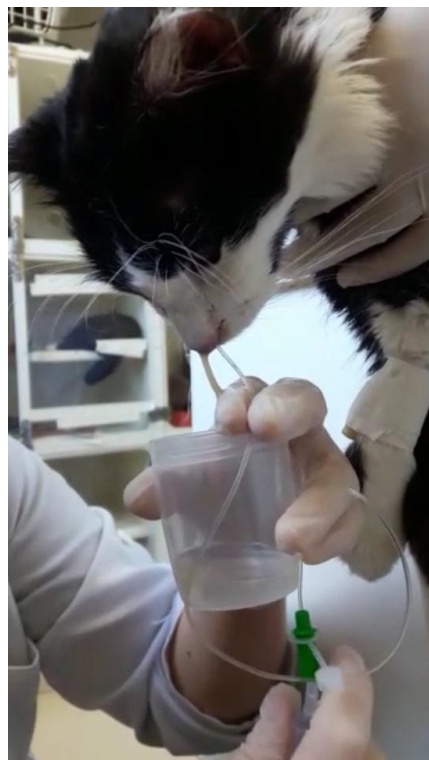Fonte: Imagem gentilmente cedida pela médica veterinária Deisy Lerner (2017)

A analgesia é indicada quando houver dor sinusal, e alguns autores recomendam descongestionantes nasais para melhorar a condição respiratória (REED e GUNN-MOORE, 2012). Porém, de acordo com Lee-Fowler e Reiner (2012), a terapia com descongestionantes nasais causa preocupação por conta da exacerbação da secagem de exsudado nasal, diminuindo a umidade da mucosa.

Em alguns casos, pode ser necessária a terapia com anti-inflamatórios para reduzir a reação inflamatória local. Os anti-inflamatórios não esteroides são os recomendados se houver preocupação com a presença de processo infeccioso, mesmo que o paciente esteja devidamente hidratado e se alimentando (REED e GUNN-MOORE, 2012).

A terapia antibacteriana de amplo espectro com boa penetração em osso e nas secreções é indicada. Os antibacterianos de amplo espectro são, por vezes, recomendados por períodos prolongados (2 a 4 meses). A cultura bacteriana e testes de susceptibilidade aos antibióticos são requeridos, especialmente quando há envolvimento ósseo (LEE-FOWLER e REINERO, 2012). Alguns antibióticos usualmente administrados na resolução da ITRS bacteriana em gatos foram tabelados (Tabela 1).

Figura 4 Lavado nasal para coleta de material biológico realizado com o auxílio de uma sonda estéril



Fonte: Imagem gentilmente cedida pela médica veterinária Fernanda Vieira Amorim da Costa (2017)

Apesar dos antibióticos serem parte fundamental no tratamento destes pacientes, o seu uso é considerado um fator menos importante no tratamento da ITRS em gatos que convivem em grandes populações, como em abrigos ou gatis. O estresse por conta do ambiente superpopuloso em que vivem e pelo manuseio para a administração de medicamentos podem ser os fatores mais danosos no que diz respeito ao sucesso terapêutico. Os antibióticos devem ser introduzidos somente após a evidência comprovada de infecção bacteriana secundária, a qual estará associada a sinais clínicos, como descargas nasais purulentas (SMITH-BLACKMORE, 2016).

2.7.1 Terapia antibiótica

A escolha de antibióticos para o tratamento deve ser de acordo com cultura e testes de antibiograma, os quais devem ter como base uma amostra de material biológico nasal profundo, principalmente em casos que haja destruição dos turbinados nasais (QUIMBY e LAPPIN, 2010; LEE-FOWLER e REINERO, 2012). A clindamicina e a amoxicilina com clavulanato podem ser utilizados, mas alguns casos requerem doxiciclina ou fluoroquinolonas devido à resistência do agente infeccioso presente, por isso o antibiograma é importante na seleção antimicrobiana (REED e GUNN-MOORE, 2012).

De acordo com Lappin *et al* (2017), alguns gatos com sintomas clínicos como secreção nasal mucopurulenta podem manter a atitude e o apetite inalterados e pode ocorrer a resolução espontânea da doença dentro de 10 dias sem tratamento antimicrobiano. Nestes casos, somente se recomenda o uso de antimicrobianos dentro de um período de observação de 10 dias se houver febre, letargia ou anorexia associados com a secreção nasal mucopurulenta.

Os gatos com doença aguda são tratados de 7 a 10 dias, exceto nas infecções por *C. felis*, em que são necessários 28 dias de terapia para eliminar a infecção (HARTMANN *et al.*, 2008).

Em relação à ITRS crônica, em que pode haver osteomielite dos ossos turbinados, se faz necessário tratamento com antibiótico durante seis a oito semanas para eliminar a infecção totalmente. A terapia de pulso é uma alternativa de tratamento em gatos que estão cronicamente doentes, entretanto, pode induzir o crescimento de bactérias resistentes a antimicrobianos em outros gatos (QUIMBY e LAPPIN, 2012).

A amoxicilina com clavulanato é uma boa opção para tratamento de infecção em gatos jovens e é eficaz contra a maioria dos microorganismos bacterianos, com exceção do *Mycoplasma spp.* e *C. felis* (DOSSIN *et al.*, 1998; LAPPIN *et al.*, 2017). Entretanto, de acordo com Sturgess *et al.* (2001), a amoxicilina com clavulanato é uma boa alternativa no tratamento de espécies de *Chlamydophila spp.* De acordo com Reed e Gunn-Moore (2012), este antibiótico tem eficácia variável contra *Chlamydophila spp.*

A doxiciclina é o tratamento de escolha contra *B. bronquiseptica*, *Mycoplasma spp.* e *C. felis* (EGBERINK *et al.*, 2009; GRUFFYDD-JONES *et al.*, 2009), já que os mesmos apresentam, muitas vezes, resistência aos betalactâmicos (SPINDEL *et al.*, 2008). As fluorquinolonas e a azitromicina apresentam boa eficácia contra estes agentes também, conforme relatos (EGBERINK *et al.*, 2009; GRYFFYDD-JONES *et al.*, 2009). A doxiciclina é o antibiótico mais usado em gatos de abrigo com ITRS bacteriana de caráter secundário, isso porque a medicação possui benefício financeiro, por ter custo relativamente baixo no mercado, e operacional, por poder ser administrado uma vez ao dia. É recomendado o uso de uma formulação líquida para prevenir o risco de estenose esofágica (GERMAN *et al.*, 2005).

A clindamicina penetra bem nos ossos e tecidos e possui um excelente espectro contra os agentes anaeróbios (QUIMBY e LAPPIN, 2012). A clindamicina, bem como a doxiciclina, está associada com esofagite e estenose esofágica em gatos, isso por que a espécie apresenta fracas contrações esofágicas (BEATTY *et al.*, 2006; GERMAN *et al.*, 2005; MELENDEZ *et al.*, 2000), e se torna necessário a recomendação de se administrar as pílulas ou cápsulas destas medicações em combinação com um líquido, podendo ser com *bolus* de líquido ou com alimento líquido de volume compatível com 3,0 a 6,0 mL (GRIFFIN *et al.*, 2003; MACPHAIL *et al.*, 2009).

A terapia com azitromicina pode ser testada para gatos com suspeita de infecções bacterianas resistentes (REED e GUNN-MOORE, 2012). A azitromicina possui espectro elevado de ação contra variadas espécies de *Mycoplasma spp.* (SPINDEL *et al.*, 2008). Não foram realizados estudos veterinários para testar a eficácia da azitromicina contra *Bordetella bronchiseptica*, embora as cepas humanas de *Bordetella pertussis* tenham sido suscetíveis

(FRY *et al.*, 2010). Por outro lado, a azitromicina é dispendiosa e induz diarreia em alguns gatos (HUNTER *et al.*, 1995).

As fluoroquinolonas têm um espectro semelhante à azitromicina para o tratamento da rinite bacteriana, mas têm a vantagem de serem comparativamente mais baratas e seguras quando administradas em doses aprovadas (BROWN, 1996; DOSSIN *et al.*, 1998). Wegener (2006) afirmou em seu estudo que as fluoroquinolonas, como a enrofloxacin e a orbifloxacin, estão ligadas à degeneração da retina em gatos, de forma dose dependente. A enrofloxacin tem se mostrado eficaz contra *C. felis* (GERHARDT *et al.*, 2006), mas deve ser usado com cautela em gatos jovens por conta dos efeitos adversos induzidos nos condrócitos, prejudicando as cartilagens, o que já foi comprovado em outras espécies (QUIMBY e LAPPIN, 2012).

Entre as fluorquinolonas, a margem de segurança da pradofloxacin em gatos é alta (SPINDEL *et al.*, 2008). Além disso, a pradofloxacin tem se mostrado eficaz contra as espécies de *Mycoplasma spp.* e bactérias anaeróbicas em comparação com outras fluoroquinolonas e, portanto, a medicação pode ser efetiva para o tratamento de rinite bacteriana em gatos (SPINDEL *et al.*, 2008; HARTMANN *et al.*, 2008).

Por outro lado, devido às preocupações com a resistência a fluoroquinolonas e cefalosporinas de terceira geração, Lappin *et al* (2017) recomenda que estas medicações sejam reservadas para situações em que os resultados de cultura e sensibilidade indiquem alta eficácia terapêutica e quando outros agentes antimicrobianos, como a doxiciclina e a amoxicilina, sejam opções inviáveis. Além disso, não há evidências clínicas que indiquem que as fluoroquinolonas e as cefalosporinas de terceira geração sejam superiores à doxiciclina e à amoxicilina no tratamento da ITRS bacteriana crônica em gatos.

Entretanto, no estudo de Hartmann *et al* (2008), em que houve a avaliação da eficácia terapêutica da pradofloxacin e da doxiciclina, constatou-se a resolução clínica da ITRS em gatos com ambos os fármacos. Todos os gatos positivos na técnica de PCR para crescimento de espécies de *Mycoplasma spp.* tornaram-se negativos no dia 42 do tratamento (HARTMANN *et al.*, 2008).

Outro estudo comparou a eficácia da marbofloxacin com a amoxicilina com ácido clavulânico no tratamento de ITRS, onde foram detectadas taxas de resposta de 87,8 e 77,8%, respectivamente (DOSSIN *et al.*, 1998).

Como os resultados da cultura bacteriana e dos testes de susceptibilidade antimicrobiana a partir de microorganismos coletados da cavidade nasal são difíceis de interpretar, o monitoramento da eficácia do tratamento de gatos com suspeita de ITRS

bacteriana crônica é geralmente baseada na observação dos sinais clínicos da doença (LAPPIN *et al.*, 2017).

Tabela 1 Antibióticos utilizados no tratamento da infecção bacteriana do trato respiratório superior em gatos domésticos:

Medicamento	Dose	Indicação	Comentários
Amoxicilina-Clavulanato	15,5 a 20 mg/kg q.8-12h PO, IV, SC	Aeróbias gram +, aeróbias gram -, anaeróbias obrigatórias	Não efetivo contra <i>Mycoplasma</i> ; Eficácia variável contra <i>Pseudomonas</i> e <i>Chlamydophila</i>
Doxiciclina	10 mg/kg q.24h PO	<i>Chlamydophila</i> <i>Mycoplasma</i> <i>Bordetella</i>	Pode causar esofagite; administrar com alimento ou seguido de 5 mL de água. Não dar para fêmeas gestantes
Marbofloxacina	2 mg/kg q.24h PO, IV	<i>Mycoplasma</i> , <i>Chlamydophila</i> , <i>Bordetella</i> , <i>Pseudomonas</i> , <i>Pasteurella</i> , <i>Staphylococcus</i> , <i>Escherichia coli</i>	Anormalidade na cartilagem de jovens; risco de retinopatia
Clindamicina	5,5-11 mg/kg q.12h PO, IV	Aeróbias gram +, anaeróbias, <i>Mycoplasma</i>	Pode causar esofagite. Administrar junto com alimento ou seguido de 5 mL de água
Eritromicina	10-20 mg/kg q.8h-12h PO	Gram + cocos, <i>Pasteurella</i> , <i>Mycoplasma</i>	Transtorno gastrointestinal é um efeito colateral comum
Azitromicina	5 mg/kg q.48h PO	Gram + cocos e bacilos, <i>Pasteurella</i> , <i>Mycoplasma</i> , <i>Bordetella</i>	<i>Pseudomonas</i> é geralmente resistente. Tem eficácia variável contra <i>Chlamydophila</i>
Enrofloxacina	5 mg/kg q.24h PO	<i>Bordetella</i> , <i>Mycoplasma</i> , <i>Chlamydophila</i>	Risco de retinopatia na espécie, não exceder a dose recomendada
Gentamicina	5-8 mg/kg q.24h IV	Microorganismos multirresistentes	Potencialmente nefrotóxica. Evitar em animais desidratados e com doença renal
Trimetoprim-sulfadiazina	15 mg/kg q.12h PO	Geralmente evitado nas infecções do trato respiratório que podem envolver bactérias anaeróbicas.	Pode ser menos eficaz que outras escolhas de primeira linha para alguns patógenos bacterianos primários que não sejam <i>Streptococcus spp.</i>
Pradofloxacina	5 mg/kg q.24h PO (“tablets”) 7,5 mg/kg q.24h PO (suspensão)	<i>Bordetella spp.</i> , <i>Mycoplasma spp.</i> , <i>C. felis</i> , Gram + e Gram -.	Ao contrário de outras fluoroquinolonas, tem atividade contra algumas bactérias anaeróbicas. Usada

em
alguns países para o
tratamento de ITRS de gatos
causados por *Pasteurella
multocida*, *Escherichia coli* e
S. intermedius (incluindo *S.
pseudintermedius*).

Fonte: Adaptado de Reed e Gunn-Moore (2012) e Lappin et al (2017)

3 MATERIAIS E MÉTODOS

No presente estudo, se identificou e se avaliou todos os exames bacteriológicos e testes de sensibilidade a antimicrobianos de gatos com DTRS sintomáticos que tiveram material biológico das narinas enviado para cultura e que foram atendidos no Hospital de Clínicas Veterinárias da Universidade Federal do Rio Grande do Sul (HCV UFRGS) e em uma clínica veterinária particular especializada em atendimento de felinos domésticos, nos meses de maio de 2013 a setembro de 2017.

Os laudos das culturas bacteriológicas e testes de sensibilidade a antimicrobianos foram identificados e coletados nos laboratórios para onde foram enviadas as amostras de material biológico e se avaliou os resultados referentes a cada laudo. Foi coletado também o número de registro da ficha clínica cadastrada no Serviço Médico Estatístico (SAME) do HCV UFRGS e no banco de dados da clínica veterinária particular.

Após a coleta das fichas clínicas no SAME e no banco de dados da clínica veterinária particular, foi realizada a coleta de dados retrospectivos específicos como: gênero, estado reprodutivo (castrado ou inteiro), idade e raça dos gatos. Além disso, se avaliou dados de anamnese, exame físico, presença ou ausência de teste sorológico para as doenças imunossupressoras dos felinos (Imunodeficiência viral felina – FIV, e leucemia viral felina – FeLV) e seu resultado e o diagnóstico ou suspeita clínica. Resultados de exames complementares também foram avaliados.

Em relação aos sinais clínicos, os pacientes foram separados de acordo com a maior frequência dos sintomas apresentados durante o exame clínico. O exame clínico revelou uma variedade de sintomas e esses dados foram tabelados e suas frequências foram registradas. Além disso, a duração dos sintomas em cada caso foi comparada.

Quando disponíveis nas fichas clínicas, informações adicionais sobre tipo de ambiente, mudanças no apetite ou nível de atividade, presença ou ausência de diarreia ou vômitos, e outras doenças concomitantes conhecidas também foram registradas.

Em relação aos laudos bacteriológicos dos pacientes, os mesmos foram divididos em dois grupos: crescimento bacteriano positivo e negativo. No grupo em que houve crescimento bacteriano, os gêneros bacterianos foram registrados. Além disso, foi anotado o tipo de amostragem que foi enviada para o laboratório, podendo ser lavado nasal ou “swab” nasal.

4 RESULTADOS

No período referente a maio do ano de 2013 a setembro de 2017, foram analisadas nove fichas clínicas de felinos atendidos no HCV UFRGS e nove fichas clínicas de felinos atendidos em uma clínica veterinária particular, referentes aos gatos submetidos ao exame de cultura bacteriológica e antibiograma de material biológico nasal. Todos os gatos submetidos à coleta de material nasal apresentavam algum sinal clínico compatível com DTRS. Dentre os exames de cultura bacteriológica analisados se encontrou 15 laudos com crescimento bacteriano positivo e quatro com crescimento bacteriano negativo, totalizando 19 laudos, visto que um dos gatos do estudo foi submetido a dois exames de cultura bacteriológica e antibiograma.

As idades dos felinos domésticos que tiveram crescimento bacteriano positivo variaram de quatro meses a 20 anos, com idade média de 5,12 anos. Dois gatos não tiveram sua idade informada. Em relação ao gênero, foram oito fêmeas e seis machos. Em relação às raças, oito gatos não tinham raça definida (S.R.D.) (57,1%) e entre os gatos com raça específica, dois foram da raça Maine Coon (14,3%), um da raça Domestic Shorthair (7,1%), um Exótico (7,1%), um Himalaio (7,1%) e um Siamês (7,1%).

Quanto ao teste sorológico para diagnóstico de FIV e FeLV, dentre os gatos com crescimento bacteriano positivo, um gato (7,1%) não foi testado, dois (14,2%) foram positivos para FeLV, três (21,4%) foram positivos para FIV, nenhum gato foi positivo para ambos e oito (57,1%) foram negativos.

A grande maioria dos gatos acometidos não foi vacinada ou não estava com o protocolo de vacinação atualizado no momento da consulta. Este grupo foi composto por sete gatos, representando 50%. Dois gatos estavam com o protocolo vacinal atualizado e cinco não informaram o “status” vacinal.

A queixa clínica mais frequente dos tutores foi secreção nasal, a qual esteve presente em doze gatos (85,7%), seguida de espirros, que foi relatado em sete gatos (50,0%) e estertor respiratório, presente em seis gatos (42,8%). A linfadenomegalia foi observada em quatro gatos (28,6%). Quatro pacientes apresentaram secreção ocular (28,6%). Outros sinais clínicos foram: emagrecimento (14,3%), tosse (14,3%), aumento de volume do plano nasal (14,3%), dispneia (14,3%) e secreção otológica (14,3%). Narinas estenosadas (7,1%) foi a apresentação clínica menos frequente. A frequência de sinais clínicos nos gatos acometidos foi tabelada (Tabela 2).

Tabela 2 Frequência absoluta (N) e relativa (%) de sinais clínicos em 14 gatos com crescimento bacteriano na cultura de secreção nasal:

Sinais Clínicos	N	%
Secreção nasal	12	85,7%
Espirros	7	50,0%
Estertor respiratório	6	42,8%
Linfoadenomegalia	4	28,6%
Secreção ocular	4	28,6%
Emagrecimento	2	14,3%
Tosse	2	14,3%
Aumento plano nasal	2	14,3%
Dispneia	2	14,3%
Secreção otológica	2	14,3%
Narinas estenosadas	1	7,1%

Fonte: o próprio autor.

A secreção nasal foi descrita como unilateral em dois gatos e bilateral em sete gatos. Em quatro casos não foi informado se a secreção nasal era unilateral ou bilateral. A descarga nasal foi caracterizada como serosa em um gato, mucopurulenta em oito gatos e sanguinolenta em três gatos. Em outros dois casos não foram informadas as características da secreção nasal.

Em relação à duração dos sintomas clínicos citados nos pacientes com crescimento bacteriano positivo, foi menor do que um mês em um caso relatado, igual a um mês em um gato e maior do que um mês em oito gatos, variando de um mês a quatro anos. No histórico de quatro gatos não foi informada a duração dos sintomas.

O método de coleta de material biológico nasal utilizado em todos os resultados positivos foi o “swab” nasal e em todos os animais o material coletado para a análise foi a secreção nasal.

Entre os 15 cultivos positivos, houve o crescimento de nove agentes bacterianos distintos. As espécies bacterianas que apareceram mais frequentemente foram *Staphylococcus coagulase negativo spp.* (40,0%) e *Pseudomonas spp.* (40,0%). Bacilo gram negativo cresceu em duas culturas (13,3%). Ainda houve crescimento dos gêneros *Streptococcus spp.* (6,6%), *Pasteurella spp.* (6,6%), *Klebsiella spp.* (6,6%), *Escherichia coli* (6,6%), *Staphylococcus intermedius* (6,6%) e *Burkholderia cepacia* (6,6%) (Tabela 3). Em 10 culturas houve crescimento de somente um agente bacteriano (66,6%) e dois agentes bacterianos distintos cresceram em cinco amostras positivas (33,3%).

Tabela 3 Frequência dos agentes bacterianos cultivados em número absoluto e em porcentagem (%) em amostras de “swab” nasal de 14 gatos com DTRS:

Isolamento bacteriano	N	%
<i>Staphylococcus coagulase negativo spp.</i>	6	40,0%
<i>Pseudomonas spp.</i>	6	40,0%
<i>Bacilo gram negativo</i>	2	13,3%
<i>Streptococcus spp.</i>	1	6,6%
<i>Pasteurella spp.</i>	1	6,6%
<i>Klebsiella spp.</i>	1	6,6%
<i>Escherichia coli</i>	1	6,6%
<i>Staphylococcus intermedius</i>	1	6,6%
<i>Burkholderia cepacia</i>	1	6,6%

Fonte: o próprio autor.

Em relação aos fármacos testados no teste de sensibilidade a antimicrobianos, a bactéria *Staphylococcus coagulase negativo spp.* foi inibida quatro vezes das seis vezes em que foi testada com amoxicilina em conjunto com ácido clavulânico, representando sensibilidade de 66,6% ao antimicrobiano (Tabela 4). Outro fármaco que se mostrou eficaz contra este agente foi a ciprofloxacina, a qual inibiu o seu crescimento em três das quatro vezes em que foi testada (75%). A clindamicina não se mostrou uma boa opção terapêutica, pois das cinco vezes em que foi testada contra este agente, inibiu o seu crescimento apenas uma vez (20%), sendo esta espécie bacteriana resistente ao fármaco três vezes (60%).

O antimicrobiano que se mostrou mais efetivo contra *Pseudomonas spp.* foi a gentamicina, a qual inibiu o agente nas três vezes em que foi testada. A amoxicilina em conjunto com o ácido clavulânico e a ampicilina foram testadas mais de uma vez e em todas elas a bactéria apresentou resistência aos fármacos citados. A bactéria demonstrou sensibilidade intermediária à enrofloxacina em uma vez das quatro em que foi testada, sendo sensível nas outras três vezes. A marbofloxacina foi efetiva nas duas vezes em que foi testada.

Os bacilos gram negativos, *Streptococcus spp.* e *Pastereulla spp.* foram sensíveis a todos os antimicrobianos testados, havendo a inibição do crescimento dos agentes nos testes realizados.

Klebsiella spp. e *Escherichia coli* foram os dois agentes bacterianos que apresentaram resistência à maioria dos antimicrobianos testados. Dos 14 antimicrobianos testados em uma amostra positiva, *Klebsiella spp.* só se mostrou sensível à ciprofloxacina. Em relação à *Escherichia coli*, 20 fármacos foram testados quanto à sua eficácia contra este agente. Apenas a doxiciclina e a tetraciclina inibiram o seu crescimento.

Entre os antimicrobianos testados contra *Staphylococcus intermedius*, o qual foi isolado em apenas uma amostra, três fármacos foram efetivos (amoxicilina, amoxicilina com ácido clavulânico e azitromicina) e três não inibiram o crescimento da bactéria (metronidazol, doxicilina e enrofloxacin). O agente apresentou sensibilidade intermediária à clindamicina.

Em relação à *Burkholderia cepacia*, a qual cresceu em apenas uma amostra de secreção nasal, a mesma foi testada em conjunto com seis antimicrobianos distintos, sendo sensível a todos.

Tabela 4 Perfil de resistência e sensibilidade aos antimicrobianos das oito bactérias isoladas em gatos com ITRS:

Antimicrobiano	Agente bacteriano								
	<i>S. coagulase negativo</i>	<i>Pseudomonas spp</i>	<i>Bacilo gram negativo</i>	<i>Streptococcus spp</i>	<i>Pasteurella spp</i>	<i>Klebsiella spp</i>	<i>Escherichia coli</i>	<i>S. intermedius</i>	<i>Burkholderia cepacia</i>
Amoxicilina	SRRRS					R	R	S	
Amoxicilina + Clavulanato	SSRRSS	RRRR	SS	S	S	R	R	S	
Ampicilina		RR							
Azitromicina	SSRR	RSR	S		S	R		S	
Amicacina	SRSS	S				R	R		
Clindamicina	IRRRS					R	R	I	
Ceftazidima	RR	S					R		
Metronidazol	RR						R	R	
Sulfadiazina + Trimetoprim	ISRSI	RRRS	SS	S	S	R	R	I	S
Doxiciclina	RSRSS	RS	S			R	S	R	S
Tetraciclina	RSS					R	S		
Enrofloxacin	RSSR	SSIS	S	S	S	R	R	R	S
Cefalexina	RRRS	RRRS	S	S	S	R	R		S
Cefalotina			S	S					
Cefazolina	R						R		
Ciprofloxacina	RSSS	SS				S	R		
Ceftriaxona	RRS						R		
Eritromicina	RRS	R							
Gentamicina	RSS	SSS	S	S	S	R	R		
Neomicina	SRSS	R				R	R		
Lincomicina	SRS								
Tobramicina	RR	SS							
Ceftiofur	S	I			S	R			
Levofloxacina		S							
Marbofloxacina	SRR	SS	S		S		R		S
Norfloxacina	SR	S	S				R		S
Ofloxacina	RR						R		
Imipinem	R						R		
Rifampicina	RR								
Oxacilina	RR								
Bacitracina	R								

R=resistente; S=sensível; I=intermediário. Fonte: o próprio autor.

5 DISCUSSÃO

No presente estudo, oito gatos não tinham raça definida (S.R.D.), representando 57,1% da população acometida e seis gatos tinham raça específica, sendo um da raça Siamês (7,1%). Estes resultados concordam com os encontrados por Jennifer (2007), que demonstrou menos gatos de raça pura em comparação aos gatos S.R.D. no seu estudo retrospectivo. Entretanto, o estudo de Cape (1992) aponta que os gatos Siameses são mais propensos a desenvolver doenças intranasais em relação a outras raças. As raças braquicefálicas também podem estar predispostas a distúrbios nasais devido à sua conformação anatômica (SCHLUETER *et al.*, 2009; WHITNEY *et al.*, 2005). No presente trabalho, apenas dois gatos pertenciam às raças braquicefálicas.

Em relação ao gênero, as fêmeas foram mais vezes acometidas pela ITRS do que os machos. Os resultados de estudos anteriores (COX *et al.*, 1991; MUKARATIRWA *et al.*, 2001) demonstraram que a neoplasia intranasal é diagnosticada mais frequentemente em gatos machos, porém isso não foi constatado para as diversas outras causas de secreção nasal em felinos domésticos (CAPE, 1992; HENDERSON *et al.*, 2004). O presente estudo concordou com Henderson et al (2004) que afirmou que não houve diferenças significativas quanto ao sexo entre enfermidades que causem descarga nasal em felinos domésticos.

A rinossinusite crônica se desenvolve em gatos jovens, de meia idade e idosos (CAPE, 1992; MICHIELS *et al.*, 2003), o que está de acordo com os dados do presente estudo, que demonstrou uma grande variedade no que diz respeito à idade dos felinos com cultura bacteriana positiva, sendo que oito gatos tinham menos de quatro anos de idade e quatro gatos tinham mais de seis anos de idade. O gato mais jovem tinha quatro meses de idade e o mais velho 20 anos de idade.

A grande maioria dos gatos acometidos por ITRS neste estudo não foi vacinada ou não estava com o protocolo de vacinação atualizado no momento da consulta. As viroses respiratórias, HVF-1 e calicivírus felino estão muito associadas com sinais clínicos respiratórios e podem predispor à infecção bacteriana secundária (NORSWORTHY, 2011). A vacinação adequada desempenha um papel fundamental no controle destas doenças infecciosas, evitando o aparecimento dos sinais clínicos (GASKELL *et al.*, 2007; SYKES, 2014). Comparativamente ao estudo retrospectivo de Jennifer (2007), mais da metade dos felinos acometidos por alguma enfermidade nasal (64%) tinham histórico de vacinação dentro de três anos para os principais vírus que acometem o TRS dos gatos. As vacinas disponíveis

apresentam efeitos satisfatórios no controle da doença, entretanto, nenhuma vacina protege contra a infecção ou estado de portador (GASKELL *et al.*, 2007).

As infecções retrovirais predisõem os gatos a outras doenças infecciosas e neoplásicas, mas os sinais clínicos nasais predominantes nestas infecções são raramente descritos (COTTER, 2006; SELLON, 2006). A porcentagem de gatos no presente estudo com resultado positivo para FeLV foi de 14,2% e de FIV 21,4%. Estes resultados foram semelhantes a dois trabalhos retrospectivos anteriores. O primeiro relatou 7% de gatos FeLV positivos e 7% de gatos FIV positivos, e o outro estudo relatou que todos os gatos testados para infecção por FIV foram negativos e apenas um foi positivo para FeLV, ou seja, ambos revelaram baixa prevalência de infecção retroviral (CAPE, 1992; MICHIELS *et al.*, 2003). Estes resultados não definiram um papel determinante da infecção retroviral na rinosinusite crônica em gatos (CAPE, 1992). No entanto, sabe-se que o estado retroviral pode influenciar no prognóstico, sendo muito importante a sua avaliação (LEVY *et al.*, 2001).

O sinal clínico mais frequentemente encontrado neste trabalho retrospectivo foi a secreção nasal (85,7%), sendo na maioria das vezes bilateral e mucopurulenta. Este achado é semelhante ao encontrado por outros autores (HENDERSON *et al.*, 2004; MICHIELS *et al.*, 2003; CAPE, 1992), que relataram a secreção nasal bilateral mucopurulenta como o tipo mais comum de descarga nasal nos seus estudos. As análises anteriores da rinite crônica também indicaram que há uma alta proporção de gatos com descarga nasal unilateral (CAPE, 1992; MICHIELS *et al.*, 2003), porém neste estudo isto não pode ser afirmado, visto que apenas dois gatos apresentaram secreção nasal unilateral e em quatro casos não foi mencionada a caracterização da descarga nasal.

Outro sinal clínico importante encontrado no presente estudo foi o espirro, verificado em 50% dos gatos, o que foi condizente com os trabalhos anteriores de Jennifer (2007), Henderson *et al* (2004) e Veir *et al* (2002), os quais relataram o espirro como sendo o sinal clínico mais comum e também identificado em quase todos os gatos com descarga nasal.

O vômito não foi observado neste estudo, concordando com os achados de Henderson *et al* (2004) e Veir *et al* (2002), porém discordou do estudo de Jennifer (2007), que apontou o vômito como um sinal clínico frequente, com porcentagem de 70% nos gatos acometidos por rinite. A explicação para a alta frequência deste sinal clínico no estudo mencionado pode estar no fato de que a descarga nasal causaria irritação da faringe, levando à indução do vômito (NORRIS e LAING, 1985), já que sinais clínicos sistêmicos são menos comuns em gatos com rinite crônica (HENDERSON *et al.*, 2004; VEIR *et al.*, 2002).

Dentre o total de amostras analisadas, foi constatado que 78,9% delas, provenientes de gatos sintomáticos, foram positivas para crescimento bacteriano. *Staphylococcus coagulase negativo spp.* cresceu em 40%, *Staphylococcus intermedius* cresceu em 6,6% e *Streptococcus spp.* cresceu em 6,6% das amostras positivas também. De acordo com Ford (1993) as espécies de *Staphylococcus spp.* e *Streptococcus spp.* são comensais do TRS de felinos domésticos, no entanto podem estar associadas à doença na presença de outras doenças respiratórias primárias. Sabe-se que as culturas bacterianas têm valor limitado no diagnóstico de infecção, por conta das infecções bacterianas mistas (SCHULZ *et al.*, 2006; LAPPIN *et al.*, 2017).

Nestes casos, e nos quatro casos em que não houve crescimento bacteriano no presente estudo, a sensibilidade analítica das técnicas moleculares quantitativas pode ser superior à cultura bacteriana (MANCINI *et al.*, 2010; COBO, 2012; LIU *et al.*, 2014). A carga infecciosa do agente bacteriano pode ser perdida devido ao armazenamento inadequado ou ao prolongado tempo de entrega da amostra ao laboratório, enquanto que o ácido nucleico pode permanecer estável por muitos dias e pode ser detectado por PCR mesmo após a carga infecciosa ter sido perdida (LITSTER, 2015).

Pseudomonas spp. foi cultivada em 40% das amostras positivas neste estudo. Em um estudo anterior, a cultura de *Pseudomonas spp.* foi semelhante, representada por 53% das amostras positivas, sendo a espécie mais cultivada (MICHIELS *et al.*, 2003). Quando *Pseudomonas aeruginosa* é isolada em cultura pura, se recomenda a lavagem extensa da cavidade nasal sob anestesia para auxiliar na remoção de secreções localizadas, isso porque este microorganismo tem tendência a desenvolver rápida resistência a diversas classes de antibióticos (LAPPIN *et al.*, 2017).

No presente estudo, *Pseudomonas spp.* apresentou resistência à amoxicilina com ácido clavulânico nas quatro vezes em que foi testada. Apresentou sensibilidade à gentamicina e à enrofloxacin três vezes e foi sensível à marbofloxacin e à ciprofloxacina duas vezes. Estes achados concordam com Michiels *et al* (2003), que se baseou em testes de sensibilidade para relatar que as fluoroquinolonas foram mais eficazes no combate a este agente, representados pela ceftazidima e gentamicina. De acordo com Lappin *et al* (2017), imipinem deve ser reservado para o tratamento de infecções multirresistentes, como aquelas causadas por *Enterobacteriaceae* ou *Pseudomonas aeruginosa*. Por ser um microorganismo com caráter conhecidamente multirresistente, acredita-se que pode ser a causa de rinosinusites crônicas intratáveis. Devido a isso, se recomenda que os antimicrobianos sejam sempre selecionados com base na cultura e no antibiograma.

Neste estudo, dois pacientes FIV positivos e um paciente FeLV tiveram crescimento de *Pseudomonas spp.* em suas amostras. De acordo com Brook e Levya (1996), *Pseudomonas aeruginosa* e outros aeróbios e bacilos Gram-negativos aeróbios facultativos são comuns em sinusites de humanos imunocomprometidos, principalmente na infecção pelo vírus da imunodeficiência humana (HIV). A imunodeficiência dos pacientes FIV positivos pode ter contribuído para a infecção por *Pseudomonas spp.* neste estudo.

Klebsiella spp. foi cultivada uma vez no presente trabalho, representando 6,6% do total de amostras positivas. O agente bacteriano foi testado em combinação com 14 antibióticos, sendo sensível somente à ciprofloxacina. Em um estudo recente, todos os isolados de *Klebsiella spp.* também demonstraram multirresistência aos aminoglicosídeos, sulfonamidas, tetraciclinas, trimetoprim e anfenicóis. O surgimento de *Klebsiella spp.* multirresistente em animais de estimação levanta questionamentos em relação ao tratamento de animais de companhia e origina preocupações quanto à transmissão bidirecional entre animais de estimação e humanos, especialmente a nível doméstico (DONATI *et al.*, 2014).

Bordetella bronchiseptica atua como patógeno primário em gatos com ITRS, principalmente em gatos jovens e naqueles que vivem em ambientes altamente populosos e estressantes. Esta espécie não foi identificada neste estudo, porém, de acordo com a literatura, é difícil cultivá-la em comparação com outras espécies comensais da flora oronasal (SPEAKMAN *et al.*, 1999), podendo ser a explicação para não ter sido isolada nas culturas analisadas neste estudo, bem como *Mycoplasma spp.* e *C. felis* (REED e GUNN-MOORE, 2013). Como meio de diagnóstico alternativo, as amostras podem ser submetidas ao PCR quantitativo (reação em cadeia da polimerase) (REED e GUNN-MOORE, 2013).

As bactérias *Staphylococcus coagulase negativo spp.*, *Pseudomonas spp.*, *Streptococcus spp.*, e *Pasteurella spp.* apresentaram, na maioria das vezes em que foram testadas para sensibilidade a antibióticos, sensibilidade à gentamicina e à enrofloxacina, exceto *Staphylococcus coagulase negativo spp.*, que apresentou sensibilidade à enrofloxacina somente em 50% das vezes que fora testada. As bactérias *Klebsiella spp.* e *Escherichia coli* apresentaram menos de 10% de sensibilidade em relação a todos os antibióticos testados. Dessa forma, se enfatiza a importância de sempre orientar o tratamento clínico baseado na cultura e antibiograma.

6 CONCLUSÃO

Os dados apresentados neste trabalho demonstram que uma variedade de bactérias podem ser patogênicas no TRS de felinos domésticos, trazendo como consequência sinais clínicos inespecíficos e, muitas vezes, recorrentes e de difícil tratamento. Salienta-se que existe um microbioma natural no TRS dos gatos, porém, o mesmo pode sofrer desequilíbrios nos casos de rinosinusites crônicas, causando graves consequências para a saúde de um gato e propiciando a invasão de diversos microorganismos.

Por se tratar de um trabalho retrospectivo, houve algumas limitações na obtenção de dados e de amostras, fazendo com que o detalhamento mais aprofundado do estudo ficasse prejudicado. Mesmo assim, os dados discutidos foram semelhantes a estudos anteriores em diversos aspectos, permitindo a análise dos casos de ITRS nos gatos deste trabalho. Assim, pôde-se traçar um perfil das bactérias que mais cresceram nas culturas do presente estudo, bem como os fármacos mais adequados para cada caso.

Pode-se concluir que a cultura e o teste de sensibilidade nos casos em que se suspeita de ITRS de felinos são de extrema importância, não tanto para a confirmação do diagnóstico clínico, mas sim no que diz respeito à conduta terapêutica. A seleção do antibiótico que figurará o tratamento dos gatos doentes é parte fundamental do sucesso terapêutico e deve ser feita com base no teste de sensibilidade, além disso, esta conduta auxiliará na redução da porcentagem de bactérias que se tornam multirresistentes.

Muitas bactérias são resistentes a antibióticos comumente administrados na rotina clínica, o que levanta questionamentos sobre como tem sido a conduta médica na escolha destes fármacos e sobre o tratamento empírico realizado pelos tutores sem consultar o médico veterinário.

REFERÊNCIAS

- BAHR, A. Enfermedad respiratoria superior crónica: principios diagnósticos y terapéuticos. In: AUGUST, J. (Ed). **Consultas em medicina interna felina**. Buenos Aires: Intermédica, 2008. p. 357-368.
- BARRS, V.R., BEATTY, J.A. Feline pyothorax—new insights into an old problem: part 1. Aetiopathogenesis and diagnostic investigation. **Vet J** 179:163-170, 2009.
- BEATTY, J.A., SWIFT, N., FOSTER, D.J., *et al*: Suspected clindamycin-associated oesophageal injury in cats: five cases, **Journal of Feline Medicine and Surgery** 8:412, 2006.
- BROOK I., LEVYA, F. Immune response to *Fusobacterium nucleatum* and *Prevotella intermedia* in patients with infectious mononucleosis. **J Med Microbiol.** 44:131–134, 1996.
- BROWN, S.A. Fluoroquinolones in animal health. **Journal of Veterinary Pharmacology and Therapeutics** 19:1-14, 1996.
- CANIATTI *et al*. Evaluation of brush cytology in the diagnosis of chronic intranasal disease in cats. **Journal of Small Animal Practice** 39:73-77, 1998.
- CAPE, L. Feline idiopathic chronic rhinosinusitis: a retrospective study of 30 cases. **J Am Anim Hosp Assoc** 28:149–155, 1992.
- CARVALHO, C.R.R. **Fisiopatología Respiratória**. São Paulo: Ed Atheneu; 1999.
- CHARLSON, E.S., BITTINGER, K., HAAS, A.R., *et al*. Topographical continuity of bacterial populations in the healthy human respiratory tract. **Am J Respir Crit Care Med** 184 (8):957±63, 2011.
- COBO, F. Application of molecular diagnostic techniques for viral testing. **The Open Virology Journal** 6, 104–114, 2012.
- COHN, L.A. Feline Respiratory Disease Complex. **Vet Clin North Am Small Anim Pract**, v.41, n.6, p.1273-1289, 2011.
- COTTER, S.M. Feline leukemia virus infection. In: Greene CE, ed. **Infectious diseases of the dog and cat**. 3rd ed. St Louis: Saunders Elsevier, 2006.
- COX, N.R., BRAWNER, W.R., POWERS, R.D., *et al*. Tumors of the nose and paranasal sinuses in cats: 32 cases with comparison to a national database (1977–1987). **J Am Anim Hosp Assoc** 27:339–347, 1991.
- DAVIDSON, A.P., MATHEWS, K.G., KOBLIK, P.D., *et al*. Doenças do nariz e dos seios nasais. In: ETTINGER e FELDMAN. (Ed). **Tratado de medicina interna veterinária: doenças do cão e do gato**. Rio de Janeiro: Guanabara Koogan, 5 ed. p123:1059-1061, 2016.
- DEMKO J.L., COHN, L.A. Chronic nasal discharge in cats: 75 cases (1993–2004). **J Am Vet Med Assoc** 230:1032-1037, 2007.

- DI MARTINO, B.; DI FRANCESCO, C.E.; MERIDIANI, I.; et al. Etiological investigation of multiple respiratory infections in cats. **New Microbiol** 30(4):455-461, 2007.
- DONATI, V., FELTRIN, F., HENDRIKSEN, R.S., et al. Extended-Spectrum-Beta-Lactamases, AmpC BetaLactamases and Plasmid Mediated Quinolone Resistance in *Klebsiella* spp. from Companion Animals in Italy. **PLoS One**, 9:1-5, 2014.
- DORN, E.S., TRESS, B., SUCHODOLSKI, J.S., et al. Bacterial microbiome in the nose of healthy cats and in cats with nasal disease. **PLoS One**, 12(6):2-10, 2017.
- DOSSIN, O., GRUET, P., THOMAS, E. Comparative field evaluation of marbofloxacin tablets in the treatment of feline upper respiratory infections. **Journal of Small Animal Practice** 39, 286-289,1998.
- DYCE, K.M.; SACK, W.O.; WENSING, C.J.G. Cabeça e parte ventral do pescoço dos carnívoros. In: DYCE, K.M.; SACK, W.O.; WENSING, C.J.G. **Tratado de Anatomia Veterinária**. 3.ed. Rio de Janeiro: Elsevier, 2004. p.359-384.
- EGBERINK, H.; ADDIE, D.; BELAK, S.; et al. *Bordetella bronchiseptica* infection in cats. ABCD guidelines on prevention and management, **Journal of Feline Medicine and Surgery** 11:610, 2009.
- ERICSSON, A.C.; PERSONETT, A.R.; GROBMAN, M.E.; et al. Composition and Predicted Metabolic Capacity of Upper and Lower Airway Microbiota of Healthy Dogs in Relation to the Fecal Microbiota. **PLoS One**. 11(5):e0154646, 2016
- ESCRIBANO, C. Sensibilidad de *Pseudomonas* spp. frente a las quinolonas en infecciones óticas y cutáneas en el perro y el gato. **Clínica Veterinaria de Pequeños Animales** v.29, n.4, p.203-207, 2009.
- FORD, R.B. Role of infectious agents in respiratory disease. **Veterinary Clinics of North America Small Animal Practice** 23, 17-35, 1993.
- FORRESTER, S.D.; JONES, J.C.; NOFTSINGER, M.H. Diagnostically evaluating cats with nasal discharge. **Vet Med** 97:543-551, 2002.
- FRY, N.K.; DUNCAN, J.; VAGHJI, J.; et al. Antimicrobial susceptibility testing of historical and recent clinical isolates of *Bordetella pertussis* in the United Kingdom using the Etest method. **Eur J Clin Microbiol Infect Dis** 29: 1183–1185, 2010.
- GASKELL, R.M.; POVEY, R.C. Experimental induction of feline viral rhinotracheitis virus re-excretion in FVR-recovered cats. **Vet Rec** 100:128–133, 1977.
- GASKELL, R.M. Feline Herpesvírus. **Veterinary Research**, v. 38, p. 337-54, 2007.
- GERHARDT, N.; SCHULZ, B.S.; WERCKENTHIN, C.; et al. Pharmacokinetics of enrofloxacin and its efficacy in comparison with doxycycline in the treatment of *Chlamydomydia felis* infection in cats with conjunctivitis, **Vet Rec** 159:591, 2006.

- GERMAN, A.J.; CANNON, M.J.; DYE, C.; et al. Oesophageal strictures in cats associated with doxycycline therapy. **Journal of Feline Medicine and Surgery** 7(1):33– 41, 2005.
- GREENE, C.E.; REINERO, C.N. Bacterial respiratory infections. In: Greene CE, ed. **Infectious diseases of the dog and cat**. 3rd ed. St Louis: Saunders Elsevier; 866–882, 2006.
- GRIFFIN, B.; BEARD, D.M.; KLOPFESTEIN, K.A. Use of butter to facilitate the passage of tablets through the esophagus of cats, **J Vet Intern Med** 17:445, 2003.
- GRIFFON, D.J. Upper Airway Obstruction in Cats: Diagnosis and Treatment, **Compendium of Continuing Education for the Practising Veterinarian** 22(10), 2000.
- GRUFFYDD-JONES, T.J.; ADDIE, D.; BELAK, S.; et al. *Chlamydophila felis* infection. ABCD guidelines on prevention and management, **J Feline Med Surg** 11:605, 2009.
- GRUFFYDD-JONES, T.J. Chronic sneezing in cats. **Small Animal Veterinary Association**. England: 2002, p229-230.
- HANEY, S.M.; BEAVER, L.; TURREL, J.; et al. Survival analysis of 97 cats with nasal lymphoma: a multiinstitutional retrospective study (1986–2006). **J Vet Intern Med** 23: 287–294, 2009.
- HARCOURT-BROWN, N. Rhinoscopy in the cat. **Companion Animal Practice**. Cap. 28, p.462-468, 2006.
- HARE, W.C.D. Sistema respiratório. In: GETTY, R. **Anatomia dos Animais Domésticos**. Rio de Janeiro, Guanabara Koogan, 5 ed., v.1, 1986a. p 108-135.
- HARE, W.C.D. Sistema respiratório. In: GETTY, R. **Anatomia dos Animais Domésticos**. Rio de Janeiro, Guanabara Koogan, 5 ed., v.2, 1986b. p 1465-1480.
- HARTMANN, A.D.; HELPS, C.R.; LAPPIN, M.R.; et al. Efficacy of pradofloxacin in cats with feline upper respiratory tract disease due to *Chlamydophila felis* or *Mycoplasma* infections. **Journal of Veterinary Internal Medicine** 22, 44e52, 2008.
- HAWKINS, E.C. Chronic viral upper respiratory disease in cats:differential diagnosis and management. **Compendium of Continuing Education for the Practising Veterinarian** 10, 1003e1010, 1998.
- HELPS, C.R.; LAIT, P.; DAMHUIS, A.; et al. Factors associated with upper respiratory tract disease caused by feline herpesvírus, feline calicivírus, *Chlamydophila felis* and *Bordetella bronchiseptica* in cats: experience from 218 European catteries. **Vet Rec** 156:669-773, 2005.
- HENDERSON, S.M.; BRADLEY, K.; DAY, M.J; et al. Investigation of nasal disease in the cat e a retrospective study of 77 cases. **J Feline Med Surg** 6:245e57, 2004.
- HUDSON, L.C.; HAMILTON, W.P. **Atlas of Feline Anatomy for Veterinarians**. Philadelphia: Saunders Company, 1993. p23-76.

HUNT, G.B.; PERKINS, M.C; FOSTER, S.F; et al. Nasopharyngeal disorders of dogs and cats: A review and retrospective study. **Compendium of Continuing Education for the Practising Veterinarian** 24, 184e199, 2002.

HUNTER, R.P.; LYNCH, M.J; ERICSON, J.F.; et al. Pharmacokinetics, oral bioavailability and tissue distribution of azithromycin in cats. **Journal of Veterinary Pharmacology and Therapeutics** 18, 38e46, 1995.

JOHNSON, L.R.; DRAZENOVICH, N.L.; FOLEY, J.E. A comparison of routine culture with polymerase chain reaction technology for the detection of *Mycoplasma* species in feline nasal samples. **J Vet Diagn Invest.** 16(4):347-351, 2004.

JOHNSON, L.R.; FOLEY, J.E.; DE COCK, H.E.V.; et al. Assessment of infectious organisms associated with chronic rhinosinusitis in cats. **J Am Vet Med Assoc** 2005.

JOHNSON, L.R.; KASS, P.H. Effect of sample collection methodology on nasal culture results in cats, **J Feline Med Surg** 11:645, 2009.

JOHNSON, L.R. Update on feline rhinosinusitis, in 2003 21st Annual ACVIM Forum Proceedings, Lakewood, CO, American College of Veterinary Internal Medicine, 2003.

JOHNSON, E.G.; WISNER, E.R. Advances in respiratory imaging. **Vet. Clin. N. Am.: Small Anim. Pract.**, v.37, p.879-900, 2007.

JOHNSON, L.R., KASS, P.H. Effect of sample collection methodology on nasal culture results in cats. **Journal of Feline Medicine and Surgery** 11, 645-649, 2009.

KAMP, E.M.; KIMMAN T.G. Induction of nasal turbinate atrophy in germ-free pigs, using *Pasteurella multocida* as well as a bacterium-free crude and purified dermonecrotic toxin of *P multocida*. **Am J Vet Res** 49:1844–1849, 1988.

KAPATKIN, A.S.; MATTHIESEN, D.T.; NONE, K.E.; et al: Results of surgery and long-term follow-up in 31 cats with nasopharyngeal polyps. **J Am Anim Hosp Assoc** 26:387-392, 1990.

KONDO, C.S.; MACHIONNE, M.; NAKAGAWA, N.K.; et al. Effects of intravenous furesomide on mucociliary transport and rheological properties of patients under mechanical ventilation. **Critical Care.** 6; 81-87, 2002.

KUEHN, N.F. Chronic Rhinitis in Cats. **Small Animal Practice.** 21:69-75, 2006.

KUEHN, N.F.; Diagnostic Imaging, Rhinoscopy, and Biopsy of the Nasal Cavity and Paranasal Sinuses. **ACVIM.** Southfield, MI, USA, 2007.

LAMB, C.R.; RICHBELL, S.; MANTIS, P. Radiographic signs in cats with nasal disease. **J Feline Med Surg** 5:227-235, 2003.

LAPPIN, M.R.; BLONDEAU, J.; BOOTHE, D.; et al. Antimicrobial use Guidelines for Treatment of Respiratory Tract Disease in Dogs and Cats: Antimicrobial Guidelines Working Group of the International Society for Companion Animal Infectious Diseases. **Vet Intern Med** 31:279–294, 2017.

LARA, V.M. Feline respiratory disease complex: main infectious agents. **Ars Veterinaria**, v.28, n.3, p.169-176, 2012.

LEE-FOWLER; REINERO, C.N. In: Greene C.E., ed. **Infectious diseases of the dog and cat**. St Louis: Saunders Elsevier; cap. 87, 866–882, 2012.

LEVY, J.; CRAWFORD, C.; HARTMANN, K.; et al. Feline retrovirus management guidelines. **Compend Contin Educ Vet** 2009;10, 2008.

LEVY, J.K.; FORD, R.B. Diseases of the Upper Respiratory Tract. In: Sherding, R.G. (Ed.), **The Cat: Diseases and Clinical Management**, 2 ed. WB Saunders Co, Philadelphia, p. 947e978, 1994.

LIEBICH, H.; KÖNIG, H.E. Aparelho Locomotor. **Anatomia dos Animais Domésticos. Texto e Atlas colorido**. Rio Grande do Sul: Artmed, p1-66, 2002.

LIGHT, G.S. Respiratory System. In: HUDSON, L.C.; HAMILTON, W.P. **Atlas of Feline Anatomy for Veterinarians**. Philadelphia: Saunders Company. p135-148, 1993.

LIU, J.; KABIR, F.; MANNEH, J.; et al. Development and assessment of molecular diagnostic tests for 15 enteropathogens causing childhood diarrhoea: A multicentre study. **The Lancet Infectious Diseases** 14, 716–724, 2014.

MaCPHAIL, C.M.; BENNET, A.D.; GIBBONS, D.S.; et al. The esophageal transit time of tablets or capsules following administration with FlavorRx pill glide or pill delivery treats, **J Vet Intern Med** 23:736, 2009.

MAGGS, D.J.; LAPPIN, M.R.; REIF, J.S; et al. Evaluation of serologic and viral detection methods for diagnosing feline herpesvirus-1 infection in cats with acute respiratory tract or chronic ocular disease. **J Am Vet Med Assoc** 214:502–507, 1999.

MAGGS, D.J. Update on the diagnosis and management of feline herpesvirus-1 infection, in August JR (ed): **Consultations in Feline Internal Medicine**, vol 4. Philadelphia, PA, Saunders, p51-61, 2001.

MALIK, R.; JACOBS, G.J; LOVE, D.N.; Cryptococcosis: etiology, pathogenesis, diagnosis, and clinical management, in: AUGUST, J.R. (ed): **Consultations in Feline Internal Medicine**, vol 4. Philadelphia, PA, Saunders, p 39-49, 2001.

MANCINI, N.; CARLETTI, S.; GHIDOLI, N.; et al. The era of molecular and other non-culture-based methods in diagnosis of sepsis. **Clinical Microbiology Reviews** 23, 235–251, 2010.

McCOBB, E.C.; PATRONEK, G.J.; MARDER, A.M.; et al. Assessment of stress levels among cats in four animal shelters. **J Am Vet Med Assoc** 226(4):548–555, 2005.

MELLENDEZ, L.D.; TWEDT, D.C.; WRIGHT, M. Suspected doxycycline induced esophagitis and esophageal stricture formation in three cats, **Feline Pract** 28:10, 2000.

MICHIELS, L.; DAY, M.J.; SNAPS, F.; et al. A retrospective study of non-specific rhinitis in 22 cats and the value of nasal cytology and histopathology. **J Feline Med Surg** 5:279–295, 2003.

MILLER, L. A blend of science and art: whatever shelter should know about shelter medicine. **Animal Sheltering** p49–51, 2007

MOLINA, V.M. Rinosinusitis crônica felina por *Pseudomona aeruginosa*, reporte de caso. **Veterinaria y Zootecnia**. Colombia. v. 7, n.1, p.100-111, 2013.

MUKARATIRWA, S.; VAN DER LINDE-SIPMAN, J.S.; GRUYS, E. Feline nasal and paranasal sinus tumours: clinicopathological study, histomorphological description and diagnostic immunohistochemistry of 123 cases. **J Feline Med Surg** 3:235–245, 2001.

NICKEL, R.; SCHUMMER, A.; SEIFERLE, E. Respiratory system. In: **The Viscera of The Domestic Mammals**. Berlin, Felgentreff & Goebel, 2 ed, 211-281, 1979.

NORSWORTHY, G.D. Surgical treatment of chronic nasal discharge in 17 cats. **Vet Med** 88:526-537, 1993.

NORSWORTHY, G.D. Nasal and frontal sinus infection. In: NORSWORTHY, G.D.; GRACE, S.F.; CRYSTAL, M.A.; et al. (Ed). **The feline patient**. 4 ed. p.344, 2011.

NORSWORTHY, G.D. Nasal discharge. In: NORSWORTHY, G.D.; GRACE, S.F.; CRYSTAL, M.A.; et al. (Ed). **The feline patient**. 4 ed. p.342-343, 2011.

O'BRIEN, R.T., EVANS, S.M.; WORTMAN, J.A.; et al. Radiographic findings in cats with intranasal neoplasia or chronic rhinitis: 29 cases (1982e1988). **Journal of the American Veterinary Medical Association** 208, 385e389, 1996.

PADRID, P. Do respiratory infections play a role in feline bronchial disease, p37-43. In **Proceedings of the Comparative Respiratory Society Symposium**, North American Veterinary Conference, Orlando, 1996.

PEETERS, D.E.; McKIERNAN, B.C.; WEISIGER, R.M.; et al. Quantitative bacterial cultures and cytological examination of bronchoalveolar lavage specimens in dogs. **J Vet Intern Med** 14:534-541, 2000.

PERICO, N.; CODREANU, I.; SCHIEPPATI, A.; et al. The future of renoprotection. **Kidney Int Suppl** p95–101, 2005.

POWNDER, S.; ROSE, M.; CRAWFORD, J. Radiographic techniques of the nasal cavity and sinuses. **Clin. Tech. Small Anim. Pract.**, v.21, p.46-54, 2006.

QUIMBY, J., LAPPIN, M.R. The upper respiratory tract. In: LITTLE, S.E. (Ed). **THE CAT: Clinical Medicine and Management**. p.846-858, 2012.

QUIMBY, J., LAPPIN, M.R. Update on Feline Upper Respiratory Diseases: Condition-Specific Recommendations. **Feline Focus**. Fort Collins. p.1-2, 2010.

RAND, J.S. Cat with upper respiratory tract signs. In: RAND, J.S. (Ed). **Problem-based Feline Medicine**. p.5-32, 2008.

REECE, W.O. **Dukes, fisiologia dos animais domésticos**. Rio de Janeiro: Guanabara Koogan, 12 ed. p-128-132, 2012.

REECE, W.O. **Anatomia Funcional e Fisiologia dos Animais Domésticos**. São Paulo: Roca, 3 ed. p. 218-248, 2014.

REED, N., GUNN-MOORE, D. Nasopharyngeal disease in cats. 1 – diagnostic investigation. **Journal of feline medicine and surgery**. p-306-307, 2012.

REED, N., GUNN-MOORE, D. Nasopharyngeal disease in cats. 2 – specific conditions and their management. **Journal of feline medicine and surgery**. 2012.

ROGERS, K.S.; BARTON, C.L.; HABRON, J.M. Cytology during surgery. **Compend Contin Educ Pract Vet** 18(2):153–163, 1996.

SALDIVA, P.H.N. Aparelho mucociliar: Aspectos funcionais e métodos de estudo. **Jornal de Pneumologia**. Vol 16 161-170, 1990.

SCARLETT, J.M. Feline upper respiratory disease. In Hurley K, Miller LA, editors: **Infectious disease management in animal shelters**, Ames, IA, Wiley-Blackwell, p125–146, 2009.

SCHERK, M. Rational approach to chronic feline upper respiratory syndromes. **Journal of feline medicine and surgery** 12, 548-557, 2010.

SCHLUETER, C.; BUDRAS, K.D.; LUDEWIG, E.; et al. Brachycephalic feline noses: CT and anatomical study of the relationship between head conformation and the nasolacrimal drainage system, **J Feline Med Surg** 11:891, 2009.

SELLON, R.K. Feline immunodeficiency virus infection. In: Greene CE, ed. **Infectious diseases of the dog and cat**. 3rd ed. St Louis: Saunders Elsevier, 84, 2006.

SFILIGOI, G.; THÉON, A.P.; KENT, M.S. Response of nineteen cats with nasal lymphoma to radiation therapy and chemotherapy. **Vet Radiol Ultrasound** 48: 388–393, 2007.

SHERDING, R.G. Complexo da Doença Respiratória Infeciosa Felina: Herpesvírus, Calicivírus e Clamídia. In: BIRCHARD, S.J.; SHERDING, R.G. **Manual Saunders Clínica de Pequenos Animais**. São Paulo, Roca, p112-116, 1998.

SLIFIERZ, M.J.; FRIENDSHIP, R.M.; WEESE, J.S. Longitudinal study of the early-life fecal and nasal microbiotas of the domestic pig. **BMC Microbiol**.15(1):184, 2015.

SMITH-BLACKMORE, M. Approach to Feline Cardiorespiratory Disease in Shelter Medicine. In: AUGUST, J.R. **August's Consultations in Feline Internal Medicine**. v.7, cap. 44. Section 5, p.440-441, 2016.

SPEAKMAN, A.J.; DAWSON, S.; BINNS, S.H.; et al. *Bordetella bronchiseptica* infection in the cat. **Journal of Small Animal Practice** 40, 252–256, 1999.

SPINDEL, M.E.; VEIR, J.K.; RADECKI, S.V.; et al. Evaluation of pradofloxacin for the treatment of feline rhinitis. **J Feline Med Surg** 10: 472e479, 2008.

STURGESS, C.P.; GRUFFYDD-JONES, T.J.; HARBOUR, D.A.; et al. Controlled study of the efficacy of clavulanic acid-potentiated amoxicillin in the treatment of *Chlamydia psittaci* in cats. **Vet Rec** 149: 73–76, 2001.

SYKES, J.E.; ANDERSON, G.A.; STUDDERT, V.P.; et al. Prevalence of feline *Chlamydia psittaci* and feline herpesvirus 1 in cats with upper respiratory tract disease. **J Vet Intern Med** 13:153–162, 1999.

SYKES, J.E. Immunization. In Sykes JE: **Canine and feline infectious diseases**, ed. Elsevier. 2014, p 119-128.

THRALL, D.E.; ROBERTSON, I.D.; McLEOD, D.A.; et al: A comparison of radiographic and computed tomographic findings in 31 dogs with malignant nasal cavity tumors. **Vet Radiol Ultrasound** 30(2):59-66, 1989.

VEIR, J.K.; LAPPIN, M.R.; FOLEY, J.E.; et al. Feline inflammatory polyps: historical, clinical, and PCR findings for feline calici virus and feline herpes virus-1 in 28 cases. **J Feline Med Surg** 4:195–199, 2002.

VEIR, J.K.; RUCH-GALLIE, R.; SPINDLE, M.E.; et al. Prevalence of selected infectious organisms and comparison of two anatomic sampling sites in shelter cats with upper respiratory tract disease. **J Feline Med Surg** 10:551e557, 2008.

VIENTOS-PLOTTS, A.I.; ERICSSON, A.C.; RINDT, H.; et al. Dynamic changes of the respiratory microbiota and its relationship to fecal and blood microbiota in healthy young cats. **PLoS One**. 12(3):e0173818, 2017.

WEGENER, A. Evaluation of a retinal drug safety profile of pradofloxacin with Optical Coherence Tomography (abstract). In: **First International Veraflox Symposium**, Berlin, p. 28, 2006.

WHITNEY, B.L.; BROUSSARD, J.; STEFANACCI, J.D. Four cats with fungal rhinitis, **J Feline Med Surg** 7:53, 2005.

WINDSOR, R.C.; JOHNSON, L.R.; SYKES, J.E.; et al. Molecular detection of microbes in nasal tissue of dogs with idiopathic lymphoplasmacytic rhinitis. **J Vet Intern Med** 20:250-256, 2006.

ZANATTA, R.; CANOLA, J.C. Avaliação radiográfica e tomográfica dos seios nasais de gatos com doenças sinonasais crônicas. **Arq. Bras. Med. Vet. Zootec.**, v.63, n.4, p.844-849, 2011.

ZANATTA, R.. Aspectos radiográficos e tomográficos de felinos adultos acometidos por rinite e sinusite. Dissertação apresentada à Faculdade de Ciências Agrárias e Veterinárias – UNESP, Campus de Jaboticabal, 2007.