

UNIVERSIDADE FEDERAL DO RIO GRANDE DO SUL
FACULDADE DE ODONTOLOGIA

CAROLINI MORAIS DE MORAES

AVALIAÇÃO DA IMUNOEXPRESSÃO DAS METALOPROTEINASES 1, 2 E 9
EM TUMORES ODONTOGÊNICOS CERATOCÍSTICOS ASSOCIADOS OU
NÃO A SÍNDROME DO CARCINOMA NEVÓIDE DE CÉLULAS BASAIS E
CISTOS ODONTOGÊNICOS ORTOCERATINIZADOS

Porto Alegre
2014

CAROLINI MORAIS DE MORAES

AVALIAÇÃO DA IMUNOEXPRESSÃO DAS METALOPROTEINASES 1, 2 E 9
EM TUMORES ODONTOGÊNICOS CERATOCÍSTICOS ASSOCIADOS OU
NÃO A SÍNDROME DO CARCINOMA NEVÓIDE DE CÉLULAS BASAIS E
CISTOS ODONTOGÊNICOS ORTOCERATINIZADOS

Trabalho de Conclusão de Curso
apresentado ao Curso de Graduação em
Odontologia da Faculdade de
Odontologia da Universidade Federal do
Rio Grande do Sul, como requisito
parcial para obtenção do título de
Cirurgião-Dentista.

Orientador: Prof. Dr. Manoel Sant'Ana
Filho

Porto Alegre
2014

CIP - Catalogação na Publicação

Moraes de Moraes, Carolini

Avaliação da imunexpressão das metaloproteinases de matriz 1, 2 e 9 em tumores odontogênicos ceratocísticos associados ou não à Síndrome do Carcinoma Nevóide de Células Basais e cistos odontogênicos ortoceratinizados / Carolini Moraes de Moraes. -- 2014.

41 f.

Orientador: Manoel Sant'Ana Filho.

Trabalho de conclusão de curso (Graduação) -- Universidade Federal do Rio Grande do Sul, Faculdade de Odontologia, Curso de Odontologia, Porto Alegre, BR-RS, 2014.

1. Tumor odontogênico ceratocístico. 2. Síndrome do carcinoma nevóide de células basais. 3. Metaloproteinases de matriz. I. Sant'Ana Filho, Manoel, orient. II. Título.

Elaborada pelo Sistema de Geração Automática de Ficha Catalográfica da UFRGS com os dados fornecidos pelo(a) autor(a).

DEDICATÓRIAS

A DEUS,

por mostrar que apesar dos espinhos presentes no meu caminho, haverão sempre rosas me esperando no final.

A meus pais, Derli e Carla,

pelo incentivo e apoio nesses anos de muita luta e dedicação.

Ao Fernando,

por toda doçura, companheirismo, amizade e amor que sempre demonstrou, em todos os momentos, desde a sincera amizade até a descoberta do amor.

À minha vó Tereza,

por acreditar no meu potencial e na minha vontade de vencer.

AGRADECIMENTOS

Ao meu orientador **Prof. Dr. Manoel Sant'Ana Filho**, por me orientar, sempre disposto a me ajudar e, principalmente, pela confiança na minha capacidade.

À **Profa. Dra Márcia Gaiger Oliveira** pelo carinho, incentivo e exemplo. Sua prontidão em ajudar me fizeram nunca pensar em desistir. Você foi indispensável para a conclusão deste trabalho.

As técnicas **Chris** e **Alessandra** pelo auxílio no decorrer do trabalho.

*"O distraído nela tropeçou...
O bruto a usou como projétil.
O empreendedor, usando-a, construiu.
O camponês, cansado da lida, dela fez assento.
Para meninos, foi brinquedo.
Drummond a poetizou.
Já, David matou Golias, e Michelangelo extraiu-lhe a mais bela escultura...
E em todos esses casos, a diferença não esteve na pedra, mas no Homem!
Não existe 'pedra' no seu caminho que você não possa aproveitá-la para o seu
próprio crescimento."*

(Fenelon Portilho)

RESUMO

MORAES, Carolini de M. **Avaliação da imunexpressão das metaloproteinases 1, 2 e 9 em tumores odontogênicos ceratocísticos associados ou não a síndrome do carcinoma nevóide de células basais e cistos odontogênicos ortoceratinizados**. 2014. 36 f. Trabalho de Conclusão de Curso (Graduação em Odontologia) – Faculdade de Odontologia, Universidade Federal do Rio Grande do Sul, Porto Alegre, 2014.

O tumor odontogênico ceratocístico (TOC) é um tumor de comportamento agressivo e com altas taxas de recidiva. Pode apresentar-se solitário ou múltiplo, sendo esse último muitas vezes relacionado com a Síndrome do Carcinoma Nevóide de Células Basais. Existe ainda uma variante, denominada de cisto odontogênico ortoceratinizado (COO) que não é considerada um tumor por ter comportamento menos agressivo. As metaloproteinases (MMPs) são enzimas envolvidas na degradação da matriz extracelular e com comprovada participação em processos patológicos invasivos. O objetivo desse trabalho foi avaliar comparativamente as propriedades recidivantes de TOCs isolados, associados à síndrome e COOs por meio da expressão imunistoquímica das metaloproteinases de matriz (MMP-1, MMP-2 e MMP-9) bem como descrever o perfil demográfico das amostras. Foram selecionados 53 casos de TOCs isolados, 20 casos de TOCs associados a Síndrome de Gorlin-Goltz, e 10 casos de COOs e realizadas as marcações imunistoquímicas para MMP-1, MMP-2 e MMP-9. As lâminas foram analisadas de acordo com o seguinte escore: para as células epiteliais: negativo (-): menos de 5% das células positivas; fraca (+): de 5 a 50% das células positivas e forte (++) : mais de 50% das células positivas. Para o estroma: negativo (-): de 0 a 10% das células positivas e positivo (+) para mais de 10% das células positivas. Com relação às marcações imunistoquímicas, observamos que em células epiteliais a MMP1 e a MMP2 demonstraram marcação forte nas três lesões estudadas, enquanto que a MMP9 mostrou diferença estatisticamente significativa para os escores entre os grupos, sendo associado ao resultado forte em TOCs associados à síndrome e negativo em TOCs isolados. No estroma, a MMP1 foi negativa em TOCs isolados, e positiva em TOCs associados a síndrome e COOs, a MMP2 foi positiva para todas as lesões porém sem diferença estatística, e a MMP9 foi negativa em TOCs isolados e positiva em TOCs associados à síndrome, apresentando diferença estatística entre os grupos estudados. Não houve diferença estatística para as amostras de COO para os 3 marcadores. Com relação aos dados clínicos, observamos que a faixa de idade mais acometida foi de 21-40 anos para TOCs isolados e a faixa de 0-20 anos para TOCs associados a síndrome. A localização mais frequente nas três lesões foi a mandíbula. O TOC associado à Síndrome do Carcinoma de Células Basais apresenta indícios de comportamento mais recidivante se comparado ao TOC isolado ou ao Cisto Odontogênico Ortoceratinizado. Esta observação é reforçada pela análise da imunomarcagem de MMP-9 nas três lesões.

Palavras-chave: Tumor odontogênico ceratocístico. Síndrome do carcinoma nevóide de células basais. Metaloproteinases de matriz.

ABSTRACT

MORAES, Carolini de M. **Immunoexpression evaluation of matrix metalloproteinases 1, 2 and 9 in keratocyst odontogenic tumor associated or not with nevoid basak cekk carcinoma syndrome and orthokeratinized odontogenic cyst.** 2014. 36 f. Final Paper (Graduate in Dentistry) - Faculdade de Odontologia, Universidade Ferderal do Rio Grande do Sul.

The keratocystic odontogenic tumor (KOT) is an aggressive tumor with high recurrence rates. It can appear as a solitary or a multiple lesion, the latter often being associated with the nevoid basal cell carcinoma syndrome or Gorlin-Goltz Syndrome. There is also a variant called orthokeratinized odontogenic cyst (OOC) that is not a tumor because its less aggressive. The matrix metalloproteinases (MMPs) are enzymes involved in degradation of extracellular matrix with proven involvement in invasive pathologic processes. The aim of this study was to comparatively evaluate recurrent properties of TOCs isolates or associated with the syndrome and COOs through immunohistochemical expression of matrix metalloproteinases (MMP-1, MMP-2 and MMP-9) as well as to profile sample population. 53 cases of isolated TOCs, 20 cases of TOCs associated with Gorlin-Goltz syndrome, and 10 cases of COOs of Oral Pathology Laboratory FO-UFRGS and the University de La Republic (Montevideo, Uruguay). The immunohistochemical makers for MMP-1, MMP-2 and MMP-9 were perfomed. Slides were analysed by two examiners according to the following score: for the epithelial cells: negative (-): less than 5% of positive cells, Weak (+) 5 to 50% of positive cells, and strong (++) : more than 50% of positive cells. For stromal: negative (-): 0 to 10% of positive cells and positive (+): more than 10% of positive cells. We found that epithelial cells in the MMP1 and MMP2 had strong staining in three lesions studied, whereas MMP9 showed statistical significance between the groups, it was associated to the strong result in syndromic TOCs and negative result in isolated TOCs. In the stroma, the MMP1 was negative in isolated TOCs, and positive in syndromic TOCs and COOs, MMP2 was positive for all lesions but it was not statistically significant, and MMP9 was negative in isolated TOCs and positive in syndromic TOCs with a significant difference between the groups. There was no statistical difference for samples of COO for the three markers. About the clinical data, we observed that the most affected age range was 21-40 years for isolated TOCs and the range of 0-20 years for syndromic ones. The lesions most frequent location in the three lesions were the lower jaw. The TOC syndromic shows signs of more recurrent behavior compared to isolated TOC or orthokeratinized odontogenic cyst. This observation is reinforced by the analysis of immunostaining of MMP-9 in all three lesions.

Keywords: Keratocystic odontogenic tumor. Syndrome of basal cell carcinoma. Matrix metalloproteinases.

SUMÁRIO

1	ANTECEDENTES E JUSTIFICATIVAS	8
2	OBJETIVOS.....	17
2.1	OBJETIVO GERAL.....	17
2.2	OBJETIVO ESPECÍFICO.....	17
3	ARTIGO CIENTÍFICO.....	18
4	CONSIDERAÇÕES FINAIS.....	30
	REFERÊNCIAS	33
	ANEXO A – CARTA DE APROVAÇÃO NO COMITÊ DE ÉTICA EM PESQUISA DA UFRGS.....	39
	ANEXO B - CARTA DE APROVAÇÃO NO COMITÊ DE ÉTICA EM PESQUISA DA UdeLar.....	40

1 ANTECEDENTES E JUSTIFICATIVA

Tumor odontogênico ceratocístico (TOC)

O tumor odontogênico ceratocístico era antigamente denominado ceratocisto odontogênico e foi classificado como tumor odontogênico pela Organização Mundial de Saúde (OMS) em 2005. É um tumor de desenvolvimento com potencial agressivo, comportamento infiltrativo e com alta taxa de recorrência quando não tratado adequadamente. Alguns trabalhos mostraram alta atividade proliferativa e expressão de proteínas relacionadas com inibição de apoptose, assim como haloinsuficiência e perda de heterozigidade no gene supressor de tumor PTCH (cromossomo 9q22.3-q31), levando a essa sua nova classificação como tumor odontogênico (SHEAR, 2000a, 2000b, 2000c; OLIVEIRA et al., 2011).

Como definição o tumor odontogênico ceratocístico é um tumor intra-ósseo uni ou multicístico, de origem odontogênica, acreditando-se ter origem da lâmina dentária e seus remanescentes (BARNES, 2009).

Clinicamente acomete indivíduos desde a primeira até a nona década de vida, tendo predileção para a segunda e terceira década, com discreta predileção pelo sexo masculino e o sítio de maior acometimento é a mandíbula (65 a 83% dos casos), principalmente na região de ângulo, estendendo-se antero-posteriormente, com crescimento medular, causando pouca expansão das corticais. Imaginologicamente observa-se lesão radiolúcida bem delimitada com imagens escalariformes e margens escleróticas (BARNES, 2009).

Microscopicamente observa-se epitélio pavimentoso estratificado paraceratinizado com superfície corrugada, espessura de 5 a 8 camadas com interface epitélio conjuntivo plana e camada basal bem definida, no geral, com células cúbicas ou colunares hipercromáticas e em paliçada, com núcleos localizados distantes da membrana basal. Esse epitélio aparece em algumas regiões destacado da fina capsula de tecido conjuntivo. Pode-se observar também freqüentemente a presença de cistos satélites ou cistos filhos na cápsula (BARNES, 2009).

O tumor odontogênico ceratocístico pode apresentar-se solitário ou múltiplo, sendo esse último muitas vezes relacionado com a Síndrome do Carcinoma Nevóide

de Células Basais ou Síndrome de Gorlin-Goltz (GORLIN, 1960). Essa síndrome é hereditária autossômica dominante, com alta penetrância, porém pode manifestar-se espontaneamente e a expressividade é variável. É causada por mutações também no gene PTCH. A inativação do supressor tumoral ocorre por mutação com perda de um homólogo e com a perda do segundo homólogo por não-disjunção, deleção ou recombinação. (MANFREDI, 2004). As principais características dessa síndrome são múltiplos carcinomas de células basais em pele, múltiplos tumores odontogênicos ceratocísticos e anomalias crânio-esqueléticas.

Os múltiplos tumores odontogênicos ceratocísticos ocorrem em 65 a 75% dos pacientes, geralmente em área de ângulo e ramo de mandíbula e tuber de maxila, sendo uma das primeiras manifestações da síndrome, na primeira década de vida. Estes tumores possuem maior agressividade e podem causar extensa destruição dos maxilares envolvidos, apresentando uma alta tendência à recorrência (HONG et al., 2014; LI et al., 1994; MENDES et al., 2010a; LI, 2011).

Os carcinomas nevídes basocelulares cutâneos ocorrem em 80% dos pacientes brancos e em 35% dos negros. As alterações esqueléticas são variadas e as mais freqüentes são: costela bífida, escoliose, fusão de vértebras, espinha cervicotorácica bífida, calcificações cranianas, prognatismo mandibular, bossas frontais e temporoparietais, encurtamento de metacarpos e hipertelorismo. Outras características comuns são anormalidades neurológicas e sinais cutâneos palmares e plantares (GORLIN, 2004; MANFREDI, 2004; DOWLING, 2000; VISIOLI et al., 2010).

Essas duas variedades de tumores odontogênicos ceratocísticos (isolado ou associado à Síndrome) não apresentam o mesmo comportamento biológico, velocidade de crescimento e taxa de recidiva, segundo alguns autores (LO MUZIO, 1999; KIMI, 2001; KOLAR, 2006; AMORIN, 2004). A multiplicidade de tumores, o número maior de cistos satélites e ilhas epiteliais nos tumores associados à síndrome sugerem um comportamento mais agressivo e pode estar associado com maior atividade proliferativa epitelial (LO MUZIO et al., 1999; LI et al., 1995). Além disso, observaram-se maiores taxas de proliferação celular e expressão de oncoproteínas e genes supressores de tumor como o PCNA (SHEAR, 2000a; PAULA et al., 2000), Ki-67 (SHEAR, 2000a; LI et al., 1995; PAULA et al., 2000) e p53 (SHEAR 2000a; OGDEN et al., 1992; LOMBARDI et al., 1995).

Existe ainda uma variante dessa lesão cística onde o epitélio é ortoceratinizado que não faz parte do espectro do tumor odontogênico ceratocístico, sendo considerado um cisto odontogênico, por ter comportamento menos agressivo. Essa lesão é chamada de cisto odontogênico ortoceratinizado (SHEAR, 2000c) e essa denominação refere-se a um cisto odontogênico microscopicamente com limitante epitelial ortoceratinizada e clinicopatologicamente diferente do tumor odontogênico ceratocístico, constituindo de 7 a 17% dos cistos ceratinizados dos maxilares. Essa lesão ocorre predominantemente em adultos jovens, com relação homem-mulher de 2:1. Ocorrem duas vezes mais na mandíbula, com tendência a envolver regiões posteriores. Imaginologicamente apresenta-se como lesão radiolúcida bem delimitada unilocular, podendo ocasionalmente ser multilocular. Essa variante não está associada à Síndrome do carcinoma nevóide de células basais. Microscopicamente é constituído de epitélio escamoso estratificado, com superfície ortoceratinizada de espessura variável e não há uma camada basal proeminente em paliçada característica, como no tumor odontogênico ceratocístico. Seu comportamento é bem menos agressivo, com taxa de recorrência baixa, por volta de 2% (SHEAR, 2000c; LI, 1998; CROWLEY, 1992).

A maioria dos trabalhos sobre Tumores odontogênicos ceratocísticos foca em seu epitélio sem considerar seu tecido conjuntivo, o que faz de grande importância estudos nesse sentido, já que diferentes pesquisas reportaram atividade estromal biomolecular em várias neoplasias (HONG, 2014; BJORKLUND, 2005; SALO, 1983; SORSA, 2004; NIELSEN, 2001).

Metaloproteinases da matriz (MMPs)

Metaloproteinases da matriz, conhecidas também como matrixinas são uma família multigênica de endopeptidases que mediam a degradação de praticamente todas as moléculas de matriz extracelular e também membrana basal (KREISS, 1999; VISSE, 2003). Além disso, elas também regulam os sinais emitidos pelas moléculas da matriz que regulam a proliferação, diferenciação, e morte celular (CAVALCANTE, 2008; STRONGIN, 2006; CHAKRABORTI et al., 2003; NABESHIMA, 2002). São secretadas por diferentes tipos celulares, e para

transformá-las em sua forma ativa, a ligação de íons de Ca^{++} ou Zn^{++} ao seu sítio ativo é necessária (ALBERT et al., 1997).

Até hoje 24 MMPs foram clonadas, sendo que 23 foram encontradas em humanos (VISSE; NAGASE, 2003).

Em paciente saudáveis, as MMPs, juntamente com outras proteinases extracelulares, estão envolvidas em diversos eventos fisiológicos, tais como remodelamento tecidual, coagulação e quebra de fibrinogênio, apoptose, reparação tecidual, reação de resposta imunológica do hospedeiro, regulação de respostas inflamatórias, reprodução, fertilização e desenvolvimento (OWEN, 1999).

Apesar de saber que as MMPs degradam múltiplos substratos, elas podem ser divididas em seis subgrupos, de acordo com sua especificidade, chamadas de colagenases, estromelisinases, gelatinases, matrilisinases, tipo membrana e outras MMPs (VISSE; NAGASE, 2003).

As colagenases intersticiais (MMP-1, MMP-8 e MMP-13) são capazes de clivar o colágeno intersticial I, II, III e outras moléculas presentes ou não na matriz extracelular. As estromelisinases (MMP-3 e MMP-10) digerem componentes da matriz extracelular, sendo que a MMP-3 é capaz de ativar várias pro-MMPs. As gelatinases ou colagenases tipo IV (MMP-2 e MMP-9) são capazes de degradar colágeno desnaturado. As matrilisinases (MMP-7 e MMP-26) degradam componentes da matriz extracelular, sendo que a MMP-7 processa moléculas de superfície celular. As metaloproteinases tipo membrana (MMP-14, MMP-15, MMP-16, MMP-24, MMP-17 e MMP-25) são capazes de ativar a pró-MMP-2, com exceção da MMP-14. As demais MMPs são classificadas como outras (MMP-11, MMP-12, MMP-20, MMP-22, MMP-23) (VISSE; NAGASE, 2003).

As principais funções das MMPs 1, 2 e 9 especificamente estão listadas na Tabela 1.

Tabela 1 - Atividades biológicas mediadas pelas MMPs 1, 2 e 9 (VISSE; NAGASE, 2003).

Grupo de MMPs	MMP responsável	Efeito biológico	Substrato clivado
Colagenase	MMP-1	Migração de ceratinócitos e Reepitelização Agregação plaquetária Migração celular Proliferação celular Atividades anti-inflamatórias Atividades pró-inflamatórias	Colágeno tipo I NI (não identificado) Fibronectina IGFBP-3 Degradação de IL-1 β Processamento de IL- 1 β do precursor
Gelatinases	MMP-2	Crescimento neural Migração celular Diferenciação de células mesenquimais em células inflamatórias Proliferação celular Migração epitelial Atividades anti-inflamatórias Redução de adesão celular Geracao e conversão de Vasconstritor Apoptose e degeneração Neuronal	Condroetilsulfatoproteoglicano Fibronectina NI IGFBP-3 Laminina cadeia 5 α 2 Degradação de IL-1 β Transgutaminase Endotelina e adrenomedulina Fator 1a (SDF-1) derivado de célula mesenquimal
	MMP-9	Geração de fragmento angiostatina-like Resistência de célula tumoral Atividades anti-inflamatórias Redução de resposta da IL-2 Biodisponibilidade de TGF β Neovascularizacao do timo Apoptose de condrócitos e recrutamento de osteoclastos	Plasminogenio ICAM-1 Degradação de IL-1 β IL-2Ra Precursor de TGF β Colágeno IV Galactina-3

A atividade funcional das MMPs é regulada por quatro mecanismos: por controles positivos e negativos de genes de MMPs, por ativação do estado latente, por diferenças na especificidade de substratos e por modulação de inibidores de metaloproteinases (TIMPs). Até hoje foram descritos quatro subtipos de TIMPs (TIMP-1 a TIMP-4) em vertebrados e sua expressão é regulada durante o desenvolvimento e remodelação tecidual. Eles possuem um formato oval e se ligam em fendas localizadas nas MMPs de maneira similar a seu substrato. Com a formação de complexos eles bloqueiam a ativação de MMPs latentes (pro-MMPs) e influenciam em sua habilidade de hidrolisar o substrato (VISSE; NAGASE, 2003).

Demonstrou-se também posteriormente que o RECK (proteína rica em indução de reversão de cisteína com desenho Kazal) promove uma glicoproteína aderida a membrana que suprime invasão tumoral e angiogênese regulando as atividades das MMPs-2,-9 e -14 (MT1-MMP) e liberando proMMP-9 da célula (SASAHARA, 2002). Os ameloblastomas possuem diminuição de expressão de RECK comparado a germes dentais, sugerindo que a regulação desse inibidor de MMP participa do desenvolvimento e progressão desse tumor, provavelmente controlando atividades de MMP-2, -9 e -14 (MT1-MMP) (KUMAMOTO, 2006).

As MMPs têm papel chave na migração de células normais e neoplásicas e agem como moléculas reguladoras funcionando com uma cascata de enzimas e processando proteínas da matriz. Por essa razão, estas enzimas têm sido fortemente relacionadas com o potencial metastático e invasivo de muitos tumores e cânceres humanos (HOPE et al., 2014). Elas são produzidas por células tumorais para que possam fazer metástase e forçar um caminho pelo estroma, penetrando na membrana basal ate alcançar os vasos sanguíneos (YE, 2000).

Gelatinases

As gelatinases de 72kDa (MMP-2) e 92kDa (MMP-9) foram inicialmente descritas como proteínas que degradam gelatina ou colágeno desnaturado por collagenases intersticiais, mas elas também degradam varias proteínas da matriz extracelular como colágeno tipo IV e V, elastina, fibronectina e vitronectinas e são também chamadas de collagenases tipo IV.

Elas possuem em sua estrutura três domínios de fibronectina, responsáveis por sua ligação a gelatina, laminina, elastina e aos colágenos tipo IV e VII (NAGASE, 2006; VISSE, 2003). Há uma combinação entre a cisteína presente no pró-domínio e o zinco presente no domínio catalítico. Essa ligação Cis-Zn⁺² mantém as pro-MMPs inativas, prevenindo que moléculas de água se liguem ao átomo de zinco, o que ocasionaria sua ativação (NAGASE, 2006).

Colagenase I

A colagenase de 52kDa (MMP1) é uma colagenase que degrada os colágenos tipo I, II, III, VII, VIII e X além de outras moléculas. É uma das principais proteases que tem o poder de degradar o domínio de tripla hélice do colágeno tipo I fibrilar, que é responsável por conectar os tecidos dando força e rigidez e é um dos principais componentes da matriz óssea orgânica (KUMAMOTO et al., 2003; ALA-AHO; KÄHÄRI, 2005; PARDO; SELMAN, 2005). Está envolvida na migração de queratinócitos e sua superexpressão pode ser vista em tumores malignos epiteliais em estado avançado (PARDO; SELMAN, 2005). Ela também tem sido relacionada com a progressão e a invasão local de Ameloblastomas (PINHEIRO et al., 2004).

A MMP1, ou colagenase I, é sintetizada por uma grande variedade de células, como fibroblastos, macrófagos e células epiteliais e endoteliais. Possui peso molecular de 52kDa na sua forma inativa e 41kDa na sua forma ativa (KUMAMOTO et al., 2003; ALA-AHO; KÄHÄRI, 2005; PARDO; SELMAN, 2005).

A relação entre a colagenase tipo I e as gelatinases A e B está na habilidade da MMP1 de clivar o colágeno tipo I, que após clivado, torna-se desnaturado formando gelatina intersticial, que é em seguida degradada pela MMP-2 e MMP-9 (COTRIM et al., 2002; STAMENKOVIC, 2000).

Apesar das gelatinases suprarreferidas apresentarem estrutura e especificidade a substratos similares, suas origens celulares são diferentes. A MMP-2 (Gelatinase A) foi inicialmente purificada de tumor de rato com metástase (SALO et al., 1983). Ela é secretada por células endoteliais, fibroblastos, macrófagos ou células neoplásicas (CHAKRABARTI; PATEL, 2005) e degrada principalmente elastina. Ela é secretada na forma latente de 72 kDa e, quando clivada, adquire a forma de 59-62kDa (SALO et al., 1983).

Por outro lado, a MMP-9 (Gelatinase B) é secretada por fatores de crescimento e células pró-inflamatórias como neutrófilos, macrófagos, células alveolares e epiteliais dos brônquios, fibroblastos, células endoteliais e células neoplásicas (ATKINSON; SENIOR, 2003; BJORKLUND; KOIVUNEN, 2005; MAKELA et al., 1994). A MMP-9 é sintetizada e secretada na pró-forma latente de 92kDa e processada para ser ativada nas formas de 68-82 kDa (SORSA et al., 1992). A pró-MMP-9 pode também ser encontrada associada ao TIMP-1, TIMP-2.

Quando não associada aos TIMPs, a MMP-2 também é capaz de degradar colágeno tipo I, II e III, possuindo atividade similar a MMP-1, sendo também capaz de degradar fibrilas de colágeno tipo I reconstituídas. Por outro lado a MMP-9 não é capaz de degradar o colágeno solúvel ou fibrilar sobre as mesmas condições que a MMP-2, indicando que a propriedade não é inerente a todas as gelatinases (AIMES; QUIGLEY, 1995).

A MMP-9 degrada com maior eficácia a gelatina, mas também é capaz de atuar sobre colágeno tipo IV, V e IX e sobre a fibronectina, além de exercer papel importante na inflamação e assim como a MMP-8 pode exercer atividades antiinflamatórias com características protetoras (OWEN et al., 2004; SORSA et al., 2004). A MMP-9 exerce atividade protetora sobre o sistema cardiovascular, limitando o crescimento de plaquetas e aumentando a sua estabilidade.

Observou-se também um papel importante na degradação de colágeno IV pelas MMPs-2 e -9 durante a odontogênese (HEIKINHEIMO et al., 1995).

MMPs e Tumor odontogênico ceratocístico

As MMPs têm um papel importante na regulação da integridade e composição da matriz extracelular de cistos odontogênicos (KUBOTA et al., 2002; OKA et al., 2005; LEONARDI et al., 2005). Foi demonstrada presença de MMP-13 na membrana basal do tumor odontogênico ceratocístico, sugerindo que essa MMP pode induzir migração epitelial e potencial de crescimento maior comparado a cistos odontogênicos como cisto radicular ou dentígero (WAHLGREN, 2003). Porém nesse estudo não houve diferenças entre os tumores odontogênicos ceratocístico isolados e associados à síndrome, ao contrario do estudo de Leonardi et al. (2010) que mostrou diferenças na expressão de MMP-13 e de Cavalcante et al. (2008), que também descreveu altos índices de MMP-1,-7 e -26 em tumores odontogênicos ceratocísticos associados a síndrome.

Oliveira et al. (2002) e Poomsawat et al. (2006) verificaram imunoreatividade descontínua e fraca para colágeno tipo IV na membrana basal do tumor odontogênico ceratocístico também comparando-o com outros cistos odontogênicos supracitados. Além disso, Amorin et al. (2004) observaram que não havia presença de colágeno tipo IV na membrana basal da grande maioria de tumores

odontogênicos ceratocísticos associados a Síndrome do Carcinoma Nevóide de Células Basais.

Esses achados sugerem que a descontinuidade de presença de colágeno tipo IV e a sua ausência quando associada à síndrome, juntamente com aumento da expressão de outras moléculas extracelulares e MMPs pode estar envolvido com o comportamento biológico agressivo desta lesão. Como as MMPs responsáveis por degradação de colágeno tipo IV são as MMP-2 e MMP-9, faz-se importante a realização de estudos verificando sua expressão nesta lesão. Além disso, também não há estudos observando expressão de MMPs em cistos odontogênicos ortoceratinizados.

2 OBJETIVOS

2.1 OBJETIVO GERAL

Avaliar comparativamente as propriedades recidivantes dos Tumores odontogênicos ceratocísticos associados ou não à Síndrome do Carcinoma Nevóide de Células Basais e Cistos Odontogênicos Ortoceratinizados.

2.2 OBJETIVOS ESPECÍFICOS

Analisar o perfil (sexo, idade e localização da lesão) dos pacientes diagnosticados com tumores odontogênicos ceratocísticos associados ou não à Síndrome do Carcinoma Nevóide de Células Basais e Cistos Odontogênicos Ortoceratinizados estudados.

Avaliar a imunexpressão das MMPs 1, 2 e 9 em células epiteliais e células estromais de tumores odontogênicos ceratocísticos associados ou não a Síndrome do Carcinoma Nevóide de Células Basais e Cistos Odontogênicos Ortoceratinizados.

3 ARTIGO CIENTIFICO

AVALIAÇÃO DA IMUNOEXPRESSÃO DAS METALOPROTEINASES 1, 2 E 9 EM TUMORES ODONTOGÊNICOS CERATOCÍSTICOS ASSOCIADOS OU NÃO A SÍNDROME DO CARCINOMA NEVÓIDE DE CÉLULAS BASAIS E CISTOS ODONTOGÊNICOS ORTOCERATINIZADOS

CAROLINI M. DE MORAES¹, MÁRCIA GAIGER OLIVEIRA², MARIA INÉS SOTO³,
MANOEL SANT'ANA FILHO⁴

1. Graduanda em Odontologia da Universidade Federal do Rio Grande do Sul.
2. Professora Doutora em Odontologia pela Universidade Federal do Rio Grande do Sul.
3. Mestre em Odontologia com ênfase em Patologia Bucal pela Universidade Federal do Rio Grande do Sul.
4. Professor Doutor em Odontologia da Universidade federal do Rio Grande do Sul.

Corresponding Author:

Manoel Sant'Ana Filho

Faculdade de Odontologia - UFRGS

Departamento de Odontologia Conservadora

Ramiro Barcelos, 2492/ 503 Bom Fim, ZIPCODE 90035-003

Brazil

e-mail: manoel@ufrgs.br

Este trabalho de conclusão de curso está escrito em forma de artigo e seguiu as normas da revista Oral Surgery, Oral Medicine, Oral Pathology, Oral Radiology and Endodontology.

Fator de impacto 2013: 1.265

5-Years Impact Factor: 1.82

Qualis Capes- A2- Odontologia

RESUMO

O tumor odontogênico ceratocístico (TOC) é um tumor de comportamento agressivo e com altas taxas de recidiva. Pode apresentar-se solitário ou múltiplo, sendo esse último muitas vezes relacionado com a Síndrome do Carcinoma Nevóide de Células Basais. Existe ainda uma variante, denominada de cisto odontogênico ortoceratinizado (COO) que não é considerada um tumor por ter comportamento menos agressivo. As metaloproteinases (MMPs) são enzimas envolvidas na degradação da matriz extracelular e com comprovada participação em processos patológicos invasivos. O objetivo desse trabalho foi avaliar comparativamente as propriedades recidivantes de TOCs isolados, associados à síndrome e COOs por meio da expressão imunoistoquímica das metaloproteinases de matriz (MMP-1, MMP-2 e MMP-9) bem como descrever o perfil demográfico das amostras. Foram selecionados 53 casos de TOCs isolados, 20 casos de TOCs associados a Síndrome de Gorlin-Goltz, e 10 casos de COOs e realizadas as marcações imunoistoquímicas para MMP-1, MMP-2 e MMP-9. As lâminas foram analisadas de acordo com o seguinte escore: para as células epiteliais: negativo (-): menos de 5% das células positivas; fraca (+): de 5 a 50% das células positivas e forte (++) : mais de 50% das células positivas. Para o estroma: negativo (-): de 0 a 10% das células positivas e positivo (+) para mais de 10% das células positivas. Com relação às marcações imunoistoquímicas, observamos que em células epiteliais a MMP1 e a MMP2 demonstraram marcação forte nas três lesões estudadas, enquanto que a MMP9 mostrou diferença estatisticamente significativa para os escores entre os grupos, sendo associado ao resultado forte em TOCs associados à síndrome e negativo em TOCs isolados. No estroma, a MMP1 foi negativa em TOCs isolados, e positiva em TOCs associados a síndrome e COOs, a MMP2 foi positiva para todas as lesões porém sem diferença estatística, e a MMP9 foi negativa em TOCs isolados e positiva em TOCs associados à síndrome, apresentando diferença estatística entre os grupos estudados. Não houve diferença estatística para as amostras de COO para os 3 marcadores. Com relação aos dados clínicos, observamos que a faixa de idade mais acometida foi de 21-40 anos para TOCs isolados e a faixa de 0-20 anos para TOCs associados a síndrome. A localização mais frequente nas três lesões foi a mandíbula. O TOC associado à Síndrome do Carcinoma de Células Basais

apresenta indícios de comportamento mais recidivante se comparado ao TOC isolado ou ao Cisto Odontogênico Ortoceratinizado. Esta observação é reforçada pela análise da imunomarcagem de MMP-9 nas três lesões.

Palavras-chave: Tumor odontogênico ceratocístico. Síndrome do carcinoma nevóide de células basais. Metaloproteinases de matriz.

INTRODUÇÃO

Tumor odontogênico ceratocístico (TOC), uma anormalidade de desenvolvimento formada a partir de restos epiteliais derivados da lâmina dentária é atualmente descrito como uma neoplasia benigna e não mais apenas como um cisto odontogênico primordial. Foi assim reclassificado pela OMS em 2005, devido a seu comportamento localmente agressivo e alta taxa de recidiva, principalmente após aplicação de tratamentos conservadores^{1,2,3}.

Em alguns casos o TOC pode estar associado a uma síndrome denominada Síndrome do carcinoma nevóide de células basais ou síndrome de Gorlin Goltz⁴, que é uma rara doença autossômica dominante, caracterizada por defeitos de desenvolvimento, tais como costelas bífidas, e uma predisposição para tumores como o TOC, múltiplos carcinomas basocelulares em pele e medulloblastoma⁵.

Em 1927, Schultz⁶ descreveu uma variante do Ceratocisto Odontogênico, o Cisto Odontogênico Ortoceratinizado, que devido às características de menor agressividade e a posterior classificação do primeiro como um tumor benigno ficou imperativo que as lesões são de comportamento e progressão distintos, mas de aspecto clínico e microscópico muito semelhante⁷.

Recentemente, estudos vêm demonstrando uma relação entre o comportamento biológico do TOC e metaloproteinases de matriz (MMPs), no intuito de entender melhor os mecanismos envolvidos no crescimento e na expansão desses tumores^{8,9}. As MMPs são enzimas proteolíticas responsáveis pela degradação da matriz extracelular em processos fisiológicos e também patológicos. Dentre os tipos de MMPs, a MMP1 (colagenase) é responsável pela migração, repitelização, aumento da proliferação e atividades pró e anti-inflamatórias. A MMP2 (gelatinase) participa na degradação do colágeno tipo IV e outros componentes da

matriz extracelular como os colágenos tipo V, VII e X, gelatina tipo I, fibronectina e elastina. A MMP9 (gelatinase), por sua vez, participa na degradação do colágeno tipo IV e V, gelatinase tipo I e V, também causa um aumento da afinidade por colágeno, tem um efeito nas atividades pró e anti-inflamatórias e é envolvida na resistência celular de tumores contra os mecanismos de defesa do hospedeiro¹¹.

A maioria dos estudos sobre Tumores odontogênicos ceratocísticos foca em seu epitélio sem considerar seu tecido conjuntivo, o que faz de grande importância estudos nesse sentido, já que diferentes estudos reportaram atividade estromal biomolecular em várias neoplasias^{11,12,13}.

O objetivo deste estudo foi analisar comparativamente as propriedades recidivantes de tumores odontogênicos ceratocísticos associados ou não à síndrome do carcinoma nevóide de células basais e cistos odontogênicos ortoceratinizados através da expressão imuno-histoquímica das MMPs-1, 2 e 9.

MATERIAIS E MÉTODOS

Este estudo foi aprovado pelo Comitê de Ética em pesquisa da Universidade Federal do Rio Grande do Sul e pelo Comitê de Ética da Universidade de La Republica.

Seleção da Amostra

Foram selecionados do arquivo do Laboratório de Patologia Bucal da Faculdade de Odontologia da Universidade Federal do Rio Grande do Sul e do arquivo do Laboratório de Histopatologia da Universidade de La Republica (Montevideu, Uruguai), de 1959 até o ano de 2012 todos os casos de TOC, TOC associado à síndrome e COO. Também foram registrados e tabelados dados como idade do paciente, sexo e sítio de localização da lesão contidos nos prontuários dos pacientes.

Todas as amostras eram fixadas em formalina neutra tamponada e embebidas em parafina. De cada bloco de parafina foram feitos 4 cortes seriados 4 µm de espessura, um corte corado com Hematoxilina e Eosina (HE) e 3 cortes para a técnica imunoistoquímica.

As amostras coradas em HE foram submetidas a uma revisão para confirmação do diagnóstico, análise da qualidade e quantidade de material para realização da técnica. Inicialmente a amostra do estudo era composta por 99 casos de TOC, 28 casos de TOC sindrômico e 15 casos COO. O critério de exclusão das amostras foram falta de tecido, tecido inadequado para análise, presença de artefatos impossibilitando a análise, presença de tecido mineralizado e a ausência de bloco de referência. A amostra total do estudo foi 53 casos de TOC, 20 casos de TOC sindrômico e 10 casos de COO.

Técnica Imunoistoquímica

Após desparafinização com Xilol e reidratação com etanol os cortes foram lavados com água destilada e mergulhados duas vezes em peróxido de hidrogênio 3% em metanol durante 15 min. Em seguida, foi realizada lavagem em PBS por duas vezes. A recuperação antigênica foi realizada com solução de 10 ml de ácido cítrico ph 6.0 (Dako Cytomation®) e 90 ml de água destilada em steamer pré-aquecido por 25 min. Após esfriamento até temperatura ambiente, as lâminas foram lavadas com solução de PBS por duas vezes. Os anticorpos (Anti-human, monoclonal, MMP2, clone HPA001939, Sigma-Aldrich®, Anti-human, monoclonal, MMP9, clone HPA001238, Sigma-Aldrich® e Anti-human, monoclonal, MMP1, clone AV42039, Sigma-Aldrich®) foram diluídos com solução de tampão TRIS pH 7,6 em uma diluição de 1:300 para MMP 1, 1:50 para MMP2 e 1:100 para MMP 9, encubados sobre os cortes em estufa a 30°C por 30 minutos e logo após lavados com solução de PBS por duas vezes. A seguir foi aplicado o polímero Envision por 1 hora a 30°C também em estufa e lavados com solução de PBS por duas vezes. As reações foram reveladas através de aplicação de diaminobenzidina (Dako Liquid DAB+ K 3468) e logo após lavados com água deionizada. Para controle positivo da marcação de MMP1, MMP2 e MMP9 foram utilizadas amostras de carcinoma epidermóide e o controle negativo foi a omissão do anticorpo primário. Por fim, os cortes foram contracorados com hematoxilina de Mayer.

Análise das Lâminas

A análise foi realizada em microscópio óptico (Olympus, modelo CX41) com aumento de 400X, por dois observadores cegos em relação ao diagnóstico e

calibrados antes e durante o estudo. O teste de concordância interexaminador (Teste Kappa) foi aplicado durante o estudo, sendo que o índice de concordância maior que 0,7 foi considerado aceitável. Foi analisada toda a extensão do corte histológico e, as células do revestimento epitelial e do tecido conjuntivo imediatamente abaixo do epitélio que apresentavam coloração marrom foram consideradas positivas. Utilizou-se o seguinte escore para análise das células epiteliais: negativo (-): menos de 5% das células positivas; fraca (+): de 5 a 50% das células positivas e forte (++) : mais de 50% das células positivas¹⁴. Para o estroma o escore utilizado foi: negativo (-): de 0 a 10% das células positivas e positivo (+) para mais de 10% das células positivas¹⁵. As células estromais analisadas foram essencialmente fibroblastos e a análise foi realizada somente em áreas não-inflamadas.

Metodologia Estatística

Os dados foram analisados através do teste de associação Teste Exato de Fisher e Teste Não-paramétrico Kruskal-Wallis. Os resultados foram considerados significativos a um nível de significância máximo de 5% ($p \leq 0,05$) no Teste Exato de Fisher e 1% ($p \leq 0,01$) no Teste Não-paramétrico Kruskal-Wallis. O software utilizado para a análise estatística foi o SPSS versão 13.0.

RESULTADOS

MMP-1

A MMP-1 apresentou uma positividade alta, em células epiteliais de TOCs (84%), TOCs com síndrome (96%) e COO (91%) sendo que nos TOCs com síndrome e COO a marcação foi predominantemente forte (Figura 1- A, D, G). No estroma foi mais positivo em COO (67%), TOCs com síndrome (62,5%) enquanto que em TOCs a maioria (56%) foi negativo.

MMP-2

A MMP-2 mostrou positividade alta nas células epiteliais de TOCs (98%), TOCs (92%) com síndrome e COO (100%) sendo que todos apresentaram uma

predominância de marcação forte. No estroma a expressão foi predominantemente positiva em todas as lesões.

MMP-9

A MMP-9 em epitélio mostrou diferença significativa em relação aos outros marcadores (Teste não-paramétrico Kruskal-Wallis). Através dos resultados verificou-se que existe diferença significativa para os escores entre os grupos apenas para a variável Epitélio MMP9 ($p=0,000$). Para esta variável, verificou-se que o grupo TOC apresentou escores significativamente inferiores que o grupo TOC com síndrome. Para o grupo COO não foram observadas diferenças significativas.

Através dos resultados do teste de Associação (Teste Exato de Fisher) verificou-se que as seguintes variáveis encontraram-se significativamente associadas ao grupo:

- MMP-9 – Epitélio: observou-se que o grupo TOC estava significativamente associado ao resultado *Negativa*; enquanto que o grupo TOC com síndrome estava significativamente associado ao resultado *Forte* ($p=0,000$)
- MMP-9 – Estroma: observou-se que o grupo TOC estava significativamente associado ao resultado *Negativa*; enquanto que o grupo TOC com síndrome estava significativamente associado ao resultado *Positiva* ($p=0,004$)

Os resultados estão expressos na Tabela 1

Tabela 1.

Variável	Grupo						P
	TOC		TOC C/S		COO		
	N	%	N	%	N	%	
MMP-1 Epitélio							
Negativa	8	16,0	1	4,2	1	8,3	0,436 ^{NS}
Fraca	13	26,0	4	16,7	2	16,7	
Forte	29	58,0	19	79,2	9	75,0	
MMP-2 Epitélio							
Negativa	1	1,9	2	7,7	-	-	0,667 ^{NS}
Fraca	8	15,1	2	7,7	1	10,0	
Forte	44	83,0	22	84,6	9	90,0	
MMP-9 Epitélio							
Negativa	25	51,0	3	11,5	2	20,0	0,000 ^{**}
Fraca	14	28,6	2	7,7	4	40,0	
Forte	10	20,4	21	80,8	4	40,0	
MMP-1 Estroma							
Negativa	28	56,0	9	37,5	4	33,3	0,194 ^{NS}
Positiva	22	44,0	15	62,5	8	66,7	
MMP-2 Estroma							
Negativa	15	28,3	5	19,2	4	40,0	0,388 ^{NS}
Positiva	38	71,7	21	80,8	6	60,0	
MMP-9 Estroma							
Negativa	39	79,6	11	42,3	6	60,0	0,004 ^{**}
Positiva	10	20,4	15	57,7	4	40,0	

NS –não significativo; ** significativo $p \leq 0,01$ (teste de Associação Teste Exato de Fisher)

NS –não significativo; ** significativo $p \leq 0,01$ (teste não-paramétrico Kruskal-Wallis)

Comparação dos resultados obtidos entre os grupos de estudo

Figura 1

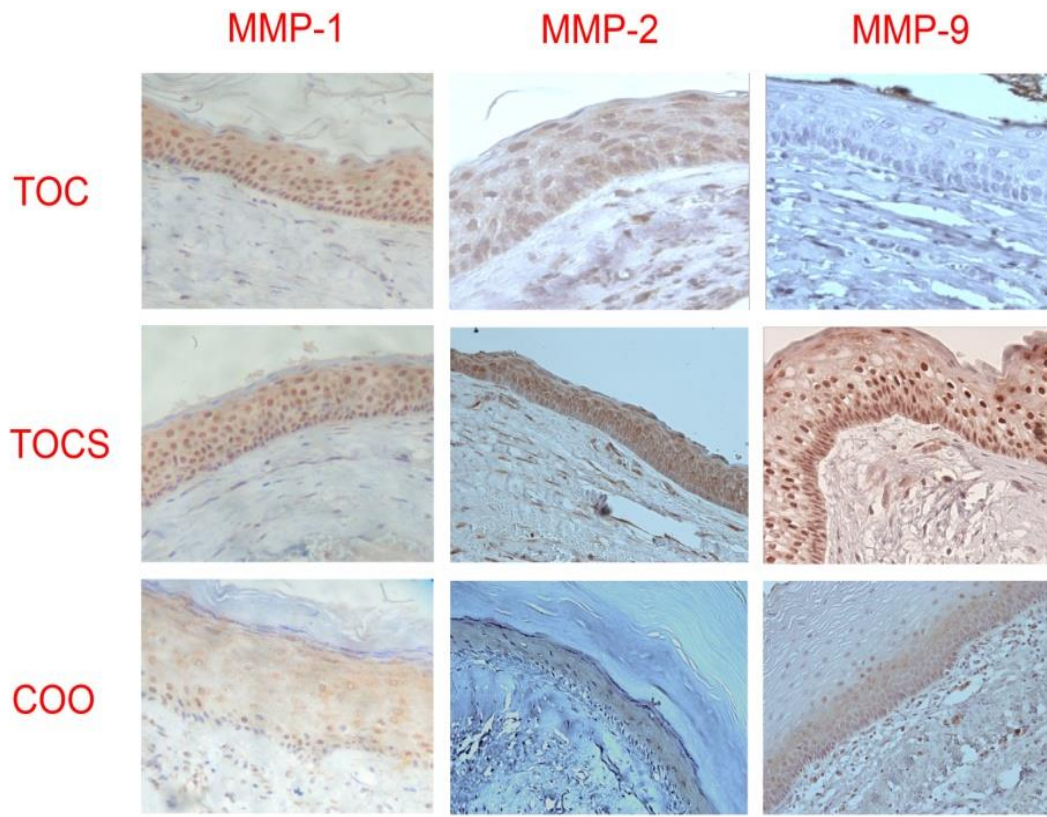


Fig. 1. Exemplos da marcação de MMP1, MMP2 e MMP9 em TOC (A, B, C), em TOC sindrômico (D, E, F) e em Cisto Odontogênico Ortoceratinizado (G,H,I). Aumento original 400x.

Dados da Amostra

A faixa de idade mais acometida foi de 21-40 anos para TOCs isolados e a faixa de 0-20 anos para TOCs associados à síndrome. Houve ainda uma predileção pelo sexo masculino em TOCs isolados e cistos odontogênicos ortoceratinizados. Além disso, a localização mais frequente nas três lesões estudadas foi a mandíbula (TOC - 72%, TOCS - 50% e COO - 40%) (tabela 2).

Tabela 2

Dados	Lesões			
	TOC n=53 (%)	TOC c/ síndrome n=20 (%)	COO n=10 (%)	
Idade	0-20	10 (19%)	11 (55%)	2 (20%)
	21-40	18 (34%)	4 (20%)	1 (10%)
	+40	13 (24%)	2 (10%)	2 (20%)
	NI	12 (23%)	3 (15%)	5 (50%)
Sexo	Masculino	25 (47%)	9 (45%)	6 (60%)
	Feminino	24 (45%)	10 (50%)	4 (40%)
	NI	4 (8%)	1 (5%)	0 (0%)
Localização	Maxila	8 (15%)	6 (30%)	2 (20%)
	Mandíbula	38 (72%)	10 (50%)	4 (40%)
	Mand/Max	0 (0%)	2 (10%)	0 (0%)
	NI	7 (13%)	2 (10%)	4 (40%)

Dados das amostras selecionadas.

DISCUSSÃO

O tumor odontogênico ceratocístico é uma neoplasia benigna, com comportamento localmente agressivo e altas taxas de recidiva^{16,17}. Na sua forma múltipla, está em grande parte dos casos associada à Síndrome do Carcinoma Nevóide de Células Basais, que é um tumor com comportamento clínico mais agressivo e com maiores taxas de recidiva em relação ao TOC isoladamente¹⁸.

Os mecanismos de crescimento e expansão e o consequente potencial destrutivo de tumores odontogênicos podem ser influenciados pela secreção de MMPs, que são proteínas produzida tanto por células epiteliais quanto por mesenquimais^{19,20,21}. Neste estudo, avaliamos comparativamente as três lesões, relacionando com sua agressividade e propriedades recidivantes, através da imunomarcagem das MMPs - 1, 2 e 9.

A MMP1 é uma colagenase que tem como principal função degradar o colágeno tipo I fibrilar, que é o colágeno responsável por fazer a conexão entre os diferentes tecidos e é o principal componente da matriz óssea orgânica^{22,23}.

Assim como no estudo de Ramos et al.²⁴ em 2013, no nosso estudo houve imunopositividade alta na expressão de MMP1 no epitélio, porém esse dado não apresentou diferença estatística entre os grupos estudados.

Já a MMP9, é uma gelatinase que está presente na matriz extracelular de tumores, que possui como uma das suas principais características a habilidade de degradar o colágeno tipo IV, que é comprovadamente o principal constituinte da membrana basal epitelial^{25,26} e está envolvida na resposta tumoral contra mecanismos de defesa do hospedeiro^{24,27,28}.

No presente estudo, foi observado uma diferença significativa no comparativo entre as lesões em MMP9, onde houve imunomarcção significativamente maior de MMP9 nas amostras de TOC associado à Síndrome em relação ao TOC isolado no epitélio. Esse achado pode estar associado com os resultados do estudo de Amorim et al.²⁹ 2004, que observou uma área descontínua de colágeno tipo IV na membrana basal de TOCs e uma extensa área negativa de colágeno tipo IV na membrana basal de TOCs associados à síndrome, o que sugere haver uma degradação mais importante de colágeno tipo IV da membrana basal de TOCs síndrômicos, tornando essa membrana basal mais frágil e descontínua e favorecendo uma interface epitélio-mesênquima mais delicada desse tumor. Esse fato pode ter uma implicação clínica importante, pois segundo o trabalho de Tonietto³⁰, em 2011, quando há rompimento do tumor durante a cirurgia, a chance de permanência de células tumorais no leito cirúrgico aumenta e, conseqüentemente, o índice de recidiva dessas lesões também aumenta significativamente. Essa afirmativa vem ao encontro com o que outros estudos têm apresentado, que o TOC quando associado à síndrome possui um comportamento clínico mais agressivo e maiores taxas de recidiva¹⁸.

Ainda, Silveira et al. (2007) encontraram uma forte positividade de MMP-9 no estroma de TOCs comparados com outras lesões odontogênicas não neoplásicas, o que segundo os autores, sugere que o aumento na produção dessa proteína pelas células neoplásicas está relacionado com a agressividade dessa entidade³¹. Porém, esses dados não podem ser nivelados com os dados do nosso estudo, visto que no estudo não está descrito haver a distinção dos TOCs isolados dos TOCs associados à síndrome.

A gelatinase A ou MMP2 é participante da degradação de colágeno tipo IV, V, VII e X, gelatina tipo I, fibronectina e elastina²⁴. Com relação a imunomarcagem dessa proteína, em nosso estudo, a expressão de MMP-2 em epitélio foi observada em quase 100% dos casos de TOC, como relatado por outros autores^{32,33} no entanto, sua expressão não diferiu significativamente entre os grupos. Esse achado pode ser melhor entendido, quando analisamos o estudo de Nadalin et al.³⁴ em 2012 que mostrou uma alta expressão de MMP2 em cistos de características não neoplásicas, como cisto radicular e cisto dentígero, que quando comparados com tumores odontogênicos ceratocísticos apresentaram maior expressão de MMP2 na sua cápsula fibrosa. No referido estudo, o autor explica que a maior expressão de MMP2 nestes cistos pode ser explicada pelo fato da produção de MMP2 ser estimulada por células inflamatórias e interleucina-1 α . Isso pode sugerir que o também grande incremento de MMP2 observado no grupo cistos odontogênicos ortoceratinizados, pode estar relacionado com a presença de infiltrado inflamatório na cápsula fibrosa dessas lesões.

No nosso estudo foi observado também ausência de significância estatística no grupo do Cisto Odontogênico Ortoceratinizado, o que indica ausência de degradação da matriz extracelular nessas lesões, que vêm ao encontro dos resultados de outros estudos, que apontam que o COO, apesar de ser clinicamente e radiograficamente muito semelhante ao TOC, não possui o mesmo tipo de crescimento e raramente episódios de recidiva são apresentados^{3,35}. Seu crescimento é típico de lesões císticas, sendo essencialmente por diferença de pressão osmótica/ hidrostática^{36,37,38,39}.

Quanto aos dados clínico-morfológicos das amostras estudadas, com relação à idade, foi encontrada uma predominância do TOC na segunda e na terceira décadas de vida e de TOC associado à síndrome na primeira e na segunda décadas de vida, dados que vem de acordo com dados já descritos na literatura^{18,35}. Com relação a localização dos tumores, como no estudo de Malmann et al,⁴⁰ o TOC acometeu predominantemente a mandíbula dos pacientes estudados. Além disso, houveram casos de TOC em ambos os maxilares de pacientes sindrômicos, dado que comprova a ocorrência desse tumor em ambos os maxilares^{18,35}. Nenhuma das lesões estudadas apresentou predileção por sexo.

Com base nos resultados encontrados, pode-se concluir que o mecanismo de expansão e de recidiva tanto dos TOCs como dos TOC sindrômicos pode ser influenciado, e até mesmo conduzido, pela secreção das metaloproteinases da matriz (que podem estar sendo liberadas tanto pelo componente epitelial como por células mesenquimais) e que a expressão mais exuberante da MMP-9 no epitélio e no mesênquima dos TOCs associados à síndrome pode justificar, em parte, seu maior índice de recidiva em relação ao TOC e ao COO.

CONCLUSÃO

O TOC associado à Síndrome do Carcinoma de Células Basais apresenta indícios de comportamento mais recidivante se comparado ao TOC isolado ou ao Cisto Odontogênico Ortoceratinizado. Esta observação é reforçada pela análise da imunomarcagem de MMP-9 nas três lesões. O Cisto Odontogênico Ortoceratinizado não mostrou diferença estatística significativa com relação aos marcadores estudados, comprovando assim seu caráter de menor agressividade.

A predileção do TOC associado a síndrome pelas duas primeiras décadas de vida e a ocorrência de casos de ambos os maxilares foi confirmada neste estudo. Em contrapartida, TOC isolado está associado à segunda e terceira décadas de vidas, com predileção pela mandíbula.

REFERÊNCIAS

- 1- H.P. Philipsen (2005) In: L. Barnes et al. World Health Organization classification of tumours, Pathology and genetics of head and neck tumours. IARC, Lyon, pp 306–307.
- 2- D. Bhargava, A. Deshpande, M.A. Pogrel, Keratocystic odontogenic tumour (KCOT)—a cyst to a tumour, Oral Maxillofac. Surg. 16 (2012) 163–170.
- 3- A. Rangiani, P. Motahhary, Evaluation of bax and bcl-2 expression in odontogenic keratocysts and orthokeratinized odontogenic cysts: A comparison of two cysts, Oral Oncol. 45 (2009) 41-44.
- 4- R.J. Gorlin, R.W. Goltz, Multiple nevoid basal-cell epithelioma, jaw cyst and bifid rib. A syndrome, N. Engl. J. Med. 262 (1960) 908-912.

- 5- A. Byatnal, Orthokeratinized odontogenic cyst - critical appraisal of a distinct entity, *Brazilian J. Oral Scie.* 12 (2013) 71 -75.
- 6- L. Schultz, Cysts of the maxillae and mandibule, *J. Am. Dental Assoc.* 14 (1927) 1395–1402.
- 7- M. Suzuki, N. Nagao, H. Hatsuse, Molecular pathogenesis of keratocystic odontogenic tumors developing in nevoid basal cell carcinoma syndrome, 116 (2013) 348-53.
- 8- A.C.G. Henriques, M.G. Vasconcelos, H.C. Galvão, Comparative analysis of the immunohistochemical expression of collagen IV, MMP-9, and TIMP-2 in odontogenic cysts and tumors, *OOOOE* 112 (2011) 468–75.
- 9- C. Amalinei, I.D. Caruntu, S.E. Giusca, Matrix metallo-proteinases involvement in pathologic conditions, *Rom. J. Morphol. Embryo.* 51 (2010) 215–228.
- 10- G.O. Ramos, A. Costa, M.I. Meurer, Immunohistochemical analysis of matrix metalloproteinases (1, 2, and 9), Ki-67, and myofibroblasts in keratocystic odontogenic tumors and pericoronal follicles, *J. Oral Pathology Med.* 43 (2014) 282-288.
- 11- M. Bjorklund, E. Koivunen, Gelatinase-mediated migration and invasion of cancer cells, *Biochem. Biophys. Acta.* 1755(1) (2005) 37-69.
- 12- B.S. Nielse et al., Collagenase-3 expression in breast myofibroblasts as a molecular marker of transition of ductal carcinoma in situ lesions to invasive ductal carcinomas, *Cancer Res.* 61 (2001) 7091–7100.
- 13- T. Sorsa, L. Tjaderhane, T. Salo, Matrix-metalloproteinases (MMPs) in oral diseases, *Oral Dis.* 10(6) (2004) 311-318.
- 14- E.R. Fregnani et al., Presence of myofibroblast and expression of matrix metalloproteinase-2 (MMP-2) in ameloblastomas correlate with rupture of the osseous cortical. *Pathol. Oncol. Res.* 15 (2009) 231-240.
- 15- S.S.L.V. Barros et al., Immunohistochemical expression of matrix metalloproteinases in squamous cell carcinoma of the tongue and lower lip. *Arch. Oral Biol.* 56(8) (2011) 752-60.
- 16- R.B. Cavalcante, C.F.W. Nonaka, L.B. Souza, Immunohistochemical expression of MMPs 1, 7, and 26 in syndrome and nonsyndrome odontogenic keratocysts, *OOOOC* 106 (2008) 99-105.
- 17- S.S. Godhi, P. Kukreja, Keratocystic odontogenic tumor: a review, *J. Maxillofac. Oral Surg.* 8(2) (2009) 127–131.
- 18- L. Barnes et al., World Health Organization classification of tumours, Pathology and genetics of head and neck tumours. IARC, Lyon, 2005, 306–307.

- 19- A.L. Ribeiro, R.M. Nobre, S.M. Alves-Junior, Matrix metalloproteinases, tissue inhibitors of metalloproteinases, and growth factors regulate the aggressiveness and proliferative activity of keratocystic odontogenic tumors, *OOOOE* 114 (2012) 487–96.
- 20- G.A. Khalifa, H.M. Shokier, E.A. Abo-Hager, Evaluation of neoplastic nature of keratocystic odontogenic tumor versus ameloblastoma, *J. Egypt Natl. Canc. Inst.* 22 (2010) 61–72.
- 21- B.F. Ribeiro, D.P.P. Iglesias, G.J.F., Nascimento Immunoexpression of MMPs-1,-2, and-9 in ameloblastoma and odontogenic adenomatoid tumor, *Oral Dis.* 15 (2009) 472–7.
- 22- A. Pardo, M. Selman, MMP-1: the elder of the family, *Int J Biochem Cell Biol.* 37 (2005) 283-288.
- 23- H. Kumamoto et al., Immunohistochemical detection of matrix metalloproteinases (MMPs) and tissue inhibitors of metalloproteinases (TIMPs) in ameloblastomas, *J. Oral Pthol. Med.* 32 (2003) 114-20.
- 24- G. Ramos et al., Immunohistochemical analysis of matrix metalloproteinases (1, 2, and 9), Ki-67, and myofibroblasts in keratocystic odontogenic tumors and pericoronal follicles, *J. Oral Pathol. Med.* (2013) 1-7.
- 25- N. Boudreau, P.L. Jones, Extracellular matrix and integrin signaling: the shape of things to come, *Biochem. J.*, 339 (1999) 481–488.
- 26- M. Patarroyo, K. Tryggvason, I. Virtanen, Laminin isoforms in tumor invasion, angiogenesis and metastasis, *Cancer Biol.* 12 (2002) 197–207.
- 27- J.C. Vicente et al., Expression and clinical significance of matrix metalloproteinase-2 and matrix metalloproteinase-9 in oral squamous cell carcinoma, *Oral oncology* 41(3) (2005) 283 -293.
- 28- B.A. Ribeiro et al., Immunohistochemical expression of matrix metalloproteinases 1, 2, 7, 9, and 26 in the calcifying cystic odontogenic tumor, *OOOOE* 12(5) (2011) 609-615.
- 29- R.F.B. Amorim et al., Immunohistochemical assessment of extracellular matrix components in syndrome and non-syndrome odontogenic keratocysts, *Oral Dis.* 10 (2004) 265–270.
- 30- L. Tonietto et al., Enucleation and Liquid Nitrogen Cryotherapy in the Treatment of Keratocystic Odontogenic Tumors: A Case Series, *J. Oral Maxillofac. Surg.* 69 (2011) 112-117.
- 31- E.J.D. Silveira et al., Participação das metaloproteinases da matriz na etiopatogenia dos cistos odontogênicos, *J. Bras. Patol. Med. Lab.* 43(3) (2007) 203-209.

- 32- J. Wahlgren, A. Vaananen, O. Teronen, Laminin-5 gamma 2 chain is colocalized with gelatinase-A (MMP-2) and collagenase-3 (MMP-13) in odontogenic keratocysts, *J. Oral Pathol. Med.* 32 (2003) 100–107.
- 33- A.S. Siqueira, M.R.D. Carvalho, A.C.D. Monteiro, Matrix metalloproteinases, TIMPs and growth factors regulating ameloblastoma behaviour, *Histopathology* 57 (2010) 128–137.
- 34- M.R. Nadalin, E.R. Fregnani, Y.T. Silva-Sousa, Presence of myofibroblasts and matrix metalloproteinase 2 in radicular cysts, dentigerous cysts, and keratocystic odontogenic tumors: a comparative immunohistochemical study, *J. Endod.* 38 (2012) 1363–1367.
- 35- B.W. Neville et al., *Patologia oral e maxilofacial*. 3^a ed. Rio de Janeiro: Guanabara Koogan (2009).
- 36- E. Ahlfors, The odontogenic keratocyst: A benign cystic tumor, *J. Oral Maxillofac. Surg.* 42 (1984) 10.
- 37- G. Stenman, In vitro growth characteristic of human odontogenic keratocyst and dentigerous cysts, *J. Oral Pathol.* 15 (1983) 143.
- 38- P.A. Toller, Autoradiography of explants from odontogenic cyst, *Br. Dent. J.* 131 (1971) 57.
- 39- J.N. Gil, L.H. Rau, R. Manfro, Ceratocisto Odontogênico, *RGO* 49(3) (2001) 149-151.
- 40- C.T. Mallmann et al., Tumor odontogênico ceratocístico - levantamento de casos e revisão de literatura, *Odonto.* 20 (40) (2012) 67-72.

3 CONSIDERAÇÕES FINAIS

A predileção do TOC associado à síndrome pelas duas primeiras décadas de vida e a ocorrência de casos de ambos os maxilares foi confirmada neste estudo. O TOC isolado, também como já descrito na literatura, mostrou associação à segunda e terceira décadas de vidas, com predileção pela localização mandibular.

Com base nos resultados encontrados podemos concluir que o TOC associado à Síndrome do Carcinoma de Células Basais apresenta indícios de comportamento mais agressivo se comparado ao TOC isolado ou ao Cisto Odontogênico Ortoceratinizado. A expressão mais exuberante da MMP-9 no epitélio e no mesênquima dos TOCs associados à síndrome pode justificar, em parte, sua maior agressividade e maior índice de recidiva em relação ao TOC e ao COO. Em contrapartida, as amostras de Cisto Odontogênico Ortoceratinizado, nesse estudo, não mostraram diferença estatística significativa com relação aos marcadores estudados, comprovando assim seu caráter de menor agressividade e comportamento não tumoral.

REFERÊNCIAS

- AIMES, R. T.; QUIGLEY, J. P. Matrix-metalloproteinase-2 is an interstitial collagenase. Inhibitor-free enzyme catalyzes the cleavage of collagen fibrils and soluble native type I collagen generating the specific $\frac{3}{4}$ ad $\frac{1}{4}$ length fragments. **J. Biol. Chem.**, Berlin, v. 270, no. 11, p. 5872-5876, 1995.
- ALBERTS, B. et al. Junções celulares, adesão celular e a matriz extracelular. In: ALBERTS, B. et al. **Biologia molecular da célula**. Porto Alegre: Artes Médicas, 1997. Cap.19, p.948-1009.
- ALA-AHO, R.; KÄHÄRI, V. M. Collagenases in cancer. **Biochimie**, Paris, v. 87, p. 273-286, 2005.
- AMORIM, R. F. B. et al. Immunohistochemical assessment of extracellular matrix components in syndrome and non-syndrome odontogenic keratocysts. **Oral Dis.**, Copenhagen, v. 10, no. 5, p. 265–270, Sept. 2004.
- ATKINSON, J. J.; SENIOR, R. M. Matrix-metalloproteinase 9 in lung remodeling. **Am. J. Respir Cell Mol. Biol.**, New York, v. 28, no. 1, p. 12-24, 2003.
- BARNES, L. B. et al. **Genética e patologia dos tumores de cabeça e pescoço**. São Paulo: Santos, 2009.
- BJORKLUND, M.; KOIVUNEN, E. Gelatinase-mediated migration and invasion of cancer cells. **Biochem. Biophys. Acta.**, Amsterdam, v. 1755, no. 1, p. 37-69, 2005.
- CAVALCANTE, R. B. et al. Immunohistochemical expression of MMPs 1, 7, and 26 in syndrome and nonsyndrome odontogenic keratocysts. **Oral Surg. Oral Med. Oral Pathol. Oral Radiol. Endod.**, St. Louis, v. 106, p. 99-105, 2008.
- CHAKRABORTI, S. et al. Regulation of matrix metalloproteinases: an overview. **Mol. Cell Biochim.**, The Hague, v. 253, no. 1-2, p. 269-285, Nov. 2003.
- CHAKRABARTI, S.; PATEL, K. D. Matrix-metalloproteinase-2 (MMP-2) and MMP-9 in pulmonary pathology. **Exp. Lung. Res.**, New York, v. 31, no. 6, p. 599-621, 2005.
- COTRIM, P. et al. Expression and activity of metalloproteinase-2 (MMP-2) in the development of rat first molar tooth germ. **Braz. Dent. J.**, Ribeirão Preto, v. 13, no. 2, p. 97-102, 2002.
- CROWLEY, T. E.; KAUGARS, G. E.; GUNSOLLEY, J. C. Odontogenic keratocysts: a clinical and histologic comparison of the parakeratin and orthokeratin variants. **J. Oral Maxillofac. Surg.**, New Delhi, v. 50, no. 1, p. 22-26, 1992.
- DE OLIVEIRA, M. G. et al. Odontogenic epithelium:Immunolabeling of Ki-67, EGFR and Survivin in pericoronal follicles, dentigerous cysts and keratocystic odontogenic tumor. **Head Neck Pathol.**, Secaucus, v. 5, no. 1, p. 1-7, 2011.

DE PAULA, A. M. et al. Cell proliferation markers in the odontogenic keratocyst: effect of inflammation. **J. Oral Pathol. Med.**, Copenhagen, v. 29, no. 10, p. 477–482, Nov. 2000.

DOWLING, P. A. et al. Odontogenic keratocyst in a 5-year-old: Initial manifestations of nevoid basal cell carcinoma syndrome. **Pediatr. Dent.**, Chicago, v. 22, no. 1, p. 53-55, 2000.

GORLIN, R. J.; GOLTZ, R. W. Multiple nevoid basal-cell epithelioma, jaw cysts and bifid rib. A syndrome. **N. Engl. J. Med.**, Boston, v. 262, p. 908–912, 1960.

HEIKINHEIMO, K.; SALO, T. Expression of basement membrane type IV Collagen and type IV Collagenases (MMP-2 and MMP-9) in Human Fetal. **Teeth J. Dent. Res.**, Tabriz, v. 74, no. 5, p. 1226-1234, 1995.

HONG, Y. Y. et al. Fibroblasts regulate variable aggressiveness of syndromic keratocystic and non-syndromic odontogenic tumors. **J. Dent. Res.**, Chicago, v. 93, no. 9, p. 904-910, 2014.

HOPE, M. A., et al. Matrix metalloproteinase expression in keratocystic odontogenic tumors and primary cells. **Connect Tissue Res.**, London, v. 55, no.1, p. 97–101, 2014

KIMI, K. et al. Immunohistochemical analysis of cell-cycle- and apoptosis-related factors in lining epithelium of odontogenic keratocysts. **J. Oral Pathol. Med.**, Copenhagen, v. 30, p. 434-442, 2001.

KOLÁR, Z. et al. Immunohistochemical analysis of the biological potential of odontogenic keratocysts. **J. Oral Pathol. Med.**, Copenhagen, v. 35, p. 75-80, 2006.

KREIS, T.; VALE, R. Matrix metalloproteinases. In: STERNLICHT, M. D.; WERB, Z. (Ed.). **Guidebook to the extracellular matrix, anchor, and adhesion proteins**. 2nd ed. San Francisco: Oxford University Press, 1999. p. 519-42.

KUBOTA, Y. et al. Interleukin-1 Enhances Type I Collagen-induced Activation of Matrix Metalloproteinase-2 in Odontogenic Keratocyst Fibroblasts. **J. Dent. Res.**, Chicago, v. 81, no. 1, p.23-27, 2002.

KUMAMOTO, H.; OOYA, K. Immunohistochemical detection of MT1-MMP, RECK, and EMMPRIN in ameloblastic tumors. **J. Oral Pathol. Med.**, Copenhagen, v. 35, p. 345-351, 2006.

KUMAMOTO, H. et al. Immunohistochemical detection of matrix metalloproteinases (MMPs) and tissue inhibitors of metalloproteinases (TIMPs) in ameloblastomas. **J. Oral Pathol. Med.**, Copenhagen, v. 32, p. 114-120, 2003.

LEONARDI, R.; CALTABIANO, R.; LORETO, C. Collagenase-3 (MMP-13) is expressed in periapical lesions: an immunohistochemical study. **Int. Endod. J.**, Oxford, v. 38, p. 297–301, 2005.

LEONARDI, R. et al. MMP-13 expression in keratocyst odontogenic tumour associated with NBCCS and sporadic keratocysts. **Oral Dis.**, Copenhagen, v. 16, p. 795–800, 2010.

LI, T. J.; BROWNE, R. M.; MATTHEWS, J. B. Epithelial cell proliferation in odontogenic keratocysts: a comparative immunocytochemical study of Ki67 in simple, recurrent and basal cell naevus syndrome (BCNS)-associated lesions. **J Oral Pathol. Med.**, Copenhagen, v. 24, p. 221–226, 1995.

LI, T. J. et al. Orthokeratinized odontogenic cyst: a clinicopathological and immunocytochemical study of 15 cases. **Histopathol.**, Oxford, UK, v. 32, p. 242–251, 1998.

LO MUZIO, L. et al. Expression of cell cycle and apoptosis-related proteins in sporadic odontogenic keratocysts and odontogenic keratocysts associated with the nevoid basal cell carcinoma syndrome. **J. Dent. Res.**, Chicago, v. 78, p. 1345–1353, 1999.

LOMBARDI, T.; ODELL, E. W.; MORGAN, P. R. Immunohistochemistry of odontogenic keratocysts in relation to recurrence, basal-cell budding and basal-cell naevus syndrome. **Arch. Oral Biol.**, Oxford, v. 40, p. 1081–1084, 1995.

MAKELA, M. et al. Matrix-metalloproteinases (MMP-2 and MMP-9) of the oral cavity: cellular origin and relationship to periodontal status. **J. Dent. Res.**, Chicago, v. 73, no. 8, p. 1397-1406, 1994.

MANFREDI, M.; VESCOVI, P.; PROTER, S. Nevoid basal cell carcinoma syndrome: review of the literature. **Int. J. Oral Maxillofac. Surg.**, Copenhagen, v. 33, p. 117-124, 2004.

MENDES R. A.; CARVALHO, J. F. C.; VAN DER WAAL, I. Characterization and management of the keratocystic odontogenic tumor in relation to its histopathological and biological features. **Oral Oncol.**, Amsterdam, v. 46, p. 219–225, 2010.

NABESHIMA, K. et al. Matrix metalloproteinases in tumor invasion: role for cell migration. **Pathol. Int.**, Carlton South, v. 52, no. 4, p. 255-264, Apr. 2002.

NAGASE, H.; VISSE, R.; MURPHY, G. Structure and function of matrix metalloproteinases and TIMPs. **Cardiovascular Res.**, London, v. 69, no. 3, p. 562 – 573, Feb. 2006.

NIELSEN, B. S. et al. Collagenase-3 expression in breast myofibroblasts as a molecular marker of transition of ductal carcinoma in situ lesions to invasive ductal carcinomas. **Cancer Res.**, Baltimore, v. 61, p. 7091–7100, 2001.

OGDEN, G. R. et al. Protein in odontogenic cysts: increased expression in some odontogenic keratocysts. **J. Clin. Pathol.**, London, v. 45, p. 1007–1010, 1992.

OKA, S. et al. Effects of positive pressure in odontogenic keratocysts. **J. Dent. Res.**, Chicago, v. 84, p. 913–918, 2005.

OLIVEIRA, M. D. C. et al. Immunohistochemical study of components of the basement membrane in odontogenic cysts. **Pesqui. Odontol. Bras.**, São Paulo, v. 16, no. 2, p. 157-162, 2002.

OWEN, C.A.; CAMPBELL, E.J. Extracellular proteolysis: new paradigms for an old paradox. **Lab. Clin. Med.**, Philadelphia, v. 134, no. 4, p. 341-351, 1999.

OWEN, C. A. et al. Membrane bound matrix-metalloproteinase-8 on activated polymorphonuclear cells is a potent tissue inhibitor of metalloproteinase resistant collagenase and serpinase **J. Immunol.**, v. 172, no. 12, p. 7791-7803, 2004.

PARDO, A.; SELMAN, M. MMP-1: the elder of the family. **Int. J. Biochem. Cell. Biol.**, Amsterdam, v. 37, p. 283-288, 2005.

PINHEIRO, J .J. V. et al. Local invasiveness of ameloblastoma: role played by matrix metalloproteinases and proliferative activity. **Histopathol.**, Oxford, UK, v. 45, p. 65-72, 2004.

POOMSAWAT, S.; PUNYASINGH, J.; WEERAPRADIST, W. Expression of basement membrane components in odontogenic cysts. **Oral Dis.**, Copenhagen, v. 12, p. 290–296, 2006.

SALO, T.; LIOTTA, L. A.; TRYGGVASON, K. Purification and characterization of a murine basement membrane collagen-degrading enzyme secreted by metastatic tumor cells. **J. Biol. Chem.**, Berlin, v. 258, p. 3058-3063, 1983.

SASAHARA, R. M. et al. Transcriptional control of the RECK metastasis/angiogenesis suppressor gene. **Cancer Detect Prev.**, New York, v. 26, p. 435-443, 2002.

SHEAR, M. The aggressive nature of the odontogenic keratocyst: is it a benign cystic neoplasm? Part 1. Clinical and early experimental evidence of aggressive behaviour. **Oral Oncol.**, Amsterdam, v. 38, p. 219–226, 2002a.

SHEAR, M. The aggressive nature of the odontogenic keratocyst: is it a benign cystic neoplasm? Part 2. Proliferation and genetic studies. **Oral Oncol.**, Amsterdam, v. 38, p. 323–331, 2002b.

SHEAR, M. The aggressive nature of the odontogenic keratocyst: is it a benign cystic neoplasm? Part 3. Immunocytochemistry of cytokeratin and other epithelial cell markers. **Oral Oncol.**, Amsterdam, v. 38, p. 407–415, 2002c.

SORSA, T.; UITTO, V. J.; SUOMALAINEN, K. Characteristics of human salivary collagenase and its relationship to periodontal disease. **Matrix Suppl.** Stuttgart, v. 1, p. 406-407, 1992.

SORSA, T.; TJADERHANE, L.; SALO, T. Matrix-metalloproteinases (MMPs) in oral diseases. **Oral Dis.**, Copenhagen, v. 10, no. 6, p. 311-318, 2004.

STAMENKOVIC, I. Matrix metalloproteinases in tumor invasion and metastases. **Semin. Cancer Biol.**, Philadelphia, v.10, p. 415-433, 2000.

STRONGIN, A. Y. Mislocalization and unconventional functions of cellular MMPs in cancer. **Cancer Metastasis Rev.**, The Hague, v. 25, p. 87-98, 2006.



VISIOLI, F. et al. Is nevoid basal cell carcinoma syndrome really so rare? Proposal for an investigative protocol based on a case series **J. Oral. Maxillofac. Surg.**, New Delhi, v. 68, p. 903-908, 2010.

VISSE, R.; NAGASE, H. Matrix metalloproteinases and tissue inhibitors of metalloproteinases: structure, function and biochemistry. **Circ. Res.**, Baltimore, v. 92, p. 827-839, 2003.

WAHLGREN, J. et al. Laminin-5 gamma 2 chain is colocalized with gelatinase-A (MMP-2) and collagenase-3 (MMP-13) in odontogenic keratocysts. **J. Oral. Pathol. Med.**, Copenhagen, v. 32, p. 100–107, 2003.

YE, S. Polymorphism in matrix metalloproteinase gene promoters: implication in regulation of gene expression and susceptibility of various diseases. **Matrix Biol.**, Stuttgart, v. 19, no. 7, p. 623-629, Dec. 2000.

ANEXO A – CARTA DE APROVAÇÃO NO COMITÊ DE ÉTICA EMPESQUISA UFRGS

	UFRGS UNIVERSIDADE FEDERAL DO RIO GRANDE DO SUL	PRÓ-REITORIA DE PESQUISA Comitê De Ética Em Pesquisa Da Ufrgs	
---	--	---	---

CARTA DE APROVAÇÃO

Comitê De Ética Em Pesquisa Da Ufrgs analisou o projeto:


Número: 20402
Título: Estudo comparativo das propriedades invasivas de Tumores odontogênicos ceratocísticos associados ou não a Síndrome do carcinoma nevóide de células basais e Cistos odontogênicos ortoceratinizados

Pesquisadores:
Equipe UFRGS:

MANOEL SANT ANA FILHO - coordenador de 01/06/2012 até 30/12/2013
MANOELA DOMINGUES MARTINS - pesquisador de 01/06/2012 até 30/12/2013
MARCIA GAIGER DE OLIVEIRA - pesquisador de 01/06/2012 até 30/12/2013
ETIENE DE ANDRADE MUNHOZ - pesquisador de 01/06/2012 até 30/12/2013
ISABEL DA SILVA LAUXEN - Técnico de Laboratório de 01/06/2012 até 30/12/2013

Comitê De Ética Em Pesquisa Da Ufrgs aprovou o mesmo, em reunião realizada em 19/04/2012 - Sala 01 de reuniões do Gabinete do Reitor, 6º andar do prédio da Reitoria, por estar adequado ética e metodologicamente e de acordo com a Resolução 196/96 e complementares do Conselho Nacional de Saúde.

Porto Alegre, Terça-Feira, 24 de Abril de 2012



JOSE ARTUR BOGO CHIES
Coordenador da comissão de ética

1

**ANEXO B – CARTA DE APROVAÇÃO NO COMITÊ DE ÉTICA EMPESQUISA
UdeLar**




**UNIVERSIDAD DE LA REPÚBLICA
FACULTAD DE ODONTOLOGÍA
Sección Comisiones y Claustro**

Montevideo, 22 de mayo de 2012

Reunido el Comité de Ética en Investigación de la Facultad de Odontología,
Resuelve aprobar el Proyecto Titulado:-----

“Evaluación de la expresión de metaloproteinasas 2 y 9 como marcador de
invasividad tumoral: estudio inmunohistoquímico en tumores odontogénicos
queratoquísticos aislados o asociados a síndrome de Gorlin-Gotz y en quistes
odontogénicos ortoqueratinizados”, presentado por la Dra. María Inés Soto.----


Dr. Jorge Gutiérrez