

UNIVERSIDADE FEDERAL DO RIO GRANDE DO SUL
FACULDADE DE ODONTOLOGIA

THIAGO GOMES DE OLIVEIRA

HARMONIZAÇÃO ESTÉTICA DO SORRISO COM LENTES DE CONTATO – RELATO
DE CASO CLÍNICO

Porto Alegre
2018

THIAGO GOMES DE OLIVEIRA

HARMONIZAÇÃO ESTÉTICA DO SORRISO COM LENTES DE CONTATO – RELATO
DE CASO CLÍNICO

Trabalho de conclusão de curso apresentado no curso de graduação em Odontologia da Faculdade de Odontologia da Universidade Federal Do Rio Grande Do Sul, como requisito parcial para obtenção do título de cirurgião dentista

Orientador: Prof. Dr. Fabio Herrmann Coelho De Souza

Porto Alegre

2018

CIP - Catalogação na Publicação

Oliveira, Thiago Gomes
Harmonização Estética Do Sorriso Com Lente De
Contato - Relato De Caso Clínico / Thiago Gomes
Oliveira. -- 2018.
39 f.
Orientador: Fábio Herrmann Coelho De Souza.

Trabalho de conclusão de curso (Graduação) --
Universidade Federal do Rio Grande do Sul, Faculdade
de Odontologia, Curso de Odontologia, Porto Alegre,
BR-RS, 2018.

1. Odontologia Estética. 2. Lentes De Contato. 3.
Facetas De Cerâmica. 4. Lentes De Contato Cerâmicas.
5. Cerâmicas. I. Coelho De Souza, Fábio Herrmann,
orient. II. Título.

AGRADECIMENTOS

Agradeço aos meus pais, Nara e João, que sempre estiveram presentes na minha vida e nunca mediram esforços para me proporcionar uma educação de qualidade, assim como, garantiram que minha única preocupação fosse apenas estudar e aproveitar os momentos de lazer. A minha irmã, Tamires, que sempre esteve do meu lado em todos os momentos, sejam eles quais fossem, e com a sua personalidade única tem o dom de me fazer rir a qualquer hora. A minha amiga, Andreza, que sempre esteve do meu lado nos cinco anos de faculdade, dedicando horas de atenção, preocupação e carinho por mim, sendo uma incansável companhia, tens em mim a certeza de um amor e carinho eternos. Aos meus amigos, que sempre me divertem e de várias formas me proporcionam momentos inesquecíveis. Ao meu professor orientador, Fabio, por todos ensinamentos e, principalmente, por toda calma e paciência que me confortaram ao longo dessa jornada.

RESUMO

A odontologia estética está em constante evolução, desenvolvendo novos materiais e técnicas para uma reabilitação oral de excelência. Com o avanço dos sistemas adesivos e das cerâmicas, tornou-se viável a confecção e cimentação de facetas com espessura mínima, as lentes de contato dental. Essas facetas de cerâmica extremamente finas promovem a harmonização do sorriso, corrigindo as alterações de forma, cor e posição da estrutura dentária. Atualmente, a mídia digital tem promovido as lentes de contato dental como forma de correção e harmonização do sorriso, despertando o interesse de uma parcela considerável de pacientes. Dessa forma, o presente estudo tem por objetivo a realização e o relato de caso clínico de uma paciente do sexo feminino, 23 anos, que procurou o atendimento na FO-UFRGS com queixa estética referente a forma anatômica dos seus dentes anteriores e do sorriso gengival indesejado. Com o exame clínico, constatou-se diversos diastemas entre os dentes, leve inclinação para palatina nos caninos e pré-molares superiores, grande exposição de gengiva e coroas clínicas curtas. Após o planejamento digital, o tratamento escolhido foi cirurgia periodontal de aumento de coroa clínica de canino a canino e a realização de preparos minimamente invasivos para confecção de 8 lentes de contato dental de 1º pré-molar a 1º pré-molar superior, utilizando o sistema cerâmico IPS e.max Press com pastilha MT. A técnica de reabilitação oral a partir de lentes de contato dental é atualmente uma opção para pacientes com alta exigência estética, devido às excelentes propriedades ópticas desses laminados ultrafinos, que reproduzem as características naturais da estrutura dentária, além de, apresentarem elevada resistência após cimentação e durabilidade significativa.

Palavras-chave: Odontologia estética. Lentes de contato dental. Facetas de cerâmica. Lentes de contato cerâmicas. Cerâmicas.

ABSTRACT

Aesthetic dentistry is constantly evolving, developing new materials and techniques for an excellent oral rehabilitation. With the advancement of adhesive systems and ceramics, it became feasible to confection and luting veneers with minimal thickness, dental contact lenses. These extremely thin ceramic facets promote the harmonization of the smile, correcting the changes in shape and color of the tooth structure. Currently, digital media has promoted dental contact lenses as a way of correcting and harmonizing the smile, arousing the interest of a considerable number of patients. Thus, the present study aims to perform and report a clinical case of a female patient, 23 years old, who sought care at School of Dentistry of UFRGS with aesthetic complaint regarding the anatomical shape of her anterior teeth and the unwanted gummy smile. With the clinical examination, it was observed several diastemas between the teeth, slight palatine inclination in the canines and upper premolars, large exposure of gingiva and short clinical crowns. After digital planning, the treatment chosen was periodontal surgery to increase crown lengthening from canine to canine and minimally invasive preparation of 8 dental contact lenses from 1st pre-molar to 1st upper premolar using the IPS e.max Press ceramic system with MT insert. The technique of oral rehabilitation from dental contact lenses is currently an option for patients with high aesthetic requirements, due to the excellent optical properties of these ultra-thin laminates, which reproduce the natural characteristics of the dental structure, besides, they have high resistance after cementation and durability.

Keywords: Aesthetic dentistry. Ultraconservative veneers. Ceramic veneers. Ceramics.

SUMÁRIO

1	INTRODUÇÃO	7
2	REVISÃO DA LITERATURA	9
2.1	ORIGEM DAS CERÂMICAS ODONTOLÓGICAS	9
2.1.1	Sistemas cerâmicos para lentes de contato dental	10
2.2	ANALISE ESTETICA DO SORRISO E PLANEJAMENTO DIGITAL	11
2.3	ENCERAMENTO DIAGNOSTIGO (WAX-UP) E MOCK UP.....	13
2.4	LENTE DE CONTATO DENTAL.....	14
2.5	CIRURGIA PERIODONTAL.....	17
2.6	BOTOX	17
3	RELATO DO CASO CLÍNICO	19
4	DISCUSSÃO	31
5	CONSIDERAÇÕES FINAIS	33
	REFERÊNCIAS	34
	ANEXO A - termo de autorização de publicação de imagem	38

1 INTRODUÇÃO

Na atualidade, o sorriso estético está sendo cada vez mais exigido pela cultura ocidental imposta na sociedade, impactando a autoestima e a confiança do indivíduo (BECERRA, 2011). A estética na Odontologia vive um progresso contínuo e tem sido mais praticada nos últimos anos em decorrência dos procedimentos adesivos e do surgimento de materiais restauradores que buscam a reprodução das características da estrutura dentária. As lentes de contato surgiram devido ao avanço tecnológico no processo de confecção de facetas em cerâmica, possuem espessura mínima, e apresentam excelente resistência após cimentação em esmalte, necessitando de pouco ou nenhum desgaste do tecido dental, sendo considerada uma alternativa extremamente conservadora para reabilitação estética do sorriso (HIGASHI et al., 2006).

Em 1928, Charles Pincus introduziu na Odontologia os “laminados de hollywood”, confeccionados de resina acrílica e fixadas provisoriamente sem necessidade de preparo. Porém, esses laminados de resina acrílica eram fixados por meio de pós adesivos, não garantindo durabilidade ao trabalho. Na década de 50, com o surgimento do condicionamento ácido e adesão em esmalte, de Buonocore e Bowen, e na década de 80, o condicionamento da cerâmica com ácido fluorídrico e silanização da peça, de Simonsen e Calamia, forneceram base para técnicas utilizadas na atualidade (RADZ et al., 2011).

Devido ao advento da união adesiva aliado a evolução e tecnologia dos materiais odontológicos permitiu a confecção de preparos na estrutura dental extremamente conservadores o que proporciona remoção mínima do tecido hígido e, eventualmente, o não preparo do dente. Esse processo só é possível graças a evolução das cerâmicas odontológicas que permitem ao profissional produzir facetas resistentes e ao mesmo tempo extremamente finas com espessuras que variam de 0,3 a 0,5 mm chamadas atualmente de lentes de contato dental (SHETTY et al., 2011).

As lentes de contato dental são laminados cerâmicos com espessura ultrafina, utilizadas na reabilitação estética do sorriso, e são confeccionadas sobre dentes com preparos minimamente invasivos, e em alguns casos específicos sem nenhum preparo dental. Esse tipo de material apresenta excelentes características ópticas que mimetizam a naturalidade da estrutura dental, assim como, após a cimentação passam a adquirir expressiva resistência mecânica (DA SILVA et al., 2018). As indicações para o uso de lentes de contato dental estão diretamente relacionadas ao bom senso do profissional, precedida de uma análise detalhada do caso e a constatação da real necessidade desse tratamento, visando a preservação da estrutura

dental, podendo ser utilizadas para corrigir discretas alterações de cor, forma e tamanho, assegurando harmonia estética do sorriso (OKIDA et al., 2016).

Com o aumento na procura por tratamentos altamente personalizados na odontologia estética torna-se fundamental o uso de tecnologias que possam ampliar nossa visão diagnóstica, melhorar a comunicação entre os profissionais envolvidos no caso e criar sistemas previsíveis durante o processo de desenho do sorriso e do tratamento. Com a ferramenta Digital Smile Design, o cirurgião tem maior previsibilidade do resultado desejado, pois com o desenho de linhas e formas de referência sob imagens no computador, diminui as limitações e os fatores de risco, como assimetrias e desarmonias faciais (PASTOR; COACHMAN; CALAMITA, 2014).

O sorriso gengival é uma exposição exagerada da gengiva e também leva a uma desarmonia na estética facial, causado por uma combinação de fatores, como a maior habilidade muscular para elevar o lábio superior ao sorrir, excesso vertical de maxila, espaço interlabial aumentado no repouso e sobremordida aumentada, também podem contribuir para exposição gengival, o lábio superior curto e a coroa clínica curta (DUTRA, 2011). Como tratamento para sorriso gengival elege-se, como primeira escolha, os procedimentos cirúrgicos de aumento de coroa clínica que compreendem a excisão de tecidos moles através de gengivectomias e gengivoplastias, ou técnicas com remoção de tecido ósseo através de osteotomias e osteoplastias (RISSATO; TRENTIN, 2012). A aplicação de toxina botulínica é outra técnica utilizada na Odontologia para fins estéticos. Quando aplicada corretamente no músculo alvo proporciona resultados estéticos satisfatórios, gerando harmonia facial e complementando a correção, em alguns casos, do sorriso gengival acentuado (SANDLER; ALSAYER; DAVIES, 2007).

A técnica de reabilitação estética do sorriso com lentes de contato dental ainda é recente, pois há poucos trabalhos relacionados a esse tema, e principalmente, ao acompanhamento a longo prazo desses laminados ultrafinos. Dessa forma, justifica o presente trabalho, pois o relato do caso clínico permite, ao profissional, o desenvolvimento e aprofundamento da técnica, assim como, auxilia na redução do índice de insucesso de futuros tratamentos reabilitadores com lentes de contato dental.

Sendo assim, este trabalho tem como objetivo realizar e descrever um relato de caso clínico, no qual, a harmonização do sorriso da paciente foi restaurada esteticamente através da confecção de oito lentes de contato dentais nos dentes superiores e cirurgia para aumento de coroa clínica estética.

2 REVISÃO DA LITERATURA

2.1 ORIGEM DAS CERÂMICAS ODONTOLÓGICAS

A palavra cerâmica é originária da palavra grega *keramos* que significa argila, e foi encontrada pela primeira vez no Egito. A primeira nação a dominar a tecnologia da arte em cerâmica foi a Chinesa, desde o século X, a qual apresentava estrutura interna firme e cor muito branca, chegando na Europa apenas no século XVII. A partir de então, o povo europeu teve como objetivo copiar a composição da porcelana chinesa. Porém, apenas em 1717 é que se descobriu o segredo dos chineses, que confeccionavam a cerâmica a partir de três componentes básicos: caulim (argila chinesa), sílica (quartzo) e feldspato (mistura de silicatos de alumínio, potássio e sódio) (DELLA BONA; SHEN; ANUSAVICE, 2004).

Em 1774 o francês Alexis Duchateau, não estava satisfeito com sua prótese total confeccionada com dentes de marfim, então decidiu confeccionar uma nova prótese de cerâmica, por observar a durabilidade e resistência ao manchamento e a abrasão deste material quando utilizado em louças de cerâmica. Com o auxílio de Nicholas Dubois de Chemant, a técnica das cerâmicas foi introduzida na Odontologia (KELLY et al., 1996). Com a evolução na técnica das cerâmicas, no fim do século XX, muitos sistemas inovadores foram introduzidos no mercado, com intuito de proporcionar a confecção de restaurações cerâmicas livres de metal.

São compostas por elementos metálicos (alumínio, cálcio, lítio, magnésio, potássio, sódio, lantânio, estanho, titânio e zircônio) e elementos não metálicos (silício, boro, flúor e oxigênio), e apresentam duas fases: fase cristalina (ditam as propriedades mecânicas e ópticas) e a fase vítrea (relacionada com a viscosidade e expansão térmica da porcelana) (DELLA BONA; SHEN; ANUSAVICE, 2004).

Atualmente, as cerâmicas constituem a principal alternativa de material restaurador para a estrutura dental devido às suas propriedades favoráveis: resistência à compressão, condutibilidade térmica, semelhança aos tecidos dentais, radiopacidade, integridade marginal, estabilidade de cor, biomimetismo, entre outras. A demanda por restaurações estéticas tem resultado em um aumento do uso de cerâmicas dentais, antes restrita apenas ao tratamento em regiões anteriores, e hoje também abrangendo região posterior. Vários materiais cerâmicos e novas técnicas têm sido desenvolvidos durante as últimas décadas, uma vez que as propriedades dos materiais cerâmicos tradicionais tinham limitada indicação para restaurações de maiores extensões devido a forças excessivas (KELLY; BENETTI, 2011).

2.1.1 Sistemas cerâmicos para lentes de contato dental

Segundo Raposo et al. (2014), as cerâmicas odontológicas podem ser divididas quanto ao tipo em: cerâmicas convencionais (feldspáticas) e cerâmicas reforçadas, onde os materiais para reforço podem ser: leucita, dissilicato de lítio, spinel, alumina e zircônia. Já a classificação quanto ao conteúdo, podem ser divididas em cerâmicas vítreas: feldspáticas, leucita e dissilicato de lítio e cerâmicas cristalinas/policristalinas: alumina, spinel e zircônia.

Lumineers R (DenMat Cerinate, Estados Unidos) foi considerada a porcelana mais utilizada para confecção das facetas odontológicas, sendo fabricada utilizando a tecnologia CAD/CAM. Foi a pioneira em produzir laminados reforçados com óxido de alumínio, com espessura de 0,3mm, de alta resistência a fratura e grande capacidade de união (SHANG et al., 2002). Um estudo sobre longevidade e desempenho clínico avaliou adaptação marginal, estabilidade de cor e descoloração marginal das facetas *Lumineers* durante 20 anos, e observou-se que nenhuma lente havia sido perdida, e apenas 10 das 167 lentes havia necessidade de reparo ou troca, assim sendo, o estudo mostrou 94% de sucesso clínico dessas lentes (STRASSLER et al., 2001).

Devido a evolução das cerâmicas, com acréscimo de cristais de dissilicato de lítio no processo de confecção das cerâmicas feldspáticas, favoreceu as propriedades mecânicas sem, contudo, comprometer as propriedades ópticas das cerâmicas vítreas. Surgiu, dessa forma, um novo sistema cerâmico denominado IPS Empress II (Ivoclar – Vivadent) (AMOROSO et al., 2012). Como indicações clínicas esse material pode ser utilizado para confecção de laminados, lentes de contato, inlays, onlays e coroas unitárias anteriores e posteriores (até 2º pré-molar), alcançando um resultado estético satisfatório (COLARES et al., 2013; GARCIA et al., 2011).

Porém, com o intuito de garantir ainda melhores propriedades ópticas e mecânicas, surge o IPS e.max, um sistema inovador de cerâmica que cobre todas as indicações de cerâmica pura desde lentes de contato até pontes fixas múltiplas. O sistema consiste de uma nova cerâmica vítrea de di-silicato de lítio, usada principalmente para as restaurações unitárias e de um óxido de zircônio, altamente resistente, para pontes de grande extensão. IPS e.max Press é uma pastilha de cerâmica vítrea de di-silicato de lítio para a tecnologia de injeção. O processo de fabricação produz pastilhas totalmente homogêneas, em vários níveis de translucidez, com uma resistência de 400 MPa e, deste modo, são as pastilhas de cerâmica injetada com a maior resistência. As restaurações injetadas, cromatizadas e altamente estéticas são estratificadas ou pigmentadas, com o IPS e.max Ceram (vitrocerâmica de nano-fluorapatita), e glazeadas (IVOCLAR VIVADENT).

2.2 ANÁLISE ESTÉTICA DO SORRISO E PLANEJAMENTO DIGITAL

A valorização da estética está em alta nos dias de hoje, as pessoas têm buscado por um perfil mais harmonioso, a exemplo, um belo sorriso, que é capaz de proporcionar elevada autoestima, transmitindo confiança e satisfação pessoal. Na Odontologia ocidental, a estética ganha posição de destaque, pois a busca por dentes claros, com tamanho, forma e simetria bem alinhados, imita o padrão de beleza atual (BECERRA, 2011).

A análise estética do sorriso é considerada a primeira etapa para realização de um planejamento adequado que visa a reabilitação e estética do paciente (CONCEIÇÃO; CHIOSSI, 2013). No contexto do mundo digital, os pacientes estão mais críticos com a autopercepção do sorriso, e por isso, as fotografias odontológicas extra e intra orais exercem papel de extrema importância no diagnóstico e planejamento dos casos clínicos, assim como, na explicação do que será realizado (MASIOLI; MASIOLI; DAMAZIO, 2008). Para Coelho De Souza et al. (2018), na análise estética, é preciso observar diferentes estruturas que compõe o sorriso:

- a) Altura do sorriso: é considerado ideal quando o lábio superior, paciente sorrindo, expõe todas as coroas dos incisivos superiores e 1 mm de gengiva, porém é aceitável até 2 mm de gengiva exposta, além dessa medida, o paciente possui sorriso alto ou gengival. E a falta de exposição do terço cervical e da gengiva marginal é considerado sorriso baixo.
- b) Forma do sorriso: pode ser classificado em côncavo, reto ou convexo, a partir da curvatura e formato dos lábios ao sorrir.
- c) Perfil incisal: está relacionado com o ângulo formado pelo terço incisal dos incisivos superiores com o plano oclusal, em uma vista de perfil, pois este ângulo corresponde a alterações na fonética do paciente.
- d) Exposição incisal: é observada com o paciente em repouso e com a boca entreaberta. Os bordos incisais devem ficar parcialmente expostos, quando o lábio estiver em repouso. Pacientes jovens do sexo feminino apresentam, aproximadamente 3 mm de borda exposta, e do sexo masculino, de 1 a 3 mm de borda exposta. A exposição diminui com o passar da idade.
- e) Corredor bucal: é o espaço formado entre a superfície vestibular dos dentes posteriores e a mucosa jugal, e influencia muito na estética do sorriso, pois representa a perspectiva de redução progressiva no tamanho dos dentes, de anterior para posterior.

- f) Linha Média: para planejar a harmonia do sorriso, é necessário observar a simetria a partir da linha média, e para que ocorra isso, o lado esquerdo e direito devem ser equivalentes. Assim como, as linhas médias, labial e facial devem coincidir.
- g) Posicionamento dentário: o mau posicionamento dentário devido, por exemplo, ao apinhamento, diastemas, overjet e overbite, compromete a estética dos pacientes. Para harmonia estética do sorriso, os dentes devem estar alinhados em conjunto e as alturas dos bordos incisais posicionadas proporcionalmente.
- h) Proporção áurea/dourada: é considerado ideal esteticamente que, sob uma perspectiva frontal, o incisivo superior corresponda ao valor de 1,618, o incisivo lateral 1,0 e o canino 0,618, dessa forma, ocorre perfeita harmonia do sorriso.
- i) Proporção estética coronária: é analisado a relação real entre altura e largura de cada dente, proporcionando um melhor planejamento reabilitador do sorriso. Apesar das características individuais de cada paciente, as médias anatômicas de altura e largura dos dentes servem como referenciais estéticos.
- j) Forma anatômica: algumas características são atribuídas ao gênero, por exemplo, pacientes do sexo feminino apresentam linhas suaves, arredondadas, sem ângulos vivos, com incisivos laterais menores e caninos menos aparentes. Já para o sexo masculino, são idealizados ângulos mais vivos, linhas mais retas, incisivos laterais maiores e caninos mais proeminentes.
- k) Cor dos dentes: tem sido muito questionada nos últimos anos, e para sociedade ocidental, os dentes claros são mais desejados, pois representam jovialidade e sucesso, e, junto a isso, as mídias digitais estão em constante ascensão. Para determinar a cor do dente, deve-se levar em consideração matiz, croma, valor e opacidade.
- l) Ameias: representam os espaços adjacentes aos contatos interproximais dos dentes, e podem influenciar no volume aparente dos dentes anteriores, pois com ameias pequenas, os dentes podem parecer mais largos.
- m) Textura de superfície do esmalte: é devido a esse micro relevo que ocorre a reflexão de luz, gerando uma sensação de movimento. Com o passar da idade a textura é modificada pelo desgaste, deixando mais liso e fino.
- n) Borda Incisal: representa uma das áreas mais belas da coroa dental, sendo composta predominantemente por esmalte, e sendo assim, apresenta característica prismática do esmalte. Possui duas zonas, uma translúcida (onde são percebidas as projeções dos lóbulos de desenvolvimento) e o Halo opaco (delimita o contorno da borda incisal).
- o) Contorno Gengival: o contorno deve ser regular, contínuo, sinuoso e simétrico.

- p) Zênite Gengival: representa a parte mais apical da margem gengival. E deve estar corretamente posicionado para adequada harmonia estética do sorriso. Nos incisivos centrais superiores e caninos superiores, os zênites devem estar posicionados distalmente ao eixo longitudinal, enquanto que, nos incisivos laterais superiores, o zênite deve coincidir com o eixo longitudinal.
- q) Papilas Interdentais: as papilas devem preencher os espaços das ameias gengivais. Para isso, deve haver uma distância de 4-5 mm entre a crista óssea alveolar e o ponto de contato interproximal.
- r) Biótipo Gengival: é a espessura da gengiva no sentido vestibulolingual. Um padrão gengival mais fino mostra ser mais sensível a inflamação ou traumatismo e pode ser considerado fator predisponente para recessão gengival e perda de inserção.

Quanto ao planejamento digital do sorriso, a criação de uma ferramenta que simula a previsibilidade das restaurações, melhora o diagnóstico, o planejamento e a comunicação entre os profissionais tornou-se indispensável para uma reabilitação estética de excelência. O DSD (digital smile design) permite a descoberta de fatores que podem passar despercebidos durante o exame clínico ou nas imagens fotográficas, pois permite a ampliação, através de desenhos das linhas e formas de referência sobre a imagem no computador, da visão diagnóstica dos profissionais envolvidos, e dessa forma, diminui os fatores de risco associados a reabilitações estéticas, identificando o problema e visualizando a solução. Para realização do DSD são necessárias 6 tomadas fotográficas e 3 vídeos, assim, é possível uma análise e planejamento completo do caso. Após a definição de todas as necessidades para modificar o sorriso, é necessário realizar o mock-up digital para, em seguida, confeccionar o enceramento diagnóstico para o ensaio restaurador. A partir do ensaio restaurador os profissionais envolvidos devem avaliar forma, função e estética no novo sorriso para, enfim, começar a parte laboratorial de confecção das peças cerâmicas. Com o planejamento digital (DSD) o paciente e os profissionais têm a real previsão do resultado final, diminuindo, consideravelmente, as chances de insucesso nos tratamentos reabilitadores (PASTOR; COACHMAN; CALAMITA, 2014).

2.3 ENCERAMENTO DIAGNOSTIGO (WAX-UP) E MOCK UP

O primeiro passo para uma reabilitação estética é a confecção de modelos de estudos e a partir deles é que ocorre o processo de enceramento diagnóstico, que tem extrema importância para a realização de um tratamento restaurador indireto, proporcionando a garantia de um bom planejamento para o caso a ser realizado. Trata-se de uma reprodução em cera realizada a partir

de um modelo de gesso, e tem como objetivo ajudar visualmente a realização do preparo dental, observar em três dimensões a reprodução da forma final dos dentes e demonstrar ao paciente a forma final dos dentes antes de iniciar o tratamento obtendo maior expectativa do resultado final (CALIXTO; BANDECA; ANDRADE, 2011). A partir do enceramento diagnóstico é confeccionado uma guia de silicone e essa é carregada com resina autopolimerizável (bis-acryl), em seguida, levada em posição na boca sobre os dentes naturais, com comum extravasamento do material na região cervical. Após a presa do material, obtêm-se o ensaio restaurador, chamado de mock-up, cujo objetivo é auxiliar tanto o profissional quanto ao planejamento e visualização do caso, como ao paciente em relação as suas preferências e expectativas (SIMON; MAGNE, 2008).

2.4 LENTES DE CONTATO DENTAL

Atualmente, a Odontologia está mudando suas tendências, além do cuidado com a saúde bucal, a procura vem aumentando em relação ao tratamento estético de dentes saudáveis. Os pacientes procuram ter o sorriso perfeito, devido principalmente à influência dos meios digitais. Para atender essas exigências estéticas atuais, as pesquisas avançam e surgem novos materiais e novas técnicas para a melhoria das propriedades físicas e mecânicas de resinas, cerâmicas e agentes de união. Em meio a esse desenvolvimento de novos materiais, surgiram as facetas de cerâmicas, e mais recentemente, tornaram-se populares as lentes de contato dental, que são laminados cerâmicos ultrafinos, com espessura de 0,2 a 0,5 mm (OKIDA et al., 2016). Essa técnica foi possível devido ao desenvolvimento das cerâmicas prensadas e fresadas (CAD/CAM), reforçadas por leucita ou dissilicato de lítio, permitindo a confecção de peças de cerâmicas extremamente finas (DA SILVA et al., 2018).

As lentes de contato dental destacam-se por serem uma opção bastante conservadora, necessitando de mínimo desgaste ou nenhum desgaste, preservando o remanescente dentário e reproduzindo sutis diferenças de forma, posição e textura. Estes laminados são o que há de mais sofisticado na estética em odontologia e recebem esse nome por associação às lentes de contato oftalmológicas devido à sua espessura mínima (SOUZA, 2008).

O sucesso do tratamento restaurador estético está relacionado a um correto diagnóstico, planejamento, indicação e execução do procedimento, e qualidade dos materiais utilizados (DA SILVA et al., 2018). Quanto ao emprego das lentes de contato dental, estas estão indicadas em casos em que há mudanças discretas na cor dos dentes, fechamento de diastemas, restaurações em dentes com fraturas pequenas, irregularidades, mudanças no contorno dentário, camuflagem

de restaurações classes III, IV e V, dentes curtos e lingualizados, dentes que necessitam de aumento do bordo incisal, alterações congênitas de forma, fraturas coronárias no terço médio e incisal, e uniformização de texturas e características ópticas dentais e do sorriso (DA SILVA et al., 2018; MAZARO et al., 2009). Em relação as limitações que as lentes de contato dental possuem, estão incluídos nesse quesito, os dentes com manchas e grandes alterações de cor, dentes com a coroa destruída, dentes com vestibularização excessiva, grande apinhamento dentário, pacientes com bruxismo ou outros hábitos parafuncionais (AL-ZAIN, 2009).

Em relação ao preparo para lentes de contato, inicialmente não se fazia preparo dental, ou seja, utilizava-se de uma odontologia não invasiva, porém, como desvantagem, no resultado final os dentes pareciam muito volumosos, provocava irritação do tecido gengival, o que levou a técnica do não preparo cair em desuso (RADZ et al., 2011). Entretanto, é possível realizar lentes de contato dental sem preparo algum, porém em casos específicos, onde há espaço para cerâmica, quando a estrutura dentária não apresenta zonas de retenção, e quando a condição periodontal e de higiene são adequadas (DA SILVA et al., 2018).

O preparo dental deve preservar o máximo de esmalte a fim de obter uma cimentação adesiva eficaz, pois torna-se mais eficiente quando a interface cimentada é de cerâmica-esmalte. Dessa forma, as lentes de contato estão inseridas em um paradigma de uma odontologia minimamente invasiva (CONCEIÇÃO et al., 2013; MONDELLI, 2003).

Segundo Baratieri et al (2001) o preparo deve ser monitorado com o uso de guias de silicone, evitando preparo excessivo. O fio retrator deve ser inserido com delicadeza, logo após confeccionar canaleta de orientação cervical e canaleta central em três plano na face vestibular, desgastando, em seguida, toda a face vestibular e cervical, com profundidade de acordo com o caso. Também é realizada a redução incisal para completar o preparo. Ainda, é recomendado que a extensão do preparo nas proximais garanta que a linha de cimentação não fique visível, e, não há necessidade de romper os pontos de contato proximal. Para concluir, com auxílio de discos abrasivos deve ser feito um refinamento da face vestibular e arredondamento dos ângulos incisais, para então, ser retirado o fio retrator e analisado em conjunto o preparo e a margem gengival. Para preservar a saúde periodontal o espaço biológico deve ser respeitado, ou seja, o ideal é que tenha em torno de 3 mm de estrutura dental sadia entre o preparo e a crista alveolar. Do contrário, haverá uma inflamação gengival e possível formação de bolsa periodontal, seguido de reabsorção óssea, ocasionando problemas estéticos (BICHANCO, 1998).

Quanto à técnica de moldagem, nos casos em que a margem gengival do preparo esteja dentro do sulco gengival, é indispensável, previamente a moldagem, o uso de fio retrator de espessura compatível com a profundidade do sulco (SOUZA, 2008). Após o afastamento da

margem gengival, a moldagem deve ser feita com um material de precisão, sendo o de primeira escolha, as siliconas de adição pois possuem uma excelente estabilidade dimensional, recuperação elástica, fidelidade de reprodução e ainda permitem duplo vazamento (COSTA, 2007). Em casos onde há preparo sem término cervical, ou, quando não há qualquer preparo, não está indicado o uso de fio retrator para realizar a moldagem, pois dessa forma, permite o ceramista a visualização do limite da margem gengival original, sem o afastamento provocado pelo uso do fio retrator (DA SILVA et al., 2018).

Nos casos clínicos onde as lentes de contato dental são escolhidas como tratamento, a cimentação representa uma etapa fundamental para longevidade e estética satisfatórias, pois os cimentos adesivos são responsáveis pela união entre a cerâmica e esmalte, além do fato, da cor do cimento utilizado interferir diretamente no resultado final, uma vez que a porcelana de fina espessura é altamente translúcida. Assim sendo, é ideal realizar o teste com o cimento escolhido, utilizando a pasta de prova (try-in), possibilitando a escolha ideal do cimento definitivo (DEVES, 2012; SOARES et al., 2012). Em virtude da espessura das lentes de contato, os cimentos exercem grande influência no resultado final, portanto, os cimentos resinosos fotopolimerizáveis são os de primeira escolha. Com relação ao tratamento da peça cerâmica é indicado o jateamento com óxido de alumínio na superfície interna para aumentar a retenção mecânica, e o condicionamento com ácido fluorídrico por tempo variável de acordo com o tipo de cerâmica, para garantir maior efetividade na união químico-mecânica do adesivo com a cerâmica e um embricamento micromecânico com o remanescente dental. Após o condicionamento, aplica-se duas camadas de silano, que tem a função de agente de ligação entre a cerâmica e o adesivo. A última etapa no tratamento da peça cerâmica é aplicação de uma fina camada de adesivo, podendo ser polimerizada ou não. O preparo do dente é realizado, primeiramente, pelo condicionamento com ácido fosfórico, seguido da aplicação de uma fina camada de adesivo, também, sendo opcional a fotopolimerização nesse momento. Com a peça cerâmica e o dente preparados, o cimento resinoso deve ser aplicado na parte interna da cerâmica de maneira uniforme e, essa, levada em posição na boca. Após a adaptação da peça cerâmica no preparo e o escoamento do cimento, é realizada a fotopolimerização por 60 segundos de cada face dental (DA SILVA et al., 2018). Posteriormente a cimentação adesiva das restaurações cerâmicas, deve-se verificar a oclusão, ajustando os movimentos em lateralidade, protusão e restabelecer uma guia anterior funcional e adequada (SOUZA, 2008).

2.5 CIRURGIA PERIODONTAL

A realização do aumento de coroa clínica com finalidade estética está indicada em situações onde os pacientes apresentam os dentes anteriores curtos, quando ocorre exposição excessiva de tecido gengival ou quando o contorno gengival é irregular (SUZUKI et al., 2008). O principal objetivo da cirurgia é estabelecer uma relação adequada na posição da margem gengival com o lábio e aumentar a coroa dos dentes, proporcionando harmonia estética entre altura e largura das coroas clínicas dentárias, e em casos específicos possibilitando o fechamento de diastemas com laminados cerâmicos, garantindo o retorno estético ao paciente (FRANCISCHONE, 2005).

A indicação do tipo de cirurgia depende da necessidade ou não de remover tecido ósseo. Em casos onde a remoção de tecido ósseo se faz necessária, indica-se o retalho de espessura total, onde se descola também o periósteo, expondo-se o tecido ósseo. Na técnica a retalho, a incisão primária é em bisel invertido e vai determinar a quantidade de gengiva que deve ser removida, a incisão secundária é intrassulcular em direção à crista alveolar e tem como objetivo remover o colar de gengiva incisado anteriormente e a incisão terciária é interdental paralela ao plano oclusal. Com auxílio de curetas é feita a remoção do colar de gengiva excisado. Quando necessário, devem ser realizadas incisões relaxantes. A osteotomia é realizada quando houver invasão do espaço biológico, e deve ser feita com auxílio de cinzéis ou brocas, sempre sob irrigação abundante (LINDHE et al., 2005).

Quando concluída a cirurgia, deve ser irrigada com solução fisiológica a 0,9% e o retalho suturado, cobrindo totalmente a estrutura óssea exposta. Quando bem unidos os bordos do tecido, descarta-se a necessidade de cimento cirúrgico. A higiene bucal deve ser orientada a fim de evitar o deslocamento do cimento cirúrgico, quando este estiver presente, e para o controle da formação de biofilme. A prescrição de analgésicos e anti-inflamatórios pode também ser necessária, assim como soluções antissépticas (PEDRON et al., 2010).

2.6 BOTOX

A Toxina Botulínica do tipo A (TXB-A), conhecida popularmente como botox, é um agente biológico, obtido em laboratório, produzida pela bactéria chamada *Clostridium botulinum*, uma bactéria gram-positiva e anaeróbica. A neurotoxina é produzida pela bactéria em sete sorotipos diferentes denominados de A - G, sendo que a toxina A é considerada a mais potente, específica e com maior duração no uso estético. No organismo humano, quando

injetada por via intramuscular, vai ligar-se aos receptores terminais encontrados nos nervos motores, gerando um bloqueio na condução neuromuscular ao entrar nos terminais nervosos, inibindo a recepção da acetilcolina, produzindo paralisia muscular localizada, por denervação química temporária e inibição competitiva de forma dose-dependente. Com o tempo, novos receptores para a acetilcolina são repostos fisiologicamente, o que acaba por reverter o processo de inibição instalado (RIBEIRO et al., 2014).

A toxina botulínica tipo A vem sendo amplamente utilizada na Medicina com finalidade cosmética ou terapêutica. Na Odontologia, é indicada em disfunções temporomandibulares, distonia orofacial, bruxismo, hipertrofia de masseter, sialorreia, assimetrias faciais de origem muscular, sorriso gengival e assimetrias labiais que podem causar exposição acentuada da gengiva (PEDRON, 2014).

A harmonia estética facial está relacionada diretamente com o sorriso e este por sua vez é formado pela união de 3 componentes: os dentes, a gengiva e o lábio. O sorriso torna-se agradável esteticamente quando estes elementos estão dispostos em proporção adequada, e a exposição do tecido gengival é limitada a 3mm. Quando a exposição gengival é maior que 3mm, caracteriza-se condição não estética denominando sorriso gengival (PEDRON, 2015).

A aplicação da toxina botulínica, em comparação aos procedimentos cirúrgicos é uma alternativa menos invasiva, rápida, segura, eficaz e que produz resultados harmônicos e agradáveis quando aplicada em músculos alvos, respeitando a dose apropriada e o tipo de sorriso. Entretanto, apresenta-se com efeito temporário na correção do sorriso gengival. A toxina botulínica, portanto, é um complemento útil na melhora estética do sorriso e fornece melhores resultados quando associada à cirurgia gengival, podendo ser mais uma opção terapêutica ao alcance do dentista (MANGANO, 2012).

Com a aplicação da toxina botulínica na região superior ao lábio, observa-se o efeito da redução da exposição gengival, devido ao enfraquecimento da contratibilidade dos músculos elevadores do lábio (MANGANO, 2012).

3 RELATO DO CASO CLÍNICO

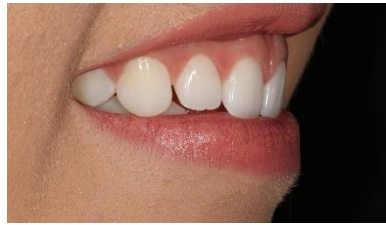Paciente do sexo feminino, 23 anos de idade, estudante de Odontologia, procurou a FO UFRGS relatando queixa estética devido ao sorriso gengival e a anatomia indesejada dos seus dentes antero superiores. Após exame clínico e análise dos modelos de gesso observou-se a presença de alguns diastemas entre os dentes, inclinação para palatina dos caninos, pré-molares e molares, leve inclinação da maxila no lado esquerdo e coroas clínicas curtas devido a presença de sorriso gengival acentuado.

Na segunda consulta, após concluir o diagnóstico, foi apresentado para a paciente as opções possíveis para harmonização do sorriso. A correção do sorriso gengival seria realizada através da cirurgia de aumento de coroa clínica, a reanatomização dos dentes poderia ser feita com resina composta ou com lentes de contato dental de pré-molar a pré-molar, e para concluir, a aplicação de toxina botulínica na região acima do lábio superior para complementar a correção do sorriso alto. A paciente optou por fazer a cirurgia periodontal e as lentes de contato dental de 1° pré-molar a 1° pré-molar, pois entendeu que os desgastes para confecção dos laminados seriam minimamente invasivos e as peças de cerâmicas permaneceriam mais tempo em boca sem a necessidade de substituição ou reparo em comparação às resinas compostas, tendo em vista a maior resistência ao manchamento, estabilidade e longevidade desse material. Após essa decisão, foram feitas as imagens fotográficas da paciente (figuras 1, 2a, 2b, 3ª e 3c), em diferentes ângulos, para realizar o planejamento digital do caso.

Figura 1 – Vista frontal inicial

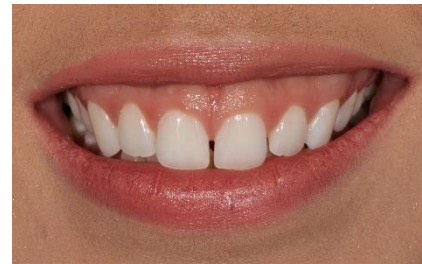

Figura 2a – Vista lateral direita do sorriso



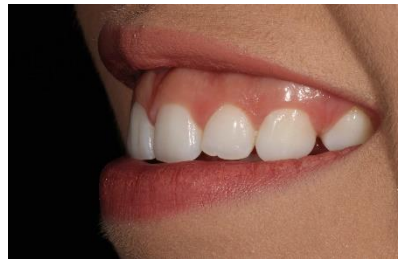Fonte: o autor

Figura 2b – Vista frontal do sorriso



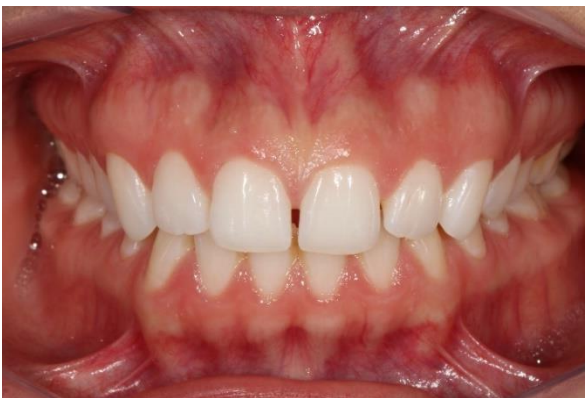Fonte: o autor

Figura 2c – Vista lateral esquerda do sorriso



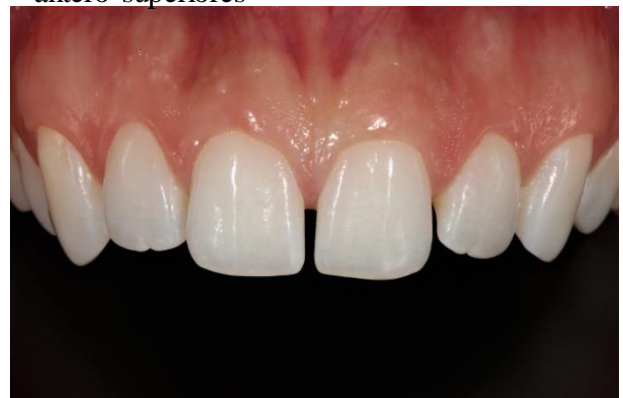Fonte: o autor

Figura 3a – Vista frontal do sorriso em oclusão



Fonte: o autor

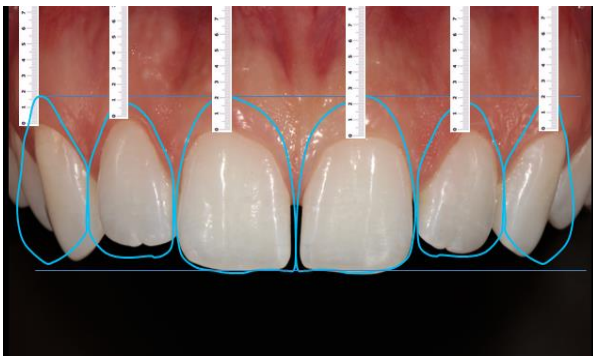
Figura 3b – Vista frontal dos dentes antero superiores



Fonte: o autor

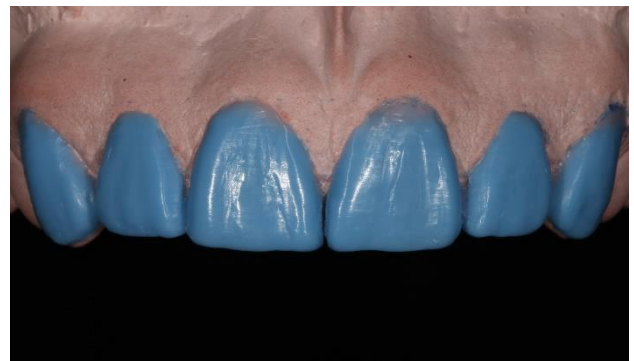Com os modelos de estudo, o registro de mordida e as fotos obtidas preparou-se o planejamento do caso utilizando o programa Custom Smile Design (figura 4a), e determinou a quantidade de tecido gengival que deveria ser removido, a fim de, obter a harmonia gengival esperada. Também foi enviado ao laboratório os modelos de estudos, juntamente com o planejamento digital do caso, para confecção do enceramento diagnóstico (figura 4b). Na consulta subsequente, foi realizado a duplicação do modelo (figura 4c), utilizando silicona de adição leve e pesada (3M) para a realização do mock-up, a partir da reprodução do enceramento em resina bisacrilica, onde, a paciente e o profissional conseguiram visualizar em boca uma prévia do resultado final. Na prova do mock-up (figura 4d) foi utilizado uma pistola, carregada com resina bisacrilica (3M), para levar o material até a guia de silicone, e esta foi posicionada em boca até a polimerização final no material. Foram retirados os excessos com uma sonda clínica e realizadas as fotos da prova do mock-up.

Figura 4a - Planejamento digital



Fonte: o autor

Figura 4b – Enceramento diagnóstico (CSD)



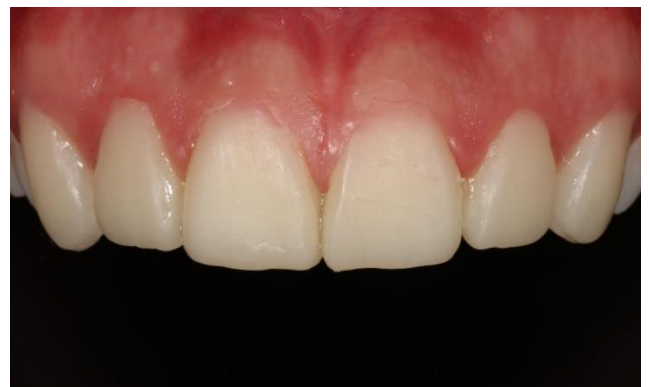Fonte: o autor

Figura 4c – Guia do mock-up



Fonte: o autor

Figura 4d – mock up em boca

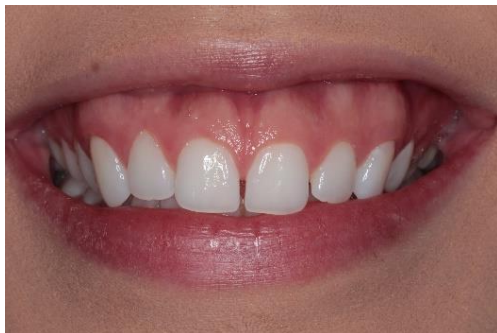

Fonte: o autor

Para a realização da cirurgia de aumento de coroa clínica, foi solicitado à paciente que fizesse uma tomografia computadorizada (cone-beam) para auxiliar no planejamento do procedimento cirúrgico, pois nesse tipo de cirurgia, os riscos de recidiva e perda de gengiva inserida podem ocorrer devido às falhas no planejamento. Com o auxílio das imagens tomográficas e com o exame clínico, é possível determinar com maior precisão a distância entre a JCE e a margem gengival e a posição da crista óssea. É recomendado que a distância entre a crista óssea e a nova margem gengival seja de 3mm, para que as distâncias biológicas do epitélio do sulco gengival, epitélio juncional e inserção conjuntiva sejam respeitadas.

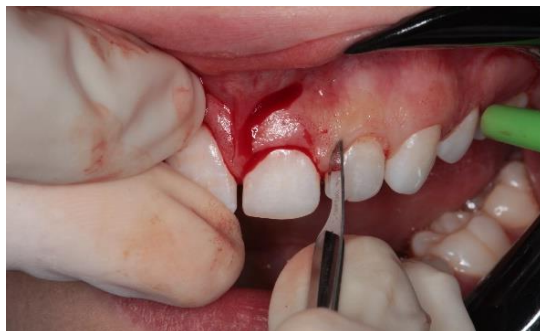Na consulta seguinte, ocorreu a cirurgia de aumento de coroa clínica. A paciente foi anestesiada com anestesia local usando Cloridrato de Mepivacaína 2% com Epinefrina 1:100.000, através de bloqueio troncular bilateral e complemento por infiltrações em fundo de sulco bilaterais. Uma incisão visando preservação das papilas (figura 5a, 5b, 5c e 5d) e com colar gengival de tamanho variado (definido de acordo com imagem tomográfica prévia e sondagem transcirúrgica) foi realizada se estendendo do dente 13 ao 23. Um retalho de espessura total foi levantado (figura 5e) e a avaliação visual direta da altura e espessura óssea foi realizada com sonda milimetrada. Visando o estabelecimento de um espaço biológico adequado e simétrico, ressecção e aplainamento ósseos foram realizados onde era necessário com uso de instrumentos manuais (micro-cinzéis periodontais) e com ponta diamantada 1014 (KG) sob irrigação (figura 5f). Um retalho reposicionado apicalmente foi fixado com suturas verticais utilizando fio de sutura seda 4.0 Ag 1.7 cm triangular (figura 5g). A prescrição pós-operatória incluiu controle químico (clorexidina 0,12% - 2x ao dia/1semana) e medicação analgésica (paracetamol 750mg - 4x dia/3 dias), além dos cuidados pós-operatórios com a ferida cirúrgica. A remoção das suturas ocorreu após 14 dias e a paciente permaneceu em acompanhamento mensal, durante 90 dias. Por volta dos 70 dias, constatou-se a necessidade de um reparo no contorno gengival dos dentes 22 e 23, então foi realizada uma nova cirurgia, apenas para retirar mais 1 mm de gengiva em cada dente, não necessitando de sutura, apenas de cuidados pós-operatórios, como clorexidina 0,12 % - 2x ao dia por mais 1 semana.

Figura 5b – Incisão em 45° (CSD)



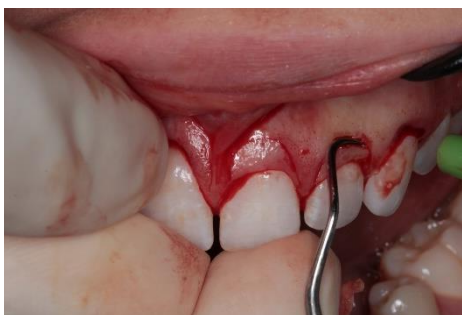Fonte: o autor

Figura 5a – Sorriso frontal



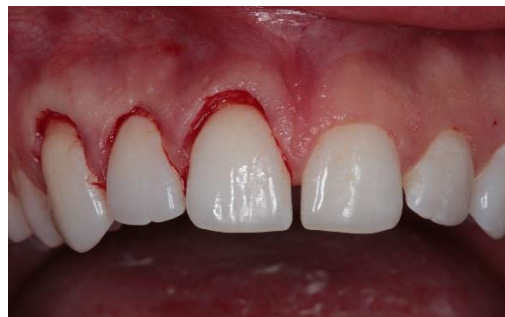Fonte: o autor

Figura 5c – Remoção do tecido gengival com cureta



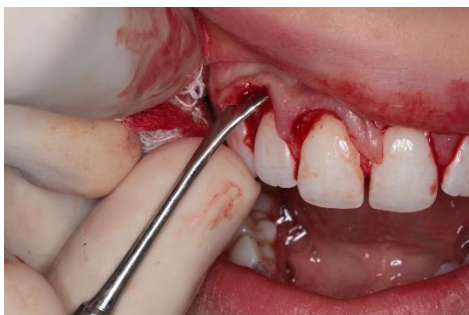Fonte: o autor

Figura 5d – Hemi arcada com tecido gengival removido



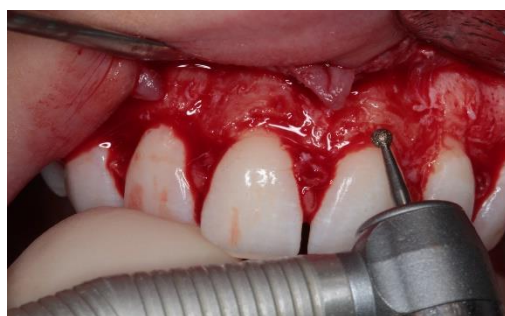Fonte: o autor

Figura 5e – Descolando o retalho



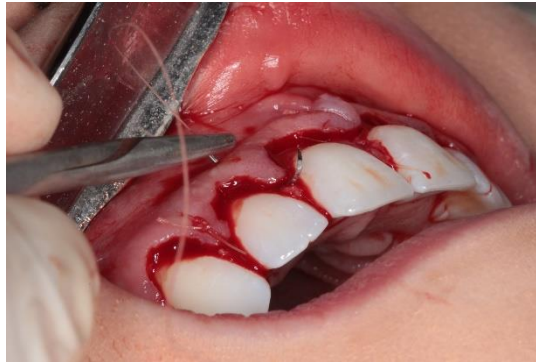
Fonte: o autor

Figura 5f – Remoção do tecido ósseo com ponta diamantada 1014 (KG)



Fonte: o autor

Figura 5g – Fechamento do retalho com sutura nas papilas



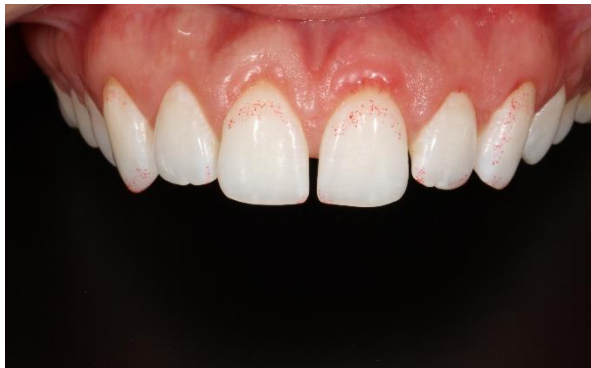Fonte: o autor

Após três meses e meio de cicatrização periodontal, a paciente foi reavaliada e foi decidido que a técnica de preparo para as lentes de contato dental poderia ser realizada. Para isso, foram confeccionadas guias de preparo, utilizando silicona pesada (3M), sobre o encerramento diagnóstico (figuras 6d, 6e e 6f). Cada guia de preparo foi seccionada no longo eixo do dente, permitindo a visão do volume de esmalte desgastado e as inclinações necessárias, seguindo o perfil anatômico do dente. Em relação a escolha da cor, foi decidido por B13, em conjunto com a paciente. Com as guias de preparo em mãos, as pontas diamantadas 4138, 2135 e 2135f (KG), discos soflex, tira de lixa metálica e taças para acabamento deu início a técnica de desgaste dental. O desgaste foi iniciado com a ponta diamantada 4138, sob a face vestibular, com intuito de remover as irregularidades do esmalte, de forma minimante invasiva, sem necessidade de realizar redução, apenas objetivando uma lisura, respeitando as três inclinações dentárias, cervical, terço médio e incisal (figura 6b). À medida que o desgaste era feito, verificava-se através das guias a inclinação dentária e a orientação do preparo. A ponta diamantada 2135f foi utilizada para dar maior refinamento ao preparo, permitindo maior lisura da superfície vestibular. Os discos de soflex arredondaram os ângulos da estrutura dentária e permitiram acabamento do preparo (figura 6c). Não foi realizada redução incisal, término cervical, nem desgaste da face palatina, foi removido apenas as áreas de retenção, para criar uma via de inserção da lente de contato dental. Após a finalização do preparo da face vestibular dos oito dentes, utilizou-se tira de lixa metálica para romper os pontos de contato existentes, permitindo uma moldagem mais segura, evitando romper a silicona de adição. Com os dentes devidamente preparados, foram utilizadas taças de borracha para polimento do remanescente dental (figura 6g)

Na mesma consulta, após o preparo dos 8 dentes, foi realizada a moldagem dos dentes utilizando silicona de adição leve e pesada, com a técnica da dupla moldagem. Primeiro

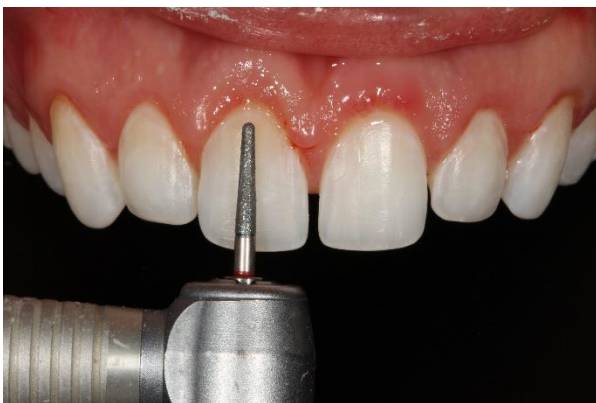
moldou-se a arcada superior com silicona de adição pesada (3M), em seguida, foi feito um alívio na moldagem, para então, carregá-la com a silicona de adição leve (3M) permitindo que o preparo seja moldado em sua totalidade com esse último material. Foi dispensado o uso do fio retrator devido à cicatrização gengival pós cirurgia periodontal e pela ausência de término cervical. Após obtenção da moldagem, foi realizado registro de mordida da paciente com silicone de adição pesada (3M) e enviado, juntamente com a moldagem, para o laboratório confeccionar as oito lentes de contato, utilizando o sistema IPS e.max Press na pastilha MT. Devido a ausência de preparo dental importante, não foi necessária a confecção de restaurações provisórias.

Figura 6^a – Demarcação das referências de preparo



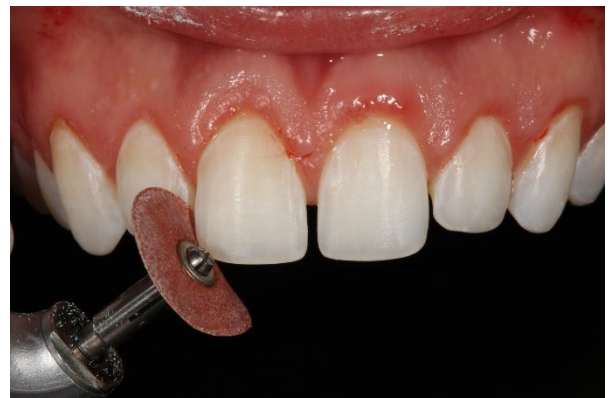Fonte: o autor

Figura 6b – desgaste vestibular



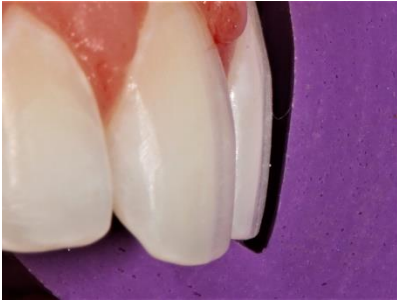Fonte: o autor

Figura 6c – arredondamento dos ângulos incisais

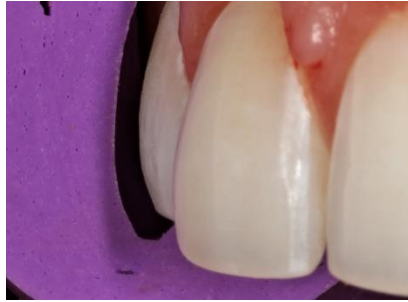

Fonte: o autor

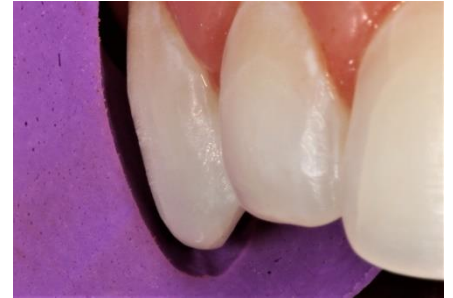Figuras 6d, 6e, 6f – Guias de preparo dental



Fonte: o autor

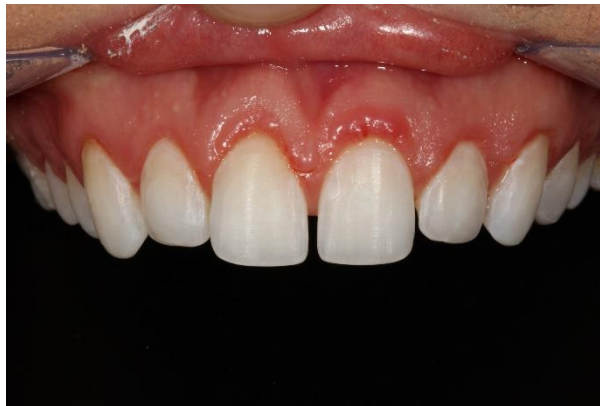

Fonte: o autor



Fonte: o autor

Figura 6g – Preparos finalizados



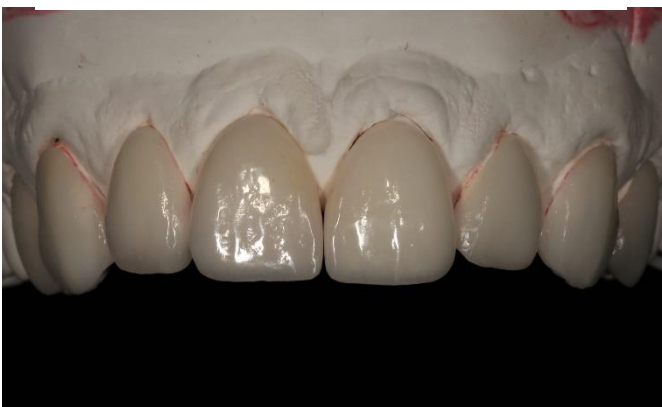Fonte: o autor

Na consulta seguinte, as peças cerâmicas chegaram do laboratório já com o glaze. Então foram levadas em boca as lentes de contato. Foi verificada adaptação marginal, pontos de contato, cor, textura, comprimento e volume. Após essa etapa, utilizando a pasta de prova (try in), simulando o cimento a ser utilizado, definiu-se qual a cor final após cimentação que as lentes de contato dental teriam, então foi escolhido o cimento resinoso de alto valor de cor +2 (Variolink) (figuras 7a e 7b). A partir dessa escolha, iniciou-se a cimentação definitiva das lentes de contato. Primeiro foi realizado o tratamento das peças de cerâmica, condicionando a superfície interna com ácido fluorídrico 10% por 20 segundos, e em seguida, remoção por lavagem com água e jatos de ar para deixar a superfície seca (figura 7c). O próximo passo foi a aplicação do agente silano em duas camadas e mantido na superfície interna por um minuto, seguido de secagem (figura 7d). Por último, foi aplicada uma fina camada de adesivo, a qual não foi fotopolimerizada (figura 7e). Quanto ao preparo da superfície dentária, sob isolamento

relativo, foi realizado o condicionamento com ácido fosfórico 37% por 30 segundos, seguido de lavagem e secagem da estrutura (figura 8a). Após, foi aplicado o sistema adesivo em uma fina camada (figura 8b). Para a cimentação das lentes de contato foi utilizado o cimento alto valor (Variolink), e a ordem de cimentação foi 11 e 21, 12 e 22, 13 e 23, 14 e 24, começando pelos incisivos centrais e cimentando todos juntos, para não perder a referência de posicionamento. Foi aplicado o cimento na superfície interna das peças e levado em boca, após remoção dos excessos com pincel e fio dental, todas as lentes de contato foram polimerizadas por 60 segundos em cada face com aparelho de LED (figura 8c).

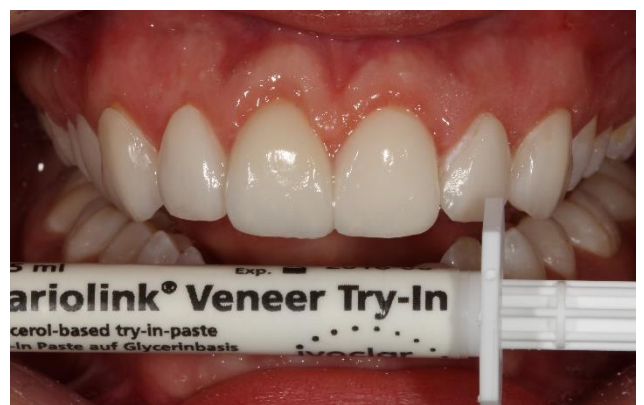Após cimentação definitiva de todas as oito lentes de contato, removeu-se o excesso de cimento com um bisturi número 12, em seguida, foi realizada a verificação oclusal, o acabamento e o polimento das interfaces com pontas diamantadas e taças de borracha abrasivas. Com o término do trabalho, pode-se observar o alongamento dos dentes devido a cirurgia de aumento de coroa clínica estética; o fechamento de todos os diastemas; o alongamento dos incisivos laterais, seguindo como referência os incisivos centrais, e esses também com novo formato e textura; aumento de volume vestibular nos caninos e pré-molares para trazer mais harmonia ao sorriso, bem como, diminuir a exposição do corredor bucal. A paciente pode, então, olhar o resultado final no espelho e teve sua expectativa atingida (figuras 8d, 9a, 9b, 9c, 9d).

Figura 7a – lentes de contato dentais posicionadas no modelo de gesso



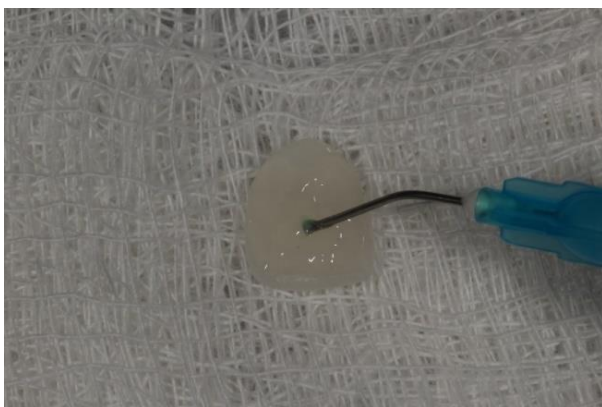
Fonte: o autor

Figura 7b – prova das lentes de contato com o try-in



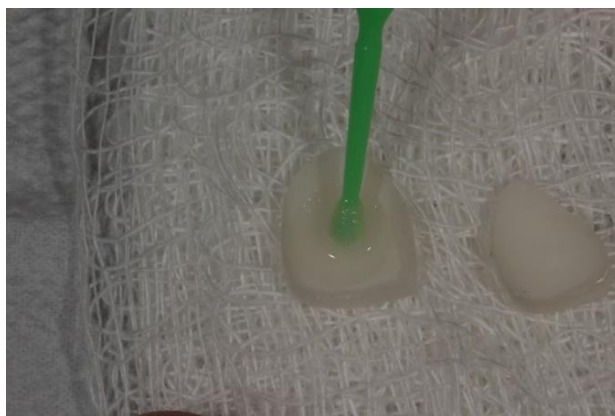Fonte: o autor

Figura 7c – Condicionamento
ácido fluorídrico 10%



Fonte: o autor

Figura 7d – Aplicação do silano



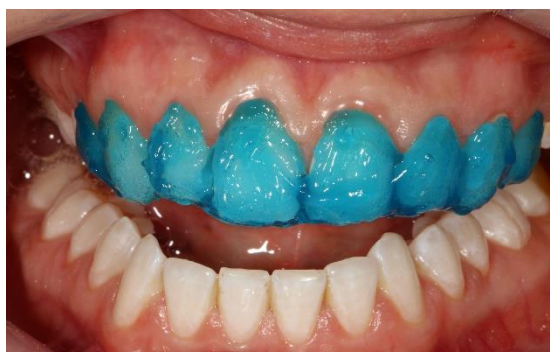Fonte: o autor

Figura 7e – Aplicação do adesivo



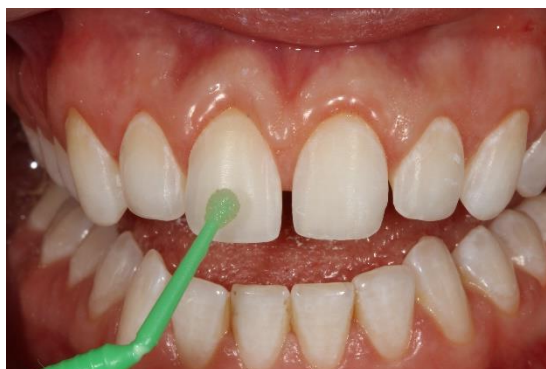Fonte: o autor

Figura 8a – Condicionamento ácido em esmalte



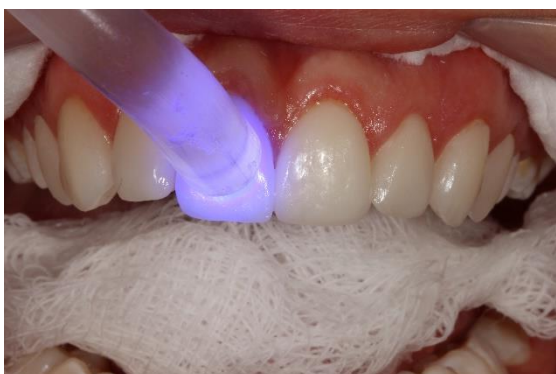Fonte: o autor

Figura 8b – Aplicação do adesivo em esmalte



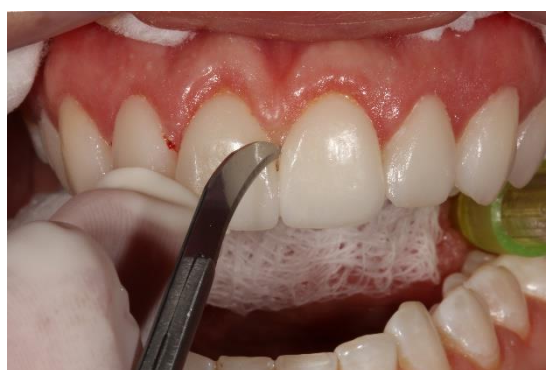Fonte: o autor

Figura 8c – Cimentação e fotopolimerização do cimento resinoso.



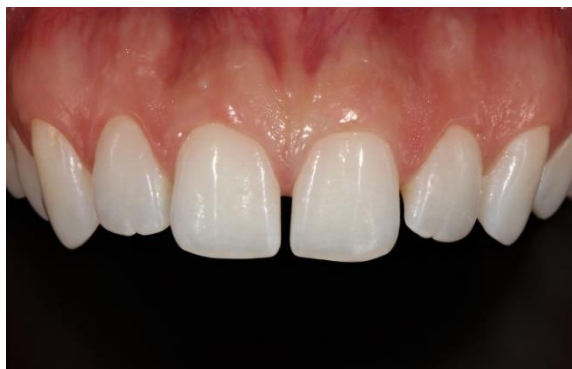Fonte: o autor

Figura 8d – Remoção de excesso de adesivo com lâmina 12



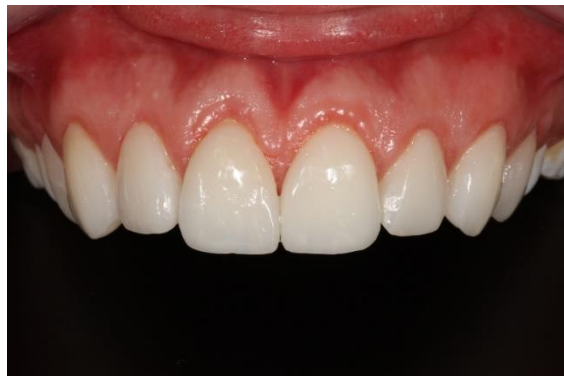Fonte: o autor

Figura 9a – Vista frontal do sorriso
Inicial



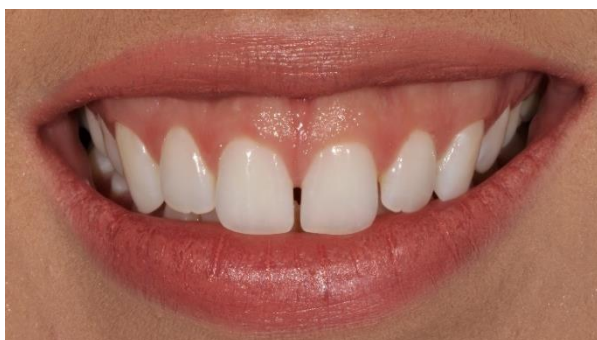Fonte: o autor

Figura 9b – Vista frontal do sorriso
Final



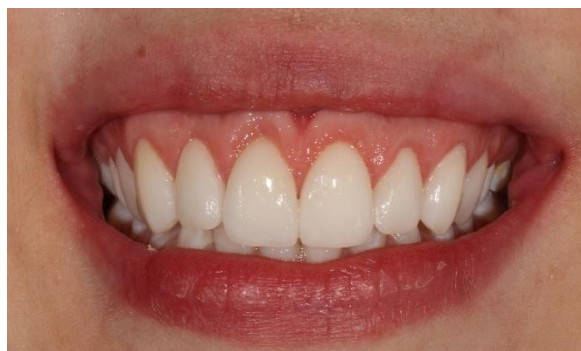Fonte: o autor

Figura 9c – Vista frontal do sorriso
Inicial



Fonte: o autor

Figura 9d – Vista frontal do sorriso
Final



Fonte: o autor

4 DISCUSSÃO

Em uma sociedade altamente crítica e detalhista, os conceitos de saúde e bem-estar convergem na busca por uma aparência física perfeita e padronizada. Seguindo os anseios desses indivíduos, os diversos campos da área da saúde permitem que hoje os mesmos atinjam tamanha necessidade estética corporal em um curto espaço de tempo de maneira simplificada. Com isso, a Odontologia, centralizada na estética facial, também evolui em um ritmo acelerado e a cada dia novas técnicas e novos materiais estão disponíveis para o tratamento de pacientes que buscam reabilitações estéticas e funcionais (FRANCCI et al., 2014).

Segundo Kacker et al. (2011) o diagnóstico e planejamento do caso clínico para emprego de lentes de contato dental representam uma etapa crítica do tratamento, pois, quando mal programados, podem levar a resultados indesejados, como dentes alongados, com sobrecontorno ou com aparência artificial. Ainda, salienta a necessidade de realizar um pequeno desgaste na estrutura dental, para que o ceramista possa criar uma peça de cerâmica de maneira mais adequada e esteticamente aceitável, deixando restrita a casos específicos, a técnica de não desgaste da estrutura dental.

A constata evolução dos sistemas cerâmicos até os dias atuais teve como consequência proporcionar o aumento da qualidade estética e funcional dos laminados ultrafinos, e dessa forma, fornecer ao mercado odontológico sistemas com melhores características de translucidez, maior resistência a tração e flexão e maior tenacidade, sendo indispensável o conhecimento por parte do cirurgião dentista dos diversos tipos de sistemas cerâmicos, para, com isso, realizar a correta indicação para cada caso específico (SOUZA, 2008).

A técnica de reabilitação estética com lentes de contato dental deve ter suas indicações restritas, respeitando as limitações do material utilizado, não estando indicadas para pacientes que possuem hábitos parafuncionais nocivos a estrutura dentária, como o bruxismo severo e o apertamento exagerado, além de, não estarem indicadas, em casos, onde o paciente apresenta escurecimento excessivo ou giroversão acentuada da estrutura dental. Dessa forma, a correta indicação do uso desses laminados ultrafinos garante previsibilidade e durabilidade para o tratamento (KINA; FERREIRA, 2008).

Quando os laminados de porcelana foram introduzidos na odontologia, há cerca de 30 anos, não havia evidência científica mostrando que uma peça de cerâmica com 0,5 mm de espessura seria capaz de resistir a fratura do dente, por isso, era recomendado que os preparos tivessem entre 0,5 e 1 mm. Porém, estudos realizados ao longo dos anos mostraram que preparos minimamente invasivos, também, garantem durabilidade às restaurações (CALAMIA, 2007).

Em relação as lentes de contato dental, o preparo realizado para sua cimentação pode ser inexistente em casos específicos, e quando necessária, na maioria dos casos, serve para evitar a aparência volumosa na face vestibular (OKIDA et al., 2013).

Segundo Baratieri et al. (2002) laminados de porcelana, por se tratar de um método indireto de tratamento restaurador, apresenta todas as possíveis vantagens dessa técnica. Principalmente quando existe dificuldade em alcançar uma estética de excelência com técnicas diretas. E quando se restaura a espessura do esmalte, usando cerâmica como substituto, o dente retorna com suas propriedades estruturais, ópticas e biomecânicas originais. Em comparação com as coroas totais, o método para executar laminados de porcelana, com desgaste minimamente invasivo, em que o preparo geralmente fica confinado ao esmalte, constitui em uma de suas maiores vantagens.

Segundo Beier et al. (2012) no estudo de acompanhamento longitudinal por dez anos das restaurações com laminados ultrafinos de cerâmica, a taxa de sobrevivência foi de 93,5%, representando, dessa forma, uma técnica restauradora previsível, conservadora e altamente bem-sucedida. A principal falha das restaurações foi a fratura da cerâmica, e essa taxa é aumentada quando associada à hábitos parafuncionais. O estudo também mostrou que a descoloração marginal é consideravelmente maior em pacientes fumantes.

A terapia periodontal nos dias de hoje, além de estabelecer saúde, também possui uma abordagem estética, onde a necessidade de corrigir desproporções associadas ao excesso de gengiva torna-se indispensável para uma harmonia estética do sorriso. Pois um sorriso estético é definido como aquele em que tamanho, forma, posição e cor dos dentes estão em harmonia com o tecido gengival circundante. O ideal é que ao sorrir, a exposição gengival seja de até 2 mm de tecido gengival, acima disso, temos um sorriso gengival (NART et al., 2014). A queixa em relação à estética dental tem crescido bastante na população, porém devemos questionar se as queixas dos pacientes condizem com as percepções dos profissionais em relação à alteração estética e torna-se necessário avaliar o que é preciso modificar para a correção de cada sorriso. Com o correto planejamento, utiliza-se da técnica de aumento de coroa clínica para correção de sorrisos desarmônicos, onde é removido o excesso de gengiva e, em certos casos, também é removido tecido ósseo para restabelecer o novo espaço biológico (MORAES et al., 2010).

5 CONSIDERAÇÕES FINAIS

Frente ao caso apresentado, pode-se concluir que a técnica de reabilitação do sorriso utilizando lentes de contato dentais é uma excelente opção para devolver estética e função ao paciente, pois esse material reproduz com fidelidade as características da estrutura dentária natural, bem como, apresenta resistência e durabilidade adequadas. Esse tratamento representa a Odontologia moderna, pois permite que o preparo seja minimamente invasivo, e em alguns casos, dispensa a necessidade de preparo.

Assim, para reabilitar a paciente, foram escolhidas as lentes de contato dental produzidas pela tecnologia IPS e.max Press utilizando a pastilha MT (média translucidez) na cor BL3, pois os dentes naturais da paciente correspondem a essa cor, e a proposta era manter a cor devolvendo harmonia com o novo formato do sorriso. Contudo, esse procedimento exige um operador com experiência, pois cada passo, desde o planejamento até a cimentação, deve ser realizado com precisão.

A cirurgia periodontal de aumento de coroa clínica estética torna-se fundamental para harmonização do sorriso, pois proporciona adequada simetria entre os tecidos gengivais e as estruturas dentárias, bem como, a técnica empregada no caso descrito apresenta resultado satisfatório, e exige que seja realizada por um profissional também experiente. A associação entre as áreas da dentística e periodontia colaboram para o desenvolvimento de uma odontologia interdisciplinar, na qual, o cirurgião dentista deve avaliar um conjunto de fatores estéticos para, posteriormente, planejar a reabilitação estética do sorriso para alcançar resultados de excelência.

REFERÊNCIAS

- AMOROSO, P. A. et al. Cerâmicas odontológicas: propriedades, indicações e considerações clínicas. **Revista Odontológica de Araçatuba**, Araçatuba, v. 33, n. 2, p. 19-25, dez. 2012.
- AL-ZAIN, A. **No – Preparation porcelain veneers**. 2009. 24 p. Dissertação (Mestrado) - School of Dentistry, University of Indiana, Indianapolis, 2009.
- BARATIERI, L. N. et al. **Odontologia Restauradora: fundamento e possibilidades**. 1. ed. São Paulo: Ed. Santos, 2001. p. 739
- BECERRA SANTOS, G. et al. Alguns fatores relacionados com a estética dental: uma nova abordagem. **Revista Faculdade de Odontologia Universidade de Antioquia**, Medellín, v. 26, n. 2, p. 271-291, jun. 2015.
- BICHACHO, N. Achieving optimal gingival esthetics around restored natural teeth and implants. **Dent Clin N Amer**, Philadelphia, v. 42, no. 4, p. 763-780, 1998.
- CALIXTO, L.; BANDECA, M. C.; DE ANDRADE, M. F. Enceramento diagnóstico: previsibilidade no tratamento estético indireto. **Rev Dental Press Estet**. v. 8, n. 4, p. 24-31, 2011.
- COLARES, R. C. R. et al. Effect of surface pretreatments on the microtensile bond strength of lithium-disilicate ceramic repaired with composite resin. **Braz Dent J**, Brasília, v. 24, no. 4, p. 349-352, 2013.
- CONCEIÇÃO, E. M.; CHIOSSI, G. Primeira consulta: planejando o sucesso em odontologia estética. In: CONCEIÇÃO, E. M. et al. **Visão horizontal: Odontologia estética para todos**. Maringá: Dental Press, 2013. Cap.1.
- CONCEIÇÃO, E. M. et al. **Visão horizontal: Odontologia estética para todos**. Maringá: Dental Press, 2013.
- COELHO-DE-SOUZA, F. H. et al. Análise estética do sorriso. In: COELHO-DE-SOUZA, F. H. & colaboradores. **Facetas estéticas: resina composta, laminado cerâmico e lente de contato**. Rio de Janeiro: Thieme, 2018.
- COSTA, L. M. **Laminados cerâmicos**. 2007. 54 p. Trabalho de Conclusão de Curso (Especialização) Unidade de pós-graduação, UNINGÁ, Passo Fundo, 2007.
- DELLA BONA, A.; SHEN, C.; ANUSAVICE, K. J. Work of adhesion of resin on treated Lithia disilicate-based ceramic. **Dent. Mater**, Copenhagen, v. 20, no. 4, p. 338-344, 2004.
- DEVES, C. **Avaliação técnica de restaurações cerâmicas minimamente invasivas: revisão de literatura**. 2012. 26 p. Trabalho de Conclusão de Curso (Especialização). Faculdade Meridional, CEOM, Passo Fundo, 2012.

DUTRA, M. B et al. Influência da exposição gengival na estética do sorriso. **Dental Press J Orthod**, Maringa, v. 16, n. 5, p. 111-118, set./out 2011.

FRANCISCHONE, A. C. **Prevalência das proporções áurea e estética dos dentes ântero-superiores e respectivos segmentos dentários relacionadas com a largura do sorriso em indivíduos com oclusão normal**. 2005. 81 f. Dissertação (Mestrado em Odontologia) - Faculdade de Odontologia da USP, Bauru, 2005.

FRANCCI, C. E. et al. Harmonização do sorriso. In: MEETING INTERNACIONAL DE ODONTOLOGIA ESTÉTICA ABO-SP, 42., 2014, São Paulo. **Anais...** [s.l:s.n.], 2014. p. 1-38.

GARCIA, F. R. L. et al. Análise crítica do histórico e desenvolvimento das cerâmicas odontológicas. **RGO - Rev Gaúcha Odontol.**, Porto Alegre, v. 59, p. 67-73, jun. 2011.

GOMES, E.T. et al. Cerâmicas odontológicas: o estado atual. **Cerâmica**, São Paulo, v. 54, 2008, p. 319-325.

HIGASHI, C. et al. Planejamento estético em dentes anteriores. In: MIYASHITA, E. **Odontologia Estética: Planejamento e técnica**. 1. ed. São Paulo: Artes Médicas Brasil, 2006. p. 139-54.

KELLY, J. R.; NISHIMURA, I.; CAMPBELL, S. D. Ceramic in dentistry: History and historical roots and currents perspective. **J Prosthet Dent**, St Louis, v. 75, no. 1, p. 18-32, dec. 1996.

KELLY, J. R.; BENETTI, P. Ceramic materials in dentistry: historical evolution and current practice. **Aust Dent J**, Melbourne, v. 56, no. 1, p. 84-96, 2011.

KRACKER, M. D.; YAROVESKY, U.; JADALI, L. Ultra-thin veneers: beautiful and natural. **Dent Today**, Montclair, v. 30, no. 7, p. 102-105, 2011.

KINA, S.; FERREIRA, A. G. Lâminados cerâmicos. In: FONSECA, A. S. **Odontologia estética: a arte da perfeição**. São Paulo: Artes Médicas, 2008. cap. 2.1.1, p. 159-199.

LINDHE, J. et al. **Tratado de periodontia clínica e implantologia oral**. 4. ed. Rio de Janeiro: Guanabara Koogan, 2005.

MANGANO, A. Current strategies in the treatment of gummy smile using botulinum toxin type A. **Plast Reconstr Surg**, Philadelphia, v. 129, no. 6, p. 1015, 2012.

MASIOLI, M. A.; MASIOLI, D. L. C.; DAMAZIO, W. Q. Fotografia digital na clínica diária. In: CONGRESSO INTERNACIONAL DE ODONTOLOGIA DE SÃO PAULO, 25., 2008, São Paulo. **Anais...**São Paulo: [s. n.], 2008. Disponível em: http://www.gruponitro.com.br/atendimento-a-profissionais/%23/pdfs/artigos/fotografia_clinica/a_fotografia_clinica_em_odontologia.pdf. Acesso em: 21 nov. 2018.

MAZARO, J. V. et al. Considerações clínicas para a restauração da região anterior com facetas laminadas. **Rev Odont Araçatuba**, Araçatuba, v. 30, n. 1, p. 51-54, 2009.

MONDELLI, R. F. L.; CONEGLIAN, E. A. C.; MONDELLI, J. Reabilitação Estética do sorriso com facetas indiretas de porcelana. *Biodonto*, São Paulo, v.1, n. 5, p. 10-115, set./out. 2003.

MORAES et al. Cirurgia plástica periodontal para otimização de resultados estéticos na região anterior. **Rev Assoc Paul Cir Dent**. São Paulo, v. 64, n. 2, p. 104-111, 2010.

OKIDA, R. C. et al. Lentes de contato: restaurações minimamente invasivas na solução de problemas estéticos. **Rev Odont Araçatuba**, Araçatuba, v. 37, n. 1, p. 53-59, jan/abr, 2016.

PASTOR, F. P.; COACHMAN, C.; CALAMITA, M. Planejamento digital estético: protocolo digital smile design (DSD). In: ALBERNAZ NETO, A. et al. **Estética do sorriso em reabilitação protética**. 1. ed. São Paulo: Napoleão, 2014.

PEDRON, I. G. et al. Sorriso gengival: cirurgia ressectiva coadjuvante à estética dental. *Odonto*, [s.l.], v. 18, no. 35, p. 87-95, 2010.

PEDRON, I. G. Aplicação da toxina botulínica associada à cirurgia gengival ressectiva no manejo do sorriso gengiva. **RFO**, Passo Fundo, v. 20, n. 2, p. 243-247, maio/ago. 2015.

PEDRON, I. G. Utilização da toxina botulínica tipo a associada à cirurgia gengival ressectiva: relato de caso. **Braz J Periodontol**, [s.l.], v. 24, n. 3, p. 35-39, Sept, 2014.

RADZ, G. M. et al. Minimum thickness anterior porcelain restorations. **Dent. Clin. North Am.**, Philadelphia, v. 55, no. 2, p. 353–370, 2011.

RISSATO, M.; TRENTIN, M. S. Aumento de coroa clínica para restabelecimento das distâncias biológicas com finalidade restauradora: revisão da literatura. **RFO**, Passo Fundo, v. 17, n. 2, p. 234-239, maio/ago. 2012.

RAPOSO, L. H. A. et al. Restaurações totalmente cerâmicas: características, aplicações clínicas e longevidade. **Pro-odonto prótese e dentística**, São Paulo, v. 2, p. 1-66, 2014.

RIBEIRO, I. N. S. et al. O uso da toxina botulínica tipo “A” nas rugas dinâmicas do terço superior da face. **Rev. da universidade Ibirapuera**. São Paulo, v. 7, p. 31-37, jan/jun, 2014.

SANDLER, J.; ALSAYER, F.; DAVIES, J. Botox: a possible new treatment for gummy smile. **Virtual Journal of Orthodontics**, [s.l.], v. 7, no. 4, p. 30-34, 2007.

SHETTY, A. et al. Survival rates of porcelain laminate restoration based on different incisal preparation designs: An analysis. **Journal of conservative dentistry**, v. 14, no. 1, p. 10, 2011.

SIMON, H.; MAGNE, P. Clinically based diagnostic wax-up for optimal esthetics: the diagnostic mock-up. **J Calif Dent Assoc**, Sacramento, v. 36, no. 5, p. 355-362, 2008.

SOUZA, V. L. **Laminados cerâmicos em área estética**. 2008. 63 p.. Trabalho de Conclusão de Curso (Especialização) – Centro de Pós Graduação, Ciodonto, Rio de Janeiro, 2008.

SUZUKI P. H. et al. Valorizando o sorriso gengival: Relato de caso clínico. **Revista Inpeo de Odontologia.**, Cuiabá, v. 2, n. 2, p. 41-56, 2008.

SOARES, P. V. et al. Reabilitação estética do sorriso com facetas cerâmicas reforçadas por dissilicato de lítio. **Robrac.**, Goiania, v. 21, n. 58, p. 538 -543, 2012.

STRASSLER, H. E. et al. Long term clinical evaluation of etched porcelain veneers. **J. Dent. Res.**, Chicago, v. 80, p. 60, 2001.

ANEXO A – Termo de autorização de publicação de imagem

Neste ato, _____,
nacionalidade _____, estado civil _____, portador da
Cédula de identidade RG nº. _____, inscrito no CPF/MF sob nº
_____, residente à Av/Rua
_____, nº. _____, município de
_____/Rio Grande do Sul. AUTORIZO o uso de
minha imagem em todo e qualquer material entre fotos e documentos, para ser
utilizada em apresentações expositivas e/ou revistas científicas. A presente
autorização é concedida a título gratuito, abrangendo o uso da imagem acima
mencionada em todo território nacional e no exterior. Por esta ser a expressão da
minha vontade declaro que autorizo o uso acima descrito sem que nada haja a ser
reclamado a título de direitos conexos à minha imagem ou a qualquer outro, e
assino a presente autorização em 02 vias de igual teor e forma.

_____, _____ de _____ de _____.

(assinatura)

Nome:

Telefone p/ contato: