



## **Diretriz para Indicações e Utilização da Ecocardiografia na Prática Clínica**

---

# **Diretriz para Indicações e Utilização da Ecocardiografia na Prática Clínica**

## **Editor**

Orlando Campos Filho

## **Co-editores**

Paulo Zielinsky, Juarez Ortiz

## **Membros**

Benedito Carlos Maciel

José Lazaro Andrade

Wilson Mathias Jr.

Djair Falcão Brindeiro Filho

Jorge Eduardo Assef

Carlos T. Oliveira Lima

Márcia de Melo Barbosa

Valdir Ambrósio Moisés

Samira Mohry Borges

Sérgio Cunha Pontes

Rogério Tasca

Vera Márcia Gimenez

Iran Castro

Manuel Adan Gil

Adelaide Arruda-Olson

Jeane Mike Tsu-Tsui

## **Coordenador**

Jorge Ilha Guimarães

## Introdução

As recomendações atuais para o uso prático da ecocardiografia nasceram de um consenso, originalmente editado pela Sociedade Brasileira de Cardiologia, em 1995<sup>1</sup>, posteriormente sistematizado, em 1997, em outro documento<sup>2</sup>, propondo critérios para solicitação de exames complementares, não como normas rígidas, mas sim como orientação para o cardiologista proceder a uma investigação diagnóstica racional e objetiva, baseada em parâmetros técnicos e éticos, com o mesmo propósito, coube à atual comissão representativa do Departamento de Ecocardiografia da SBC atualizar o texto, incorporando as inovações tecnológicas que têm se agregado à rotina do exame ecocardiográfico e acrescentando a experiência sedimentada de novas evidências em medicina. Portanto, longe de ser definitivo, assim como os estudos anteriores<sup>1,2</sup>, este consenso é dinâmico e deverá ser constantemente aperfeiçoado, assimilando as permanentes transformações decorrentes do contínuo processo de evolução científica. Um extenso estudo semelhante, elaborado pelas Sociedades Americanas de Cardiologia, recentemente revisado<sup>3</sup>, também serviu de base para este consenso.

No desenvolvimento deste texto, o exame ecocardiográfico se refere à integração de todos seus elementos atuais (ecocardiograma uni e bidimensional, estudo do fluxo com Doppler espectral pulsátil e contínuo, e mapeamento do fluxo em cores), que constituem modalidades complementares e indissociáveis para um diagnóstico não invasivo completo e abrangente dos aspectos estruturais e funcionais do coração e grandes vasos. Tais modalidades estão presentes nos diversos procedimentos diagnósticos disponíveis: ecodopplercardiografia convencional transtorácica, ecocardiografia transesofágica, ecocardiografia sob estresse, ecocardiografia com contraste, ecocardiografia fetal, ecocardiografia intra-operatória e ecocardiografia intra-cardíaca. Para simplificação, o termo “ecocardiografia” abrangerá os títulos “Doppler-ecocardiografia” ou “ecodopplerecocardiografia”, referidos de forma abreviada no texto como ECO ou ECO-D.

O valor do método foi analisado para cada doença, síndrome ou condição clínica, considerando-se os seguintes aspectos: impacto diagnóstico, contribuição no planejamento terapêutico e monitorização dos resultados, avaliação prognóstica e estratificação de risco, acompanhamento longitudinal de pacientes e, por fim, triagem de familiares, quando pertinente.

Sempre que possível, as recomendações foram pautadas nas evidências clínicas disponíveis. As indicações do exame obedeceram a critérios consagrados de classificação de evidências: **Classe I:** consenso unânime sobre indicação do exame, com valor diagnóstico comprovado; **Classe IIa:** aprovação da maioria, porém com algumas discordâncias na indicação; **Classe IIb:** divergências, com divisão de opiniões; **Classe III:** consenso de que o exame é desnecessário, ou quando não for aplicável.

Uma divisão dos temas foi feita para facilitar a consulta na prática diária, cujo conteúdo não pretendeu esgotar o

assunto, apenas procurou organizar o uso dessa ferramenta diagnóstica versátil e indispensável na avaliação cardiológica não invasiva.

## 1. Avaliação da Função Ventricular Esquerda e das Cardiomiopatias

### 1.1. Avaliação global da função ventricular esquerda

**1.1.1 Função sistólica** - A indicação do estudo ecocardiográfico com o objetivo de avaliar a função sistólica ventricular esquerda corresponde a uma das principais aplicações clínicas deste método diagnóstico. A contratilidade ventricular representa o resultado de uma complexa interação entre o estado contrátil do músculo cardíaco e os níveis de pré e pós-carga. Tradicionalmente, avalia-se a função sistólica ventricular mediante análise da mobilidade segmentar da parede ventricular ou utilizando índices de desempenho da fase de ejeção, obtidos de forma simples e não invasiva, por meio do ecodopplercardiograma (ECO-D) como a fração de encurtamento sistólico ventricular (delta D %), a velocidade média de encurtamento circunferencial (Vcf), o volume ejetado por sístole (VS), o débito cardíaco (DC) e a fração de ejeção (FE), além dos índices de desempenho da fase isovolumétrica, como a velocidade máxima de elevação da pressão ventricular (dp/dt max) em presença de refluxo mitral ou tricúspide. A tensão parietal sistólica também pode ser estudada. Índices mais sofisticados, como a relação pressão-dimensão (ou pressão-volume) ventricular esquerdo ao final da sístole, podem ser obtidos de modo não invasivo, mediante a administração de drogas vasoativas e o uso da ecocardiografia modo-M.

A técnica bidimensional, que apresenta maior resolução espacial, possibilita caracterizar mais precisamente a fração de ejeção de um ventrículo esquerdo com geometria anormal. Embora, na prática clínica, a estimativa visual da fração de ejeção do VE seja freqüentemente utilizada, de modo semi-quantitativo, deve-se registrar que esta técnica depende fundamentalmente da experiência do examinador, estando mais sujeita a erros. A análise da mobilidade segmentar do ventrículo esquerdo pela ecocardiografia bidimensional representa uma técnica semi-quantitativa de avaliação da função sistólica regional, que se tem mostrado de grande valor na prática clínica, especialmente, na ecocardiografia sob estresse. Esta técnica depende da análise de espessamento da parede ventricular e da mobilidade endocárdica, apresentando, deste modo, a mesma dependência das cargas impostas ao coração observada para os demais índices da fase de ejeção.

Outras técnicas disponíveis para análise da função sistólica envolvem o cálculo do débito cardíaco pelo Eco-D e a estimativa do dp/dt em vigência de insuficiência mitral. Recentemente, foi desenvolvido um índice de desempenho miocárdico, que integra elementos de função sistólica e diastólica, cuja utilidade encontra-se em estudos.

Métodos mais elaborados de análise global ou regional das funções sistólica e diastólica de ambos os ventrícu-

los, envolvendo sofisticados processos de computação (*strain, strain rate, tissue tracking*), são muito promissores e ainda encontram-se na fase de pesquisa.

**1.1.2 Função diastólica** - Ultimamente tem sido valorizada a participação da disfunção diastólica na gênese das manifestações congestivas da insuficiência cardíaca, mesmo em pacientes com uma função sistólica preservada<sup>4-7</sup>. Admite-se, inclusive, que entre 30 e 40% dos pacientes com insuficiência cardíaca apresentem sinais de congestão pulmonar dependentes, fundamentalmente, de uma função diastólica anormal<sup>8-11</sup>. Além disso, tem sido demonstrado, em um número apreciável de condições clínicas, que a disfunção diastólica precede a disfunção sistólica<sup>12-15</sup>. Apesar do interesse e do volume de informações, a função diastólica ainda não é compreendida por completo. A diástole compreende um número amplo de elementos, que interagem de modo complexo, para resultar no enchimento ventricular: o relaxamento miocárdico ativo, a complacência ventricular, o sincronismo regional ventricular, a sucção diastólica ventricular, as propriedades viscoelásticas do miocárdio, a contração atrial, a restrição pericárdica, a interação ventricular e o efeito erético das coronárias<sup>16-19</sup>. Adicionalmente, os fatores que interferem na diástole são sensíveis às sobrecargas impostas ao coração durante o ciclo cardíaco e à contratilidade ventricular. A limitação dos métodos invasivos de avaliação do desempenho diastólico estimulou a busca por métodos não invasivos para esse fim. Na ecocardiografia, iniciou-se com o modo-M digitizado, depois passou-se às diversas técnicas com Doppler atualmente disponíveis, que envolvem a análise do padrão de fluxo diastólico mitral, o estudo do fluxo das veias pulmonares e, mais recentemente, a propagação do fluxo mitral e as velocidades do tecido miocárdico ventricular. Todas estas técnicas têm em comum a limitação de considerar apenas a variação de velocidade de fluxo ou de estruturas em função do tempo, sem levar em conta modificações da pressão intraventricular. O estudo das velocidades diastólicas do fluxo mitral são realizadas habitualmente pelo Doppler pulsátil, determinando as ondas E e A, que caracterizam respectivamente as fases de enchimento rápido e contração atrial, e a relação entre ambas (E/A)<sup>20</sup>. Também são determinados os tempos de desaceleração do fluxo mitral e o tempo de contração isovolumétrica do ventrículo esquerdo. Assim, foi possível reconhecer quatro diferentes padrões de disfunção diastólica, com gravidade crescente: relaxamento ventricular diastólico alterado, padrão pseudo-normal e padrão restritivo de enchimento ventricular reversível e irreversível. O advento recente do Doppler tecidual pulsátil, avaliando as velocidades de movimentação do miocárdio ventricular, permitiu acrescentar novos índices de função diastólica, menos sensíveis a variações de carga. O fluxo de veias pulmonares e a velocidade de propagação do "Color M-mode" são técnicas também úteis na avaliação da função diastólica.

## 1.2 Estimativa das pressões de enchimento ventricular

Diferentes técnicas Doppler-ecocardiográficas têm sido empregadas com o objetivo de determinar a pressão de enchi-

mento, incluindo a velocidade de fluxo transvalvar mitral, as curvas de velocidade de fluxo em veia pulmonar, o Modo M colorido, o Doppler tecidual e a resposta de velocidade de fluxo através da valva mitral em condições de sobrecarga<sup>21</sup>. Em pacientes com disfunção ventricular, documenta-se um encurtamento progressivo do tempo de desaceleração mitral e um aumento da relação E/A enquanto a complacência ventricular se reduz e a pressão atrial esquerda aumenta. Correlação satisfatória também tem sido descrita para a velocidade ( $A > 30$  cm/s) ou duração ( $> 30$  ms quando comparada com a onda A do fluxo transvalvar) de fluxo retrógrado em veia pulmonar, bem como para a redução ( $> 0.5$ ) da razão E/A mitral durante a manobra de Valsalva, o que não ocorre quando a função sistólica ventricular está preservada. Considerando que as velocidades tanto de fluxo de enchimento ventricular esquerdo quanto de veias pulmonares são influenciadas por múltiplos fatores, incluindo a pressão atrial esquerda, o relaxamento ventricular, as sobrecargas impostas ao coração, a interação ventricular, a frequência cardíaca e a idade, outras variáveis têm sido testadas com o objetivo de estimar as pressões de enchimento ventricular. Entre estas, destaca-se a relação  $E/E'$ , obtida entre as velocidades de fluxo inicial transvalvar mitral e do Doppler tecidual registrado no anel valvar mitral, que mostra uma boa correlação com os valores de pressão de enchimento ventricular, tanto em pressões elevadas ( $E/E' > 15$ ) como normais ( $E/E' < 8$ )<sup>22</sup>. Do mesmo modo, verifica-se uma excelente correlação entre a pressão atrial esquerda e o tempo de desaceleração da onda diastólica da veia pulmonar<sup>20</sup>.

## 1.3 Esclarecimento de dispnéia ou edema de origem indeterminada

A Doppler-ecocardiografia proporciona um conjunto de informações morfológicas e funcionais que são essenciais para, em consonância com os elementos de ordem clínica, estabelecer o diagnóstico diferencial da etiologia da insuficiência cardíaca, da disfunção ventricular ou de dispnéia e edema de natureza indeterminada. Com base na caracterização do envolvimento miocárdico, valvar ou pericárdico, bem como da análise das funções sistólica e diastólica ventricular ou, ainda, das modificações da geometria ventricular, é possível definir o diagnóstico etiológico na maior parte das situações clínicas. Em algumas condições, como ocorre na diferenciação entre pericardite constrictiva e cardiomiopatia restritiva, pode haver superposição de algumas características morfológicas e funcionais que tornam essa distinção mais difícil.

## 1.4 Cardiomiopatia dilatada

Os elementos estruturais e funcionais fundamentais para o estabelecimento do diagnóstico de cardiomiopatia dilatada são fornecidos pelo ecocardiograma: dilatação das cavidades sem aumento da espessura miocárdica, depressão global da função sistólica, graus variáveis de disfunção diastólica, regurgitações valvares por dilatação ostial, presença de trombos intracavitários, estimativas indiretas das pressões de enchimento ventricular e da pressão arterial sistólica pulmonar. Eventualmente, pacientes com cardiomiopatia isquêmica resultante de infartos múltiplos ou miocárdio cronicamente hibernante podem exibir aspectos ecocardiográficos semelhantes. O estudo pelo Doppler do pa-

drão de enchimento ventricular na cardiomiopatia dilatada tem valor prognóstico: para uma mesma fração de ejeção, um tempo de desaceleração do fluxo mitral <115 ms (padrão “restritivo”) indica pior evolução e necessidade de transplante<sup>23</sup>. Exames periódicos podem revelar mudanças evolutivas e avaliar a resposta a intervenções farmacológicas. Nas formas hereditárias da doença, o exame pode auxiliar no rastreamento de casos frustrados em familiares.

### 1.5 Cardiopatia chagásica crônica

A evolução da cardiopatia chagásica é heterogênea e lenta: aproximadamente 70% dos cardiopatas com envolvimento cardíaco leve, sem insuficiência cardíaca, permanecem clinicamente estáveis por períodos que variam entre 12 e 27 anos. Na forma cardíaca crônica, há um quadro funcional comparável ao observado nas miocardiopatias dilatadas idiopáticas: aumento das pressões de enchimento ventriculares, da artéria pulmonar e de capilares pulmonares; aumento dos volumes ventriculares e redução da fração de ejeção. A análise da mobilidade segmentar das paredes do ventrículo esquerdo evidencia um conjunto de alterações bastante variável em cardiopatas chagásicos crônicos. A discinesia apical pode ocorrer em 50 a 65% dos cardiopatas sintomáticos, hipocinesia ou acinesia apical em até 20% dos casos, hipo ou acinesia da parede pósteroinferior em 15 a 20% dos pacientes e menos frequentemente da parede lateral<sup>24-26</sup>. Um padrão de hipocinesia difusa do ventrículo esquerdo pode ser documentado em 15 a 40% desses pacientes. Deve-se registrar em significativa parcela (31%) dos cardiopatas chagásicos crônicos a ocorrência de anormalidades múltiplas da mobilidade segmentar<sup>24-27</sup>. Foi demonstrado<sup>28</sup> um acentuado comprometimento da função sistólica do ventrículo direito nesses pacientes, que estava presente até mesmo em indivíduos em que a função sistólica ventricular esquerda estava preservada e nenhuma outra evidência de cardiopatia era manifesta. A ocorrência de aneurisma ventricular direito tem sido descrita em 10% dos cardiopatas chagásicos estudados pela ecocardiografia.

A forma indeterminada da doença de Chagas vem sendo objeto de intensas investigações direcionadas no sentido de identificar, nesses pacientes, evidências de algum grau de envolvimento miocárdico ou digestivo. Entretanto, seus resultados acabaram por gerar inúmeras dúvidas quanto ao real significado dessas alterações, em função de diversos fatores: os critérios para inclusão dos pacientes na forma indeterminada não foram homogêneos; os eletrocardiogramas foram interpretados, não raramente, com muita liberalidade; havendo até, em alguns estudos, ausência de grupo controle. Nesses pacientes, em geral, os índices de desempenho sistólico global do ventrículo esquerdo estão dentro dos limites da normalidade, em condições basais. Discinesia ou hipocinesia apical tem sido relatada até 10 a 40% dos chagásicos indeterminados<sup>26,29</sup>. Hipocinesia da região pósteroinferior do ventrículo esquerdo foi descrita como a alteração predominante em 22% dos casos, com hipocinesia difusa em 4%<sup>27</sup>. Alguns relatam discreto aumento das dimensões e/ou menor desempenho sistólico do ventrículo esquerdo<sup>29,30</sup>, enquanto outros não mostram qualquer diferenciação entre normais e chagásicos indeterminados<sup>24,25</sup>.

A possibilidade de que portadores da forma indeter-

minada da moléstia de Chagas revelassem disfunção sistólica ventricular esquerda, ao estudo ecocardiográfico, apenas quando submetidos a situações de estresse cardiovascular também foi explorada, como exercício isométrico<sup>24</sup> ou estímulo vasopressor<sup>31</sup>. Parece que uma parcela substancial desses pacientes pode apresentar disfunção sistólica ventricular esquerda de magnitude discreta. É importante a observação de que os pacientes com anormalidades segmentares da mobilidade de parede ventricular tendem a apresentar índices de contratilidade persistentemente mais diminuídos que a média observada em chagásicos que não demonstram estas anormalidades. Os dados indicam que a presença de anormalidades segmentares ao ecocardiograma se constitua em um determinante fundamental de depressão contrátil do ventrículo esquerdo. O significado funcional e prognóstico dessas observações foi identificado em estudo que evidenciou progressão mais rápida da disfunção ventricular nesses pacientes<sup>31</sup>, sugerindo que a identificação de anormalidades segmentares de mobilidade de paredes ventriculares no ecocardiograma representa um marcador de pior prognóstico, fazendo com que o conceito de forma indeterminada da moléstia de Chagas, obrigatoriamente, deva considerar esse fato.

### 1.6 Acompanhamento pós-transplante cardíaco

O transplante cardíaco é, atualmente, o único tratamento consolidado para a insuficiência cardíaca refratária, ainda que esteja disponível apenas para uma pequena proporção dos pacientes acometidos por esta grave condição clínica. A Doppler-ecocardiografia tem sido utilizada no acompanhamento pós-cirúrgico de pacientes submetidos a transplante cardíaco em diferentes contextos. Não obstante algumas variáveis Doppler-ecocardiográficas convencionais (massa ventricular esquerda, tempo de relaxamento isovolumétrico, fração de encurtamento do VE, velocidade de encurtamento circunferencial, fração de ejeção, tempos de intervalos sistólicos) apresentarem um valor limitado<sup>32</sup> para predição da ocorrência de rejeição em pacientes transplantados, a detecção precoce de disfunção diastólica pode ter um papel prognóstico nesses pacientes<sup>33</sup>. Por outro lado, esta técnica é útil na detecção de regurgitação tricúspide, que pode ocorrer na evolução do transplante cardíaco, na dependência da técnica cirúrgica empregada<sup>34</sup>. Após transplante cardíaco, a doença coronariana é a causa mais comum de complicação tardia, que pode determinar a morte ou um novo transplante. A ecocardiografia sob estresse tem se mostrado um método seguro e acurado para identificar os pacientes de alto risco para eventos cardíacos, mesmo em crianças<sup>35</sup>.

### 1.7 Monitorização da função miocárdica durante quimioterapia com drogas cardiotoxícas

Um grupo de agentes quimioterapêuticos efetivos, que incluem a doxorubicina, apresentam efeito cardiotoxíco e podem desencadear uma cardiomiopatia dose-dependente. Em face de seu caráter irreversível e cumulativo, a prevenção torna-se uma estratégia fundamental. A Doppler-ecocardiografia tem-se configurado como método não invasivo útil na avaliação de pacientes tratados com esses

Indicação	Classe
Avaliação das dimensões, espessura miocárdica e função ventricular esquerda (sistólica e diastólica) em pacientes com suspeita de cardiomiopatia ou insuficiência cardíaca	I
Avaliação de dispnéia ou edema com suspeita clínica de envolvimento cardíaco	I
Pacientes expostos a substâncias cardiotóxicas, para avaliação de comprometimento miocárdico ou para orientação terapêutica	I
Reavaliação da função ventricular em pacientes com cardiomiopatia conhecida, quando há mudança na condição clínica ou para orientação terapêutica	I
Reavaliação de pacientes com cardiomiopatia estabelecida sem mudanças no estado Clínico	Iib
Reavaliação de rotina em pacientes com cardiomiopatia estável, sem perspectiva de mudança na orientação terapêutica	III

medicamentos. A monitorização da função ventricular esquerda antes e durante o período de tratamento tem sido empregada, embora os índices de função sistólica da fase de ejeção, quando analisados em condições basais, mostrem algumas limitações para a identificação precoce de toxicidade<sup>36</sup>. Alguns resultados promissores têm sido relatados quando se analisa a presença de disfunção diastólica ventricular, que parece preceder a redução da fração de ejeção<sup>37</sup>, bem como quando se investiga a função sistólica ventricular durante estudo ecocardiográfico sob estresse<sup>38</sup>.

### 1.8 Cardiomiopatia hipertrófica

A eco-D estabelece o diagnóstico da cardiomiopatia hipertrófica (CMH) através da caracterização da hipertrofia ventricular, identificando seu grau e distribuição, e classificando os diversos tipos: septal assimétrica, apical, concêntrica ou mesoventricular. O Doppler é utilizado para localizar

Indicação	Classe
Diagnóstico e classificação da CMH, avaliação da repercussão hemodinâmica (obstrução sub-aórtica, função diastólica, regurgitação mitral)	I
Reavaliação de pacientes com diagnóstico de CMH quando ocorre mudança documentada da sintomatologia	I
Avaliação de resultados terapêuticos de tratamento farmacológico, cirúrgico (miectomia), procedimentos intervencionistas (oclusão alcoólica da 1ª septal) ou marcapasso	I
Reavaliação em pacientes com diagnóstico estabelecido de MH e que estejam clinicamente estáveis	Iib
Reavaliação rotineira em paciente clinicamente estável em quem não se contempla uma mudança do manuseio	III
Estudo de familiares do 1º grau	I
Avaliação periódica de familiares durante a infância e adolescência	Ila
Avaliação periódica de familiares adultos	Iib

Indicação	Classe
Pacientes descritos na indicação anterior, quando as imagens transtorácicas não forem diagnósticas	I
Monitoração intraoperatória da miectomia	Ila
Indicação de ecocardiograma de contraste na cardiomiopatia hipertrófica Monitoração da ablação septal por oclusão alcoólica da 1ª perfurante septal	Ila
Indicação de ecocardiograma sob esforço ou estresse farmacológico na cardiomiopatia hipertrófica	
Pacientes sintomáticos com obstrução leve em condições basais	Ila

e quantificar a obstrução intraventricular quando presente (em repouso ou latente, induzida por manobras provocativas/medicamentos), detectar e quantificar a regurgitação mitral e avaliar a função diastólica pelo padrão de enchimento do ventrículo esquerdo pelo fluxo mitral<sup>39</sup>. A maioria dos pacientes apresenta padrão de relaxamento anormal; pacientes mais sintomáticos apresentam padrão “pseudo-normal” e, excepcionalmente, alguns apresentam padrão restritivo (muito sintomáticos ou após a instalação de insuficiência cardíaca pós infarto). Outras técnicas mais específicas, como Doppler tecidual e velocidade de propagação do fluxo mitral pelo modo M em cores podem ser usados para tal fim<sup>40</sup>. Dado o caráter hereditário da CMH, justificam-se estudos de *screening*, que demonstram prevalência da doença em 22% dos parentes de 1º grau de portadores da CMH. As tabelas abaixo resumem as diversas indicações da ECO-D na CMH.

### 1.9 Cardiomiopatia restritiva

As cardiomiopatias restritivas (CMR) constituem um grupo de entidades, que incluem a CMR idiopática, a endomiocardiofibrose (EMF) a fibroelastose endomiocárdica e a endocardite parietal de Löeffler, além das formas infiltrativas (amiloidose, sarcoidose, etc), as de armazenamento (hemocromatose, doença de Fabry, etc) e outras formas secundárias a diferentes processos patológicos ou terapêuticos (esclerodermia, síndrome carcinóide, metástases de neoplasias sistêmicas, toxicidade pela antraciclina, e cardiopatia por irradiação)<sup>41</sup>. O diagnóstico pela ECO-D baseia-se nas alterações anatômicas e funcionais comuns: cavidades ventriculares de dimensão normal ou reduzida com disfunção

Parâmetros	EMF direita	Pericardite constrictiva	Doença de Ebstein
Fibrose	Presente	Ausente	Ausente
Restrição diastólica	Presente	Presente	Ausente
Valva tricúspide	Aderida	Normal	redundante
Via de saída do VD	Dilatada	Normal	Dilatada
Fluxo venoso sistêmico	Monofásico	Bifásico	não restritivo

Indicações	Classe
Investigação diagnóstica de pacientes com quadro de ICC sem etiologia esclarecida	I
Diagnóstico diferencial de pacientes com síndrome restritiva	I
Portadores de doenças sistêmicas potencialmente causadoras de MR (forma associada) com clínica de ICC	I
Pacientes com síndrome hipereosinofílica, ascite e turgência das veias jugulares	I
Pacientes submetidos à radioterapia com sinais de hipertensão venosa sistêmica	I
Reavaliação de pacientes com diagnóstico prévio de MR quando há mudança do curso clínico da doença	I
Portadores de EMF para planejamento terapêutico e avaliação prognóstica	Ia
Pacientes com edema e ascite, com pressão venosa sistêmica normal e sem evidência de cardiopatia	III

diastólica do tipo restritivo ao Doppler, função sistólica global em geral preservada, e átrios dilatados. Observando-se aspectos estruturais peculiares de algumas doenças, é possível identificar a doença de base responsável pelo quadro restritivo, em conjunção com os dados epidemiológicos, clínicos e laboratoriais, e não raramente, com a anatomia patológica. Na CMR idiopática, o diagnóstico é feito por exclusão, e o diagnóstico diferencial principal é a pericardite constritiva. O Doppler tissular pode ser útil nessa situação<sup>42</sup>. Na amiloidose, há espessamento das valvas AV, paredes miocárdicas e eventualmente septo atrial, com reflexão mais intensa e aspecto granuloso do miocárdio. Na EMF, observam-se obliteração do ápice pela fibrose, sinais de restrição ventricular, envolvimento das valvas AV e sinais subsequentes<sup>43</sup>. O diagnóstico diferencial impõe-se principalmente na EMF direita (quadro I). A EMF esquerda representa uma das etiologias de insuficiência mitral. A diferenciação da fibrose com trombos apicais (p.ex aneurismas de ponta) é facilmente descartada, uma vez que não há acinesia ou discinesia na EMF esquerda. O ETE está indicado quando existem dificuldades técnicas ao exame transtorácico e na monitorização transoperatória da ressecção da fibrose e correção dos defeitos valvares por via apical.

## 2. Valvopatias, Sopros Cardíacos e Próteses Valvares

### 2.1 Valvas nativas

A ecocardiografia é um método importante de avaliação dos sopros cardíacos e das valvopatias. A modalidade bidimensional pode demonstrar alterações morfológicas e funcionais das valvas, mas, habitualmente, não se presta para a correta quantificação da gravidade das lesões valvares, exceção feita à estenose mitral. A utilização do Doppler espectral identifica anormalidades dos fluxos, permitindo assim a exata quantificação das estenoses valvares pela determinação dos gradientes e áreas das valvas. Com o emprego do mapeamento do fluxo em cores, torna-se possível identificar e quantificar a gravidade dos jatos regurgitantes. Se o diagnóstico não é elucidado de maneira satisfatória por

Indicação	Classe
Sopros sistólico, diastólico ou contínuo	I
Sopro associado a palpação e ausculta normais	Ia
Sopro associado a ECG e radiografia de tórax normais	Ia
Sopro mesossistólico de grau leve, identificado como inocente ou funcional por observador experiente	Ib
Deteção de regurgitações mitrales ou aórticas silenciosas em pacientes sem sopros cardíacos, com o intuito de fazer profilaxia da endocardite infecciosa	III

Indicação	Classe
Sintomas ou sinais de ICC, angina ou síncope	I
Sintomas ou sinais de endocardite infecciosa ou tromboembolismo	I
Diferenciação de sintomas ou sinais ocasionados por doenças cardíacas de extra-cardíacas, não elucidados com avaliação cardiológica básica	Ia
Sintomas ou sinais de doença extracardíaca associados com sopro mesossistólico "inocente" isolado	III

Indicação	Classe
Diagnóstico, avaliação da gravidade (gradiente médio, área valvar e pressão arterial pulmonar) e avaliação do tamanho e função do ventrículo direito	I
Avaliação da morfologia valvar para determinar a possibilidade de tratamento por meio da valvotomia percutânea com cateter	I
Diagnóstico e avaliação de lesão valvar associada	I
Reavaliação de pacientes sabidamente portadores de EM que apresentaram alterações dos sinais ou sintomas	I
Reavaliação da pressão arterial pulmonar em pacientes assintomáticos, portadores de EM moderada a grave	Ib
Reavaliação rotineira de pacientes assintomáticos com EM de grau discreto e achados clínicos estáveis	III

meio da ecocardiografia transtorácica, o emprego da ecocardiografia transesofágica torna-se uma excelente opção. É necessário saber que mínimas regurgitações valvares "fisiológicas" podem ser detectadas em indivíduos saudáveis, tanto nas valvas do lado direito (mais frequentes) como nas do lado esquerdo. Na endocardite infecciosa, os critérios maiores da Duke University incluem uma massa oscilante, abscesso anular ou deiscência de prótese. Nestas situações, por vezes, o estudo transesofágico é necessário para adicionar dados ao exame transtorácico. As duas modalidades de exame (torácico e esofágico) são complementares e se integram na avaliação cardíaca. Uma recente indicação da ECO inclui pacientes em uso de anorexígenos que podem causar valvopatias

Tabela VIII - Indicações da ecocardiografia sob esforço físico na estenose mitral	
Indicação	Classe
Avaliação da resposta hemodinâmica do gradiente médio e da pressão arterial pulmonar ao exercício, quando há discrepância entre os achados clínicos e hemodinâmicos de repouso	Ia

Tabela IX - Indicações de ecocardiograma transefágico na estenose mitral	
Indicação	Classe
Uso na orientação de procedimento intervencionista (valvotomia por cateter-balão)	I
Determinação da presença ou ausência de trombo atrial esquerdo em candidatos à valvotomia transmitral percutânea por catéter	Ila
Avaliação da morfologia da valva mitral e hemodinâmica quando os achados transtorácicos são inadequados	Ila
Avaliação rotineira da morfologia da valva mitral e hemodinâmica quando os dados obtidos por meio do exame transtorácico são satisfatórios	III

Tabela X - Indicações da ecocardiografia na insuficiência mitral (IM)	
Indicação	Classe
Avaliação inicial da gravidade da IM e função ventricular esquerda em qualquer paciente com suspeita desta doença	I
Determinação do mecanismo da IM	I
Avaliação anual/semestral da função VE (estimada pela fração de ejeção ou diâmetro sistólico final do VE) em pacientes assintomáticos com IM grave	I
Avaliação cardíaca após alteração de sintomas	I
Avaliação cardíaca inicial após implante de prótese ou cirurgia reparadora (plastia valvar)	I
Avaliação rotineira da IM discreta com função/dimensão normais do VE	III

As recomendações gerais para a utilização da ECO-D nos portadores de sopro cardíaco, valvopatias, prótese valvares e endocardite infecciosa são as seguintes<sup>44-47</sup>:

## 2.2 Próteses valvares

Apesar da contínua evolução na fabricação das próteses, mesmo após implante valvar bem sucedido, os pacientes estão sujeitos a complicações como fenômenos embólicos, endocardite infecciosa e processos degenerativos das próteses.

A ecocardiografia, com suas modalidades transtorácica (ETT) e transefágica (ETE) é um importante método diagnóstico não invasivo das disfunções protéticas. Recomenda-se um ETT basal como padrão para exames evolutivos, a ser realizado entre 3 a 4 semanas após alta hospitalar<sup>46</sup>, tempo necessário para o coração adaptar-se às novas condições hemodinâmicas. Embora não exista um consenso

Tabela XI - Indicações da ecocardiografia transefágica na insuficiência mitral	
Indicação	Classe
Avaliação transefágica intra-operatória para estabelecer as causas anatômicas da IM e auxiliar no reparo valvar	I
Avaliação de pacientes com IM, nos quais o exame transtorácico mostrou-se insatisfatório para a determinação da gravidade e/ou do mecanismo da regurgitação, assim como para a avaliação da função do VE	I
Acompanhamento rotineiro ou avaliação de pacientes com IM em portadores de valva nativa	III

Tabela XII - Indicações da ecocardiografia no prolapso da valva mitral (PVM)	
Indicação	Classe
Diagnóstico, avaliação da gravidade hemodinâmica da regurgitação, da morfologia dos folhetos e compensação ventricular em pacientes com sinais físicos de PVM	I
Exclusão do PVM em pacientes com tal diagnóstico e sem evidências clínicas que sustentem este diagnóstico	I
Exclusão do PVM em pacientes que possuem parentes sabidamente portadores de doença valvar mixomatosa	Ila
Estratificação de risco em pacientes com sinais físicos ou diagnóstico prévio de PVM	Iia
Exclusão do PVM em pacientes com ausência de achados físicos sugestivos ou uma história familiar positiva	III
Repetição rotineira do ecocardiograma em pacientes com PVM competente ou que apresentam regurgitação de grau discreto, sem alterações de sintomas ou sinais clínicos	III

Tabela XIII - Indicações da ecocardiografia na estenose aórtica (EA)	
Indicação	Classe
Diagnóstico e avaliação da gravidade da EA	I
Avaliação da hemodinâmica, função e/ou tamanho do VE na EA	I
Reavaliação de pacientes com EA já diagnosticada, que apresentam alterações nos sintomas ou sinais físicos	I
Avaliação de alterações da gravidade hemodinâmica e compensação ventricular, em pacientes com EA já diagnosticada, durante gravidez	I
Reavaliação de pacientes assintomáticos, portadores de EA grave	I
Reavaliação de pacientes assintomáticos, portadores de EA de grau discreto a moderado e evidências de disfunção ou hipertrofia do VE	Ila
Reavaliação rotineira de pacientes adultos assintomáticos com EA de grau discreto, que apresentam sinais físicos inalterados e função/dimensões normais do VE	III
Ecocardiograma de estresse com dobutamina para avaliação de pacientes com EA com baixo gradiente e disfunção miocárdica	IIB
Ecocardiograma com esforço para avaliação da resposta hemodinâmica em pacientes sem EA crítica	IIB

sobre a periodicidade de ecocardiogramas evolutivos em pacientes sem sintomas ou sinais clínicos de disfunção protética, é recomendado um ETT anual. Na hipótese clínica de disfunção protética, o ETT faz parte dos exames comple-



Indicação	Classe
Diagnóstico e avaliação da gravidade da IA aguda	I
Diagnóstico da IA crônica em pacientes com achados físicos duvidosos	I
Avaliação da etiologia da IA (morfologia valvar e tamanho da raiz da aorta)	I
Avaliação da função sistólica, dimensões e grau de hipertrofia do VE	I
Estimativa semi-quantitativa da gravidade da IA	I
Reavaliação de pacientes com IA discreta, moderada ou grave, que apresentam sintomas novos ou alterados	I
Reavaliação da função/dimensões do VE em assintomáticos com IA grave	I
Reavaliação de pacientes assintomáticos com IA, moderada ou grave e dilatação da raiz da aorta	I
Reavaliação anual de pacientes assintomáticos com IA discreta a moderada, com sinais físicos estáveis e VE normal ou discretamente aumentado	III

Indicação	Classe
Deteção de vegetações; caracterização, quantificação das lesões valvares e avaliação da repercussão funcional ventricular em pacientes com suspeita clínica de EI *	I
Deteção de anormalidades associadas (p.ex: abscessos anulares, fistulas)*	I
Estudos de reavaliação em casos de endocardite complexa (p.ex: organismos virulentos, lesão hemodinâmica grave, envolvimento da valva aórtica, febre ou bacteremia persistentes, alterações clínicas ou deterioração dos sintomas) *	I
Avaliação de pacientes com hemoculturas negativas e alta suspeita clínica de EI*	I
Avaliação de pacientes com bacteremia não estafilocócica sem causa conhecida*	IIa
Estratificação de risco em pacientes sabidamente portadores de EI*	IIa
Reavaliação rotineira na EI sem complicações durante antibioticoterapia	IIb
Avaliação de febre e sopro inocente em pacientes sem evidências de bacteremia	III

(\*) A ecocardiografia transesofágica pode fornecer informações adicionais àquelas obtidas por meio da ecocardiografia transtorácica.

mentares para avaliação diagnóstica, e poderá posteriormente ser complementado pelo ETE, principalmente se houver suspeita de endocardite infecciosa ou trombose da prótese. As próteses valvares, principalmente as mecânicas, causam reverberações e sombras acústicas, prejudicando frequentemente uma boa avaliação ecocardiográfica, principalmente pelo ETT. O ETE, devido sua proximidade e abordagem posterior do coração, consegue melhor acurácia diagnóstica nas disfunções das próteses valvares. Na realidade, os ETT e ETE se complementam, sendo sempre aconselhável realizar um ETT completo e cuidadoso antes de indicar o ETE.

Indicação	Classe
Avaliação de pacientes com alta probabilidade clínica de EI em valva nativa ou próteses, e exame transtorácico inconclusivo (particularmente bacteremia por estafilococcus ou fungemia sem foco aparente)	Classe I
Pesquisa de abscesso paravalvar em valvas nativas ou próteses (inclusive vazamento paraprotético) particularmente no envolvimento mitro-aórtico	Classe I
Avaliação de pacientes com EI bem documentada por exame transtorácico, não complicada	Classe III

Indicação	Classe
Avaliação rotineira evolutiva em pacientes com prótese sem sinais ou sintomas de disfunção	IIb
Avaliação de pacientes com suspeita de disfunção protética (complementar com eco transesofágico na suspeita de trombose) ou para diagnóstico diferencial com disfunção ventricular	I
Reavaliação de rotina após estudo basal, em pacientes portadores de prótese, com disfunção ventricular, sem modificação dos sintomas/sinais clínicos	IIa
Realização de ECO transesofágica em pacientes com diagnóstico de disfunção protética ao ECO-D transtorácico para confirmação diagnóstica, melhor quantificação da lesão ou complementação de dados	IIa

Indicação	Classe
Deteção e caracterização da lesão valvar, avaliação da severidade hemodinâmica e desempenho ventricular (*)	I
Deteção de possíveis complicações como abscessos, rupturas, fistulas etc. (*)	I
Reavaliação nos casos complexos como causados por organismos virulentos, lesões hemodinâmicas severas, envolvimento da válvula aórtica, persistência de febre ou bacteremia, mudanças dos sinais clínicos ou deterioração dos sintomas (*)	I
Avaliação de suspeita de endocardite em paciente com culturas negativas (*)	I
Avaliação de bacteremia de etiologia desconhecida (*)	I
Avaliação de febre persistente sem evidências de bacteremia ou novos sopros (*)	IIa
Avaliação de rotina durante o tratamento de endocardite não complicada (*)	IIb
Avaliação de febre transitória sem evidências de bacteremia ou novo sopro (*)	III

(\*) ETE pode dar informações adicionais às obtidas com o ETT.

### 3. Avaliação de Dor Torácica

A causa mais comum de dor torácica de etiologia cardíaca é a isquemia miocárdica por coronariopatia, seguida

Tabela XIX- Indicações da ecocardiografia em pacientes com dor torácica <sup>1-3</sup>	
Indicação	Classe
Presença de patologias cardíacas não isquêmicas (pericardite, valvopatias, miocardiopatias)	I
Suspeita de isquemia miocárdica ou infarto atual	I
Pacientes com isquemia ou infarto progressivo	I
Suspeita de dissecação de aorta	I
Diferenciação de doenças não cardíacas como embolia pulmonar	IIb
Pacientes com instabilidade hemodinâmica	I
Pacientes do sexo feminino com teste ergométrico positivo e/ou antecedentes familiares para coronariopatia e/ou bloqueio de ramo esquerdo	IIb

de pericardite, dissecação de aorta, estenose valvar aórtica, prolapso valvar mitral e miocardiopatia hipertrófica. Causas extra-cardíacas incluem tromboembolismo pulmonar, doenças do esôfago, osteoneuropatias, etc. A ECO-D pode confirmar ou afastar alterações segmentares da contratilidade que sugerem, no momento da dor, a presença de isquemia miocárdica, infarto do miocárdio atual ou mesmo infarto progressivo. Se a dor torácica persistir, apesar do tratamento, e a função contrátil for normal, dificilmente será por infarto do miocárdio. Se a alteração segmentar da contratilidade persistir, mesmo após o desaparecimento da dor, pode ser infarto do miocárdio ou angina instável com miocárdio atordado. O ECO pode ser feito sempre que possível, na sala de emergência, durante o episódio de dor torácica. O valor de novos aparelhos portáteis nestas circunstâncias está sendo estudado.

## 4. Doença Arterial Coronariana

### 4.1 Síndromes isquêmicas agudas

**4.1.1 Infarto agudo do miocárdio** - O ECO-D auxilia no diagnóstico de isquemia aguda (infarto do miocárdio ou angina instável) quando a história clínica e o eletrocardiograma são diagnósticos ou não. As alterações segmentares da contratilidade podem estar presentes no momento da dor e após seu desaparecimento, significando isquemia transitória na fase aguda, miocárdio hibernante ou fibrose na fase crônica. Nos pacientes com dor prolongada, a presença de alteração segmentar da contratilidade sugere infarto, mas na presença de função contrátil normal, a probabilidade de infarto é remota. Como a isquemia aguda e o infarto agudo evidenciam alteração segmentar da contratilidade, não podem ser separados pelo ECO-D isoladamente. Após o período agudo, com a reversão da alteração segmentar da contratilidade demonstrada pelo ECO-D pode-se diferenciar a angina instável do infarto agudo, em que permanece inalterado. Outra aplicação da ECO-D é na avaliação da função contrátil do ventrículo esquerdo e das complicações pós-infarto como derrame pericárdico, refluxo valvar mitral, aneurisma, trombose intracavitária, infarto do ventrículo di-

Tabela XX - Indicações da ecocardiografia no infarto agudo do miocárdio	
Indicação	Classe
Auxílio diagnóstico com suspeita clínica e ECG inconclusivo	I
Análise da função contrátil global dos ventrículos	I
Análise da localização e extensão da área de alteração contrátil segmentar, com infarto já diagnosticado por ECG e enzimas	I
Deteção de trombos intracavitários	I
Avaliação de complicações mecânicas (aneurisma de VE, rotura de parede livre, septo ventricular ou músculo papilar, derrame pericárdico)	I
No infarto inferior, avaliação da possibilidade do envolvimento do ventrículo direito e do músculo papilar pósteromedial	I
Pesquisa de viabilidade miocárdica com potencial indicação cirúrgica	I
Avaliação da estratificação de risco pela ecocardiografia convencional, ou com ecocardiografia de estresse na detecção de isquemia residual	IIb
Auxílio na orientação terapêutica	IIa
Auxílio na avaliação prognóstica pré-alta hospitalar	IIa

Tabela XXI - Indicações de ecocardiografia na avaliação pós-operatória de cirurgia cardíaca no infarto do miocárdio	
Indicação	Classe
Avaliação da função contrátil global e segmentar do VE	I
Avaliação da correção das complicações mecânicas do infarto	I
Avaliação de tamponamento na instabilidade hemodinâmica (eco transtorácico ou transesofágico)	I
Avaliação de reestenose pós-revascularização nos pacientes com sintomas atípicos (eco sob estresse)	IIa
Avaliação de reestenose pós-revascularização nos pacientes com sintomas típicos (eco sob estresse)	I
Avaliação de viabilidade nos candidatos a reoperação (eco sob estresse)	I

reito, comunicação interventricular, rotura de papilar e rotura de parede livre do ventrículo esquerdo. Na análise da estratificação de risco pelo ecocardiograma convencional, pode-se afirmar que quanto menor a área de isquemia ou infarto, quanto mais precocemente houver regressão da alteração segmentar da contratilidade e menores as complicações pós-infarto, melhor será o prognóstico. Pode-se usar a ECO-D com contraste para a análise da perfusão miocárdica nos segmentos com contratilidade alterada pós-infarto na beira do leito, para previsão de recuperação contrátil. Se a função contrátil global do ventrículo esquerdo estiver preservada e a função diastólica discretamente alterada ou normal, o prognóstico pós-infarto será favorável. Na orientação terapêutica pós-infarto, a ECO-D auxilia na análise da função contrátil global e segmentar dos ventrículos. A estratificação de risco pode ser feita com o ecocardiograma de estresse com esforço ou dobutamina, para avaliar a necessidade do estudo hemodinâmico mais precoce ou avaliar a repercussão funcional da obstrução coronariana já conheci-

da. Na análise da viabilidade miocárdica, para definir a eficácia de uma revascularização por angioplastia ou cirúrgica para uma área acinética, o ecocardiograma pode ser associado ao contraste com microbolhas e/ou com dobutamina. A reavaliação da função contrátil global e segmentar também auxilia na orientação terapêutica precoce e tardia da revascularização. Na avaliação prognóstica na pré-alta hospitalar, se o paciente já fez estudo hemodinâmico com ou sem revascularização por angioplastia, podem restar obstruções em outras artérias que não a responsável pelo infarto e nesse caso a ecocardiografia de estresse está indicada para avaliar a repercussão funcional das outras obstruções.

**4.1.2 Angina instável** - O quadro da figura 1 ilustra a aplicação da ECO-D convencional na avaliação de pacientes com dor torácica aguda de diferentes naturezas, incluindo as síndromes coronarianas agudas.

A realização da ECO-D em pacientes com angina instável (AI) permite avaliar se há comprometimento contrátil segmentar, compatível com isquemia, quando o exame é realizado em vigência da dor<sup>48</sup>. Pacientes com AI podem apresentar função ventricular normal fora do episódio doloroso, exceto quando tenha ocorrido infarto do miocárdio prévio. O estudo da função ventricular global pelo ECO-D também é útil, já que a fração de ejeção diminuída aumenta significativamente o risco na evolução<sup>49</sup>. Pacientes com AI de baixo risco para morte ou infarto agudo, evoluindo sem recidiva de dor por, pelo menos, 24h e pacientes com risco intermediário controlados por tratamento clínico por, pelo menos, 72h, podem ser candidatos a estratificação não invasiva para detecção de isquemia, como teste ergométrico e ecocardiograma sob estresse físico ou farmacológico, pos-

Tabela XXII - Indicações de ecocardiografia em pacientes com angina instável (AI)	
Indicação	Classe
Exame durante a dor persistente supostamente isquêmica, porém com ECG não conclusivo	I
AI com instabilidade hemodinâmica	I
Suspeita de infarto não avaliada adequadamente por métodos convencionais	I
Avaliação da função ventricular em pacientes com AI de risco intermediário ou alto não submetidos à ventriculografia	Ila
Ecocardiograma sob estresse, intra-hospitalar ou precocemente após alta, em pacientes não submetidos a estudo angiográfico e com "possível isquemia" ou com AI com risco baixo ou intermediário controlada clinicamente	I
Ecocardiograma sob estresse para avaliar significado funcional de obstrução coronária moderada à angiografia, desde que o resultado interfira na conduta	Ila
Ecocardiograma sob estresse em AI de alto risco	III

\*Ecocardiograma transesofágico pode ser necessário porque tem maior acurácia.

sibilitando diagnóstico mais preciso e alta precoce<sup>50</sup>. Pacientes com diagnóstico de AI de alto risco, ou com recidiva dos sintomas mesmo sob tratamento, são candidatos ao estudo angiográfico. A realização da ECO-D para avaliação da função ventricular pode dispensar o uso da ventriculografia em situações em que haja alguma limitação para a realização do estudo angiográfico. Pacientes que não apresentam quadro clínico típico, sem alterações eletrocardiográficas ou elevação de marcadores de necrose miocárdica na evolução, têm diagnóstico definido como "possível isquemia". A estratificação de risco pela ECO pode ser realizado

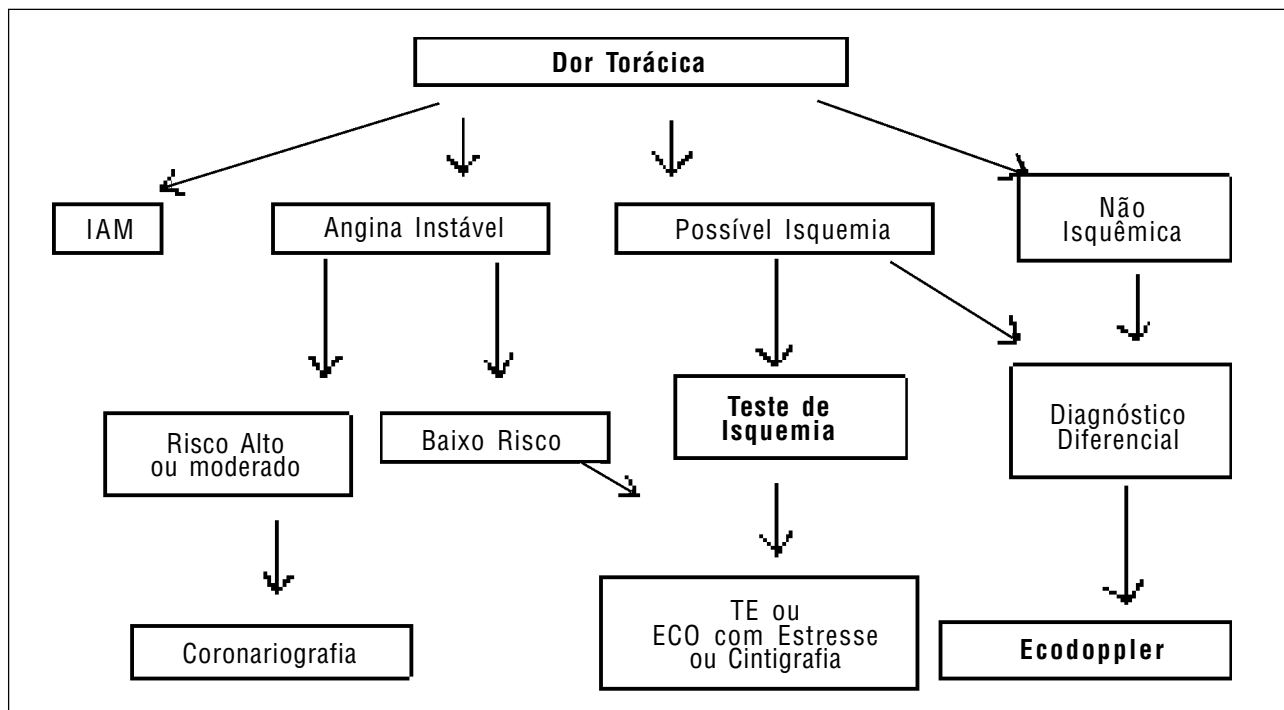


Fig. 1 - Classificação inicial dos pacientes com dor torácica e aplicação da ecocardiografia.

com esforço físico ou sob efeitos de fármacos indutores de isquemia, como a dobutamina e o dipiridamol associados à atropina. O ecocardiograma com esforço é opção quando o ECG não é adequado para a identificação de isquemia durante o teste ergométrico. Além da presença de isquemia, a ECO sob estresse permite conhecer a extensão de segmentos sob risco. A isquemia desencadeada com frequência cardíaca abaixo de 120 bpm ou dose baixa de fármacos indica pior prognóstico.

#### 4.2 Insuficiência coronariana crônica

**4.2.1 Uso da ecocardiografia sob estresse na doença arterial coronariana crônica** - A ecocardiografia sob estresse (ECO-estresse) é um método não invasivo estabelecido para avaliação de pacientes com doença arterial coronariana (DAC) obstrutiva suspeita ou conhecida, exercendo um importante papel na determinação do seu diagnóstico e prognóstico, na avaliação do impacto de terapias de revascularização, na detecção de viabilidade miocárdica e no auxílio às decisões terapêuticas. O estresse cardiovascular causa isquemia miocárdica em regiões supridas por uma artéria com grau significativo de estenose, e este fenômeno é manifestado por alteração transitória da contração segmentar, passível de ser detectado pela ecocardiografia bidimensional, com avaliação de todos os segmentos miocárdicos das diversas paredes do ventrículo esquerdo. Os métodos disponíveis para a indução do estresse são o esforço físico (esteira ou bicicleta ergométrica), a estimulação atrial transesofágica, o uso de drogas vasodilatadoras (dipiridamol e adenosina) ou de estimulantes adrenérgicos (dobutamina). A ECO-estresse apresenta boa acurácia para detecção de DAC significativa em pacientes com probabilidade pré-teste intermediária ou alta, com maior sensibilidade e especifici-

dade para o diagnóstico de DAC em relação ao teste ergométrico, além do valor adicional na localização e quantificação da isquemia miocárdica<sup>51</sup>. A acurácia da ECO-estresse pela dobutamina é semelhante aquela pelo esforço (83 e 85%, respectivamente), e um pouco menor com dipiridamol<sup>52</sup>. A adição de atropina a ECO-estresse farmacológica aumenta a acurácia e diminui a porcentagem de testes ineficazes, especialmente em pacientes sob uso de betabloqueador. A sensibilidade global é maior em pacientes com doença multiarterial do que em uniarteriais, em pacientes com infarto miocárdico prévio e naqueles com lesões >70% de obstrução<sup>51,52</sup>. É importante saber a probabilidade pré-teste da doença a ser avaliada, considerando-se história clínica, fatores de risco, exame físico e sintomas, especialmente a dor torácica. Assim, se um paciente assintomático apresenta um teste ergométrico com possível resultado falso-positivo, uma ECO-estresse negativa pode ser útil na diminuição da probabilidade de DAC.

A escolha do tipo de estresse deve basear-se no objetivo do exame e nas condições clínicas associadas, considerando-se as contra-indicações específicas para cada modalidade<sup>52</sup>. O teste com esforço físico está indicado em pacientes com capacidade de exercício preservada, aptos a realizar o teste ergométrico máximo e eficaz, ou para avaliação de angina de esforço. Pacientes com quadro clínico de insuficiência coronariana e impossibilitados de realizar esforço físico por razões ortopédicas, pulmonares, neurológicas ou vasculares devem ser submetidos à ecocardiografia com uso de estresse farmacológico, assim como pacientes com indicação de pesquisa de viabilidade miocárdica (com utilização da dobutamina).

Em pacientes com DAC crônica, assim como com a função ventricular esquerda em repouso, a isquemia miocárdica induzida pela ECO-estresse também tem valor prognóstico<sup>53</sup>. A presença de resultado negativo está associada a baixo risco de eventos cardiovasculares durante o acompanhamento, ao contrário do resultado positivo. Em pacientes com infarto miocárdico prévio, a ecocardiografia sob estresse pode ser útil na avaliação da presença, distribuição e se-

**Tabela XXIII - Indicações gerais da ecocardiografia sob estresse no diagnóstico e prognóstico da DAC crônica**

Indicação	Classe
Avaliação de isquemia miocárdica em indivíduos sintomáticos *	I
Avaliação de isquemia miocárdica em indivíduos assintomáticos com teste-ergométrico positivo ou duvidoso*	IIa
Avaliação de isquemia miocárdica em indivíduos com bloqueio de ramo esquerdo ou alterações que impeçam uma adequada análise eletrocardiográfica de isquemia (alterações ST-T repouso, digital, HVE, etc)*	I
Diagnóstico de isquemia miocárdica em pacientes selecionados com probabilidade pré-teste de grau intermediário ou alto para DAC*	IIb
Avaliação pré-operatória de cirurgia não-cardíaca de pacientes com DAC que não podem exercitar-se#	I
Avaliação da função ventricular esquerda global com exercício*	IIb
Avaliação inicial de indivíduos assintomáticos com baixa probabilidade de DAC	III
Reavaliação periódica de rotina de pacientes estáveis sem mudança na terapia	III
Exame para substituição rotineira do teste ergométrico em pacientes nos quais a análise eletrocardiográfica é adequada	III

\* Ecocardiografia sob estresse físico ou farmacológico.  
# Ecocardiografia sob estresse farmacológico.

**Tabela XXIV - Indicações da ecocardiografia sob estresse na avaliação de revascularização cirúrgica ou percutânea em pacientes com DAC crônica**

Indicação	Classe
Avaliação do significado funcional de lesões coronárias no planejamento de angioplastia transluminal percutânea ou cirurgia de revascularização*	I
Avaliação de viabilidade miocárdica (miocárdio hibernado) para planejamento de revascularização#	I
Avaliação de reestenose após revascularização em pacientes com recorrência de sintomas atípicos*	I
Avaliação de reestenose após revascularização em pacientes com recorrência de sintomas típicos*	IIa
Avaliação de rotina em pacientes assintomáticos após revascularização cirúrgica ou percutânea	III

\* Ecocardiografia sob estresse físico ou farmacológico.  
# Ecocardiografia sob estresse pela dobutamina.

verdade da isquemia miocárdica, com importantes implicações prognósticas<sup>54</sup>. A ECO-estresse pela dobutamina é útil também na estratificação de risco pré-operatório de pacientes com DAC, sobretudo em cirurgias vasculares de grande porte<sup>55</sup>.

A avaliação da reserva coronária pela ECO-estresse é útil para demonstrar o significado funcional de uma determinada obstrução coronária, a exemplo da indicação de angioplastia em pacientes com estenoses coronarianas de grau moderado ou na presença de múltiplas lesões. Além disto, a eco-estresse pode ser utilizada na avaliação de pacientes sintomáticos para detecção de reestenose após angioplastia ou obstrução do enxerto ou novas lesões após cirurgia de revascularização. Outra importante indicação da ecocardiografia sob estresse é a pesquisa de viabilidade miocárdica em pacientes com DAC crônica, em que a depressão da função contrátil miocárdica pode estar relacionada à necrose miocárdica ou por miocárdio hibernado, com importante implicações prognósticas<sup>56</sup>.

**4.2.2 Utilização do contraste ecocardiográfico de microbolhas** - O uso de contraste ecocardiográfico à base de microbolhas possibilita melhor definição dos bordos endocárdicos, permitindo avaliação mais adequada do espessamento miocárdico parietal e da função contrátil global e segmentar do ventrículo esquerdo, em repouso e sob estresse<sup>57</sup>. É útil e seguro nos pacientes com indicação de eco-estresse farmacológico, quando têm imagens subótimas em repouso, para melhorar delineamento de bordos<sup>58</sup>. O contraste pode também realçar o efeito Doppler no estudo de jatos regurgitantes ou estenoses valvares. Embora estudos experimentais em animais e em humanos tenham demonstrado a possibilidade do uso do contraste na avaliação da perfusão miocárdica<sup>59,60</sup>, seu uso na prática médica ainda está restrito a centros terciários, necessitando ainda de padronização da técnica.

**4.2.3 Visibilização das artérias coronárias e avaliação da reserva de fluxo coronariano** - A ecocardiografia transesofágica possibilita a visibilização da porção proximal das artérias coronárias. A análise das velocidades de fluxo no terço inicial da artéria coronária descendente anterior, associada ao uso de vasodilatadores (adenosina ou dipiri-

damol), permite avaliação não invasiva da reserva de fluxo coronariano, útil na determinação do significado funcional de estenose nesta artéria ou no estudo das alterações da microcirculação coronariana<sup>61</sup>. O desenvolvimento tecnológico tem permitido a visibilização da artéria coronária descendente anterior em sua porção média e distal pela ecocardiografia transtorácica, inclusive com medida da reserva de fluxo coronariano<sup>62</sup>.

A ecocardiografia de contraste com perfusão em tempo real associada à quantificação do fluxo miocárdico regional é uma técnica recente que permite a quantificação da reserva de fluxo coronariano<sup>63</sup>. Entretanto, a avaliação das artérias coronárias e a quantificação da reserva de fluxo pela ecocardiografia permanecem limitadas a pequenos estudos, não havendo consenso atual para seu uso clínico.

## 5. Hipertensão Arterial Sistêmica

Os efeitos estruturais e funcionais da hipertensão arterial sistêmica (HAS) sobre o miocárdio podem ser avaliados pela ECO-D, não só sobre a função sistólica ou diastólica, mas sobretudo em relação ao grau e formas de hipertrofia ventricular esquerda (HVE). O exame permite identificar e quantificar a hipertrofia miocárdica, com base na medida da espessura das paredes ventriculares e da massa do VE, bem como caracterizar o padrão geométrico ventricular, a partir da relação entre a massa ventricular e a espessura relativa das paredes. São caracterizados três tipos de padrão geométrico anormais do VE: a) hipertrofia concêntrica (aumento da massa do VE associada a aumento da espessura relativa da parede ventricular); b) hipertrofia excêntrica (aumento da massa do VE em associação à espessura relativa de parede ventricular normal) e c) remodelamento concêntrico (massa ventricular esquerda normal associada a aumento da espessura relativa da parede ventricular). Este último padrão se relaciona a pior prognóstico<sup>64</sup>. A avaliação da hipertrofia tem relevância clínica, pois representa fator de risco independente de morbimortalidade cardíaca<sup>64</sup>. Estes aspectos devem ser valorizados ao se decidir sobre início de tratamento em pacientes com HAS limítrofe. Embora esteja documentada a regressão da

Indicação	Classe
Avaliação da função ventricular esquerda global e segmentar em pacientes com imagens subótimas	I
Melhora do sinal Doppler em pacientes com imagem subótima	I
Delineamento de bordos endocárdicos durante a ecocardiografia sob estresse em pacientes com imagens subótimas em repouso	I
Uso rotineiro do contraste ecocardiográfico em todos os pacientes	III
Delineamento de bordos endocárdicos durante a ecocardiografia sob estresse em pacientes com janela acústica adequada	III
Avaliação de perfusão miocárdica	III

Indicação	Classe
Necessidade de avaliação da função ventricular ou do padrão de HVE para orientação terapêutica	I
Acompanhamento de dilatação ou disfunção VE já documentada na vigência de alteração no quadro clínico para orientação terapêutica	I
Detecção ou avaliação da repercussão funcional de doença coronária associada por meio de ecocardiografia de estresse	I
Avaliação de HVE em paciente com HAS limítrofe, sem alteração no ECG para orientar tratamento	Ila
Diagnóstico de disfunção diastólica associada ou não à disfunção sistólica	Ila
Estratificação de risco para avaliação prognóstica baseada na função do VE	Ila

HVE induzida pelo tratamento, não há consenso sobre o valor de exames periódicos para o acompanhamento da função ventricular ou da massa miocárdica, particularmente em pacientes assintomáticos. A presença de disfunção diastólica, de alterações valvares degenerativas associadas ou de doença coronária podem ser avaliadas, respectivamente pela ECO-D ou pela ECO sob estresse.

## 6. Doenças Cardioembólicas

Este termo engloba os processos embólicos que acometem o encéfalo (acidente vascular encefálico: AVE) e a circulação periférica (obstrução arterial aguda). Embora o tromboembolismo pulmonar constitua entidade individualizada, também merece investigação da fonte embólica, e será discutido em outro capítulo. O AVE de origem embólica oscila em torno de 20%, causado por fibrilação atrial não valvar, cardiopatia isquêmica, aneurisma ventricular, miocardiopatia dilatada, doença valvar reumática, dentre outros. Quando ocorre AVE na ausência de doença vascular cerebral demonstrável, é imprescindível a pesquisa de fonte embólica cardíaca ou extracardíaca (aorta), quer seja direta (trombos, vegetações, tumores) ou indiretas (anormalidades estruturais potencialmente embolígenas: aneurismas, miocardiopatias, forâmen oval patente, etc). A existência de múltiplos eventos acometendo diferentes territórios vasculares, bem como a oclusão aguda de um vaso periférico com a artéria femoral ou renal deve levantar a suspeita de embolia. Além do ecocardiograma transtorácico, pode-se contar com a ECO transesofágica, que é mais sensível e específica, sobretudo na detecção de trombos em átrio esquerdo (particularmente no apêndice atrial esquerdo), de contraste ecográfico espontâneo (marcador de estase sanguínea e precursor de trombos), de vegetações endocárdicas ocultas, de tumores intracardíacos embolígenos (mixomas e fibroelastomas), de aneurismas do septo interatrial, fôramen oval patente (embolia paradoxal) e de ateromas aórticos com

“debris” móveis (placas complexas, rotas e pedunculadas, com trombose recente). Essas condições podem passar despercebidas ao exame transtorácico, ou serem exclusivamente detectadas ao exame transesofágico, que tem maior impacto diagnóstico na pesquisa de trombos no apêndice atrial, pequenas vegetações ou trombos em próteses valvares, forame oval patente, aneurisma do septo interatrial e focos embolígenos da aorta torácica (placas de ateroma móveis ou “debris”). A pesquisa de forame oval patente necessita da ECO transesofágica associada ao uso de contraste com salina agitada e manobra de Valsalva. Essas medidas podem reduzir o número de AVE criptogênicos, transformando-os em cardioembólicos, sobretudo em pacientes jovens. Outros aspectos da fibrilação atrial são discutidos em capítulo especial.

## 7. Hipertensão Pulmonar, Tromboembolismo Pulmonar e Doenças Pulmonares

A ECO-D desempenha papel importante na definição da causa dos sintomas na suspeita de doenças pulmonares (DP), já que a dispnéia pode ter origem pulmonar ou cardíaca, além de avaliar a repercussão cardíaca de pneumopatias primárias. Nos pneumopatas, a janela paraesternal pode ser limitada pela hipersinsuflação pulmonar, que prejudica a transmissão do ultra-som. A despeito das dificuldades téc-

**Tabela XXVIII - Indicações da ecocardiografia nas doenças pulmonares e tromboembolismo pulmonar**

Indicação	Classe
Suspeita de hipertensão arterial pulmonar	I
Embolia pulmonar e suspeita de coágulos no interior do átrio ou ventrículo direitos ou da artéria pulmonar e seus principais ramos*	I
Diferenciação entre etiologia cardíaca e não cardíaca da dispnéia, nos quais os achados clínicos e laboratoriais são ambíguos*	I
Pesquisa de cianose de causa não esclarecida: detecção de “shunt” da direita para a esquerda ao nível do forâmen oval, canal arterial, defeitos septais etc.; diagnóstico de fistula pulmonar na síndrome hepato-renal ou em outras situações acompanhadas de hipertensão do sistema porta * #	I
Acompanhamento evolutivo das pressões da AP em portadores de HP submetidos a algum tipo de tratamento	I
Doença pulmonar na qual se suspeita de envolvimento cardíaco (“cor pulmonale”)	I
Avaliação do comportamento das pressões da AP durante o exercício ao eco de esforço	Ila
Avaliação de candidatos a transplante pulmonar ou a outros procedimentos para doença pulmonar avançada *	Ila
Avaliação da função do VD (sistólica e diastólica) e da massa ventricular direita	Ila
Doença pulmonar sem dados clínicos que possam sugerir o envolvimento cardíaco	III
Estudos para reavaliação da função do VD em portadores de DPOC sem mudanças do quadro clínico	III

\* o estudo transesofágico está indicado quando o exame transtorácico é insuficiente para o diagnóstico.  
# o uso de ecocardiografia com contraste salino pode ser necessário.

**Tabela XXVII - Indicações do ecocardiograma\* em pacientes com AVE ou outros eventos vasculares obstrutivos periféricos<sup>1-3</sup>**

Indicação	Classe
Oclusão aguda, em qualquer idade, de grande artéria central ou periférica	I
Paciente jovem (<45 anos) com evento cérebro-vascular agudo	I
Paciente acima de 45 anos com evento neurológico sem evidência de vasculopatia cerebral	I
AVE com vasculopatia cerebral pré-existente, com suspeita de embolia	I
Orientação terapêutica para o uso de anticoagulação	Ila
Evento neurológico agudo sobre doença cerebral pré-existente, com gravidade suficiente para ser a causa exclusiva do processo	Ilb
Pacientes com AVE nos quais o resultado da ECO-D não iria alterar o diagnóstico ou a conduta terapêutica	II

\* A ecocardiografia transesofágica pode fornecer informações adicionais àquelas obtidas por meio da ecocardiografia transtorácica.

nicas impostas pela doença pulmonar para avaliação ecocardiográfica, o exame pode dar informações importantes em boa parte dos pacientes. Uma alternativa é a obtenção de imagens por via subcostal. Casos especiais necessitam de estudo transesofágico.

Há certas limitações na avaliação funcional do ventrículo direito (VD), devido à sua conformação geométrica peculiar. A dificuldade no uso de métodos quantitativos no VD impõe o recurso da avaliação subjetiva desta câmara na prática. Nos casos crônicos (“cor pulmonale” crônico) causados por doença pulmonar obstrutiva crônica (DPOC) ou fibrose pulmonar, a repercussão da HP pode determinar dilatação e hipocinesia do VE, com alterações do formato e mobilidade do septo interventricular. São frequentes os refluxos valvares tricúspide e pulmonar, tanto no indivíduo normal como no portador de hipertensão arterial pulmonar, atingindo aproximadamente 70% da população<sup>65</sup>. A gravidade da hipertensão arterial pulmonar (HP), uma frequente complicação da DP, pode ser estimada quanto à sua severidade por meio da ECO-D. O método mais comum consiste na determinação da pressão sistólica da artéria pulmonar (AP) derivada da curva do refluxo tricúspide, quando presente<sup>65</sup>. Outras técnicas menos precisas incluem a avaliação da pressão diastólica da artéria pulmonar na vigência de refluxo pulmonar, e da pressão média da AP pela análise do fluxo da via de saída do VE.

No tromboembolismo pulmonar agudo (“cor pulmonale” agudo), a ECO-D pode contribuir na avaliação da repercussão hemodinâmica da HP instalada sobre o VD, como manifestações de episódios embólicos maciços ou submaciços. Pequenas embolias podem não provocar alterações funcionais detectáveis à ECO-D. O exame auxilia também na pesquisa da fonte embólica no coração direito e nas veias cavas, bem como possibilita a localização de trombos na AP e seu ramos proximais, principalmente na presença de trombos de maior tamanho. Entretanto, em geral apresenta baixa sensibilidade e especificidade para detectar embolia pulmonar<sup>66</sup>. Nesta situação, o acesso transesofágico pode ser útil.

## 8. Arritmias e Síncope

As arritmias podem resultar de uma alteração funcional eletrofisiológica ou anormalidade estrutural cardíaca. Palpitações são queixas frequentes, nem sempre relacionadas a arritmias, mas que necessitam de investigação de causa orgânica. A ECO-D é útil na identificação de substrato anatómico para arritmias (disfunções ventriculares, hipertrofia miocárdica, dilatação de câmaras, valvopatias, etc). Na presença de palpitações ou extra-sístoles benignas (ventriculares ou supraventriculares), a ECO-D deve ser indicada se houver suspeita de cardiopatia subjacente. Os pacientes com arritmias ventriculares originadas no ventrículo direito (morfologia de BRE) necessitam de ECO-D na busca de evidências de displasia arritmogênica de ventrículo direito. A displasia arritmogênica ventricular direita se caracteriza por peculiar envolvimento do ventrículo direito, instabilidade elétrica que precipita arritmias ventriculares, síncope e

Indicação	Classe
Arritmias ou palpitações com suspeita de cardiopatia estrutural	I
Arritmias em paciente com antecedente familiar de cardiopatia genética associada a arritmias (ex: miocardiopatia hipertrófica)	I
Displasia arritmogênica ventricular direita	I
S. Brugada (fibrilação ventricular idiopática) para excluir doença cardíaca estrutural	I
Avaliação pré e pós-ablação com suspeita de complicações	I
Arritmias que requerem tratamento	IIa
Auxílio em técnicas de ablação	IIa
Arritmia ventricular em pacientes candidatos a esportes competitivos	IIa
Evidência de pré-excitação no ECG	IIa
Pós-ablação sem evidência de complicações	IIb
ECO transesofágica em fibrilação auricular para estratificar risco embólico	IIb
Arritmia recorrente que não requer tratamento na presença de exame físico normal	IIb
Pré-excitação no ECG na ausência de anomalias cardíacas	IIb
Palpitações sem arritmia identificada e sem suspeita clínica de cardiopatia	III

morte súbita, em que o eco-D pode estabelecer critérios maiores de diagnóstico como severa dilatação, microneurismas e hipocinesia do ventrículo direito. As taquicardias ventriculares originadas no ventrículo esquerdo chamam a atenção para disfunção contrátil de ventrículo esquerdo. A ocorrência de fibrilação ventricular na ausência de qualquer alteração estrutural cardíaca é classificada como “doença elétrica primária” ou “fibrilação ventricular idiopática” descrita por Brugada<sup>67</sup>, na qual a ECO-D está indicada para excluir doença cardíaca estrutural.

### 8.1 Fibrilação atrial

A ECO-D transtorácica (ETT) deve ser realizada na avaliação inicial de todos os pacientes com fibrilação atrial (FA), a fim de se determinar o tamanho do átrio esquerdo (AE), o tamanho, espessura miocárdica e função do ventrículo esquerdo (VE), assim como para excluir doenças valvares, pericardiopatias ou miocardiopatia hipertrófica<sup>68</sup>. A análise das funções sistólica e diastólica ajudam na decisão terapêutica. Trombos ocorrem em 10% dos pacientes com fibrilação atrial, porém cerca de 2% embolizam, mesmo após restabelecimento da contração mecânica. A sensibilidade do ETT na detecção de trombos no AE varia de 33 a 60%, mas não é capaz de detectar trombos no apêndice atrial esquerdo (AAE). Já a sensibilidade da ECO transesofágica (ETE) na detecção de trombos no AE/AAE é de 92% e a especificidade de 98%. O ETE tem sido usado na FA para se estratificar pacientes em termos do risco de acidente vascular cerebral, para guiar a cardioversão (CV), para identificar pacientes em que a CV terá sucesso e que irão manter ritmo sinusal<sup>69</sup>. A incidência de 5 a 7% de eventos embólicos após a CV, em pacientes não anticoagulados, tem sido atri-

Indicação	Classe
Necessidade de CV a curto prazo quando não é possível aguardar três semanas prévias de anticoagulação oral	I
Pacientes com episódios embólicos com provável origem no apêndice atrial esquerdo	I
Pacientes com contraindicação à anticoagulação nos quais a decisão de CV depende do resultado do ETE	I
Pacientes com trombo no apêndice atrial esquerdo demonstrado em estudo prévio	I
Pacientes cuja decisão de CV depende do conhecimento de fatores prognósticos (função ventricular esquerda, valvulopatia mitral) (ecocardiografia transtorácica)	I
FA > 48 h de duração para decidir CV precoce com heparinização breve, sem anticoagulação oral prévia de 3 semanas (ACUTE)	I
FA aguda (< 48h de duração) com cardiopatia prévia	Ila
FA aguda (< 48h de duração) sem cardiopatia prévia	Ilb
Pacientes com valvulopatia mitral ou miocardiopatia hipertrófica com anticoagulação oral crônica adequada	Ilb
Pacientes com flutter atrial sem cardiopatia estrutural que necessitam CV	Ilb
CV elétrica de urgência (FA com instabilidade hemodinâmica, etc)	III
Pacientes com anticoagulação crônica prévia, INR terapêutico (2,0-3,0), sem valvulopatia mitral ou miocardiopatia (dilatada, hipertrófica)	III
Pacientes com ETE prévio recente comprovando ausência de trombo atrial esquerdo, sem novas alterações clínicas	III

buída ao deslocamento de trombo previamente existente. Contudo, estudos recentes demonstraram uma disfunção do AE e do AAE após reversão a ritmo sinusal, potencialmente tromboembolígena, o que explica os eventos embólicos em pacientes sem trombos ao ETE prévio à CV<sup>70</sup>. A exclusão de trombos intra-atriais pelo ETE possibilita redução do tempo de anticoagulação pré-CV<sup>71</sup>. O estudo multicêntrico ACUTE propôs uma alternativa segura e eficaz de anticoagulação breve com heparinização terapêutica endovenosa para pacientes com FA não valvular de duração superior a 48 horas, seguida de ETE para excluir trombo em AE/AEE, acompanhada de 4 semanas de anticoagulação oral após CV bem sucedida<sup>72</sup>. Esta opção parece ser adequada para pacientes com FA de início recente (<3 semanas) que necessitam CV precoce. Na FA aguda (<48h) há evidências recentes de formação de trombo no AAE em 14% dos pacientes nessa condição<sup>73</sup>, levantando a possibilidade de anticoagulação em pacientes de alto risco. Embora a presença de trombos no flutter pareça ser menor que na FA ou na FA/flutter<sup>74</sup>, não existem estudos sobre o papel da anticoagulação pré-CV e ETE nessa arritmia. Nesta situação, a presença de fatores de risco embólico (estenose mitral, miocardiopatia, ICC, embolia prévia) deve ser levada em consideração para a melhor estratégia terapêutica.

## 8.2 Síncope

As causas mais comuns de síncope são reflexos vasodpressores, bradí ou taquiarritmias. Sintomas como tonturas não rotatórias, acompanhadas de palidez, sudorese, es-

Indicação	Classe
Síncope em paciente com suspeita de cardiopatia estrutural	I
Síncope relacionada ao exercício	I
Síncope em atividade ocupacional de alto risco (ex: pilotos, motoristas, bombeiros, etc)	Ila
Síncope de etiologia obscura sem evidência clínica de cardiopatia	Ilb
Síncope recorrente de causa já estabelecida	III
Síncope neurogênica clássica ou de outra causa sabidamente não cardíaca	III

curecimento de visão, relacionados ou não aos esforços, devem ser investigadas, pois podem preceder síncope (pré-síncope). O papel do ECO-D na síncope se baseia na identificação de lesões estruturais, potencialmente arritmogênicas, como disfunção ventricular e/ou hipertrofia miocárdica, além de condições que possam causar hipofluxo cerebral, como obstrução à via de saída de entrada ou saída dos ventrículos por hipertrofia, trombos ou tumores, tromboembolismo ou hipertensão pulmonar e dissecação aórtica. A justificativa do uso de ecocardiograma no estudo de síncope de origem desconhecida, como rotina, é controversa, uma vez que os estudos são retrospectivos.

## 9. Massas Intracardíacas e Tumores Cardíacos

Massas cardíacas identificáveis pela ecocardiografia transtorácica, e se necessário pela técnica transesofágica, incluem tumores cardíacos primários ou secundários. As massas intracardíacas sésseis ou pedunculadas, devem ser diferenciadas entre tumores, trombos, vegetações endocárdicas bacterianas, ou vegetações trombóticas não bacterianas das colagenoses e doenças consumptivas (marfânticas), pelo contexto clínico do paciente. A massa pode ser um achado ocasional em exame de rotina, ou ser suspeitada em vigência de processos embólicos múltiplos, neurológi-

Indicação	Classe
Avaliação de quadros clínicos que sugiram a possibilidade de massa intracardíaca de natureza não esclarecida, cuja decisão terapêutica envolvendo cirurgia ou anticoagulação depende do resultado do exame *	I
Acompanhamento evolutivo após remoção cirúrgica de massas com possibilidade de recorrência*	I
Pacientes com neoplasia maligna e possibilidade de envolvimento cardíaco*	I
Rastreamento de pacientes com condições predisponentes à formação de massas intracardíacas, mas sem evidências clínicas	Ila
Pacientes cujo resultado da ECO-D não terá impacto na decisão terapêutica	III

\* considerar a complementação com eco transesofágico, quando necessário.



cos ou periféricos, febre prolongada, variações auscultatórias de sopros cardíacos, ou possibilidade de malignidade com acometimento de câmaras cardíacas ou do espaço pericárdico. Os tumores mais comuns no adulto são de natureza benigna, representados pelo mixoma, e menos freqüente pelo fibroelastoma, ambos com potencial embolígeno, quando pedunculados e móveis. Mais raros são os tumores malignos como sarcomas e linfomas infiltrando as paredes cardíacas, ou invadindo as cavidades como os hipernefomas, melanomas e tumores torácicos primários. Massas intramiocárdicas podem sugerir fibromas, ou rabiomiomas quando múltiplas e presentes em crianças. Derrames pericárdicos recorrentes de causa indeterminada devem levantar a suspeita de metástase pericárdica<sup>1-3</sup>.

## 10. Doenças do Pericárdio

A ECO-D transtorácica é o método mais usado para avaliação semiquantitativa do derrame pericárdico e suas conseqüências hemodinâmicas, que dependem não só do volume de líquido coletado, mas sobretudo da velocidade de sua instalação. São necessários múltiplos planos para a caracterização de derrame septado, comum no pós-operatório de cirurgia cardíaca sob a forma de hematoma pericárdico. Conteúdos sólidos podem ser reconhecidos no interior do espaço pericárdico, associados a líquido (gordura epicárdica, grumos de exsudato, fibrina, coágulos ou massas tumorais, geralmente metastáticas), porém não podem ser diferenciados de forma precisa. Sinais de restrição externa podem ser determinados e necessitam de exames evolutivos para detectar precocemente o tamponamento cardíaco, que é um processo dinâmico. Inicia-se com colapso das câmaras direitas, evolui para acentuação das variações respiratórias dos fluxos transvalvares, e sinais de pletora da veia cava inferior, que podem anteceder as manifestações clínicas de tamponamento. Pericardites “secas”, fibrinosas por vezes não se acompanham de derrame pericárdico.

O espessamento pericárdico é um achado inespecífico, dependente de fatores técnicos. A pericardite constritiva pode ocorrer sem calcificações pericárdicas evidentes, mas pode ser suspeitada pelas alterações hemodinâmicas, que resultam nas variações fásicas respiratórias de fluxos das valvas cardíacas e veias hepáticas, além da pletora da veia cava inferior. Em exames inconclusivos para derrame, espessamento ou constrição pericárdica, um ECO transesofágico deverá ser realizado.

Cistos pericárdicos, tumores císticos e agenesia de pericárdio constituem outras situações menos freqüentes que podem ser diagnosticadas à ECO-D<sup>1-3</sup>.

## 11. Doenças da Aorta Torácica, Artéria Pulmonar, Veias Cavas e Pulmonares

A porção proximal da aorta ascendente, do arco aórtico e do tronco da artéria pulmonar podem ser avaliados pela ECO transtorácica (ETT). As janelas supraesternal e subcostal são utilizadas para complementação do estudo das veias cavas, pulmonares e da aorta abdominal proximal. Uma adequada visibilização das porções transversa e descendente da aorta torácica, do segmento proximal dos ramos da artéria pulmonar, da desembocadura das veias pulmonares e da das veias cavas necessita do exame transesofágico (ETE). Nas síndromes aórticas agudas (dissecção aórtica, hematoma intramural e úlcera aterosclerótica penetrante), bem como nos aneurismas aórticos verdadeiros (não complicados, ou com suspeita de rotura), o envolvimento proximal da aorta pode ser suspeitado ao ETT, necessitando do ETE para melhor acurácia diagnóstica da doença, da extensão do envolvimento, da caracterização dos orifícios de entrada e das luzes verdadeira e falsa, e de eventuais complicações (derrame pericárdico, insuficiência aórtica). Trauma torácico fechado com suspeita de transecção aórtica exige o ETE na ausência de complicações esofágicas. O ETE

Avaliação	Classe
Suspeita de derrame pericárdico por doença pericárdica primária (pericardite quilotórax exsudativa) ou secundária (sangramento, metástase, mixedema, hidropericárdio, quilotórax, etc)	I
Suspeita de processo restritivo externo por doença pericárdica primária (pericardite constritiva) ou secundária (compressão tumoral)	I
Estudos evolutivos para avaliação de derrames recorrentes ou para detecção precoce de processo constritivo	I
Suspeita de tamponamento por hemorragia secundária a trauma torácico, perfuração iatrogênica durante cateterismo, rotura de parede ventricular durante infarto agudo do miocárdio e dissecção aórtica	I
Monitoramento de punção pericárdica guiada por ecocardiograma	Iia
Exame de rotina para pequenos derrames em pacientes estáveis	III
Pesquisa de espessamento pericárdico sem repercussão hemodinâmica	III

Indicação	Classe	
	ETT	ETE
Dissecção aórtica e suas variantes (hematoma intramural, úlcera aterosclerótica penetrante)	Iia	I
Aneurismas aórticos verdadeiros (ateroscleróticos, Marfan e doenças do tecido conjuntivo)	I	I
Rotura traumática da aorta (dissecção ou transecção)	Iia	I
Doenças degenerativas (aterotrombose) ou inflamatórias (arterites) da aorta torácica, com fenômenos tromboembólicos ou oclusões arteriais crônicas	Iia	I
Acompanhamento evolutivo de dissecções ou suas variantes, após tratamento conservador, procedimentos intervencionistas (“stent”), ou cirurgia, sem complicações	I	Iia
Acompanhamento evolutivo de dissecções ou suas variantes, após tratamento conservador, procedimentos intervencionistas (“stent”), ou cirurgia, com suspeita de progressão ou complicação	I	I
Rastreamento familiar de parentes de pacientes com síndrome de Marfan ou outras doenças do tecido conjuntivo	I	I
Suspeita de arterite de Takayasu	I	I

também é necessário na avaliação da aorta como fonte embolígena na suspeita de aterotrombose da aorta torácica com a formação de placas ateroscleróticas móveis, associadas a trombos, ou placas ulceradas complexas, com espessura superior a 4 mm. Nas doenças inflamatórias crônicas, como na arterite de Takayasu, o ETT pode detectar complicações (dilatação da aorta ascendente, insuficiência aórtica), e o ETE pode caracterizar o espessamento parietal e a perda de elasticidade das paredes aórticas<sup>1-3</sup>.

## 12. Cardiologia Pediatria, Cardiologia Fetal e Cardiopatias Congênitas no Adulto

A ecocardiografia tornou-se o método diagnóstico definitivo para o reconhecimento e acompanhamento das cardiopatias congênitas e adquiridas no grupo pediátrico, o que diminui a necessidade de exames invasivos, facilitando a conduta médica ou cirúrgica. Serão descritas as indicações habituais do exame nas formas congênitas e adquiridas das doenças cardíacas no feto, no recém-nascido, na infância e adolescência, além das doenças congênitas em adultos.

### 12.1 Ecocardiografia fetal

Considerando a importância prognóstica do diagnóstico intra-uterino de cardiopatias congênitas e arritmias graves, todos os esforços devem ser mobilizados no senti-

do de se avaliar o coração fetal em todas as gestações através da ecocardiografia fetal<sup>75-77</sup>. A ecocardiografia fetal passou a ser ferramenta fundamental para o diagnóstico cardiológico intra-uterino. A implicação imediata desse fato é a de que muitas cardiopatias graves, com necessidade de atendimento clínico-cirúrgico de emergência logo após o nascimento, passaram a ter seu diagnóstico conhecido ainda na vida intra-uterina, propiciando o planejamento antecipado das ações a serem adotadas pela equipe médica no pós-parto imediato<sup>78-80</sup>. O exame pode ser realizado no primeiro trimestre, tanto por via transvaginal como transabdominal. Entretanto, é a partir da 18ª semana de gestação, até o termo, que todas as alterações estruturais ou funcionais do coração fetal podem ser identificadas<sup>81</sup>. Sugere-se utilizar a análise segmentar para identificação e descrição das estruturas cardíacas, e estudo pelas técnicas de Doppler pulsátil e mapeamento de fluxo em cores para a avaliação dos fluxos nas grandes artérias, valvas e cavidades cardíacas, assim como canal arterial, ducto venoso, veias pulmonares, sistema venoso abdominal, artéria e veia umbilicais e artéria cerebral média.

### 12.2 Ecocardiografia em recém-nascidos

Nas indicações da ecocardiografia para o grupo de pacientes recém-nascidos deve-se levar em conta a fisiologia cardiovascular de transição do feto para a fase pós-natal, assim como a freqüente coexistência de doenças pulmonares<sup>82-84</sup>.

### 12.3 Ecocardiograma em lactentes, crianças e adolescentes

Em lactentes, crianças e adolescentes, as principais indicações da Doppler-ecocardiografia incluem alterações da

Tabela XXXV - Indicações da ecocardiografia fetal

Indicação	Classe
Deteção ou exclusão de anormalidades cardíacas fetais como rotina da avaliação pré-natal, independentemente da presença de fatores de risco para cardiopatias	I
Translucência nucal aumentada no primeiro trimestre	I
Deteção ou suspeita de alterações cardíacas à ultra-sonografia obstétrica	I
Presença de alterações do ritmo cardíaco	I
Presença de fatores de risco materno-familiar para cardiopatias	I
Cariótipo alterado	I
Diabetes materno	I
Lupus eritematoso sistêmico ou outra colagenose materna	I
Exposição a agentes teratogênicos	I
Uso materno de indometacina, aspirina, anti-inflamatórios e outros medicamentos que interfiram no metabolismo da prostaglandina	I
Anormalidades extracardíacas detectadas à ultra-sonografia obstétrica	I
História de perdas fetais anteriores	I
Retardo do crescimento intra-uterino	I
Oligodrâmnio ou polidrâmnio	I
Hidropsia fetal não imunológica	I
Idade materna avançada	I
Uso materno de substâncias com potencial efeito deletério sobre o coração fetal (álcool, fumo e drogas com ação sobre o sistema nervoso central)	I
Infecções virais ou parasitárias maternas	I
Avaliação do coração fetal no primeiro trimestre da gestação por ecocardiografia transvaginal	IIb

Tabela XXXVI - Indicações para ecocardiografia no recém-nascido

Indicação	Classe
Cianose, desconforto respiratório, insuficiência cardíaca	I
Anormalidades cromossômicas ou anomalias extracardíacas com probabilidade de coexistir com cardiopatia	I
Ausência de melhora esperada da função cardiopulmonar em prematuro com doença pulmonar	I
Doença sistêmica materna associada a morbidade neonatal	I
Sopro intenso ou outra anormalidade cardíaca	I
Síndrome com herança dominante associada a cardiopatia ou incidência em vários membros da família	I
Cardiomegalia ao RX-tórax	I
Dextrocardia, anomalias de situs visceral ou pulmonar ao exame clínico, ECG ou radiografia.	I
Arritmias e/ou distúrbios da condução elétrica	I
Hidropisia fetal não imunológica	I
Acompanhamento de neonato submetido a fechamento de canal arterial.	I
Sopro suave na borda esternal inferior esquerda	IIa
Dificuldade de crescimento na ausência de anormalidade clínica definida	IIa
Síndrome associada a cardiopatia congênita sem evidência clínica de anormalidade cardíaca	IIb
Ritmo cardíaco ectópico fetal não sustentado e ausência de arritmia pós-parto	III

Tabela XXXVII - Indicações para ecocardiografia em lactentes, crianças e adolescentes	
Indicação	Classe
Sopro atípico ou patológico ou outra evidência de anormalidade cardíaca	I
Cardiomegalia à radiografia	I
Dextrocardia, anomalias de situs visceral ou pulmonar ao exame clínico, ECG ou radiografial	I
Determinação do momento adequado para tratamento clínico ou cirúrgico de paciente com defeito cardíaco conhecido.	I
Avaliação pré-operatória imediata para orientação de manuseio cirúrgico em paciente com defeito cardíaco conhecido	I
Mudança evolutiva no quadro clínico de paciente com defeito cardíaco conhecido	I
Arritmias e/ou distúrbios da condução elétrica do coração	I
Avaliação pós-operatória com suspeita clínica de lesão residual ou anormalidade recorrente, função contrátil diminuída, hipertensão arterial pulmonar, trombo, septicemia, ou derrame pericárdico	I
Síndrome com herança dominante associada à cardiopatia ou com incidência em vários membros da família	I
História familiar de doença miocárdica transmitida geneticamente	I
Fenótipos de síndrome de Marfan ou Ehlers-Danlos	I
Doença neuromuscular associada ao envolvimento miocárdico	I
Síndrome associada à alta incidência de cardiopatia congênita sem evidência clínica de anomalia cardíaca	I
Síncope ou dor precordial induzida por esforço físico	I
Febre prolongada sem causa aparente em paciente com cardiopatia congênita	I
Sopro funcional em paciente assintomático	IIa
Retardo de crescimento na ausência de anormalidade clínica definida.	IIb
Avaliação pós-operatória recente sem suspeita de lesão residual	IIb
Avaliação pós-operatória tardia de paciente assintomático, sem anormalidade clínica ou recorrente	III
Dor torácica de origem músculo-esquelética em paciente assintomático	III

anatomia, da função, da morfogênese e do ritmo cardíaco. O principal papel do exame está na completa caracterização da lesão de pacientes com suspeita clínica, na avaliação da história natural, no reconhecimento e na prevenção de mudanças secundárias, assim como na resposta ao tratamento dispensado<sup>85-96</sup>.

#### 12.4 Crianças com cardiopatias adquiridas

A Doppler-ecocardiografia permite informações importantes na avaliação das principais categorias de cardiopatias adquiridas no grupo pediátrico. Tais cardiopatias ocorrem principalmente em doenças sistêmicas associadas a processos inflamatórios, drogas cardiotoxícas, transplante cardíaco, doença parenquimatosa pulmonar e trombos<sup>97-101</sup>.

#### 12.5 Adultos com cardiopatias congênicas

Pacientes adultos podem apresentar cardiopatias congênicas diagnosticadas na infância, não operadas ou que foram previamente submetidas a cirurgia paliativa ou corretiva. Alguns podem manifestar tardiamente cardiopatias congênicas não diagnosticadas na infância<sup>102</sup>.

Tabela XXXVIII - Indicações para ecocardiografia em cardiopatias adquiridas no grupo pediátrico	
Indicação	Classe
Avaliação inicial e reavaliações de pacientes com diagnóstico suspeito ou confirmado de síndrome de Kawasaki, miopericardites, HIV e febre reumática.	I
Pós-transplante cardíaco, para monitorização de sinais de rejeição, trombo e crescimento cardíaco	I
Avaliação inicial e reavaliação de pacientes em uso de droga cardiotoxíca	I
Evidência clínica de doença miocárdica	I
Insuficiência renal grave e evidência de anormalidade cardíaca	I
Avaliação de doadores para transplante cardíaco	I
Hipertensão arterial pulmonar	I
Evento trombo-embólico	I
Septicemia, insuficiência cardíaca direita e cianose em paciente com cateter venoso	I
Embolização sistêmica ou pulmonar em paciente com <i>shunt</i> cardíaco e com cateter venoso	I
Síndrome da veia cava superior em paciente com cateter venoso	I
Diagnóstico de provável febre reumática em atividade	I
Septicemia	IIa
Fibrose cística sem evidência de <i>cor pulmonale</i>	IIa
Acompanhamento de pacientes após febre reumática sem evidência de envolvimento cardíaco	IIb
Avaliação tardia após pericardite, sem evidências de pericardite recorrente ou pericardite crônica	IIb
Acompanhamento tardio de síndrome de Kawasaki sem evidência de anormalidade coronariana na fase aguda	III
Avaliação de rotina em paciente assintomático com cateter venoso	III

Tabela XXXIX - Indicações para ecocardiografia em adultos com cardiopatias congênicas	
Indicação	Classe
Suspeita clínica evidenciada por sopro, cianose, insaturação arterial, anormalidade ao ECG ou radiografia	I
Mudança no quadro clínico em paciente com cardiopatia congênita conhecida	I
Dúvidas do diagnóstico original ou anormalidades estruturais ou hemodinâmicas não esclarecidas em paciente com cardiopatia congênita conhecida	I
Acompanhamento periódico de pacientes com cardiopatia congênita nos quais a avaliação da função contrátil e do refluxo valvar atrioventricular é necessária.	I
Acompanhamento da pressão arterial pulmonar em pacientes com cardiopatias com fator de risco adicional para hipertensão pulmonar	I
Orientação de cateterismo intervencionista terapêutico (valvotomia, ablação por radiofrequência, fechamento percutâneo da comunicação interatrial de canal arterial)	I
Acompanhamento anual ou bienal de pacientes com cardiopatia congênita com repercussão hemodinâmica conhecida, sem evidência de mudança na condição clínica	IIb
Acompanhamento de pacientes com comunicação interventricular (potencial para modificações morfológicas evolutivas)	I
Exames periódicos em pacientes operados de PCA, CIA, CIV, coarctação da aorta ou valva aórtica bivalvular, sem mudanças na condição clínica.	III
Acompanhamento de pacientes com cardiopatias sem significado hemodinâmico, sem mudança na condição clínica	III

Tabela XL - Indicações para ecocardiografia transesofágica no grupo pediátrico	
Avaliação	Classe
Cardiopatias com informações insuficientes pelo exame torácico	I
Orientação de cateterismo intervencionista terapêutico (valvotomia, ablação por rádio-frequência, fechamento percutâneo de comunicação interatrial, de comunicação interventricular e de canal arterial).	I
Monitoração de procedimentos cirúrgicos com riscos de <i>shunt</i> , refluxos ou obstruções residuais, ou disfunção miocárdica ventricular.	I
Avaliação de derivação cirúrgica intra-atrial em casos com pressão venosa central elevada, com dilatação das cavidades atriais, aumento da cianose ou aparecimento de arritmia.	I
Suspeita de trombos ou vegetações em paciente com prótese, cateter intravascular ou retallo cirúrgico.	I
Avaliação pós-operatória periódica de cirurgias tipo Fontan para detecção de trombos	IIb
Anomalias estruturais do esôfago.	III

Tabela XLI - Indicações para ecocardiografia sob estresse no grupo pediátrico	
Indicação	Classe
Pesquisa de insuficiência coronária em crianças pós-transplante cardíaco tardio	I
Pesquisa de insuficiência coronária em crianças com doença de Kawasaki, pós-operatório de cirurgia de Jatene, pós-operatório de origem e trajetos anormais das artérias coronárias e fistulas coronário-cavitárias	IIa
Função ventricular nas miocardiopatias e nas insuficiências valvares mitral e aórtica	IIa
Pesquisa de insuficiência coronária em crianças com atresia pulmonar com septo ventricular íntegro, dislipidemia, diabetes mellitus insulino-dependente, estenose aórtica supraalvar	IIb
Avaliação do comportamento do gradiente de pressão em cardiomiopatia hipertrofica, estenoses valvares pulmonar e aórtica	IIb

Tabela XLII - Indicações de ecocardiografia em indivíduos adultos sem sintomas cardíacos	
Indicação	Classe
Paciente com história familiar de doença cardiovascular geneticamente transmitida	I
Parentes de 1º grau de pacientes com cardiomiopatia dilatada idiopática	I
Potencial doador para transplante cardíaco	I
Paciente com fenótipo de síndrome de Marfan ou doença relacionada a tecido conectivo	I
Avaliação inicial e acompanhamento de pacientes em tratamento quimioterápico cardiotoxico	I
Pacientes com doença sistêmica com potencial comprometimento cardíaco	IIb
População em geral com avaliação de rotina em assintomáticos	III

## 12.6 Ecocardiografia transesofágica em cardiologia pediátrica

A ecocardiografia transesofágica adiciona importantes informações para a avaliação cardiológica, oferecendo excelente resolução de estruturas cardíacas e paracardíacas na maioria dos pacientes no grupo pediátrico, principalmente nos casos em que a definição das imagens pelo exame transtorácico é inadequado. Além disso, a técnica pode ser utilizada em associação com o cateterismo na orientação de procedimentos terapêuticos ou durante o período intraoperatório para a avaliação imediata dos resultados cirúrgicos<sup>102</sup>.

## 12.7 Ecocardiografia sob estresse em cardiologia pediátrica

Largamente utilizada em adultos, a ecocardiografia sob estresse pode também ser útil em crianças com cardiopatias congênitas ou adquiridas na infância. O estresse pode ser com esforço físico ou farmacológico<sup>103</sup>.

## 13. Uso do Ecocardiograma em Situações Específicas

### 13.1 Na sala de emergência e no paciente criticamente enfermo sob cuidados intensivos

Nos pacientes graves na sala de emergência, assim como nos pacientes críticos de UTI, de unidade pós-operatória, o ECO em geral determina grande impacto nas tomadas imediatas de decisão e nos resultados terapêuticos. Nesta categoria incluem-se aqueles com dor torácica, instabilidade hemodinâmica, hipotensão ou choque circulatório de causa não esclarecida, dispnéia súbita ou franca insuficiência respiratória aguda, que necessitam de uma ágil ferramenta de avaliação da função ventricular e/ou valvar, do estado volêmico e de eventuais processos de tamponamento pericárdico, tromboembolismo pulmonar ou dissecação aórtica. Outro grupo importante de pacientes críticos que se beneficiam do diagnóstico imediato da ECO, diz respeito à pesquisa de fonte embolígena ou de febre de origem indeterminada (afastar endocardite infecciosa nos pacientes com múltiplas vias de entrada: cateteres, sondas, curativos, etc). Algumas particularidades nesses doentes acrescentam dificuldades técnicas ao exame: ventilação mecânica, curativos torácicos ou abdominais, decúbito dorsal obrigatório, inconsciência com impossibilidade de cooperação, além de sondas, cateteres, eletrodos, que prejudicam a análise pelas janelas transtorácica ou subcostal habituais. Nesta situação, o uso da ECO transesofágica traz vantagens relevantes, pela sua rapidez, acurácia e versatilidade, sobre outras modalidades de diagnóstico de imagem, sobretudo pelo fato de ser facilmente transportável até o ambiente de UTI, na impossibilidade de locomoção do paciente grave e instável. O uso de aparelhos portáteis (*hand-carried ultrasound*) tem sido proposto para avaliação rápida e focalizada em certas urgências médicas, porém seu real valor sobre a aparelhagem convencional ainda não está estabelecido.

### 13.2 No Paciente politraumatizado

Tais pacientes constituem outra parcela que se beneficia do rápido diagnóstico de tamponamento cardíaco, con-

tusão cardíaca e traumas da aorta torácica (dissecção, transecção), que constituem emergências médicas. Pelos mesmos motivos anteriores, estes doentes apresentam limitações técnicas para realização do ECO transtorácico, acrescida da possibilidade de enfisema subcutâneo, que impede a visualização do coração por esta via. O uso da ECO transesofágica pode contornar o problema, exceto na suspeita de perfuração de esôfago nos traumas fechados ou por objetos penetrantes.

### 13.3 Avaliação cardiológica de rotina em assintomáticos (*check-up*) ou rastreamento populacional de cardiopatia (*screening*)

Embora seja um método sem risco, o custo financeiro do ECO impede seu uso indiscriminado, não sendo indicado para levantamentos sistemáticos de possíveis cardiopatias em populações assintomáticas. Abaixo, estão indicadas as situações do uso deste método.

### 13.4 Avaliação cardiológica na gestação

A gestação normal se caracteriza por adaptações cardiocirculatórias fisiológicas frente à demanda metabólica aumentada, com manifestações clínicas que podem sugerir envolvimento cardíaco (dispnéia, sopros, palpitações, edema periférico). A ECA-D pode ser realizada na suspeita de cardiopatia e gravidez, sem prejuízo ao feto. Mínimos aumentos das cavidades cardíacas, sobretudo das direitas, sem ultrapassar os parâmetros normais, podem ocorrer na gravidez normal como resultado do aumento da volemia, sem comprometimento da função ventricular. Podem ser observados refluxos multivalvares fisiológicos, à exceção do refluxo aórtico<sup>104</sup>. A presença de aumento anormal do ventrículo esquerdo em gestantes assintomáticas deve exigir esclarecimento e acompanhamento, devido à possibilidade de desenvolvimento de miocardiopatia específica periparto. Gestantes com valvopatia estável devem realizar eco trimestral<sup>105</sup>, ou quando houver mudanças de sintomas. Em valvopatias na gestação deve ser lembrada a possibilidade do aumento transitório de gradientes valvares, resultante do aumento do débito cardíaco. Dilatação da raiz aórtica e da aorta ascendente merecem atenção especial, sobretudo em parentes de 1º grau de portadores de síndrome de Marfan.

### 13.5 No coração do atleta

Certas atividades físicas contínuas determinam adaptações fisiológicas em função da natureza do trabalho desenvolvido, que devem ser diferenciadas de cardiopatia estrutural. Embora a morte súbita durante atividades esportivas seja reconhecida entre pessoas que desconheciam doença prévia, o uso rotineiro de ECO em atletas competitivos sem suspeita clínica de cardiopatia não parece justificável.

### 13.6 Ecocardiograma intra-operatório de cirurgia cardíaca e não cardíaca

No campo da cirurgia cardíaca, o uso de ecocardiografia intraoperatória ganhou impulso com a técnica transesofágica, com superior vantagem à técnica epicárdica em adul-

Tabela XLIII- Indicações para ecocardiografia transesofágica intra-operatória	
Indicação	Classe
Valvoplastia mitral ou aórtica, cirurgias valvares complexas com reimplante de artérias coronárias (homoenxerto, cirurgia de Ross)	I
Cirurgia de dissecção aórtica com substituição valvar amortecida	I
Cirurgia de cardiomiopatia hipertrófica obstrutiva	I
Cirurgia de defeitos cardíacos congênitos com uso de circulação extracorpórea	I
Cirurgia de endocardite infecciosa sem definição prévia da extensão do processo	I
Instabilidade hemodinâmica grave, sem respostas a medidas terapêuticas, com dificuldade de saída de circulação extra-corpórea, e dúvidas quanto ao grau de disfunção ventricular ou da presença de defeito cirúrgico residual	I
Instabilidade hemodinâmica grave instalada, refratária às medidas terapêuticas	I
Durante cirurgias extra-cardíacas, com suspeita de disfunção ventricular	
Instalação de dispositivos intracardíacos (ex: "port-access")	I
Substituição valvar por prótese	IIa
Cirurgia de Maze, correção de dissecção aórtica sem troca valvar	IIa
Correção de aneurisma ventricular, ressecção de tumor ou de trombos	IIa
Deteção de ar intracavitário, ou embolia aérea durante cardiopatia com extracorpórea, transplante cardíaco e cirurgia neurológica.	IIa
Procedimentos cirúrgicos com alto risco de isquemia miocárdica, infarto do miocárdio ou instabilidade hemodinâmica	IIa
Avaliação da função ventricular durante e após revascularização miocárdica sem circulação extracorpórea	IIb
Avaliação de cirurgia de pericárdio	IIb
Avaliação de isquemia induzida por estresse farmacológico, estudo de perfusão miocárdica, de anatomia coronariana e de patência de enxertos coronarianos	IIb

to e crianças, principalmente com o desenvolvimento de transdutores pediátricos. O impacto desta técnica é variável de acordo com a natureza do procedimento cirúrgico, sendo útil para orientação ao cirurgião de aspectos anatômicos ou funcionais em tempo real, para detecção imediata de defeitos residuais ou complicações passíveis de correção antes da saída de circulação extracorpórea<sup>106</sup>. O procedimento pode ser utilizado também em cirurgia cardíaca sem circulação extracorpórea<sup>107</sup>. Em cirurgias extra-cardíacas, o uso do ETE intra-operatório tem se difundido para monitorização contínua da função ventricular em pacientes com doença arterial coronariana conhecida ou suspeita, particularmente em cirurgias vasculares arteriais de grande porte. O procedimento pode causar disfagia pós-operatória em adultos. Discreto comprometimento superficial do esôfago pode ocorrer em crianças. A heparinização sistêmica não é, via de regra, contra-indicação à intubação esofageana prolongada, e complicações hemorrágicas do esôfago são raras.

### 13.7 Orientação de procedimentos intervencionistas na sala de hemodinâmica

O ecocardiograma é necessário como técnica auxiliar na sala de cateterismo, em certos procedimentos terapêuticos

intervencionistas, pelo método transtorácico (ETT) ou transesofágico (ETE). Seu emprego não se restringe unicamente ao procedimento, sendo de igual importância na seleção dos candidatos e no acompanhamento tardio dos resultados. A atrioseptostomia de Raskind, procedimento intervencionista pioneiro realizado na sala de cateterismo, continua sendo amplamente empregada nos dias atuais. Em ocasiões especiais, pode ser realizada à beira do leito, sob orientação exclusiva do ETT, quando não há disponibilidade de sala de cateterismo ou quando a remoção do paciente da sala de cuidados intensivos representa risco importante<sup>108</sup>. Na oclusão de defeitos septais atriais por dispositivos introduzidos por via percutânea, é indispensável o ETE não só para seleção de candidatos, mas sobretudo na sala de hemodinâmica para posicionamento e liberação da prótese, além da avaliação imediata de “shunts” residuais (classe I), bem como seguimento tardio<sup>109,110</sup>. O ETE pode ser útil para implante de endopróteses aórticas para tratamento de aneurismas, dissecções, hematomas ou úlceras parietais da aorta torácica (classe IIB)<sup>106</sup>. O uso rotineiro da ECO na sala de hemodinâmica para oclusão do canal arterial, bem como para valvoplastia mitral, valvoplastia pulmonar ou aórtica e aortoplastia de coarctações aórticas, não é indispensável, exceto para avaliação imediata de complicações. Durante estudos eletrofisiológicos para ablação por radiofrequência de focos de fibrilação atrial com

cateter o ETE pode ser utilizado. Nesta situação, o estudo com ultra-som intracardiaco poderá ser rotineiro no futuro. Embora raros, os ferimentos iatrogênicos na sala de hemodinâmica, suspeita de perfuração cardíaca e tamponamento, exigem a realização imediata de eco.

### 13.8 Doenças sistêmicas com envolvimento cardíaco

A indicação de ECO em doenças sistêmicas vai depender da prevalência de cardiopatia associada, das características do envolvimento cardíaco peculiar a cada situação e da suspeita clínica de envolvimento cardíaco, a exemplo da relação da doença arterial coronariana e diabetes. Pacientes renais crônicos podem desenvolver hipertrofia miocárdica importante, que dificulta a pesquisa de isquemia miocárdica por coronariopatia. Um padrão de hipertrofia miocárdica concêntrica e difusa ao ecocardiograma pode ser encontrado na amiloidose. Certas neoplasias (mama, pulmão, etc) podem determinar metástases pericárdicas silenciosas detectáveis ao ECO. O ECO é necessário para acompanhamento da função miocárdica durante quimioterapia por drogas cardiotoxícas. O ECO também é útil na avaliação cardiológica de certas colagenoses, como no lupus eritematoso sistêmico, que pode determinar derrame pericárdico e vegetações valvares trombóticas não bacterianas, e na esclerodermia (hipertensão pulmonar).

## Referências

- Lima CO, Martinez EE, Franken RA et al. Consenso Socesp-SBC sobre Ecocardiografia-Capítulo dos Consensos sobre Métodos em Cardiologia. Arq Br Cardiol 1995; 65: 459-68.
- Barbosa ET. Critérios para solicitação de exames complementares do aparelho cardiovascular. Comissão de Legislação, Ética e Defesa Profissional da SBC. Arq Br Cardiol 1997; 68: <http://publicacoes.cardiol.br/consenso/6803/>.
- Cheitlin MD, Armstrong WF, Aurigemma GP et al. ACC/AHA 2003 guidelines for the clinical applications of echocardiography: a report of the American College of Cardiology/American Heart Association Task Force on Practice Guidelines. <http://www.acc.org/clinical/guidelines/echo/index.pdf>.
- Borow KM. An integrated approach to the noninvasive assessment of left ventricular systolic and diastolic performance. In: Sutton MST. Textbook of Adult and Pediatric Echocardiography an Doppler. Oxford: Blackwell Scientific Publications; 1989. p.97.
- Suga H, Sagawa K, Shoukas AA. Load independence of the instantaneous pressure-volume ratio of the canine left ventricle and effects of epinephrine and heart rate on the ratio. Circ Res 1973; 32: 314.
- Suga H, Sagawa K. Instantaneous pressure-volume relationships and their ratio in the excised, supported canine left ventricle. Circ Res 1974; 35: 117.
- Grossman W, Braunwald E, Mann T, McLaurin LP, Green LH. Contractile State of the Left Ventricle in Man as Evaluated from End-systolic Pressure-Volume Relations. Circulation 1977; 56: 845-52.
- Marsh JD, Green LH, Wynne J, Cohn PF, Grossman W. Left ventricular end-systolic pressure-dimension and stress-length relations in normal human subjects. Am J Cardiol 1979; 44: 1311.
- Borow KM, Neumann A, Wynne J. Sensitivity of End-systolic Pressure-Dimension and Pressure-Volume Relations to the Inotropic State in Humans. Circulation 1982; 65: 988-97.
- Schiller NB, Shah PM, Crawford M et al. Recommendations for quantitation of the left ventricle by two-dimensional echocardiography Committee on Standards, Subcommittee on Quantitation of Two-Dimensional Echocardiograms. J Am Soc Echocardiogr 1989; 2: 358-67.
- Sahn DJ, DeMaria A, Kisslo J, Weyman A. Recommendations regarding quantitation in M-mode echocardiography: results of a survey of echocardiographic measurements. Circulation 1978; 58: 1072-83.
- Teichholz LE, Kreulen T, Herman MV, Gorlin R. Problems in echocardiographic volume determinations - echocardiographic-angiographic correlations in the presence or absence of asynergy. Am J Cardiol 1976; 37: 7-11.
- Dougherty AH, Naccarelli GV, Gray EL, Hicks CH, Goldstein RA. Congestive heart failure with normal systolic function. Am J Cardiol 1984; 54: 778-82.
- Topol EJ, Traill TA, Fortuin NJ. Hypertensive hypertrophic cardiomyopathy of the elderly. N Engl J Med 1985; 312: 277-83.
- Soufer R, Wohlgeleit D, Vita NA et al. Intact systolic left ventricular function in clinical congestive heart failure. Am J Cardiol 1985; 55: 1032-6.
- Lorell BH. Significance of diastolic dysfunction of the heart. Annu Rev Med 1991; 42: 411-36.
- Dodek A, Kassebaum DG, Bristow JD. Pulmonary edema in coronary-artery disease without cardiomegaly: paradox of the stiff heart. N Engl J Med 1972; 286: 1347-50.
- Dougherty AH, Naccarelli GV, Gray EL, Hicks CH, Goldstein RA. Congestive heart failure with normal systolic function. Am J Cardiol 1984; 54: 778-82.
- Nishimura RA, Abel MD, Hatle LK, Tajik AJ. Assessment of diastolic function of the heart: Background and current applications of Doppler echocardiography. Part II. Clinical studies. Mayo Clin Proc 1989; 64: 181-204.
- Lorell BH. Significance of diastolic dysfunction of the heart. Annu Rev Med 1991; 42: 411-36.
- Hirota Y. A clinical study of left ventricular relaxation. Circulation 1980; 62: 756-63.
- Ommen SR, Nishimura RA, Appleton C et al. Clinical utility of Doppler echocardiography and tissue Doppler imaging in the estimation of left ventricular filling pressures. A comparative simultaneous Doppler-catheterization study. Circulation 2000; 102: 1788-94.
- Pinamonti B, Di Lenarda, Sinagra G et al. Restrictive left ventricular filling pattern in dilated cardiomyopathy assessed by Doppler echocardiography: clinical, echocardiographic and hemodynamic correlations and prognostic implications. J Am Coll Cardiol 1993; 22: 808-15.
- Acquatella H, Cataliotti F, Gomez-Mancebo JR, Davalos V, Villalobos L. Long-term control of Chagas disease in Venezuela: effects on serologic findings, electrocardiographic abnormalities, and clinical outcome. Circulation 1987; 76: 556-62.
- Sousa ACS. Estudo da função sistólica e diastólica do ventrículo esquerdo de pacientes chagásicos nas formas indeterminadas, cardíaca crônica e digestiva, submetidos ao esforço isométrico contínuo e a ação de um vasodilatador sistêmico.

- co, por meio de ecocardiografia e da angiocardiografia nuclear [Tese para obtenção do título de Doutor em Medicina]. Faculdade de Medicina de Ribeirão Preto da Universidade de São Paulo: Ribeirão Preto, 1987.
26. Acquatella H, Schiller NB, Puigbó JJ et al. M-mode and Two-dimensional Echocardiography in Chronic Chagas' Heart Disease. A Clinical and Pathologic Study. *Circulation* 1980; 62: 787-99.
  27. Ortiz J, Pereira-Barreto AC, Matsumoto AY et al. Alteração contrátil segmentar na forma indeterminada da Doença de Chagas. Estudo ecocardiográfico. *Arq Bras Cardiol* 1987; 49/4: 217-20.
  28. Marin-Neto JA, Bromberg-Marin G, Maciel BC et al. Cardiac autonomic impairment and early damage involving the right ventricle are independent phenomena in Chagas' disease. *Int J Cardiol* 1998; 65: 261-9.
  29. Pereira-Barreto AC, Ortiz J, Mady C et al. Estudo ecocardiográfico na forma indeterminada da doença de Chagas. Correlação com biópsia endocárdica. *Arq Bras Cardiol* 1981; 37(supl.1): 168.
  30. Friedmann AA, Armelin E, Leme LEG et al. Desempenho ventricular na Doença de Chagas. Relações ecocardiográficas na miocardiopatia com distúrbio dromótopo e na fase pré-clínica. *Arq Bras Cardiol* 1981; 36: 23-7.
  31. Almeida-Filho OC, Maciel BC, Schmidt A, Pazin-Filho A, Marin-Neto JA. Minor segmental dyssynergy reflects extensive myocardial damage and global left ventricle dysfunction in chronic chagas disease. *J Am Soc Echocardiogr* 2002; 15: 610-6.
  32. Miro J, Chartrand C, Kangah M, Van Doesburg NH, Fouron JC. Usefulness of non-invasive indices in the monitoring of heart-transplanted pediatric patients. *Clin Transplant* 1991; 5: 427-34.
  33. Moidl R, Chevchik O, Simon P et al. Noninvasive Monitoring of peak filling rate with acoustic quantification echocardiography accurately detects acute cardiac allograft rejection. *J Heart Lung Transplant* 1999; 18: 194-201.
  34. Aziz TM, Burges MI, Rahman NA, Campbell CS, Deiraniya AK, Yonan NA. Risk factors for tricuspid valve regurgitation after orthotopic heart transplantation. *Ann Thorac Surg* 1999; 68: 1247-51.
  35. Larsen RL, Applegate PM, Dyar DA et al. Dobutamine stress echocardiography for assessing coronary artery disease after transplantation in children. *J Am Coll Cardiol* 1998; 32: 515-20.
  36. Porea TJ, Dreyer ZE, Bricker JT, Mahoney DH Jr. Evaluation of left ventricular function in asymptomatic children about to undergo anthracycline-based chemotherapy for acute leukemia: an outcome study. *J Pediatr hematol oncol* 2001; 23: 420-3.
  37. Hashimoto I, Ichida F, Miura M et al. Automatic border detection identifies sub-clinical anthracycline cardiotoxicity in children with malignancy. *Circulation* 1999; 11; 99: 2367-70.
  38. Cottin Y, L'huillier E, Casasnovas O et al. Dobutamine stress echocardiography identifies anthracycline cardiotoxicity. *Eur J Echocardiogr* 2000; 1: 180-3.
  39. Nishimura RA, Appleton Cp, Redfield MM, Ilstrup M, Holmes DR, Tajik AJ. Noninvasive Doppler echocardiographic evaluation of left ventricular filling pressures in patients with cardiomyopathies: a simultaneous Doppler echocardiographic and cardiac catheterization study. *J Am Coll Cardiol* 1996; 28: 1226-33.
  40. Nagueh SF, Bachinski LL, Meyer D et al. Tissue Doppler imaging consistently detects myocardial abnormalities in patients with hypertrophic cardiomyopathy and provides a novel means for an early diagnosis before and independently of hypertrophy. *Circulation* 2001; 104: 128-30.
  41. Dhir M, Nagueh SF. Echocardiography and prognosis of heart failure. *Curr Opin Cardiol* 2002; 17: 253-6.
  42. Rajagopalan N, Garcia MJ, Rodriguez L et al. Comparison of new Doppler echocardiographic methods to differentiate constrictive pericardial heart disease and restrictive cardiomyopathy. *Am J Cardiol* 2001; 87: 86-94.
  43. Brindeiro Filho D, Cavalcanti C. O Valor da ecodopplercardiografia na identificação diagnóstica e no manuseio da endomiocardiopatia. *Arq Bras Cardiol* 1996; 67: 279-84.
  44. Harken DE, Soroff HS, Taylor WJ, Lefemine AA, Gupta SK, Lunzer S. Partial and complete prosthesis in aortic insufficiency. *J Thorac Cardiovasc Surg* 1960; 40: 744-62.
  45. Starr A, Edwards ML. Mitral replacement: Clinical experience with a ball-valve prosthesis. *Ann Surg* 1961; 154: 726-40.
  46. ACC/AHA Guideline for the Management of Patients With Valvular Heart Disease. *J Am Coll Cardiol* 1988; 32: 1486-588.
  47. ACC/AHA Guidelines for the Clinical Application of Echocardiography: Executive Summary. *J Am Coll Cardiol* 1997; 29: 862-79.
  48. Autore C, Agati L, Piccinino M, Lino S, Musaro S. Role of echocardiography in acute chest pain syndrome. *Am J Cardiol* 2000; 86(suppl): 41G-42G.
  49. Muscholl MW, Oswald M, Mayer C, von Scheidt W. Prognostic value of 2D echocardiography in patients presenting with acute chest pain and non-diagnostic ECG for ST-elevation myocardial infarction. *Intern J Cardiol* 2002; 84: 217-25.
  50. Selker HP, Zalenski RJ, Antman EM et al. An evaluation of technologies for identifying acute cardiac ischemia in the emergency department: a report from a National Heart Attack Alert Program Working Group [erratum appears in *Ann Emerg Med* 1997; 29: 310]. *Ann Emerg Med* 1997; 29: 13-87.
  51. Marcovitz PA, Shayna V, Horn RA, Hepner A, Armstrong WF. Value of dobutamine stress echocardiography in determining the prognosis of patients with known or suspected coronary disease. *Am J Cardiol* 1996; 78: 404-8.
  52. Marwick T, Willemart B, D'Hondt AM et al. Selection of the optimal nonexercise stress for the evaluation of ischemic regional myocardial dysfunction and malperfusion. Comparison of dobutamine and adenosine using echocardiography and 99 mTc-MIBI single photon emission computed tomography. *Circulation* 1993; 87: 345-54.
  53. Arruda AM, Das MK, Roger VL et al. Prognostic value of exercise echocardiography in 2,632 patients > 65 years of age. *J Am Coll Cardiol* 2001; 37: 1036-41.
  54. Picano E, Pingitore A, Sicari R et al. Stress echocardiographic results predict risk of reinfarction early after uncomplicated acute myocardial infarction: large-scale multicenter study. Echo Persantine International Cooperative (EPIC) Study Group. *J Am Coll Cardiol* 1995; 26: 908-13.
  55. Eagle KA, Brundage BH, Chaitman BR et al. ACC/AHA guidelines for perioperative cardiovascular evaluation for noncardiac surgery. A report of the American College of Cardiology/American Heart Association Task Force on Practice Guidelines (Committee on Perioperative Cardiovascular Evaluation for Noncardiac Surgery). *J Am Coll Cardiol* 1996; 27: 910-48.
  56. Cigarroa CG, deFilippi CR, Brickner ME et al. Dobutamine stress echocardiography identifies hibernating myocardium and predicts recovery of left ventricular function after coronary revascularization. *Circulation* 1993; 88: 430-6.
  57. Mathias W, Arruda AL, Andrade JL, Campos O, Porter TR. Endocardial border delineation during dobutamine infusion through use of contrast echocardiography. *Echocardiography* 2002; 19: 1-6.
  58. Mulvagh SL, DeMaria AN, Feinstein SB et al. Contrast echocardiography: Current and future applications. *J Am Soc Echocardiogr* 2000; 13: 331-42.
  59. Tsutsui JM, Dourado PM, Chagas ACP et al. Ecocardiografia com perfusão em tempo real. Correlação entre as alterações de contratilidade e perfusão em um modelo experimental de infarto e reperfusão. *Arq Bras Cardiol* 2001; 77(Supl 1): 36.
  60. Porter TR, Xie F, Silver M, Kricsfield D, O'Leary E. Real-time perfusion imaging with low mechanical index pulse inversion Doppler imaging. *J Am Coll Cardiol* 2001; 37: 748-53.
  61. Iliceto S, Marangelli V, Mammola C, Rizzon P. Transesophageal Doppler echocardiography evaluation of coronary blood flow velocity in baseline conditions and during dipyridamole-induced coronary vasodilatation. *Circulation* 1991; 83: 61.
  62. Hozumi T, Yoshida K, Ogata Y et al. Noninvasive assessment of significant left anterior descending artery stenosis by coronary flow velocity reserve with transthoracic color Doppler echocardiography. *Circulation* 1998; 97: 1557-62.
  63. Wei K, Jayaweera AR, Firoozan S et al. Quantification of myocardial blood flow with ultrasound-induced destruction of microbubbles administered as a constant venous infusion. *Circulation* 1998; 97: 473-83.
  64. Gottdiener JS, Livengood SV, Meyer OS et al. Should echocardiography be performed to assess effects of antihypertensive therapy? *J Am Coll Cardiol* 1995; 25: 424-30.
  65. Yock PG, Popp RL. Noninvasive estimation of right ventricular systolic pressure by Doppler ultrasound in patients with tricuspid regurgitation. *Circulation* 1984; 70: 657-62.
  66. Chan RK, Johns JA, Calafiore P. Clinical implications of the morphological features of central pulmonary artery thromboemboli shown by transoesophageal echocardiography. *Br Heart J* 1994; 72: 58-62.
  67. Brugada P, Brugada J. Right bundle branch block, persistent ST segment elevation and sudden cardiac death: a distinct clinical and electrocardiographic syndrome. *J Am Coll Cardiol* 1992; 20: 1391-6.
  68. Fuster V, Rydén LA, Asinger RW et al. ACC/AHA/ESC Guidelines for the management of patients with atrial fibrillation. *J Am Coll Cardiol* 2001; 38: 1266-1.
  69. Dittrich HC, Erickson JS, Schneiderman T, Blacky AR, Savides T, Nicod PH. Echocardiographic and clinical predictors for outcome of elective cardioversion of atrial fibrillation. *Am J Cardiol* 1989; 63: 193-7.
  70. Black IW, Fatkin D, Sagar KB et al. Exclusion of atrial thrombus by transesophageal echocardiography does not preclude embolism after cardioversion of atrial fibrillation. A multicenter study. *Circulation* 1994; 89: 2509-13.
  71. Manning WJ, Siverman DI, Gordon SPF, Krumholz HM, Douglas P. Cardioversion from atrial fibrillation without prolonged anticoagulation with use of transesophageal echocardiography to exclude the presence of atrial thrombi. *N Engl J Med* 1993; 328: 750-5.
  72. Klein AL, Grim RA, Murray RD et al. Use of transesophageal echocardiography to guide cardioversion in patients with atrial fibrillation. *N Engl J Med* 2001; 344: 1411-20.
  73. Stoddard MF, Dawkins PR, Prince CR, Ammass NM. Left atrial appendage thrombus is not uncommon in patients with acute atrial fibrillation and a recent embolic event: A transesophageal echocardiographic study. *J Am Coll Cardiol* 1995; 25: 452-9.
  74. Santiago D, Warshofsky M, Li Mandri G et al. Left atrial appendage function and thrombus formation in atrial fibrillation-flutter: a transesophageal echocardiographic study. *J Am Coll Cardiol* 1994; 24: 159-64.
  75. Achiron R, Glaser J, Gelernter I, Hegesh J, Yagel S. Extended fetal echocardiographic examination for detecting cardiac malformations in low risk pregnancies. *Br Med J* 1992; 304: 671-4.

76. Stumpflen I, Stumpflen A, Wimmer M, Bernaschek G. Effect of detailed fetal echocardiography as part of routine prenatal ultrasonographic screening in detection of congenital heart disease. *Lancet* 1996; 348: 854-7.
77. Bromley B, Estroff JA, Sanders S et al. Fetal echocardiography: accuracy and limitations at high risk and low risk for heart defects. *Am J Obstet Gynecol* 1992; 166: 1473-81.
78. Ott WJ. The accuracy of antenatal fetal echocardiography screening in high- and low-risk patients. *Am J Obstet Gynecol* 1995; 172: 1741-8.
79. Smythe JF, Copel JA, Kleinman CS. Outcome of prenatally detected cardiac malformations. *Am J Cardiol* 1992; 69: 1471-4.
80. Zielinsky P. Role of prenatal echocardiography in the study of hypertrophic cardiomyopathy in the fetus. *Echocardiography* 1991; 8: 661-8.
81. Allan LD. Indications for fetal echocardiography. In: Allan L, Hornberger L, Sharland G. *Textbook of Fetal Cardiology*. London; Greenwich Medical Media, 2000: 47-53.
82. Bierman FZ, Willians RG. Subxiphoid two-dimensional imaging of the interatrial septum in infants and neonates with congenital heart disease. *Circulation* 1979; 60: 80-90.
83. Leung MP, Mok CK, Lau KC, Lo Ryeung CY. The role of cross sectional echocardiography and pulsed Doppler ultrasound in the management of neonates in whom congenital heart disease is suspected. A prospective study. *Br Heart J* 1986; 56: 73-82.
84. Huhta JC, Cohen M, Gutgesell HP. Patency of ductus arteriosus in normal neonates: two-dimensional echocardiography vs Doppler assessment. *J Am Coll Cardiol* 1984; 4: 561-4.
85. Alboliras ET, Seward JB, Hagler DJ, Danielson GK, Puga FJ, Tajik AJ. Impact of two-dimensional and Doppler echocardiography on care of children aged two years and younger. *Am J Cardiol* 1988; 61: 166-9.
86. Bash SE, Huhta JC, Vick GW, Gutgesell HP, Ott DA. Hypoplastic left heart syndrome: is echocardiography accurate enough to guide surgical palliation? *J Am Coll Cardiol* 1986; 7: 610-6.
87. Krabill KA, Ring WS, Foker JE et al. Echocardiographic versus cardiac catheterization diagnosis of infants with congenital heart disease requiring cardiac surgery. *Am J Cardiol* 1987; 60: 351-4.
88. Shub C et al. Sensitivity of two-dimensional echocardiography in the direct visualization of atrial septal defects utilizing the subcostal approach: experience with 154 patients. *J Am Coll Cardiol* 1983; 4: 127.
89. Etedgui JA, Siewers RD, Anderson RH et al. Diagnostic echocardiographic features of the sinus venosus defect. *Br Heart J* 1991; 64: 329-1.
90. Radzik D, Davignon A, van Doesburg N et al. Predictive factors for spontaneous closure of atrial septal defects diagnosed in the first 3 months of life. *J Am Coll Cardiol* 1991; 22: 851-3.
91. Lipshultz SE, Sanders SP, Mayer JE, Colan SD, Lock JE. Are routine preoperative cardiac catheterization and angiography necessary before repair of ostium primum atrial septal defect? *J Am Coll Cardiol* 1988; 11: 373-8.
92. Sutherland GR, Godman MJ, Smallhorn JF, Guiterras P, Anderson RH, Hunter S. Ventricular septal defects: two-dimensional echocardiographic and morphological correlations. *Br Heart J* 1982; 47: 316-28.
93. Capelli H, Andrade JL, Somerville J. Classification of the site of ventricular septal defect by 2-dimensional echocardiography. *Am J Cardiol* 1983; 51: 1474-80.
94. Lima CO, Sahn DJ, Valdes-Cruz LM et al. Noninvasive prediction of transvalvular pressure gradient in patients with pulmonary stenosis by quantitative two-dimensional echocardiographic Doppler studies. *Circulation* 1983; 67: 866-71.
95. Simpson IA, Sahn DJ, Valdes-Cruz LM, Chung KJ, Sherman FS, Swenson RE. Color Doppler flow mapping in patients with coarctation of the aorta: new observations and improved evaluation with color flow diameter and proximal acceleration as predictors of severity. *Circulation* 1988; 77: 736-44.
96. Capannari TE, Daniels SR, Meyers RA, Schwartz DC, Kaplan S. Sensitivity, specificity and predictive value of two-dimensional echocardiography in detecting coronary artery aneurysms in patients with Kawasaki disease. *J Am Coll Cardiol* 1986; 7: 355-60.
97. Lewis AB. Prognostic value of echocardiography in children with idiopathic dilated cardiomyopathy. *Am Heart J* 1994; 128: 133-6.
98. Lipshultz SE, Sanders SP, Goorin AM, Krischer JP, Sallan SE, Colan SD. Monitoring for anthracycline cardiotoxicity. *Pediatrics* 1994; 93: 433-7.
99. Guidelines for the diagnosis of rheumatic fever. Jones Criteria, 1992 update. Special Writing Group of the Committee on Rheumatic Fever, Endocarditis, and Kawasaki disease of the Council on Cardiovascular Disease in the Young of the American Heart Association. *JAMA* 1993; 269: 706-7.
100. Kohli V. Infective endocarditis. *Indian J Pediatr* 2002; 69: 333-9.
101. Cyran SE, Kimball TR, Meyer RA et al. Efficacy of intraoperative transesophageal echocardiography in children with congenital heart disease. *Am J Cardiol* 1989; 63: 594-8.
102. Stumper OF, Sreeram N, Elzenga NJ, Hess J, Sutherland GR. Transesophageal echocardiography in children with congenital heart disease: an initial experience. *J Am Coll Cardiol* 1989; 16: 433-41.
103. Kimball TR. Pediatric stress echocardiography. *Pediatr Cardiol* 2002; 23: 347-57.
104. Campos O, Andrade JL, Bocanegra J et al. Physiologic multivalvular regurgitation during pregnancy: a longitudinal Doppler echocardiographic study. *Int J Cardiol* 1993; 40: 265-72.
105. Reimold SC, Rutherford JD. Valvular Heart Disease in Pregnancy. *N Engl J Med* 349: 52-9.
106. Fischer CH, Campos F, Fonseca JHAP et al. Uso da ecocardiografia transesofágica para implante de endoprótese (stent) aórtica. Experiência inicial. *Arq Bras Cardiol* 2001; 77: 1-8.
107. Moises VA, Mesquita CB, Campos O et al. Importance of intraoperative transesophageal echocardiography during coronary artery surgery without cardiopulmonary bypass. *J Am Soc Echocardiogr* 1998; 11: 1139-44.
108. Allan LD, Leanage R, Wainwright R, Joseph MC, Tynan M. Balloon atrial septostomy under two dimensional echocardiographic control. *Br Heart J* 1982; 47: 41-3.
109. Pontes Jr SC. A Importância da Ecocardiografia Transesofágica na Avaliação Morfológica dos Defeitos Septais Atriais. *Revista Brasileira de Ecocardiografia* 1999; 31: 25-37.
110. Masura J, Gavora P, Formanek M. Transcatheter closure of secundum atrial septal defects using the new self-centering Amplatzer septal occluder; initial human experience. *Cathet Cardiovasc Diagn* 1997; 42: 388-93.