

UNIVERSIDADE FEDERAL DO RIO GRANDE DO SUL  
FACULDADE DE ODONTOLOGIA

PEDRO WERNER DE NADAL

CISTO PERIAPICAL INFLAMATÓRIO DE GRANDE PROPORÇÃO: UM DESAFIO  
DIAGNÓSTICO

Porto Alegre

2019

PEDRO WERNER DE NADAL

CISTO PERIAPICAL INFLAMATÓRIO DE GRANDE PROPORÇÃO: UM DESAFIO  
DIAGNÓSTICO

Trabalho de Conclusão de Curso apresentado ao Curso de Graduação em Odontologia da Faculdade de Odontologia da Universidade Federal do Rio Grande do Sul, como requisito parcial para obtenção do título de Cirurgião-Dentista.

Orientador: Prof. Dr. Ângelo Luiz Freddo

Porto Alegre

2019

PEDRO WERNER DE NADAL

CISTO PERIAPICAL INFLAMATÓRIO DE GRANDE PROPORÇÃO: UM DESAFIO  
DIAGNÓSTICO

Trabalho de Conclusão de Curso apresentado ao Curso de Graduação em Odontologia da Faculdade de Odontologia da Universidade Federal do Rio Grande do Sul, como requisito parcial para obtenção do título de Cirurgião-Dentista.

Orientador: Prof. Dr. Ângelo Luiz Freddo

Porto Alegre, 12 de julho de 2019

---

Ângelo Luiz Freddo

Universidade Federal Do Rio Grande Do Sul

---

Alexandre Silva de Quevedo

Universidade Federal Do Rio Grande Do Sul

---

Fernando de Oliveira Andriola

Universidade Federal Do Rio Grande Do Sul

## Resumo

Os cistos periapicais inflamatórios e os cistos residuais são as lesões císticas mais frequentes na odontologia. Clinicamente não há sintomatologia, apenas em casos nos quais ocorre agudização do processo inflamatório, ou em se tratando de cistos de grandes proporções. Radiograficamente, apresentam área radiolúcida, circular ou oval, bem delimitada e sem reabsorção de outras estruturas. Os cistos periapicais são caracterizados por uma cápsula de tecido conjuntivo fibroso revestida por epitélio, com um lúmen contendo líquido e restos celulares. Quando um processo patológico destrói os tecidos periapicais, pode-se estabelecer a relação direta da raiz dentária com a mucosa do seio maxilar, desencadeando sintomatologia que pode simular uma sinusopatia de evolução atípica. O presente estudo relata o caso de um paciente com sintomatologia de sinusite e epistaxe, que ao exame tomográfico apresentou uma lesão de caráter expansivo no seio maxilar direito, diagnosticado como cisto periapical inflamatório residual. A lesão, normalmente de diagnóstico simples, teve sua identificação prejudicada devido à grande extensão atingida, à invasão do seio maxilar e à história de trauma do paciente. O cisto foi enucleado e removido cirurgicamente no Hospital de Clínicas de Porto Alegre (HCPA).

Palavras-chave: Cisto radicular. Cisto residual. Cisto odontogênico. Seio maxilar

## **Abstract**

Inflammatory periapical cysts and residual cysts are the most frequent cystic lesions in dentistry. Clinically there is no symptomatology, except in cases when the inflammatory process worsens or in large proportion cysts. Radiographically, they have a radiolucent, circular or oval area. Periapical cysts are characterized by a fibrous connective tissue capsule coated with epithelium, with a lumen containing fluid and cellular debris. When a pathological process destroys the periapical tissues, a direct relation can be established between the dental root and the maxillary sinus mucosa, triggering symptomatology that can simulate atypical evolution sinusopathy. The present study reports the case of a patient with sinusitis and epistaxis symptoms, who at the tomographic exam presented an expansive lesion in the right maxillary sinus, diagnosed as a residual periapical inflammatory cyst. The lesion, normally easy to diagnose, had its identification impaired by the big extension achieved, the maxillary sinus invasion and the patient's history of trauma. The cyst was enucleated and surgically removed at the Hospital de Clínicas de Porto Alegre (HCPA).

**Keywords:** Radicular cyst. Residual cyst. Odontogenic cyst. Maxillary sinus

## LISTA DE FIGURAS

Figura 1 - Tomografia computadorizada, reconstrução 3D, corte sagital e corte coronal, em 30/12/2017.....	15
Figura 2 - Tomografia computadorizada, reconstrução 3D e cortes sagitais, em 08/06/2018. ....	17
Figura 3 - Fístula na região de mucosa vestibular maxilar. ....	17
Figura 4 - Descolamento do periósteo. ....	18
Figura 5 - Osteotomia e acesso à lesão. ....	18
Figura 6 - Cavidade da lesão. ....	19
Figura 7 - Lesão removida em diversas peças.....	19
Figura 8 - Sutura da mucosa da fossa nasal.....	20
Figura 9 - Placas de titânio e sutura em primeira intenção. ....	20
Figura 10 - Pós operatório de 18 dias. ....	21
Figura 11 - Tomografia computadorizada, vistas coronais e reconstrução 3D, em 08/08/2018. ....	21

## SUMÁRIO

1 INTRODUÇÃO .....	7
2 OBJETIVOS .....	9
2.1 OBJETIVOS GERAIS .....	9
2.2 OBJETIVOS ESPECÍFICOS .....	9
3 REVISÃO DE LITERATURA .....	10
3.1 ETIOLOGIA.....	10
3.2 CARACTERÍSTICAS CLÍNICAS .....	11
3.3 CARACTERÍSTICAS RADIOGRÁFICAS .....	11
3.4 CARACTERÍSTICAS HISTOPATOLÓGICAS .....	12
3.5 TRATAMENTO .....	13
4 RELATO DE CASO CLÍNICO .....	15
5 DISCUSSÃO .....	23
6 CONCLUSÃO.....	25
REFERÊNCIAS.....	26
ANEXO A – TERMO .....	28

## 1 INTRODUÇÃO

Os cistos periapicais inflamatórios e os cistos residuais são as lesões císticas mais frequentes na odontologia, representando 60% destas. A sua prevalência varia de 7% a 54% das imagens radiolúcidas periapicais. Essa variação está provavelmente relacionada ao rigor dos critérios diagnósticos utilizados nos estudos. Quando adotados critérios rigorosos, a prevalência dos cistos periapicais é de 15% [1].

Há duas variações de cistos periapicais descritas na literatura: os cistos periapicais em baía, que têm como característica um revestimento epitelial incompleto, devido à extensão do ápice dentário no interior da lesão; e os cistos periapicais verdadeiros, que têm como característica o revestimento epitelial completo, adjacente ao ápice dentário, mas separado deste. Essa diferenciação, no entanto, não traz implicações cirúrgicas, o que torna as subclasses sem sentido prático [1].

Os cistos periapicais inflamatórios ocorrem em diferentes faixas etárias, sendo mais frequentemente em homens, mais comuns em maxila (60%) do que em mandíbula, e os dentes anteriores são mais afetados do que os posteriores [2].

Clinicamente não há sintomatologia, apenas em casos nos quais ocorre agudização do processo inflamatório, ou em cistos de grande proporção. São ocasionalmente descobertos em exames radiográficos de rotina [3]. Radiograficamente, apresentam área radiolúcida, circular ou oval, unilocular, com contorno regular, bem definido e corticalizado, localizada no ápice de um dente desvitalizado, observa-se perda da lâmina dura e pode ocorrer reabsorção radicular [4].

A principal causa dos cistos periapicais é a necrose pulpar, sendo às vezes, também, idiopáticas, respostas imunogênicas, ou, ainda, reações a um corpo estranho [3]. São caracterizados por uma cápsula de tecido conjuntivo fibroso revestida por epitélio, com um lúmen contendo líquido e restos celulares. Com a descamação do epitélio, aumenta a concentração proteica e ocorre a entrada de líquido no lúmen para equilibrar a pressão osmótica, o que promove um crescimento lento [1]. Derivam dos restos epiteliais de Malassez [3].

Os seios maxilares são cavidades pneumáticas situadas no corpo e no processo zigomático da maxila, sendo revestidos por um epitélio cilíndrico pseudo-



estratificado ciliado, pelo muco secretor e pelo periósteo [4]. Quando um processo patológico destrói os tecidos periapicais, pode-se estabelecer a relação direta da raiz dentária com a mucosa do seio maxilar, desencadeando sintomatologia que pode simular uma sinusopatia de evolução atípica [5]. Na avaliação dos seios paranasais e suas estruturas adjacentes, a Tomografia Computadorizada (TC) é o método escolhido por possibilitar a diferenciação das estruturas ósseas, dos tecidos moles e do ar [4].

O presente estudo teve como objetivo relatar o caso de um paciente do sexo masculino, de 59 anos, com história de extração de todos dentes da boca aos 18 anos. O paciente apresentou sintomatologia de sinusite, para qual realizou tratamento, sem sucesso, dor e desconforto na região do seio maxilar, aumento de volume no fundo de sulco do lado direito, voz anasalada, odor desagradável e epistaxe corriqueira. Ao exame tomográfico foi observada extensa lesão de caráter expansivo, acometendo seio maxilar direito e do zigoma, chegando até assoalho de órbita, com erosão das paredes medial e superior do mesmo, abaulamento do septo e invasão da cavidade nasal. A lesão foi diagnosticada como um cisto periapical inflamatório residual e o paciente foi operado no Hospital de Clínicas de Porto Alegre (HCPA), sob anestesia geral, para remoção cirúrgica da lesão por enucleação, encontrando-se sem relatos de sintomatologias ou de problemas respiratórios.

## 2 OBJETIVOS

### 2.1 OBJETIVOS GERAIS

O presente estudo teve como objetivo relatar, descrever e analisar o caso de um paciente do sexo masculino de 59 anos, em que fora observada extensa lesão de caráter expansivo no seio maxilar direito. Após diversos diagnósticos inconsistentes e diferentes tipos de tratamento, a lesão foi diagnosticada como um cisto de origem odontogênica, mais precisamente um cisto periapical inflamatório residual, sobre o qual será realizada uma revisão de literatura. Além disso, o estudo visa discorrer sobre os desafios diagnósticos que os profissionais de saúde podem enfrentar durante o atendimento clínico.

### 2.2 OBJETIVOS ESPECÍFICOS

- a) Descrever a etiologia, características clínicas, histopatológicas e radiográficas da patologia;
- b) abordar os tipos possíveis de tratamento cirúrgicos e não-cirúrgicos;
- c) discorrer sobre as dificuldades de diagnóstico do cisto periapical residual;
- d) analisar uma lesão intra-óssea de grandes proporções com diagnóstico presuntivo de cisto odontogênico.

### 3 REVISÃO DE LITERATURA

#### 3.1 ETIOLOGIA

O Cisto Periapical Inflamatório é uma lesão normalmente formada como consequência de uma necrose pulpar [4], podendo também ser de origem idiopática, a partir de respostas imunogênicas ou também reações a um corpo estranho [3], como a sobreinstrumentação ou a sobreobturação endodôntica [6]. Usualmente, é de crescimento lento e possui tendência expansiva, mas pode atingir grandes proporções se não for diagnosticado a tempo e tratado de forma correta [10].

Denomina-se cisto residual aquele que perdura no tecido ósseo após a exodontia de um dente com lesão periapical sem os devidos cuidados de curetagem e enucleação do cisto. Esse termo, no entanto, aplica-se a qualquer cisto que permaneça após o ato cirúrgico [7].

Existem diversas teorias que buscam explicar seu processo de formação. A Teoria Nutricional defende que, a partir de um estímulo inflamatório, prolifera-se tecido epitelial envolvendo a lesão, onde as células centrais ficam distantes da fonte nutricional, sofrendo necrose. Outra teoria defende que, a partir da formação do abscesso, há a proliferação de células epiteliais, que formam cordões que o revestem [7]. A teoria mais citada, no entanto, diz respeito à proliferação de epitélio na região apical do dente desvitalizado, estimulado pela inflamação dos tecidos periapicais. A fonte epitelial é proveniente dos Restos Epiteliais de Malassez, mas pode estar relacionada ao epitélio crevicular, ao revestimento sinusal ou ao revestimento epitelial de tratos fistulosos [1,6,9].

Por fim, através da necrose e da descamação epitelial, proteínas acumulam-se no interior da cavidade cística, aumentando a pressão osmótica. Ocorre, assim, a atração de líquido para o interior da cavidade, fazendo com que o cisto expanda e comprima os vasos e células da parede fibrosa, que liberam citocinas, fatores de crescimento e derivados do ácido aracdônico. Alguns desses produtos são indutores da reabsorção óssea periférica, que estabiliza a pressão hidrostática do cisto e permitem o recomeço do ciclo [9].

### 3.2 CARACTERÍSTICAS CLÍNICAS

Habitualmente, o cisto periapical inflamatório não apresenta sintomatologia e não demonstra sinais de sua presença clinicamente, sendo normalmente descoberto através de exames radiográficos de rotina [9]. Caso ocorra uma exacerbação inflamatória aguda ou o cisto atinja grandes proporções, pode haver sensibilidade [1]. Em maxila, os cistos periapicais inflamatórios podem comprometer o seio maxilar, devido à proximidade do ápice das raízes dentárias com o assoalho do seio, causando uma sintomatologia semelhante à uma sinusopatia de evolução atípica [4]. Normalmente os testes pulpares térmicos e elétricos são negativos, mas podem haver divergências caso a necrose pulpar se relacione à um único canal em um dente multirradicular [8]. Em lesões extensas, podem ser observadas tumefação, mobilidade e flutuamento dentário, além de deslocamento dos dentes adjacentes [1,4,8].

O cisto periapical é o cisto odontogênico mais frequentemente encontrado em maxila e mandíbula [9]. Sua prevalência varia muito, de 7% a 54% das imagens radiolúcidas periapicais, dependendo do rigor dos critérios de diagnóstico adotados [1]. Em um estudo na África do Sul, os cistos periapicais inflamatórios e residuais representaram 62% dos cistos odontogênicos relatados [11]. Em Sheffield, na Inglaterra, num período de 30 anos, os cistos periapicais e residuais compreenderam 60,3% dos cistos odontogênicos [12]. Já no Brasil, em um estudo com a população da região nordeste, num período de 38 anos, 66,3% dos cistos odontogênicos foram contabilizados pelos cistos periapicais e residuais [10]. A região anterior de maxila é a mais acometida pelo cisto periapical inflamatório [10,11,12]. Normalmente os cistos periapicais e residuais são mais prevalentes no sexo masculino [9,11,12], porém, no estudo com a população do nordeste do Brasil, o sexo feminino foi o mais acometido (61%) [10].

### 3.3 CARACTERÍSTICAS RADIOGRÁFICAS

O padrão radiográfico dos cistos periapicais inflamatórios é semelhante ou igual ao do granuloma apical [1,11], apresentando-se como uma imagem radiolúcida, unilocular, circular ou ovóide, com rompimento da lâmina dura da raiz adjacente, podendo haver reabsorção do ápice dentário [1,4,9,11]. A margem da lesão é normalmente radiopaca e estreita, podendo não estar aparente em lesões infectadas

ou de crescimento rápido [9,11]. Quanto aos cistos residuais, apresentam-se com as mesmas características radiográficas citadas anteriormente, porém, estão localizados no processo alveolar em um sítio de extração dentária prévia [1]. Há a possibilidade de o cisto inflamatório estar localizado lateralmente à raiz dentária, podendo ser confundido com um cisto periodontal lateral [1,9,11]. Apesar do tamanho da lesão não ser um critério utilizado para diagnóstico [1], os cistos periapicais inflamatórios normalmente possuem de 5 mm até 1,5 cm [8], mas podem chegar à grandes proporções [4].

A partir da infecção dentária, as toxinas produzidas pelas bactérias ou o produto de uma necrose pulpar podem causar a inflamação da mucosa do seio, tornando-a visível ao exame radiográfico [14]. Apesar de o assoalho do seio maxilar atuar como uma barreira, pode ser rompido, causando a invasão do mesmo pela lesão, apresentando uma imagem cística com discreta radiopacidade [4,14]. Em lesões de grande extensão e que invadem estruturas anatômicas como o seio maxilar, a tomografia computadorizada, como a tomografia computadorizada de feixe cônico (cone-beam), permite a delimitação da lesão e avaliação das estruturas adjacentes afetadas de forma mais precisa [4,14]. Ainda que a precisão dos atuais exames de imagem seja elevada, o diagnóstico só deve ser visto como definitivo após o resultado do exame histopatológico da lesão, tornando imprescindível o encaminhamento das peças cirúrgicas para análise [9].

### 3.4 CARACTERÍSTICAS HISTOPATOLÓGICAS

As características histopatológicas do cisto periapical inflamatório, cisto residual e cisto radicular lateral são semelhantes [1,11]. O revestimento do cisto é constituído por um epitélio pavimentoso estratificado, podendo apresentar exocitose, espongirose ou hiperplasia [1,9]. O cisto pode ainda estar envolto por áreas de epitélio colunar pseudoestratificado ciliado, com células caliciformes dispersas, semelhante ao epitélio de revestimento do sistema respiratório [1,9,11]. Apesar de em maxila o revestimento sinusal adjacente poder ser a origem da formação desse epitélio pseudoestratificado ciliado, também encontramos esse tipo de epitélio nas lesões em mandíbula. Essa capacidade demonstrada pelo epitélio odontogênico de diferenciar-se em células especializadas representa uma metaplasia avançada, evidenciando seu potencial diverso. Podemos encontrar no epitélio, também, calcificações lineares ou

em arco, denominados como Corpúsculos de Rushton ou corpos hialinos [1,11], que são caracterizados por uma forma levemente encurvada e podem ter sua origem relacionada à uma hemorragia prévia [9].

A cápsula cística é formada por tecido conjuntivo fibroso denso, podendo conter um infiltrado inflamatório composto por linfócitos, neutrófilos, plasmócitos, histiócitos e, raramente, mastócitos e eosinófilos [1]. A região adjacente ao revestimento epitelial se caracteriza como um tecido conjuntivo frouxo [11]. Quando cistos de formação recente, pode-se encontrar áreas típicas de granuloma apical e suas variáveis morfológicas [9]. Na parede cística também podemos observar corpúsculos de Rushton, calcificações de diversos tipos, cristais de colesterol e ilhas de epitélio odontogênico [1,9,11]. Como algumas paredes císticas são muito vascularizadas, podemos encontrar hemácias e áreas com pigmentação por hemossiderina [1,11]. De forma característica, há um infiltrado inflamatório imediatamente adjacente ao epitélio, composto por linfócitos e plasmócitos, com leucócitos polimorfonucleares, variando com a intensidade da infecção [9]. O lúmen cístico é composto por fluido e restos celulares [1], possui um alto teor proteico, cristais de colesterol, hemácias e áreas de pigmentação por hemossiderina [1,9]. O material eosinofílico pode ser composto por uma mistura de linfócitos, plasmócitos, células gigantes multinucleadas, neutrófilos, restos necróticos e calcificação distrófica [1].

### 3.5 DIAGNÓSTICO DIFERENCIAL E TRATAMENTO

Como o cisto periapical inflamatório possui as mesmas características clínicas e radiográficas de um granuloma periapical [1], o diagnóstico definitivo de lesões perirradiculares só deve ser feito após o exame histopatológico [15], visto que ambas lesões são uniloculares e associadas ao periápice de um dente desvitalizado ou com tratamento endodôntico [16]. O cisto radicular lateral pode ser confundido com cistos inflamatórios de origem periodontal, tornando necessária a avaliação do estado periodontal além da vitalidade pulpar [1]. Alguns autores afirmam que a Tomografia Computadorizada de Feixe Cônico é capaz de propiciar a diferenciação de uma lesão com cavidade preenchida por fluido, principalmente se tratando de lesões extensas [3,17]. Além disso, há de ser feito o diagnóstico diferencial de lesões como um Granuloma Central de Celulas Gigantes [18], Cisto Odontogênico Ortoqueratinizado [19], Ceratocisto Odontogênico [20], Ameloblastoma, Cisto Dentígero [21], e outras

lesões radiolúcidas uniloculares que possam estar posicionadas adjacentes ao periápice de um dente desvitalizado ou tratado endodonticamente, simulando um cisto periapical inflamatório.

A partir do diagnóstico da lesão, avalia-se a possibilidade de realizar o tratamento endodôntico convencional conservador, que é o indicado em lesões de pequena extensão, realizando obturação do sistema de condutos radiculares [1,3,22]. Deve-se acompanhar o caso, conferindo radiograficamente a regressão da lesão [22], que normalmente responde bem ao tratamento endodôntico [23]. Caso o dente esteja condenado, realiza-se extração do mesmo associado à curetagem periapical [8] e envio do material para avaliação histopatológica [3]. Há relatos da utilização de laserterapia como forma de tratamento coadjuvante, através de suas propriedades analgésicas, anti-inflamatórias e de bioestimulação tecidual, mas ainda faltam dados comparativos para comprovar sua real eficácia [15]. O tratamento cirúrgico pode ser indicado em casos de calcificação dos condutos radiculares, obstrução dos mesmos por instrumento endodôntico, lesões que não regrediram após tentativa de tratamento não cirúrgico e, principalmente, em lesões de grande extensão, onde o tratamento endodôntico deve ser o primeiro passo a ser realizado, desinfectando os canais e vedando o ápice dentário [23].

Os tipos de tratamento cirúrgico incluem curetagem e enucleação total da lesão, apicetomia do terço apical da raiz dentária, marsupialização ou descompressão via dispositivo e posterior enucleação da lesão; ou uma associação dessas técnicas [1,13,22,23]. Para eleger a técnica cirúrgica mais adequada, deve-se considerar a localização e tamanho da lesão, cooperação do paciente [22,23], a idade do mesmo, proximidade de estruturas anatômicas nobres, importância clínica do dente envolvido, além das peculiaridades clínicas de cada caso [24]. As técnicas de descompressão e marsupialização promovem a diminuição da lesão, tornando mais fácil e menos invasiva a enucleação [1,13,22,23]. Quando o seio maxilar é invadido por uma lesão periapical, a Tomografia Computadorizada de Feixe Cônico é o exame de escolha, por evidenciar os detalhes da morfologia do paciente e permitir um planejamento cirúrgico mais preciso [4]. É necessário buscar a máxima preservação das estruturas anatômicas [8] e remoção total da membrana cística [13], avaliando as vantagens e desvantagens de cada técnica, objetivando a redução da lesão e reparo ósseo, causando a menor morbidade ao paciente e resolução definitiva do caso [24].

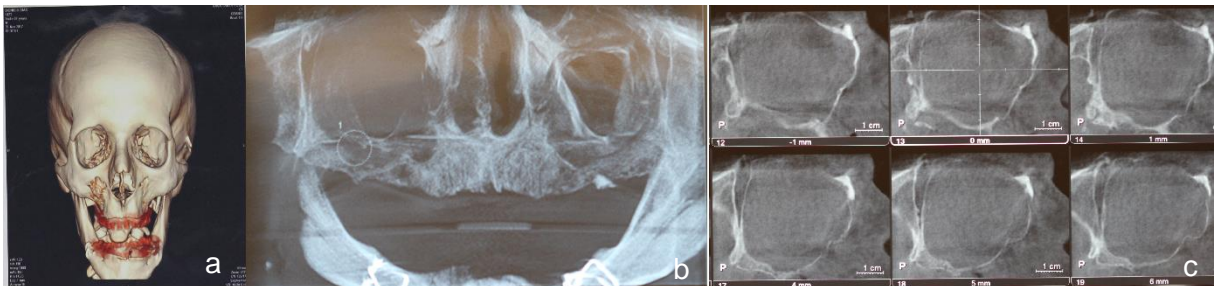
## 4 RELATO DE CASO CLÍNICO

### CONSULTA 1 - 12/03/2018

Paciente D.C.D., 57 anos, compareceu ao setor de Cirurgia Bucomaxilofacial do Hospital de Clínicas de Porto Alegre, encaminhado de Santa Rosa, Rio Grande do Sul. Relatou ter arritmia cardíaca, fazendo uso de Atenolol, Losartana Potássica e Amiodarona. Paciente possui história de paralisia infantil, e extração de todos dentes e cirurgia ortognática aos 18 anos de idade, informou também ter tido um trauma importante na região da cabeça em que houve epistaxe há 30 anos, e ter realizado diversas cirurgias plásticas no lado esquerdo da face.

Relatou ter iniciado sangramento nasal e bucal há 2 anos, com dor, quando realizou tratamento medicamentoso e cauterização nasal para sinusite, sem sucesso. Na ocasião, fora solicitada Tomografia Computadorizada de face, realizada dia 30/12/2017 (Figura 1), evidenciando uma lesão expansiva acometendo seio maxilar direito, com erosão da parede medial do mesmo e as células etmoidais. Após, realizou-se biópsia incisional dia 21/12/2017, com laudo histopatológico sugestivo de Cisto Odontogênico.

Figura 1 - Tomografia computadorizada em 30/12/2017. a) Reconstrução 3D. b) Corte coronal. c) Corte axial.



Fonte: dos autores.

Ao tempo da consulta, seguia com sangramento nasal e bucal, e dor no lado direito da face. Relatou estar com as plaquetas baixas devido ao sangramento. Através do exame clínico observou-se aumento de volume no fundo de sulco superior direito, com coloração normal de mucosa e indolor à palpação. Foi realizada biópsia incisional, sendo enviado material histopatológico para o laboratório de Patologia da Faculdade de Odontologia da UFRGS e solicitada nova Tomografia Computadorizada de face. Os cortes histológicos revelaram um tecido epitelial colunar ciliado não



ceratinizado e tecido conjuntivo subjacente com vasos sanguíneos e infiltrado inflamatório.

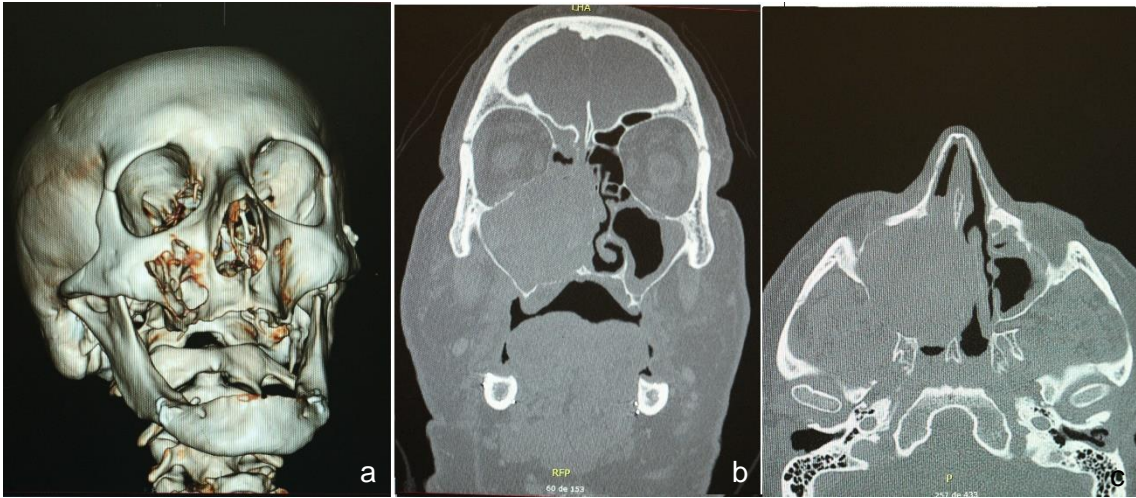
#### CONSULTA 2 – 23/04/2018

Paciente relata sangramento e drenagem de secreção purulenta pela boca. Informa estar usando paracetamol com codeína duas vezes ao dia para alívio da dor. Ao exame clínico, segue com as mesmas características observadas na consulta anterior.

#### TOMOGRAFIA COMPUTADORIZADA – 08/06/2018

Foi realizada nova tomografia computadorizada, conforme solicitado ao paciente. No exame observamos extensa lesão expansiva acometendo seio maxilar direito (Figura 2), medindo 6,1 x 5,4 x 5,0 cm, com densidade de partes moles e áreas de realce ao meio de contraste. Áreas de conteúdo líquido de permeio, correspondente à necrose ou degeneração cística. Há remodelamento e destruição óssea das paredes do seio maxilar e se estende ântero-inferiormente os tecidos moles pré maxilares. Ocorreu espessamento e invasão dos músculos da mimica facial, invasão da cavidade nasal, abaulamento e erosão do septo nasal. Estende-se diretamente para a fossa pterigopalatina e há osteolise da lamina pterigoide. Houve abaulamento da parede superior do seio maxilar e descontinuidade óssea, contato com musculo reto inferior, abaulamento da lamina papiracia. Há acúmulo de material no seio frontal, nas células etmoidais e seio esfenoidal direito, além de sinal de invasão da órbita.

Figura 2 - Tomografia computadorizada em 08/06/2018. a) Reconstrução 3D evidenciando fenestração óssea. b) Corte coronal evidenciando lesão na cavidade do seio maxilar e cavidade nasal. c) Corte axial.

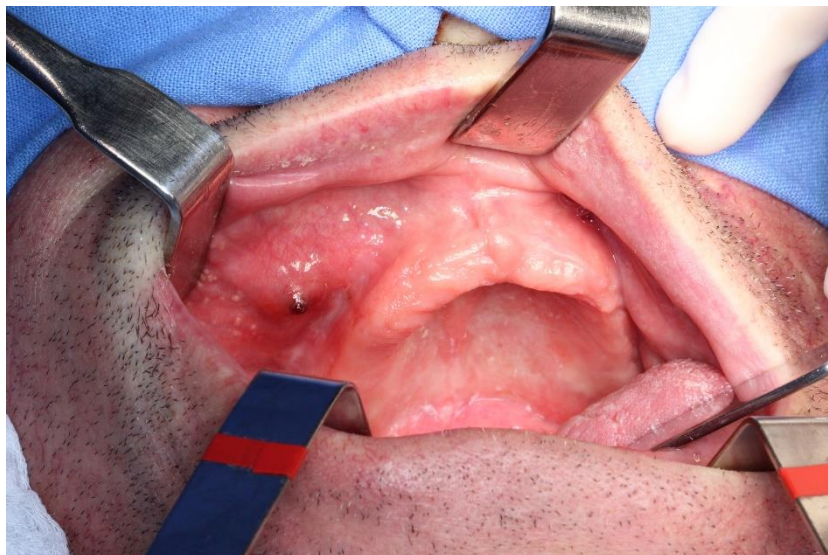


Fonte: dos autores.

#### CONSULTA 3 – 18/06/2018

Paciente relatou ter “aberto um furo” na lesão, por onde drenava pus e sangue. Passou a utilizar paracetamol e dipirona para alívio da dor que sentia na região da face, próximo ao olho e seio maxilar. Clinicamente era possível se observar fístula na região de mucosa vestibular maxilar, com drenagem espontânea (Figura 3).

Figura 3 - Fístula na região de mucosa vestibular maxilar.



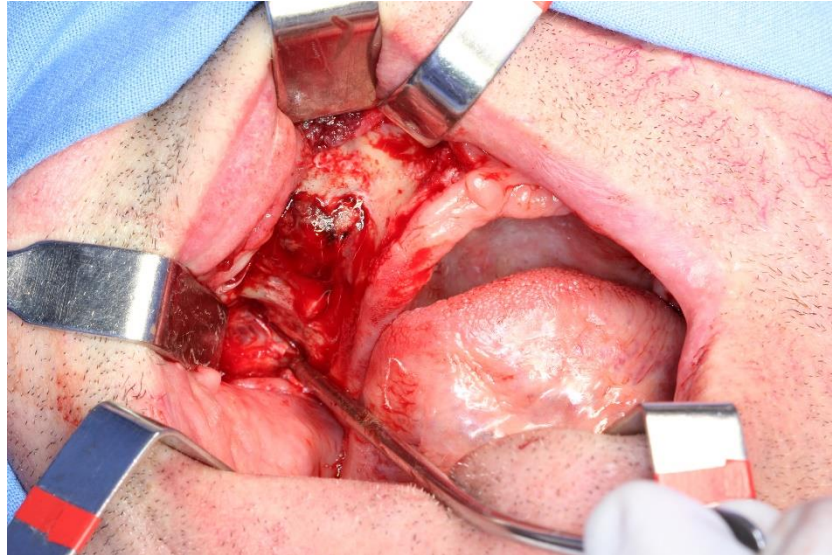
Fonte: dos autores.

#### CONSULTA 4 - CIRURGIA – 12/07/2018

O procedimento foi realizado sob anestesia geral. Realizou-se infiltração local com vasoconstritor (Bupivacaína 0,5% e adrenalina 1:100 000) para diminuir o sangramento. A incisão principal trapezoidal foi realizada sobre o rebordo alveolar

por vestibular com divertículos em direção à linha média e tuber maxilar direito, realizado descolamento do periósteo (Figura 4).

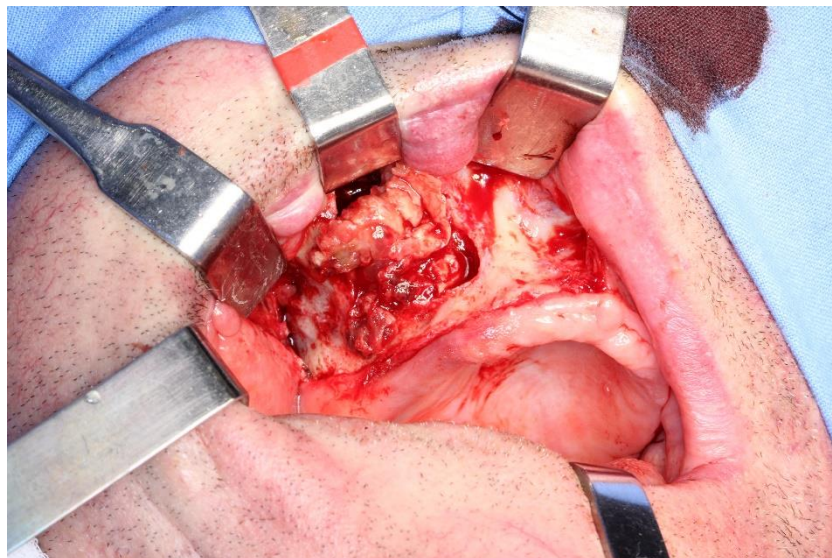
Figura 4 – Incisão e descolamento do periósteo.



Fonte: dos autores.

Foi feita osteotomia da parede anterior do seio maxilar para melhorar o acesso e remover tecido ósseo sem suporte (Figura 5).

Figura 5 - Osteotomia e acesso à lesão.

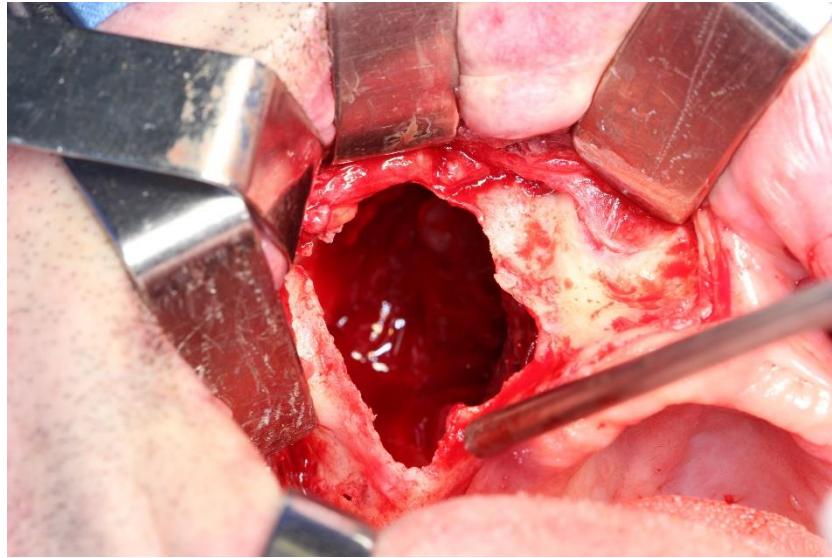


Fonte: dos autores.

Com cureta de lucas fez-se a enucleação da lesão, que encontrava-se muito friável e por isso acabou sendo removida em diversas peças (Figura 7). A cavidade deixada pela lesão evidenciava a comunicação com a fossa nasal (Figura 6).

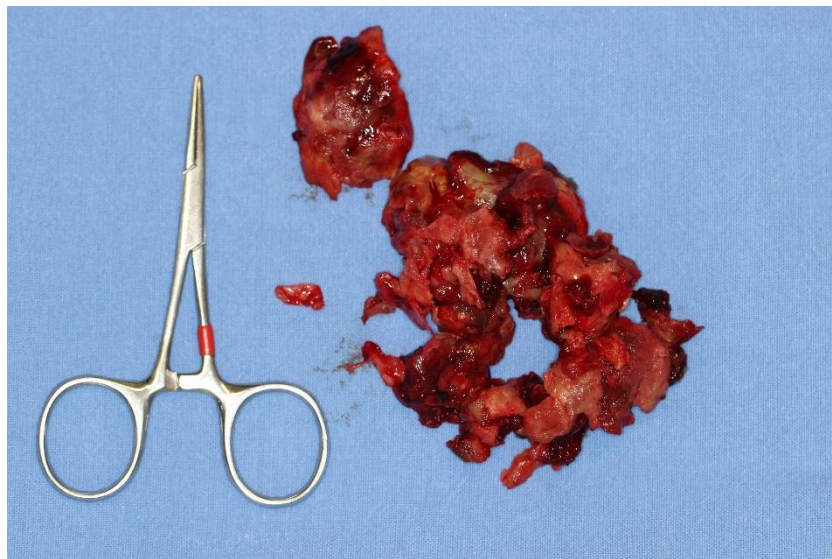

Figura 6 - Cavidade após remoção da lesão, comunicação naso-sinusal.



Fonte: dos autores.

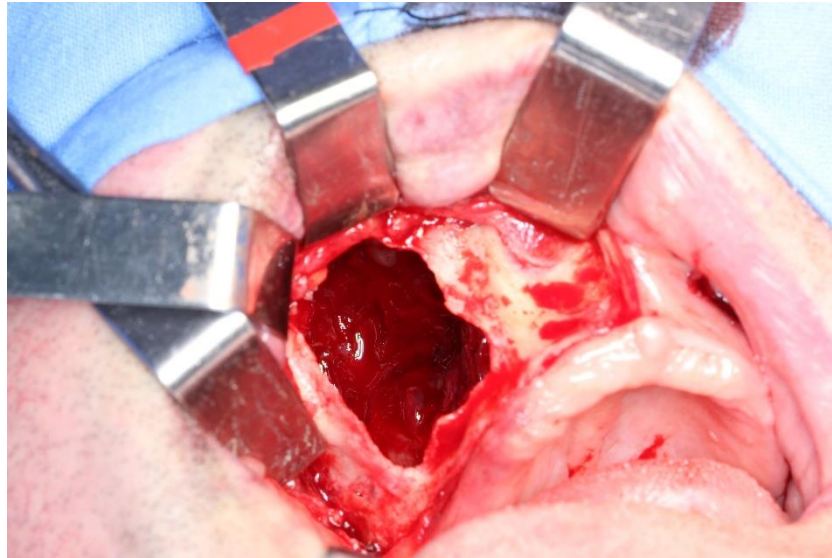
Figura 7 - Lesão removida em diversas peças.



Fonte: dos autores.

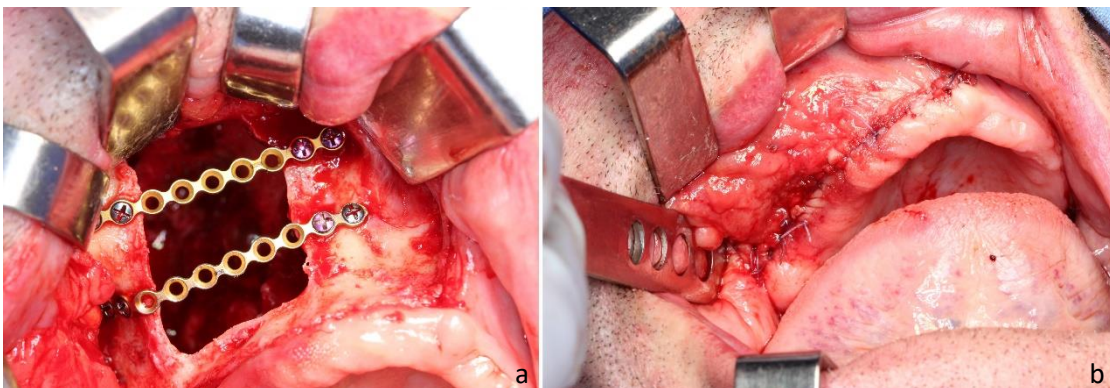
Foi realizada sutura na mucosa da fossa nasal (Figura 8) para diminuir a comunicação e após, foram fixadas duas placas do sistema 1.5, com 12 furos e parafusos de 5 mm para dar suporte vestibular aos tecidos, finalizando a cirurgia com sutura em primeira intenção (Figura 9).

Figura 8 - Sutura da mucosa da fossa nasal.



Fonte: dos autores.

Figura 9 – a) Placas de titânio para dar suporte aos tecidos. b) Sutura em primeira intenção.



Fonte: dos autores.

O material coletado foi enviado para análise no Laboratório do Hospital de Clínicas de Porto Alegre e para a Patologia da Faculdade de Odontologia da UFRGS. O resultado obtido pelo Hospital de Clínicas indicava uma mucosa respiratória de tipo sinusal, com áreas de proliferação vascular benigna, com extenso coágulo fibrino-hemático e áreas de supuração e recanalização. Enquanto a Patologia da Faculdade de Odontologia da UFRGS observou um extenso coágulo com áreas de fibrose e calcificações, áreas de tecido conjuntivo com processo inflamatório crônico e angiogênese.

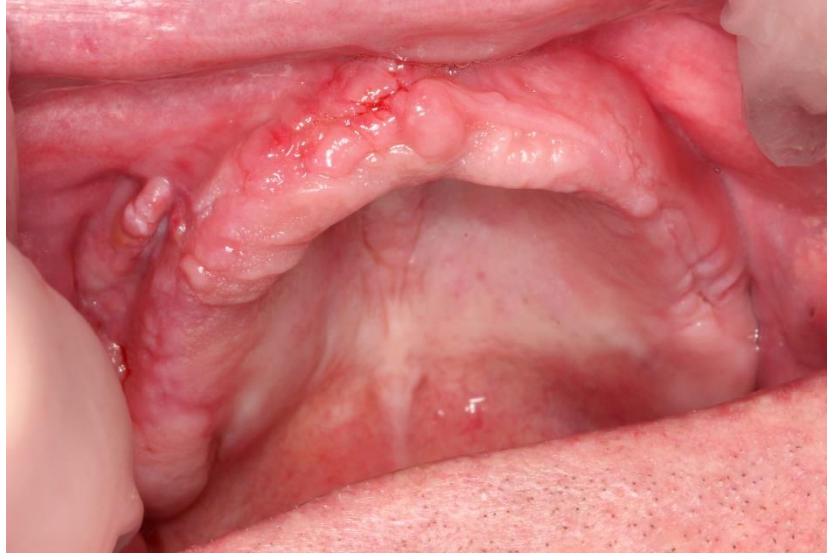CONSULTA 5 – 30/07/2018

Pós operatório de 18 dias, relatou estar com dor esporadicamente, que se resolve com uso da medicação (dipirona), referiu não ter drenagem nasal, nem bucal



e estar conseguindo utilizar a prótese total superior. Ao exame clínico observou-se as suturas em posição, que foram removidas, boa cicatrização da mucosa e pequenas lesões causadas pelo uso da prótese (Figura 10).

Figura 10 - Pós operatório de 18 dias.

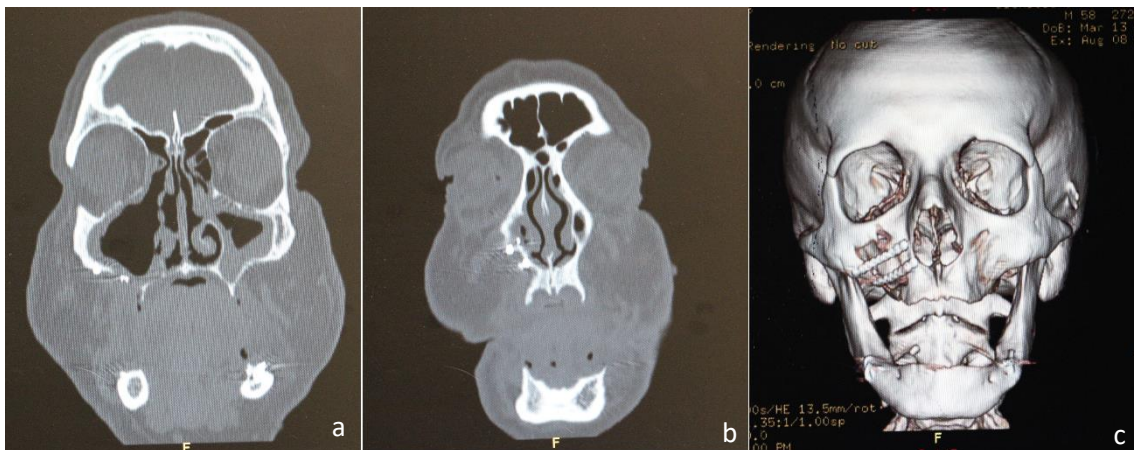


Fonte: dos autores.

#### CONSULTA 6 – 20/08/2018

Pós-operatório de 45 dias, relatou ter diminuído os episódios de dor e estar se sentindo muito bem. Foi orientado a fazer a troca das próteses superior e inferior. A partir do laudo da Tomografia Computadorizada realizada dia 08/08/2018, demonstra alterações pós-cirúrgicas, com presença de reparo ósseo de forma generalizada (Figura 11).

Figura 11 - Tomografia computadorizada em 08/08/2018. a) Vista coronal. b) Vista coronal anteriorizada. c) Reconstrução 3D.



Fonte: dos autores.

#### CONSULTA 7 – 19/11/2018

Pós-operatório de 4 meses, observa-se cicatrização compatível com o período, nega dificuldades respiratórias mas relata desconforto na região do fundo de sulco maxilar direito, principalmente ao utilizar a prótese total superior.

#### CONSULTA 8 – 18/03/2019

Pós-operatório de 8 meses, com mucosas bem cicatrizadas, sem desconforto respiratório mas com dor leve referente à utilização da prótese total superior. Foi reiterada a necessidade de confeccionar nova prótese para que não tenha mais esse desconforto e solicitada Tomografia Computadorizada de controle pós-operatório de 12 meses, ficando para setembro de 2019.

No momento o paciente segue em acompanhamento pela unidade de cirurgia e traumatologia bucomaxilofacial do Hospital de Clínicas de Porto Alegre. Encontrava-se evoluindo bem, sem queixas, respirando adequadamente, sem novos episódios de epistaxe e com cicatrização óssea em andamento compatível com o procedimento cirúrgico realizado.

## 5 DISCUSSÃO

Os cistos periapicais inflamatórios são relativamente simples para se diagnosticar, porém, como diversas lesões podem simular suas características radiográficas [18,19,20,21], por isso, somente podemos fechar o diagnóstico definitivo após o exame histopatológico [15]. Cistos com infecção exacerbada ou com crescimento rápido podem ter alterações de suas características, como a ausência da margem radiopaca [21]. Além disso, em certas regiões, estruturas anatômicas podem simular uma imagem radiográfica semelhante à imagem de um cisto, ou ainda, serem invadidas pela lesão, como o seio maxilar [4,13], alterando a velocidade de crescimento da lesão e seus sintomas, o que pode inviabilizar a obtenção de um diagnóstico preciso. No caso relatado, para atingirmos um diagnóstico preciso, foi necessário uma série de exames, sendo confirmado apenas após o laudo histopatológico da lesão removida.

A dificuldade de diagnóstico se iniciou devido aos sintomas de epistaxe e dor na região do seio maxilar apresentados pelo paciente, tendo realizado diversos tratamentos diferentes para sinusite, como cauterização. Com o insucesso desses tratamentos, solicitou-se uma tomografia computadorizada, onde foi observada uma lesão de caráter expansivo na maxila e no interior do seio maxilar. A partir da biópsia realizada em Santa Rosa, que teve como diagnóstico sugestivo um cisto de origem odontogênica, o paciente foi encaminhado para o Hospital de Clínicas de Porto Alegre. Onde foi realizada uma nova biópsia, que evidenciava presença de um epitélio colunar ciliado não ceratinizado característico da cápsula cística, além de infiltrado inflamatório no tecido conjuntivo subjacente, com presença de vasos sanguíneos.

Devido à sintomatologia de sangramento, história de trauma, presença de vasos sanguíneos nos cortes e ao tamanho e aspecto radiolúcido da lesão, foi pensada a possibilidade de estarmos tratando de uma lesão vascular [25]. O diagnóstico sugestivo, no entanto, foi de cisto periapical inflamatório residual, devido ao pequeno sangramento à biópsia, presença de cápsula cística e infiltrado inflamatório nos cortes histológicos. O diagnóstico foi fechado após o ato cirúrgico em conjunto com o laudo histopatológico, definindo-se que a lesão se tratava de um cisto periapical inflamatório residual. Acreditamos que a lesão tenha iniciado a partir de um processo inflamatório no periápice de um dente da região, que ao ser extraído não teve seu processo alveolar corretamente curetado. Com o passar dos anos, o cisto



lentamente foi se desenvolvendo até romper o assoalho do seio maxilar [9], que por se tratar de uma cavidade, propiciou uma menor resistência ao crescimento da lesão do que o osso maxilar, permitindo que a lesão se expandisse de forma mais rápida até atingir grandes proporções.

O ato cirúrgico foi planejado a partir da tomografia computadorizada de feixe cônico, que permite a visualização dos limites da lesão e sua intimidade com as estruturas anatômicas adjacentes [4,14]. Optou-se por enucleação total da lesão, pois apesar de técnicas como marsupialização e descompressão permitirem uma diminuição da lesão, facilitando a enucleação [1,13,22,23], não seria cômodo para o paciente a realização de tais procedimentos devido à região anatômica em que se encontrava a lesão. Além disso, pelo seio maxilar se tratar de uma cavidade, não haveria reparo ósseo. Foi realizada, também, sutura da mucosa nasal para diminuir a comunicação, mas espera-se que o paciente tenha sintomatologia de secreção, assim como fora relatado pelo mesmo. A evolução do paciente vem sendo compatível com o esperado por esse procedimento, apresentando boa cicatrização e reparo ósseo, além de ausência de episódios de dor e epistaxe.

## 6 CONCLUSÃO

O caso relatado demonstra como uma lesão comum, de diagnóstico simples pode ser difícil de ser identificada, contribuindo para consolidar a importância do exame histopatológico e da história do paciente para resolução do caso. Assim como tratado por outros autores, o tratamento de escolha para lesões císticas deve ser adaptado para as peculiaridades de cada caso, visando sempre a preservação máxima das estruturas anatômicas adjacentes, remoção total da cápsula cística e conforto do paciente. A enucleação mostrou-se efetiva no caso em destaque, permitindo remoção total da lesão e promovendo melhora significativa da respiração, ausência de sintomatologia dolorosa e epistaxe. Deve-se aguardar a Tomografia Computadorizada pós-operatória de 12 meses para avaliar-se o reparo ósseo.

## REFERÊNCIAS

- [1] Neville, et al. Patologia Oral e Maxilofacial. 4. ed. Rio de Janeiro: Elsevier, 2016.
- [2] Prado R; Salim M. Cirurgia Bucomaxilofacial: diagnóstico e tratamento. Rio de Janeiro: Guanabara Koogan, 2009.
- [3] Lia RCC, Garcia JMQ, Sousa-Neto MD, Saquy PC, Marins RH, Zuccolotto WG. Clinical, Radiographic and histological evaluation of chronic periapical inflammatory lesions. J. Appl. Oral Sci. 2004; 12(2):117-20.
- [4] Assunção C, Cardoso A, Oliveira JÁ, Moreira DR, Soares SO, Fonseca LC. Aspectos imaginológicos de um cisto radicular atípico no interior do seio maxilar. Arquivo Brasileiro de Odontologia. 2013; 9(1).
- [5] Castro Junior NP. Cistos odontogênicos na maxila. Rev. Bras. Otorrinolaringol. 1985; 51(4):26-33.
- [6] Lin LM, T-J Huang G, Rosenberg PA. Proliferation of epithelial cell rests, formation of apical cysts, and regression of apical cysts after periapical wound healing. JOE 2007; 33(8).
- [7] Oliveira DHIP, Lima ENA, Araújo CRF, Germano AR, Medeiros AMC, Queiroz LMG. Residual cyst with large dimension: case report and literature review. Rev. Cir. Traumatol. Buco-Maxilo-Fac., Camaragibe; 2011 abr./jun.;11(2):21-26.
- [8] Vasconcelos RG, Queiroz LMG, Júnior LCA, Germano AR, Vasconcelos MG. Therapeutic approach in radicular cyst of great proportions: a case report. R bras ci Saúde 16(3):467-474, 2012.
- [9] Neto MM, Danesi CC, Unfer DT. Contribution to the study of radicular cyst. literature review. Saúde, 2004, 30(1-2):90-99.
- [10] Souza LB, Gordón-Núñez MA, Nonaka CW, Medeiros MC, Torres TF, Emiliano GBG. Odontogenic cysts: demographic profile in a Brazilian population over a 38-year period. Med Oral Patol Oral Cir Bucal. 2010 Jul 1;15 (4):e583-90.
- [11] Shear M, Speight PM. Cistos da região bucomaxilofacial. 4. ed. São Paulo: Santos, 2011.
- [12] Jones AV, Craig GT, Franklin CD. Range and demographics of odontogenic cysts diagnosed in a UK population over a 30-year period. J Oral Pathol Med, 35:500–7, 2006.
- [13] Velasco I, Vahdani S, Nuñez N, Ramos H. Large recurrent radicular cyst in maxillary sinus: a case report. Int. J. Odontostomat., 11(1):101-105, 2017.

- [14] Nunes CABCM, Guedes OA, Alencar AHG, Peters OA, Estrela CRA, Estrela C. Evaluation of periapical lesions and their association with maxillary sinus abnormalities on cone-beam computed tomographic images. *JOE* v.42, N.1, jan. 2016.
- [15] Motta Júnior AG, Fidel RAS, Fidel SR. Tratamento endodôntico com laserterapia de lesão cística de grande volume na mandíbula – relato de caso. *Rev Sul-Bras Odontol.* Sept;6(3):316-20, 2009.
- [16] MacDonald D, Lesions of the jaws presenting as radiolucencies on cone-beam CT. *Clinical Radiology*; 2016; 71:972-985.
- [17] Simon JHS, Enciso R, Malfaz JM, Roges R, Bailey-Perry M, Patel A. Differential diagnosis of large periapical lesions using cone-beam computed tomography measurements and biopsy. *JOE*, v.32, n. 9, Sep. 2006
- [18] Lombardi T, Bischof M, Nedir R, Vergain D, Galgano C, Samson J, Küffer R. Periapical central giant cell granuloma misdiagnosed as odontogenic cyst. *Int Endod J.* Jun;39(6):510-5, 2016.
- [19] Rajalakshmi R, Sreeja C, Vijayalakshmi D, Leelarani V. Orthokeratinised odontogenic cyst mimicking periapical cyst. *BMJ Case Rep.* doi:10.1136/bcr-2013-200883, 2013.
- [20] Kauke M, Safi AF, Grandoch A, Nickenig HJ, Zoller J, Kreppel M. Volumetric analysis of keratocystic odontogenic tumors and non-neoplastic jaw cysts - Comparison and its clinical relevance. *Journal of Cranio-Maxillo-Facial Surgery* 46 257-263, 2018.
- [21] Deshmukh J, Shrivastava R, Bharath KP, Mallikarjuna R. Giant radicular cyst of the maxilla. *BMJ Case Rep.* doi:10.1136/bcr-2014-203678, 2014.
- [22] Torres LD, Segura EJJ, Rodríguez CA, LLAMA SCJM, Gutiérrez PJL. Treatment of a large maxillary cyst with marsupialization, decompression, surgical endodontic therapy and enucleation. *J Can Dent Assoc.* 77:b87,2011.
- [23] Araújo FAC, Landim FS, Rocha NS, Caubi AF, Morais HHA. Treatment of extensive inflammatory cyst in the maxilla - case report. *Rev. Cir. Traumatol. Buco-Maxilo-Fac., Camaragibe*; 2013 abr./jun;13(2):81-86.
- [24] Júnior HCCO, Netto HDMC, Rodrigues MTV, Pinto JMV, Nóia CF. Descompressão cirúrgica no tratamento de lesões císticas da cavidade oral. *Rev. Cir. Traumatol. Buco-Maxilo-Fac., Camaragibe*; 2014 jan./mar;14(1):15-20.
- [25] Marambaia PP, Santos OM, Gomes AM, Melo TF, Francisco TR, Araújo AH. Cavernous hemangioma of maxilar sinus: case report. *Arq. Int. Otorrinolaringol. / Intl. Arch. Otorhinolaryngol*; São Paulo, 2007; 11(4):485-487.

**ANEXO A – AUTORIZAÇÃO DE PUBLICAÇÃO DE IMAGEM****AUTORIZAÇÃO DE PUBLICAÇÃO DE IMAGEM**

Eu, \_\_\_\_\_ CPF: \_\_\_\_\_


AUTORIZO a utilização de minhas imagens, de exames clínicos ou por imagem, em quaisquer mídias (*tais como DVD, livros, matérias, imagem impressa ou eletrônica, etc.*) com finalidade educativa, de treinamento de profissionais, apresentações em congressos, ou outros eventos ou produções, além de publicação de artigos, livros, pôsteres, entre outros, sem quaisquer restrições, sendo garantido meu anonimato e confidencialidade dos dados. Tais imagens serão utilizadas para trabalho de conclusão de curso do acadêmico Pedro Werner De Nadal e realizado na Faculdade de Odontologia da Universidade Federal do Rio Grande do Sul, podendo, portanto, ser consultadas por quaisquer pessoas.

A autorização que oferecemos visa colaborar no aprimoramento da ciência, na educação, preparação de novos profissionais e pesquisa, esclarecimentos à sociedade em geral, buscando o desenvolvimento da Odontologia e áreas da saúde, no Brasil ou fora dele. Fui informado(a) que **não sou obrigado(a) a concordar ou assinar este termo.**

Declaro ainda que a presente permissão não gerará qualquer tipo de pagamento, remuneração, indenização ou valores a qualquer título em relação a minha pessoa ou responsável pelo paciente. Por fim, estou ciente da natureza e objetivos de tal trabalho e me foi dada a oportunidade de tirar quaisquer dúvidas. Autorizo a divulgação desse trabalho sob orientação do pesquisador Professor Doutor Angelo Freddo.

Porto Alegre, 29 de junho de 2019.

Nome do paciente



Assinatura

29/06/19