



Calcinose tumoral cervical em cão

Cervical tumoral calcinosis in dog

Rodolfo Voll¹, Leandro Haczkievicz Gaiga², Juliana Voll³,
Rosemari Terezinha de Oliveira⁴, Fernanda Silveira Nóbrega³,
Ana Cristina Pacheco de Araújo⁵, Márcio Poletto Ferreira³ & Jorge Mesquita Martins⁶

RESUMO

Calcinose circunscrita ou calcinose tumoral é uma mineralização ectópica que apresenta-se na forma de depósito de cálcio em tecidos moles e pode manifestar-se em diversas espécies. Alguns autores recomendam usar o termo calcinose tumoral quando a deposição dos sais de cálcio ocorre no tecido periarticular e calcinose circunscrita quando localizada no tecido subcutâneo. Pode ocorrer na coluna vertebral e levar à compressão da medula espinhal. O quadro neurológico, quando se instala é progressivo e provoca distúrbios de leves a moderados. Com exceção da calcinose metastática, o tratamento indicado é a remoção cirúrgica, com baixo índice de recidiva da lesão e redução e/ou resolução das lesões neurológicas. O trabalho teve o objetivo de relatar um caso de compressão de medula espinhal cervical causada por uma calcinose tumoral entre o atlas e o axis em um cão Malamute do Alasca de oito meses de idade, o qual foi submetido a procedimento cirúrgico para remoção do tecido alterado. As alterações histológicas classificaram a massa como uma calcinose tumoral. Devido ao grau de compressão na medula, natureza progressiva da doença e prognóstico favorável, foi feita a opção pela remoção cirúrgica do tumor. Neste caso, a calcinose tumoral determinou compressão da medula espinhal com sinais neurológicos de dor e deficiência funcional leve, assimétrica, da locomoção e de reações posturais.

Descritores: Malamute do Alasca, calcinose tumoral, compressão medular.

ABSTRACT

Calcinosis circumscribed or tumoral calcinosis is an ectopic mineralization that presents itself in the form of calcium deposit in soft tissues and can be disclosed in many species. Some authors recommend to use the term tumoral calcinosis when deposition of calcium salts occur in the periarticular tissue and calcinosis circumscribed when it happens in the subcutaneous tissue. It can occur in the vertebral spine and lead to compression of the spinal cord. The neurological scene when it happens is progressive and provokes light to moderate riots. With exception of metastatic calcinosis, the indicated treatment is surgical removal, which has low relapse of the injury plus reduction and/or resolution of the neurological injuries. This report's objective is to tell a case of compression of cervical spinal cord caused by a tumoral calcinosis between the atlas and the axis in an eight-year Alasca malamute dog which was submitted to surgical procedure for removal of modified tissue. The histologic alterations had classified the mass as a tumoral calcinosis one. Due to the cord compression degree, plus the disease progressive nature and positive prognosis, it was made the option for surgical tumoral mass removal. In this case, the tumoral calcinosis has determined spinal cord compression with neurological pain signals and subtle functional and anti-symmetrical deficiency of locomotion and of position reaction.

Keywords: Alaskan Malamute, tumoral calcinosis, spinal cord lesion.

INTRODUÇÃO

Calcinose circunscrita ou tumoral é uma mineralização ectópica que se apresenta na forma de depósito de cálcio em tecidos moles [6]. Alguns autores recomendam usar o termo calcinose tumoral quando a deposição dos sais de cálcio ocorre no tecido periarticular e calcinose circunscrita quando localizada no tecido subcutâneo [8].

A calcinose pode ser classificada, de acordo com a sua etiologia em: metastática, distrófica ou idiopática. O desequilíbrio na homeostase entre cálcio e fósforo pode levar à calcinose tumoral metastática. Ocorre secundariamente a insuficiência renal, levando ao depósito de cálcio no cão, principalmente nas extremidades dos membros [3,5].

O termo calcificação distrófica é utilizado na presença de calcificação de tecido lesionado e/ou desvitalizado por trauma, inflamação, infestação parasitária ou neoplasia sem alterações metabólicas [6].

A forma de calcinose mais comum em cães é a idiopática [5,6], na qual a mineralização ectópica ocorre em tecidos moles normais e não existem anormalidades na homeostase de cálcio e fósforo. Afeta principalmente filhotes de raças de grande porte, como o Pastor Alemão, Bernese Mountain Dog, São Bernardo e Rottweiler [4,6,7]. As lesões geralmente são únicas em locais específicos como superfície lateral dos metatarsos e dígitos, cotovelo, ombro e, mais raramente, na coluna vertebral [3-8].

Quando afeta a coluna vertebral, a calcinose tumoral geralmente é assintomática e raramente causa desconforto. O quadro neurológico quando se instala é progressivo e provoca distúrbios de leves a moderados [2,4-6].

Com exceção da calcinose metastática, o tratamento indicado é a remoção cirúrgica, com baixo índice de recidiva da lesão e redução e/ou resolução das lesões neurológicas [2,4,6,8]. O presente trabalho tem o objetivo de relatar um caso de compressão de medula espinhal cervical causada por uma calcinose tumoral entre o atlas e o axis.

RELATO DE CASO

Foi atendido um cão da raça Malamute do Alaska, macho, com oito meses de idade, pesando 30 Kg, com história de dor espontânea ou provocada ao se acariciar ou tocar a cabeça e tropeços ocasionais com os membros torácico e pélvico esquerdos.

Ao exame neurológico, a locomoção caracterizava-se por hemiparesia leve (grau 4) identificada por tropeços, arrastar o dorso das patas e deficiência de reações posturais com os membros torácico e pélvico esquerdos. Exame físico, avaliação da cabeça (estado mental, postura, coordenação e nervos cranianos), reflexos dos membros torácicos e pélvicos (flexores e patelares) e reações posturais (propriocepção consciente e saltitar/pulo num pé só) do membro torácico e pélvico direitos encontravam-se dentro da normalidade.

A palpação cervical evidenciou hiperestesia na região atlantoaxial. As alterações encontradas no exame neurológico foram compatíveis com lesão da medula espinhal cervical cranial, sendo o paciente encaminhado para exame radiográfico da região afetada.

Radiografia simples da região cervical em incidências látero-lateral (Figura 1) e ventro dorsal (Figura 2) evidenciou massa radiopaca arredondada, medindo 2,5 cm de diâmetro, entre o arco dorsal do atlas e o processo espinhoso do axis.

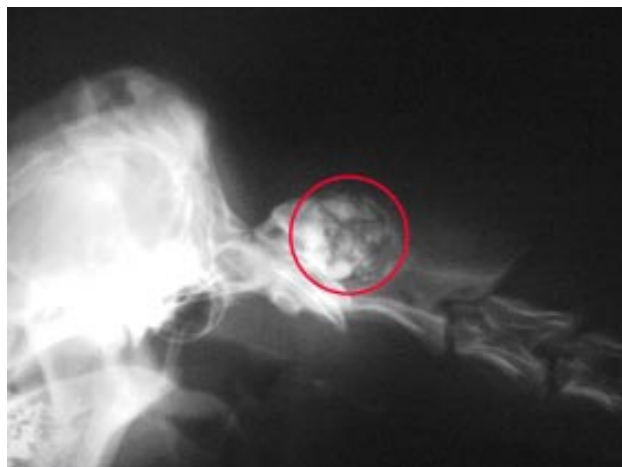

Figura 1. RX simples látero-lateral: radiopacidade junto ao arco dorsal de C1 e processo espinhoso de C2.

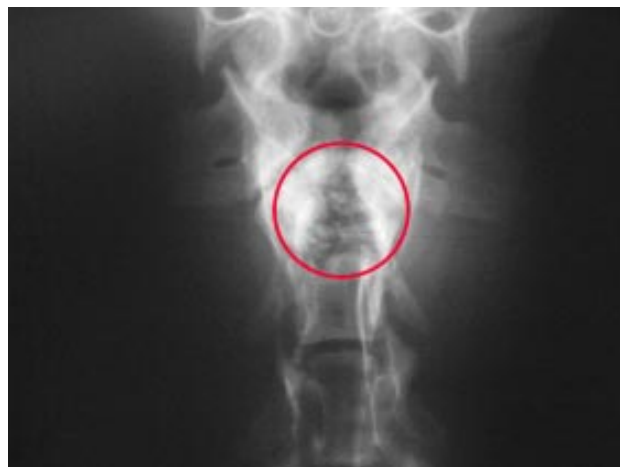

Figura 2. RX simples ventro-dorsal: radioipacidade em C1-2.

Mielografia (Figuras 3 e 4) com abordagem lombar, demonstrou compressão extradural acentuada da medula espinhal em C1-2, dorsalmente (Figura 3), na incidência látero-lateral.

Perante o grau de compressão, foi indicado procedimento cirúrgico, para remoção da massa tumoral. O hemograma e a avaliação bioquímica da função renal estavam normais.

RESULTADOS

A exérese do tecido alterado (Figuras 5 e 6) foi bem sucedida, porém, três horas após a cirurgia, o paciente teve parada cardiorrespiratória e veio a óbito.

A massa de tecido mineralizado foi encaminhada para histopatologia, revelando alterações típicas de calcinose tumoral. Observaram-se ilhas de tecido condróide com focos de forte mineralização,

circundados por cordões de tecido conjuntivo fibroso que formam septos relativamente delgados, observando-se algumas células multinucleadas, além de necrose e hemorragia (Figura 7 e 8); focos de mineralização distrófica circundada por tecido de granulação (Figura 9); proliferação de tecido conjuntivo fibroso circundando as áreas de calcificação distrófica (Figura 10); não se observam sinais de atipia nuclear das células cartilaginosas ou das conjuntivas.

DISCUSSÃO

O diagnóstico de calcinose de origem idiopática foi estabelecido por características histopatológicas, ausência de sinais clínicos de disfunção renal [3,5], e por tratar-se de um cão de grande porte jovem [4,6,7]. A raça Malamute do Alaska não é propensa a essa doença, como se pode observar pela ausência de relatos na bibliografia consultada.

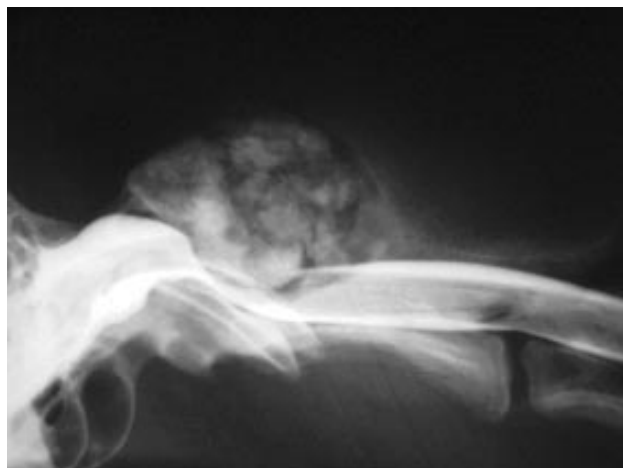


Figura 3. Mielografia látero-lateral: desvio ventral do aspecto dorsal da coluna de contraste em C1-2.

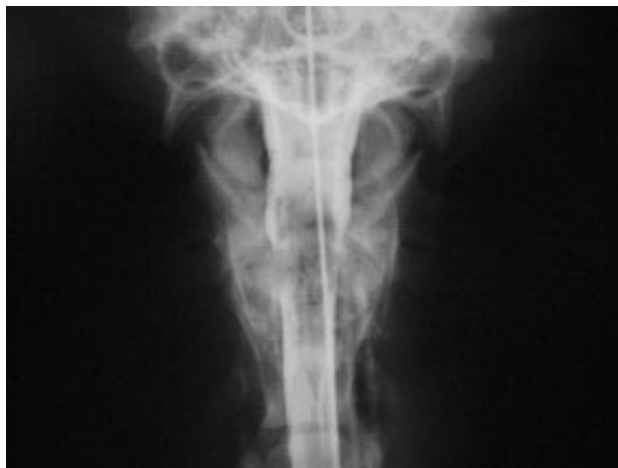

Figura 4. Mielografia ventro-dorsal: expansão lateral simétrica da coluna de contraste em C1-2 e articulação atlantoaxial.

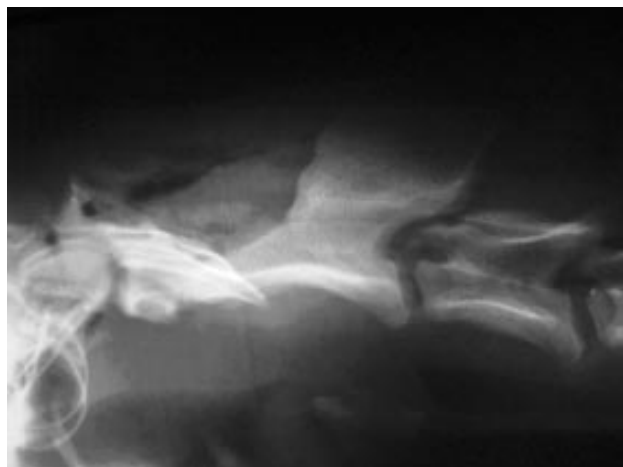


Figura 5. RX simples látero-lateral: pós-cirurgia.

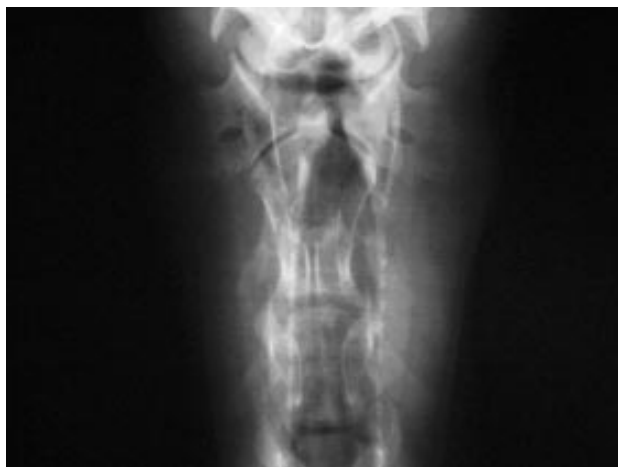

Figura 6. RX simples ventro-dorsal: pós-cirurgia.

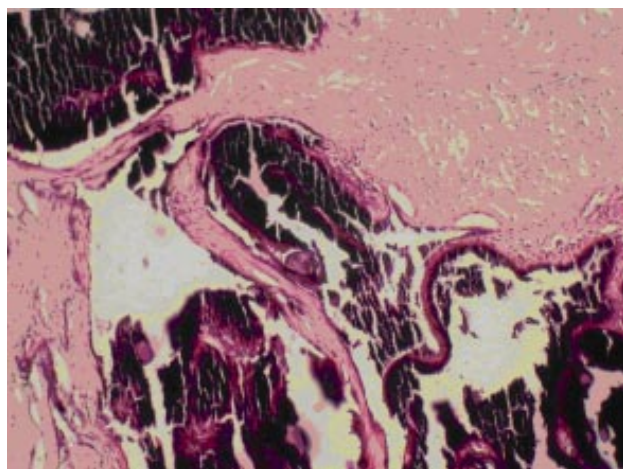


Figura 7. Histopatologia: ilhas de tecido condróide com focos de forte mineralização, circundados por cordões de tecido conjuntivo fibroso que formam septos relativamente delgados, observando-se algumas células multinucleadas, além de necrose e hemorragia (HE, 40x).

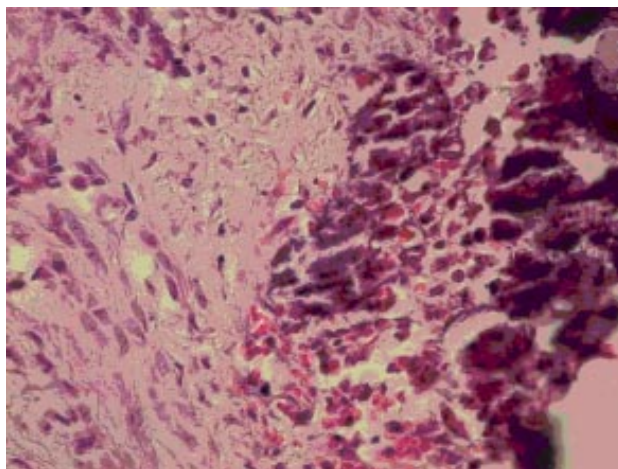


Figura 8. Histopatologia: ilhas de tecido condróide com focos de forte mineralização, circundados por cordões de tecido conjuntivo fibroso que formam septos relativamente delgados, observando-se algumas células multinucleadas, além de necrose e hemorragia (HE, 400x).

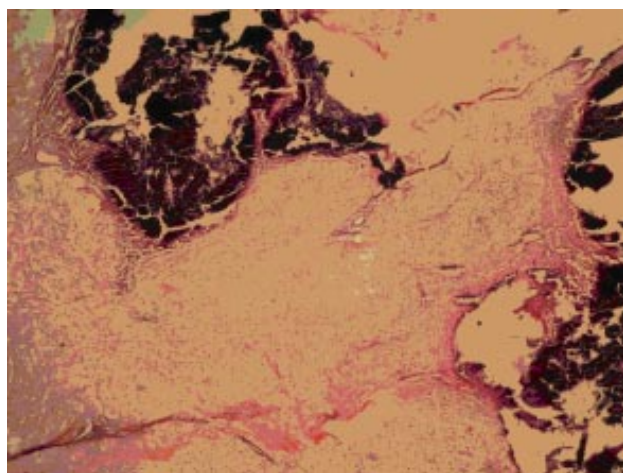


Figura 9. Histopatologia: focos de mineralização distrófica circundada por tecido de granulação (HE, 40x).

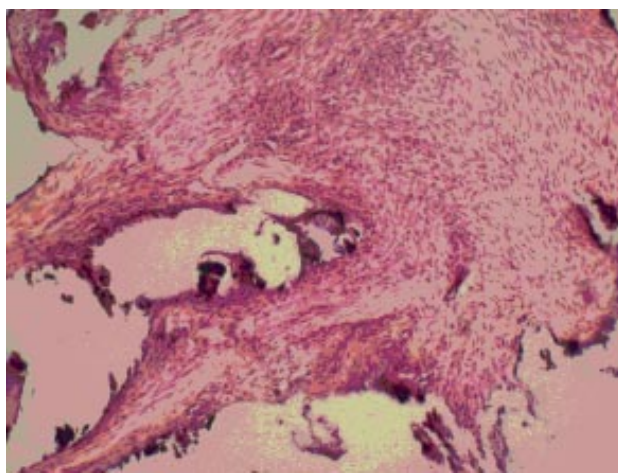


Figura 10. Histopatologia: proliferação de tecido conjuntivo fibroso circundando as áreas de calcificação distrófica (HE, 400x).

Apesar da acentuada compressão da medula espinhal pela massa tumoral, o paciente apresentava disfunção neurológica leve, como evidenciado por alguns autores [2,4,6,8], porém, era nítida a presença de dor acentuada a palpação da região cervical cranial.

Devido ao grau de compressão na medula, natureza progressiva da doença e prognóstico favorável [2,4,6,8], foi feita opção pela remoção cirúrgica

da massa tumoral. O procedimento demonstrou-se viável, apesar de o paciente ter ido a óbito.

CONCLUSÕES

No presente caso, a calcinose tumoral determinou compressão da medula espinhal cervical com sinais de dor e deficiência neurológica leve, assimétrica, da locomoção e de reações posturais.

REFERÊNCIAS

- 1 Berrocal A., Tjalsma E.J. & Koeman J.P. 1992. Calcinosis circumscripta in two cats. *Feline Practice.* 20: 9-12.
- 2 Dukes McEwan J., Thomson C., Sullivan M., Callanan S. & Park M. 1992. Thoracic spinal calcinosis circumscripta causing cord compression in two German sheperd dog littermates. *The Veterinary Record.* 27: 575-578.
- 3 Hawkins C.E. & Kowalewich N.J. 1992. Calcinosis circumscripta involving the metatarsal region in a dog with cronic renal failure. *Canine Veterinary Journal.* 33: 465-466.

- 4 **Lewis D.G. & Kelly D.F. 1990.** Calcinosis circumscripta in dogs as a cause of spinal ataxia. *Journal of Small Animal Practice*. 31: 36-36.
- 5 **Legendre A.M. & Dade A.W. 1974.** Calcinosis circumscripta in a dog. *Journal American Veterinary Medical Association*. 164: 1192-1194.
- 6 **Risio L. & Olby N. J. 2000.** Tumoral calcinosis of the thoracic spine: a case report and literature review. *Veterinary Neurology and Neurosurgery*. 2: 1-8.
- 7 **Roudebush P., Mashn W.R. & Cooper R.C. 1988.** Canine Tumoral Calcinosis. *Compendium Small Animal*. 10: 1162-1164.
- 8 **Stanley L.M., Bellah R.J. & Wells M. 1991.** Resolution of quadriceps caused by cervical tumoral calcinosis in a dog. *Journal of the American Animal Hospital Association*. 27: 72-76.
- 9 **Thompson S.W., Sullivan D.J. & Pedersen R.A. 1959.** Calcinosis circumscripta. A histochemical study of lesions in man, dogs and a monkey. *Cornell Veterinarian*. 49: 265-28.