

# Face: possibilidade de reconstrução protética (relato de um caso)

## Face: possibility of prothetics reconstruction (report of on case)

Tais Weber Furlanetto de Azambuja\*  
Dalva Maria Pereira Padilha\*\*  
Francesca Bercini\*\*  
João Batista Burzlaff\*\*\*\*  
Edela Puricelli\*\*\*\*

### RESUMO

Os autores relatam um caso de deformidade facial decorrente de cirurgia oncológica com reconstrução protética. Para essa reconstrução foi realizada uma prótese óculo-palpebro-maxilo-nasal e uma prótese total obturadora palatina. As próteses foram fixadas através de retenção magnética.

### SUMMARY

The authors report a case of surgical induced facial deformity with prosthetics reconstruction. The reconstruction was performed with an ocular, palpebral, maxilo, nasal prostheses and a total denture with palatal obturation. The prosthesis was fixed with magnetic retention.

### UNITERMOS

Facial deformity, prosthetics reconstruction, prosthesis magnetic retention.

### Introdução

Prótese, na sua concepção etimológica, é todo o meio de substituir perdas de substâncias, quer congênicas quer adquiridas.

A Prótese Bucomaxilofacial (PBMF) é um dos ramos da prótese que, restaurando perdas de substâncias e deformidades da região maxilofacial, procura corrigir a estética e as funções perdidas ou alteradas.

Neste artigo apresentamos a reconstrução de uma grave perda de substância facial, conseqüente de cirurgia oncológica, através da utilização de uma prótese óculo-palpebro-maxilo-nasal e de uma prótese total obturadora palatina.

### Revisão da Literatura

A PBMF, apesar do atual avanço das técnicas cirúrgicas para reparo e/ou reconstruções em paciente portadores de defeitos congênicos ou adquiridos é, segundo Bulbulian<sup>1</sup>, em muitas situações, a única alternativa de reabilitação para estes pacientes.

A reconstrução de defeitos faciais através da Prótese Bucomaxilofacial abrange as deficiências estético-anatômicas e principalmente as de ordem funcional que envolvem a fonação, a mastigação e a deglutição, conforme Vergo e Andrews<sup>3</sup>.

De acordo com Bulbulian<sup>1</sup>, historicamen-

te, o surgimento da Prótese Bucomaxilofacial é obscuro: através de achados arqueológicos, verificou-se ter sido a antiga civilização Etrusca bastante avançada na arte protética. Foram achadas próteses oculares em múmias egípcias e há referências históricas sobre a utilização de olhos e narizes artificiais nas antigas civilizações chinesa e indiana.

Entretanto, a PBMF só começa a ser efetivamente documentada a partir do ano de 1500, através dos estudos de Ambroise Paré, primeiro autor a descrever técnicas e aparelhos protéticos<sup>5</sup>.

Pierre Fouchard, o pai da moderna Odontologia, contribuiu para a história da PBMF com a descrição e invenção de uma série de aparelhos protéticos totais superiores e inferiores, obturadores palatinos, além de uma extraordinária máscara facial construída em prata com o fim de reconstruir a face de um soldado francês, quase totalmente destruída em uma batalha.

Alguns nomes conhecidos da história odontológica como William Morton, Delabare e Kingsley, dedicaram-se ao estudo da Prótese facial<sup>5</sup>.

A partir do aparecimento do Vulcanite, no final do século XIX, a PBMF dá outro salto evolutivo e no início do século XX, com Kazanjian<sup>5</sup> que associou este material a vários metais, tem seu conceito revitalizado.

Atualmente, as possibilidades de reconstrução protética encontram-se aumentadas pelo freqüente surgimento de materiais capazes de substituir componentes faciais e/ou bucais ausentes. Nestes materiais estão incluídas as resinas acrílicas, poliuretanos, polietileno e silicones (Vergo e Andrews<sup>6</sup>) e a escolha destes baseia-se, principalmente, na habilidade técnica do Cirurgião-Dentista, na condição econômica do paciente e nas necessidades clínicas de cada caso. (Vergo e Andrews<sup>4</sup>).

No atual estágio, são inúmeras as áreas em que a moderna prótese bucomaxilofacial pode prestar serviço aos pacientes. Consideramos responsabilidade do Odontólogo, explorar potencialidades, no sentido de obter

\* Professora Assistente das Disciplinas de Anestesiologia e Exodontia e Exodontia II FO/UFRGS - Especialista em Cirurgia e Traumatologia Bucomaxilofacial - Mestre em Educação

\*\* Professora Assistente das Disciplinas de Exodontia II e Estágio Supervisionado de Cirurgia FO/UFRGS - Mestre em Cirurgia Bucomaxilofacial

\*\*\* Professor Auxiliar da Disciplina de Cirurgia Bucomaxilofacial - FP/UFRGS

\*\*\*\* Professora Adjunta da Disciplina de Cirurgia Bucomaxilofacial FO/UFRGS - Doutora em Cirurgia Bucomaxilofacial

maiores avanços no tratamento restaurador de pacientes portadores de defeitos ou perdas maxilofaciais. Assim sendo, apresentamos, a seguir, o relato de um caso clínico.

## Caso Clínico

Segundo SchAAF<sup>2</sup>, a prótese facial pode ser classificada em nasal, orbital, auricular e composta. As próteses intra-orais, por sua vez, dividem-se em obturadoras auxiliares da fonação e dentaduras completas ou parciais modificadas. Neste caso realizamos a reconstrução protética da face do paciente, através da utilização de uma prótese facial composta e de uma prótese intra-oral obturadora palatina.

O paciente com 55 anos, do sexo masculino, cor branca, apresentava extensa perda de substância do terço médio direito da face, decorrente da remoção de tumor maligno (Carcinoma) nesta região. A ressecção cirúrgica do tumor determinou a comunicação da cavidade oral com o meio externo através da face. (Foto 1)

A partir do estudo dos modelos em gesso da face e de modelos dos maxilares do paciente, planejamos a colocação de uma prótese óculo-pálpebro-maxilo-nasal e de uma prótese total superior obturadora palatina como plano de tratamento.

A prótese extra-oral teve por objetivo complementar a área facial e a prótese intra-oral ser complementadora e obturadora palatina.

Determinamos também que as formas de fixação destas duas próteses se faria da seguinte maneira: a prótese extra-oral retida mecanicamente através da fixação em óculos, e a prótese intra-oral fixada magneticamente à extra-oral através de dois ímãs, inseridos um em cada uma das próteses.

A partir de moldagens da face do paciente com alginato, obtivemos modelo em gesso da face do paciente. Neste momento e sobre este modelo, determinamos a área a ser reconstruída proteticamente. Iniciamos com a reconstrução da área perdida com argila, respeitando as linhas faciais do paciente e observando a região íntegra. Procedemos a fase de transferência de argila para cera de forma a obtermos ceroplastias, que foram duplicadas permitindo várias testagens no paciente. Sempre que necessário, neste momento de testagem das ceroplastias, realizamos caracterizações adicionais, correções de falhas e de adaptação.

Concluída esta fase, experimentamos e adaptamos os óculos, previamente selecionados pelo paciente, com a instrução do profissional.

A fase seguinte consistiu na conversão convencional da ceroplastia em resina acrílica termopolimerizável. Para a coloração da resina acrílica utilizamos corantes minerais, após testagem de semelhança de cor com a tez do paciente.

Um globo ocular de estoque foi selecionado e inserido na peça final de acrílico. Após a inclusão deste, realizamos a caracterização das pálpebras, também em resina. (Foto 2)

Após o acabamento e polimento da peça protética, realizamos novas provas no paciente, observando mais uma vez a sua expressão facial reconstruída e a sua harmonia facial restabelecida.

Paralelamente a estes passos e a partir de modelos em gesso dos maxilares, confeccionamos uma prótese total superior, conforme a técnica convencional, com as variações pertinentes a uma prótese obturadora palatina.

Conforme nosso plano de tratamento, passamos para a fase de fixação destas duas próteses: extra e intra-oral por meio de dois ímãs, que foram fixados a dois pilares, um proveniente da prótese facial e o outro da prótese total superior, construídos com esta finalidade e neste momento.

Realizamos as provas finais, constatamos a adaptação das próteses, o funcionamento das fixações e, finalmente, procedemos a união dos óculos do paciente à prótese extra-oral. (Foto 3)

Neste momento, constatamos que o objetivo da Prótese Bucomaxilofacial foi obtido, uma vez que foram restabelecidas a estética facial e a função dos maxilares do paciente.

Mantivemos o paciente sob controle através de revisões periódicas e de acordo com as suas necessidades.

## Considerações Finais

Estética facial é a ciência que se ocupa da forma e da harmonia das proporções normais da face.

A harmonia é condição essencial para a beleza facial e se traduz pela combinação perfeita das diferentes partes entre si formando um todo ou concorrendo para um mesmo fim.

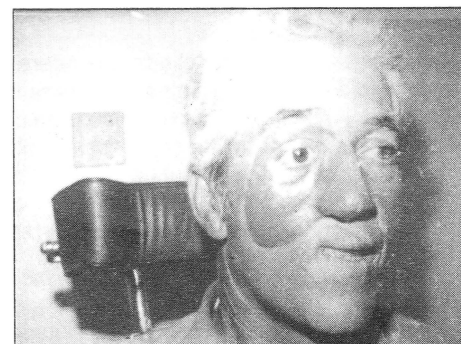
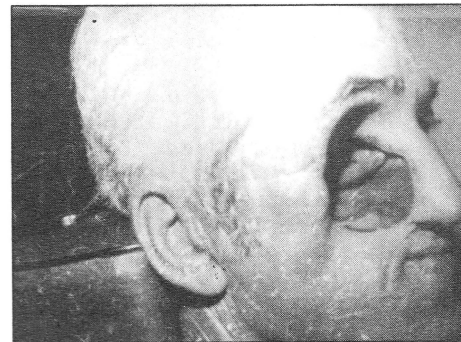O restabelecimento da harmonia é fundamental quando se fala em Prótese Bucomaxilofacial.

Nem sempre o belo é o estético. Cada caso deve ser interpretado sob o ponto de vista de beleza e estética faciais, variáveis segundo a raça e o sexo, ou seja, em função do próprio paciente.

Segundo Vergo e Andrews<sup>5</sup>, o objetivo original da PBMF é restaurador em sua essência, tanto sob o aspecto estético quanto funcional. Ao restabelecermos a estética e a função do paciente visamos, principalmente, devolver-lhe, sob o aspecto psicológico, sua dignidade, qualidade de vida e a possibilidade de convivência com seus iguais.

## Agradecimento

Agradecemos ao professor Luis Fernando Walber a sua disponibilidade e assessoramento técnico, nas fases de laboratório.



## Referências Bibliográficas

1. BULBULIAN, A. H. Maxillofacial prosthetic: evolution and practical application in patient rehabilitation. *J. Prosth. Dent.*, St. Louis, v.15, n.3, p.554-68, May/Jun. 1965.
2. SCHAAF, A. H. Maxillofacial prosthetic and the head and neck cancer patient. *CANCER*, Philadelphia, v.54, Suppl. 1, p.2682-90, Dec. 1984.
3. VERGO, T. J.; ANDREWS, R. Maxillofacial prosthetic: rehabilitation of head and neck cancer patients (I). *Quintessence Dent. Technol.*, Philadelphia, v.8, n.5, p.289-95, May, 1984.
4. \_\_\_\_\_. Maxillofacial prosthetic: rehabilitation of head and neck cancer patients (II). *Quintessence Dent. Technol.*, Philadelphia, v.8, n.6, p.349-56, Jun. 1984.
5. \_\_\_\_\_. Maxillofacial prosthetic: rehabilitation of head and neck cancer patients (III). *Quintessence Dent. Technol.*, Philadelphia, v.8, n.7, p.427-32, Jul./Aug. 1984.