

**UNIVERSIDADE FEDERAL DO RIO GRANDE DO SUL  
FACULDADE DE VETERINÁRIA  
CURSO DE ESPECIALIZAÇÃO EM CLÍNICA MÉDICA DE FELINOS  
DOMÉSTICOS**

**TERAPÊUTICA DA ESPOROTRICOSE FELINA: REVISÃO DE LITERATURA**

**Martha Bravo Cruz Piñeiro**

**PORTO ALEGRE**

**2021**

**UNIVERSIDADE FEDERAL DO RIO GRANDE DO SUL**  
**FACULDADE DE VETERINÁRIA**  
**CURSO ESPECIALIZAÇÃO EM CLÍNICA MÉDICA DE FELINOS DOMÉSTICOS**

**TERAPÊUTICA DA ESPOROTRICOSE FELINA: REVISÃO DE LITERATURA**

Autora: Martha Bravo Cruz Piñeiro

Trabalho apresentado à Faculdade Veterinária da Universidade Federal do Rio Grande do Sul como requisito parcial à obtenção do grau de Especialista em Clínica Médica de Felinos Domésticos.

Orientador: Prof. Dr. Daniel Guimarães Gerardi

Co-orientador: Dra. Sabrina de Oliveira Capella

**PORTO ALEGRE**

**2021**

CIP - Catalogação na Publicação

Pifeiro, Martha Bravo Cruz  
TERAPÉUTICA DA ESPOROTRICOSE FELINA: REVISÃO DE  
LITERATURA / Martha Bravo Cruz Pifeiro. -- 2021.  
60 f.  
Orientador: Daniel Guimarães Gerardi.

Coorientador: Sabrina de Oliveira Capella.

Trabalho de conclusão de curso (Especialização) --  
Universidade Federal do Rio Grande do Sul, Faculdade  
de Veterinária, ESPECIALIZAÇÃO EM CLÍNICA MÉDICA DE  
FELINOS DOMÉSTICOS, Porto Alegre, BR-RS, 2021.

1. itraconazol. 2. micose. 3. Sporothrix  
brasiliensis. 4. refratário. I. Gerardi, Daniel  
Guimarães, orient. II. Capella, Sabrina de Oliveira,  
coorient. III. Título.

MARTHA BRAVO CRUZ PIÑEIRO

**TERAPÊUTICA DA ESPOROTRICOSE FELINA: REVISÃO DE LITERATURA**

Aprovada em 26 de novembro de 2021.

APROVADO POR:

---

Prof. Dr. Daniel Guimarães Gerardi

---

Prof. Dr. Márcia de Oliveira Nobre

---

Prof. Dr. Sérgio Jorge

## **Agradecimentos**

À minha família, por serem meu alicerce e a razão de tudo isso, principalmente, ao meu avô Abel Souto Cruz pelo apoio para realização desse curso.

Ao meu noivo, Leonardo David de Azevedo, que esteve comigo desde o início desse curso, por ter sido tão importante nessa etapa, pelo apoio e pela paciência.

Aos meus amigos, que estiveram ao meu lado em todos os momentos, por confiarem em mim e lutarem comigo também nessa etapa. Principalmente, a minha amiga Luzia Leon Coelho Leal pelas estadias em Porto Alegre durante os anos do curso, pelas conversas e apoio incansável.

À minhas colegas de curso, Jhennifer Lee Cham e Virginia Harder Gonçalves, pela amizade e companheirismo nessa etapa.

Aos professores do curso por cederem seu tempo, pela paciência, disponibilidade e pelo aprendizado.

À minha co-orientadora, amiga, colega, Dra. Sabrina de Oliveira Capella, por ser meu braço direito, por eu poder confiar de olhos fechados e me apoiar tanto em mais uma etapa.

Ao meu orientador, Prof. Dr. Daniel Guimarães Gerardi, pelo auxílio para execução desse trabalho e por ser um grande profissional

À Universidade Federal do Rio Grande do Sul por me oportunizar a realização do curso.

Por fim, a todos que de alguma forma contribuíram com este trabalho e a finalização dessa etapa, o meu muito obrigado

## RESUMO

A esporotricose é a zoonose micótica de implantação subcutânea mais importante do Brasil, causada por fungos do Complexo *Sporothrix schenckii* que frequentemente acomete humanos, cães e, principalmente, gatos. A esporotricose felina apresenta diferentes formas clínicas e o tratamento representa um desafio para o Médico Veterinário. Diversos estudos enfocam os aspectos terapêuticos da esporotricose em seres humanos, entretanto, na espécie felina, existem poucos relatos ou estudos de séries de casos. Ademais, é crescente os relatos de casos de esporotricose felina refratários à terapia convencional. Assim, teve-se como objetivo realizar uma revisão da literatura acerca da terapêutica da esporotricose felina. Para isso, primeiro realizou-se uma consulta a sites e periódicos indexados dos últimos 11 anos, que descrevem e avaliam protocolos terapêuticos desta doença em felinos. A partir desta revisão, pode-se concluir que o itraconazol é o fármaco de primeira escolha, tendo o iodeto de potássio, fluconazol, terbinafina e cetoconazol como algumas alternativas de tratamento. Ressalta-se ainda, a associação do itraconazol com iodeto de potássio e/ou anfotericina B nos casos resistentes, assim como as intervenções cirúrgicas e a termoterapia nos casos de falha terapêutica e quando as lesões são localizadas. Também, o uso de terapia imunomoduladora adjuvante é importante para diminuir o tempo para remissão dos sinais clínicos extracutâneos, melhora o prognóstico e sobrevida dos gatos com esporotricose cutânea disseminada.

**Palavras-chave:** itraconazol; micose; *Sporothrix brasiliensis*; refratário.

## ABSTRACT

Sporotrichosis is the most important subcutaneous mycosis in Brazil, caused by fungi of the *Sporothrix schenckii* complex, and that frequently often affects humans, dogs and, especially, cats. Feline sporotrichosis presents different clinical forms, and the treatment represents a challenge for the Veterinarian. Several studies focus on the therapeutic aspects of sporotrichosis in humans, however, in the feline species, there are few reports or case series studies. Furthermore, there are increasing reports of feline sporotrichosis cases that are refractory to conventional therapy. Thus, we aimed to conduct a review of the literature on the treatment of feline sporotrichosis. In this work, we first consulted websites and indexed journals from the last 11 years that describe and evaluate therapeutic protocols for this disease in felines. From this review, it can be concluded that itraconazole is the drug of first choice, with potassium iodide, fluconazole, terbinafine, and ketoconazole as some treatment alternatives. The association of itraconazole with potassium iodide and/or amphotericin B in resistant cases, as well as surgical interventions and thermotherapy in cases of therapeutic failure and when the lesions are localized, are also highlighted. Also, the use of adjuvant immunomodulatory therapy is important to decrease the time to remission of extracutaneous clinical signs, improves the prognosis and survival of cats with disseminated cutaneous sporotrichosis.

**Keywords:** itraconazole; mycoses; *Sporothrix brasiliensis*; refractories.

## LISTA DE ILUSTRAÇÕES

<b>Figura 1</b>	Gato com lesões erodo ulcerativas na região na cabeça e no membro anterior esquerdo com exposição de tecidos subjacentes no membro.....	21
<b>Figura 2</b>	Lesão erodo ulcerativas na região no membro anterior esquerdo com exposição de tecidos subjacentes no membro.....	22
<b>Figura 3</b>	Microscopia no aumento de 100x de lâmina de citologia realizada por impressão de <i>swab</i> de lesão cutânea de gato com suspeita de esporotricose cutânea corada com Quick Panoptic, apresentando numerosas células fúngicas leveduriformes de <i>Sporothrix</i> spp. no meio extracelular e próximos a macrófagos e neutrófilos.....	27
<b>Figura 1</b>	Fluxograma de evidências de pesquisa e critérios para inclusão e exclusão de estudos.....	37



## LISTA DE ABREVIATURAS E SIGLAS

AA	Azul alciano
AFB	Anfotericina B
BHI	Brain heart infusion
CPE	Exame citopatológico
CTZ	Cetoconazol
FeLV	Leucemia viral felina
FIV	Imunodeficiência viral felina
FM	Fontana Masson
GMS	Prata de Grocott
Gp	Glicoproteína
ha	Hectare
H-COMP	Produto manipulado para uso humano
HE	Hematoxilina e eosina
H-IND	Produto comercial para uso humano
IgG	Imunoglobina G
IHC	Histoquímicas
IL	Interleucina
IL	Intralesional
ITZ	Itraconazol
IV	Intravenoso
L1	Lesão cutânea em um local
L2	Lesões cutâneas em dois locais não contíguos
L3	Lesões cutâneas em três ou mais locais não contíguos
PAMPs	Padrões moleculares associados a patógenos
PAS	Ácido periódico de Schiff
PCR	Reação em cadeia polimerase
PRRs	Receptores de reconhecimento de patógenos
RJ	Rio de Janeiro
RS	Rio Grande do Sul
SsCBF	<i>Sporothrix</i> spp. purificado antígeno
UV	Ultravioleta

V-COMP Produto manipulado para uso veterinário  
V-IND Produto comercial para uso veterinário

## LISTA DE SÍMBOLOS

°C	Grau Celsius
%	Por cem
>	Maior
<	Menor
h	Hora
kg	Kilograma
mg	Miligrama
mm	Milímetro
µm	Micrometro
µg	Micrograma

## SUMÁRIO

<b>1</b>	<b>INTRODUÇÃO.....</b>	<b>10</b>
<b>2</b>	<b>DESENVOLVIMENTO.....</b>	<b>12</b>
<b>2.1</b>	<b>Revisão bibliográfica.....</b>	<b>12</b>
2.1.1	Agente etiológico.....	12
2.1.2	Epidemiologia.....	16
2.1.3	Apresentação clínica .....	19
2.1.4	Diagnóstico.....	23
2.1.4.1	Cultura fúngica.....	24
2.1.4.2	Exame citopatológico (CPE).....	25
2.1.4.3	Exame histológico.....	27
2.1.4.4	Exame sorológico.....	29
2.1.4.5	Testes moleculares.....	30
<b>2.2</b>	<b>Artigo.....</b>	<b>31</b>
<b>3</b>	<b>CONCLUSÕES.....</b>	<b>51</b>
	<b>REFERÊNCIAS.....</b>	<b>52</b>

## INTRODUÇÃO

A esporotricose é uma micose de implantação causada por diferentes espécies do gênero *Sporothrix* (PEREIRA *et al.*, 2014), que afeta humanos e animais (RODRIGUES; DE HOOG; DE CAMARGO, 2013). Classificada como epidemiologia global (CHAKRABARTI *et al.*, 2014), sendo considerada a micose subcutânea mais frequente na América Latina (BARROS *et al.*, 2004) e a principal no Brasil (SANCHOTENE *et al.*, 2015).

Os gatos são os animais mais afetados pela esporotricose (RODRIGUES *et al.*, 2020). A esporotricose felina foi relatada em vários países, mas nenhum lugar um surto de esporotricose animal foi tão grande como visto no Brasil (GREMIÃO *et al.*, 2015). Hoje, o país é o que apresenta maior número de casos de esporotricose felina já notificados em todo o mundo (GREMIÃO *et al.*, 2020). Ademais, *S. brasiliensis*, espécie mais virulenta do complexo, é o principal agente etiológico da esporotricose felina e está associado a infecções de animais e transmissão zoonótica, considerado responsável pela emergente epidemia no país (RODRIGUES *et al.*, 2013, 2014; RODRIGUES; DE HOOG; DE CAMARGO, 2016).

Os felinos infectados desenvolvem lesões múltiplas, que apresentam uma grande quantidade de células leveduriformes (DE MIRANDA, 2018b; MADRID *et al.*, 2012; SCHUBACH *et al.*, 2004) e possuem o fungo nas garras e na cavidade oral (MACÊDO-SALES *et al.*, 2018; MADRID *et al.*, 2012; SCHUBACH *et al.*, 2001; SCHUBACH *et al.*, 2001), o que os distingue de outras espécies e os caracterizam como notável fonte de infecção (BARROS *et al.*, 2010; NOBRE *et al.*, 2001; RODRIGUES *et al.*, 2020). Enfatizando a importância da micose como problema de saúde pública.

Além disso, as lesões em gatos predispõem a formação de granulomas incapazes de conter a disseminação da doença (MIRANDA *et al.*, 2013), salientando o aumento dos linfócitos T CD8+ e falhas na resposta imune celular gato (MIRANDA *et al.*, 2016) ou altos níveis de IL-10 durante FIV e/ou co-infecções por FeLV, e baixos níveis de IL-4 (FeLV positivo) e IL-12 (FIV- positivo) (MIRANDA *et al.*, 2018a), o que sugere o desenvolvimento de apresentações clínicas graves nos felinos. Essas condições imunológicas que são pertinentes à espécie felina parecem dificultar a cura durante uma infecção por *S. brasiliensis*, mesmo com tratamento antifúngico adequado.

A esporotricose tem como tratamento padrão os antifúngicos, e para cães e gatos o itraconazol é recomendado como primeira opção (GREMIÃO *et al.*, 2015). Entretanto, muitos casos são comprovadamente refratários ao antifúngico convencional, assim é crescente o número de casos com falhas terapêuticas. Vários fatores podem comprometer a cura clínica,

como a escolha do medicamento e de doses terapêuticas (KINNISON, T.; GUILLE, D.; MAY, S. A, 2015), a administração terapêutica sendo fornecida conforme prescrito pelo veterinário (SIVEN *et al.*, 2017), a susceptibilidade antifúngica (BORBA-SANTOS *et al.*, 2015; BRILHANTE *et al.*, 2016; STOPIGLIA *et al.*, 2014), entre outros. A falha do tratamento associada à baixa susceptibilidade de *Sporothrix brasiliensis* ao itraconazol tem sido descrita em estudos recentes que demonstraram resistência do fungo frente a diferentes marcas comerciais e compostos (WALLER *et al.*, 2020), e também a resistência *in vitro* de *Sporothrix brasiliensis* correlacionado com a falha terapêutica *in vivo* (NAKASU *et al.*, 2020).

Logo, considerando o número de casos de esporotricose felina, a importância dos felinos na cadeia epidemiológica da doença, a apresentação clínica grave em gatos e as falhas terapêuticas nessa espécie, reafirma a necessidade de elucidar a conduta clínica dos Médicos Veterinários, as opções e formas de tratamento disponíveis. Nesse contexto, a presente monografia teve como objetivo realizar uma revisão da literatura acerca da terapêutica da esporotricose felina.

## 1 DESENVOLVIMENTO

### 2.1 Revisão Bibliográfica

#### 2.1.1 Agente etiológico

A infecção tem uma distribuição mundial, principalmente em países tropicais e subtropicais (OROFINO-COSTA *et al.*, 2017). O *S. schenckii* era considerado a única espécie que causava esporotricose (LOPEZ-ROMERO *et al.*, 2011; MARIMON *et al.*, 2007). No entanto, Marimon *et al.* (2006) constatou, por meio da análise de DNA mitocondrial, que nem todos os isolados clínicos de *Sporothrix* pertenciam à mesma espécie. Também analisou que os grupos exibiram um grau de especificidade geográfica. A partir disso, análises filogenéticas moleculares e fenotípicas têm mostrado que existem várias espécies dentro do complexo de espécies *S. schenckii* (MARIMON *et al.*, 2006, MARIMON *et al.*, 2007).

Assim, no estudo de Marimon *et al.* (2007) a combinação de abordagens fenotípica e genética permitiu propor novas espécies como *Sporothrix brasiliensis*, *S. globosa* e *S. mexicana*. O sequenciamento multifoco combinado com dados morfológicos e fisiológicos apoia a separação de pelo menos quatro espécies distintas de *Sporothrix* no complexo *S. schenckii*, unindo as espécies com alto potencial patogênico aos mamíferos. O táxon original *S. schenckii* (Clades IIa e IIb) e as novas espécies *S. brasiliensis* (Clade I), *S. globosa* (Clade III) e *S. luriei* (Clade VI) hoje em dia são chamados de complexo de *S. schenckii* (ZHOU *et al.*, 2013), enquanto a espécie levemente patogênica *S. mexicana* (Clade IV) assume uma posição remota perto da espécie ambiental *S. pallida* (MADRID *et al.*, 2009; MADRID *et al.*, 2010; MARIMON *et al.*, 2006; MARIMON *et al.*, 2007; MEYER *et al.*, 2008; RODRIGUES *et al.*, 2012). Além destas, a espécie chamada *Sporothrix chilensis* também foi descrita (RODRIGUES *et al.*, 2016). Atualmente, as espécies mais relevantes de *Sporothrix* incluem *S. brasiliensis*, *S. schenckii stricto sensu*, *S. globosa*, *S. mexicana* e *S. luriei* (RODRIGUES *et al.*, 2013). Todas essas espécies foram relatadas no Brasil (RODRIGUES *et al.*, 2013).

As espécies de *Sporothrix* diferem em sua frequência, distribuição geográfica, virulência (RODRIGUES *et al.*, 2013), nicho ecológico, rotas de transmissão e susceptibilidade antifúngica. Esta divergência é refletida em arranjos específicos de espécies de hospedeiros e habitats prevalentes para os quais material vegetal ou felinos são a principal fonte de infecção,

e em sua distribuição geográfica (RODRIGUES *et al.*, 2014). Assim, o *S. schenckii stricto sensu* e *S. brasiliensis* são considerados como tendo um maior potencial de virulência, demonstrando que possuem maior capacidade de disseminação para órgãos como fígado, rins e cérebro (ARRILAGA-MONCRIEF *et al.*, 2009). Sendo que, o *S. brasiliensis* apresentou tropismo cerebral acentuado em comparação as outras espécies (ARRILAGA-MONCRIEFF *et al.*, 2009).

Já o *S. mexicana* possui baixa incidência, apesar disso pode ser considerado patogênico para humanos (RODRIGUES *et al.*, 2013). No estudo de Rodrigues *et al.* (2013), três isolados clínicos de *S. mexicana* foram descobertos de coleções de fungo mantido como “*S. schenckii*” desde 1955, sugerindo que a espécie está presente no Brasil há muito tempo (RODRIGUES *et al.*, 2013). No entanto, *S. mexicana* mostrou uma baixa ou nenhuma virulência em um modelo animal (ARRILAGA-MONCRIEF *et al.*, 2009).

O primeiro caso humano de esporotricose por *S. globosa* no Brasil foi descrito por Oliveira *et al.* (2011), mas esta espécie raramente está envolvida na esporotricose no Brasil (RODRIGUES *et al.*, 2014). Entretanto, Rodrigues *et al.* (2013) identificou três isolados de *S. globosa* em sua coleção tendo sido recuperados de casos humanos de esporotricose em 2002 e 2004 (RODRIGUES *et al.*, 2013), sugerindo que a espécie está presente no Brasil há mais tempo.

A infecção pelo fungo *Sporothrix* spp. pode ocorrer por transmissão animal-animal, zoonótica ou sapronótica, por inoculação traumática do fungo na pele (SOUZA *et al.*, 2018). No Brasil, os casos sapronóticos estão geralmente associados com as espécies *S. schenckii stricto sensu* e *S. globosa*, e os casos em animais e zoonóticos relacionadas a espécie *S. brasiliensis* (RODRIGUES *et al.*, 2016). No estudo de Rodrigues *et al.* (2013) foi isolado e caracterizado fenotipicamente e molecularmente *S. brasiliensis* em 96,9% das amostras da esporotricose felina no Brasil, mostrando sua alta prevalência.

O *S. brasiliensis* de origem felina já demonstrou maior termotolerância quando comparado com outras espécies de *Sporothrix*, sugerindo que esse fator pode conferir vantagem durante o processo de infecção no hospedeiro felino (RODRIGUES *et al.*, 2013). Além disso, o *S. brasiliensis* é menos suscetível à classe azol de antifúngicos que outras espécies (BORBA-SANTOS *et al.*, 2015; FERNANDES *et al.*, 2014; ISHIDA *et al.*, 2015) e exibe um perfil de alta virulência em modelo de camundongo quando comparada com o isolado clínico de *S. schenckii* (CASTRO *et al.*, 2013; FERNANDES *et al.*, 2013).

O *S. brasiliensis* produz grandes quantidades de urease e melanina, fatores de virulência que podem promover a penetração nos tecidos e a evasão do sistema imunológico (ALMEIDA



PAES *et al.*, 2015). A melanina demonstra um importante fator de virulência em vários fungos, incluindo a proteção a condições adversas encontradas durante o parasitismo devido à resposta imune do hospedeiro (JACOBSON *et al.*, 2000), ela atua como uma barreira a defesa inespecífica do hospedeiro por apresentar uma quantidade de conídios pigmentados, contribuindo para uma evolução clínica mais grave da esporotricose (NOBRE *et al.*, 2005). Outra função importante da melanina é a proteção contra fármacos antifúngicos (TABORDA *et al.*, 2008). Ela funciona em *Sporothrix* spp. protegendo contra radicais livres de oxigênio e nitrogênio, promove a resistência à luz UV, a medicamentos antifúngicos como anfotericina B e terbinafina, e leva a evasão de macrófagos (ALMEIDA-PAES *et al.*, 2016; ROMERO *et al.*, 2000). Assim, *S. brasiliensis* produz DHN-melanina mais rapidamente e com maior extensão do que *S. schenckii* (ALMEIDA-PAES *et al.*, 2015).

Consequentemente, casos clínicos graves na literatura recentemente foram atribuídos à infecção por *S. brasiliensis*, incluindo casos fatais (FREITAS *et al.*, 2015; OROFINO-COSTA *et al.*, 2013; SILVA-VERGARA *et al.*, 2012). Os genomas de *S. schenckii* e *S. brasiliensis* tem 97,5% de similaridade (TEIXEIRA *et al.*, 2014), mas evidências sugerem que as diferenças na expressão de proteínas nesses patógenos fúngicos são significativas (RODRIGUES *et al.*, 2015). Estudos proteômicos demonstraram que o principal antígeno da parede celular de *S. schenckii*, Gp70, possui uma isoforma de 60kDa em *S. brasiliensis* e está ausente em espécies ambientais não patogênicas (RODRIGUES *et al.*, 2015), reforçando diferenças biológicas entre as espécies patogênicas do gênero. Além disso, há diferença da parede celular dessa espécie para outras, sabe-se que a parede celular é a estrutura mais externa das células fúngicas e é o primeiro ponto de contato com o hospedeiro após a infecção e a colonização. Assim, o conhecimento da estrutura e a organização da parede celular, exclusivo dos patógenos fúngicos, é de fundamental importância para o entendimento da patogênese fúngica (LATGE, 2010).

Além disso, o entendimento das composições da parede celular pode ajudar a desvendar mecanismos específicos desencadeados por padrões moleculares associados a patógenos (PAMPs) e os correspondentes receptores de reconhecimento de patógenos (PRRs) (ERWING; GOW, 2016). *S. brasiliensis* tem um conteúdo mais alto de quitina e ramnose, e parede celular mais espessa do que *S. schenckii*, e que as fibrilas da parede celular interconectam células leveduriformes formando aglomerados de células originando um biofilme maduro que pode alterar seu perfil de resistência à fármacos (LOPES-BEZERRA *et al.*, 2018). Todos esses fatores de virulência, como termotolerância, fatores de adesão e melanina produzidos durante a interação hospedeiro-patógeno, ajudam o *S. brasiliensis* a invadir células animais, causar infecção e escapar das defesas do hospedeiro (DELLA TERRA *et al.*, 2017).

A interação entre gatos e *S. brasiliensis* não é uma relação exclusiva, uma vez que *S. schenckii stricto sensu* também foi isolado no hospedeiro felino, no entanto, *S. brasiliensis* tornou-se predominante neste hospedeiro em menos de uma década no Brasil, indicando indiretamente uma adaptação recente às condições do hospedeiro felino. Portanto, os gatos representam um habitat natural para *S. brasiliensis* (RODRIGUES *et al.*, 2013). Corroborando com isso, é um desafio obter isolados ambientais de *S. brasiliensis*, e o baixo número de indivíduos infectados com propágulos do solo ou de plantas lenhosas é realmente baixo se comparado à alta ocorrência de infecção em hospedeiros endotérmicos (BARROS *et al.*, 2008; BARROS *et al.*, 2011; SCHUBACH *et al.*, 2005), o que sugere uma transmissão bem-sucedida entre os animais (gato-gato e gato-humano). Apenas um artigo na literatura relatou que era possível isolar *S. brasiliensis* de amostras ambientais (RAMIREZ-SOTO *et al.*, 2018). Esses resultados parecem corroborar a hipótese de que a transmissão direta por gatos infectados desempenha um papel maior na ocorrência e surtos contínuos de esporotricose no Brasil (RODRIGUES *et al.*, 2016).

Esse cenário é diferente dos surtos que ocorrem em outros países, onde os casos ocorrem, principalmente, pelo solo e pela matéria orgânica em decomposição (CHAKRABARTI *et al.*, 2014). Possivelmente as epidemias brasileiras de *S. brasiliensis* estão relacionadas ao surgimento de um clone patogênico frente a um hospedeiro felino altamente suscetível, ao invés de um aumento no tamanho da população de *S. brasiliensis* na natureza. Isso é corroborado pelo alto grau de virulência observado em gatos naturalmente infectados na área do surto epidêmica em Rio de Janeiro (BARROS *et al.*, 2010), bem como demonstrado em um modelo murino (FERNANDES *et al.*, 2013). O Brasil difere do cenário mundial, apresenta uma alta prevalência de *Sporothrix brasiliensis*, a espécie considerada mais virulenta do complexo *S. schenckii* e até alguns anos geograficamente restrita ao país (MESSIAS RODRIGUES; SYBREN DE HOOG; PIRES DE CAMARGO, 2015; RODRIGUES *et al.*, 2013; ZHOU; RODRIGUES; FENG, 2014). No entanto, recentemente foi descrito um caso felino com envolvimento zoonótico de *S. brasiliensis* na Argentina, país geograficamente conectado ao Brasil (ETCHECOPAZ *et al.*, 2020), o que se pode acreditar haver uma dispersão dessa espécie.

A origem geográfica de *S. brasiliensis* da epidemia brasileira é difícil de estabelecer, ocorrem genótipos distintos em diferentes regiões do país. Em um estudo demonstrou que o genótipo no Rio Grande do Sul (RS) é diferente do Rio de Janeiro (RJ) (RODRIGUES *et al.*, 2013), e outro estudo demonstrou que o genótipo de Brasília também apresenta características diferentes do RJ (EUDES FILHO *et al.*, 2020). Sendo o último é o mais antigo e o mais longo

registrado na literatura (BARROS *et al.*, 2010; BARROS *et al.*, 2004; SCHUBACH, A. O.; SCHUBACH; BARROS, 2005; SCHUBACH *et al.*, 2004). O genótipo RJ também está presente nos surtos em Paraná, Minas Gerais e São Paulo, o que sugere a disseminação de *S. brasiliensis* do RJ. Além disso, resultados mostraram ausência de eventos de recombinação nos loci CAL e EF1a, demonstrando que *S. brasiliensis* é uma espécie clonal (RODRIGUES *et al.*, 2013). Assim, essa espécie é frequentemente isolada de humanos e de gatos, e a tipagem molecular indica a presença do mesmo genótipo entre isolados recuperados de áreas de surto epidêmicas, confirmando a transmissão interespecie e, também, intraespecie (BORGES *et al.*, 2013; RODRIGUES *et al.*, 2013).

### 2.1.2 Epidemiologia

A esporotricose já foi relatada em diferentes espécies animais, incluindo cães, gatos, cavalos, burros, bovinos, mulas, caprinos, cabras, camelos, suínos, aves domésticas, ratos, camundongos, hamsters, tatus, chimpanzés e golfinhos (LARSSON, 2011; MADRID *et al.*, 2012b). No entanto, o gato é a espécie animal mais afetada por essa micose (PEREIRA *et al.*, 2011). No Uruguai já foram relatados casos de humanos com esporotricose decorrentes do contato com a terra de tocas ou diretamente com unhas de tatus (*Dasypus septemcinctus*) (LARSSON *et al.*, 2011; SOUZA *et al.*, 2009). Entretanto estes animais não têm a característica de transmissão, uma vez que a quantidade de elementos fúngicos nas lesões são menores que nos gatos (LARSSON *et al.*, 2011; SOUZA *et al.*, 2009).

Assim, existem duas principais rotas de transmissão do *Sporothrix* spp., uma rota sapronótica envolvendo o contato direto do homem com matéria orgânica ou solo contaminado e a rota zoonótica em que os felinos possuem papel importante (OROFINO-COSTA *et al.*, 2017). Na primeira rota o fungo encontra-se presente na forma filamentosa, principalmente, no solo rico em matéria orgânica e em plantas, cascas de árvores, roseiras e outros materiais de origem vegetal, vivos ou em decomposição, com um microclima favorável sob umidade atmosférica entre 80-100% e temperatura entre 20-27°C (ANTUNES *et al.*, 2009; CRUZ, 2013; OROFINO-COSTA; RODRIGUES, 2017). Essa é definida como rota clássica e possui forte caráter ocupacional, pois afeta principalmente pessoas cuja atividade profissional ou recreativa inclui jardinagem, agricultura, floricultura e etc (LOPEZ- ROMERO *et al.*, 2011; PEREIRA *et al.*, 2014; PEREIRA *et al.*, 2015). Nessa rota sapronótica, a ocorrência da doença já foi descrita em humanos, cães, gatos, cavalos, gado, camelos, golfinhos, cabras, pássaros, porcos, ratos, tatus e outros animais (PEREIRA *et al.*, 2014; PEREIRA *et al.*, 2015).

Na segunda rota, definida como rota alternativa, o fungo está presente na forma leveduriforme sendo encontrado no hospedeiro vertebrado de sangue quente em temperaturas entre 37-39°C (RODRIGUES *et al.*, 2020). Atualmente no Brasil, a forma de transmissão zoonótica é a mais frequente para humanos, pelo contato direto com felinos com esporotricose (GREMIÃO *et al.*, 2015; RODRIGUES *et al.*, 2020). A transmissão zoonótica ocorre, principalmente, porque gatos infectados carregam o fungo em suas lesões, cavidades orais e unhas, e a transmissão é feita por arranhadura, mordedura e contato com os exsudatos das feridas (SCHUBACH *et al.*, 2004; SILVA *et al.*, 2012; RODRIGUES *et al.*, 2013), muitas vezes sem que seja documentada a quebra da barreira cutânea (CHAKRABARTI *et al.*, 2015). Ou seja, a rota alternativa envolve a contaminação direta do hospedeiro por arranhões ou mordidas de animais (por exemplo, ratos, gatos, cães, etc.) e pode ocorrer como zoonose (por exemplo, gato-humano) ou transmissão horizontal de animais (por exemplo, gato-gato, gato-cachorro, rato-gato). A transmissão zoonótica tem um fator ocupacional, especialmente para veterinários, seus assistentes e outros profissionais que lidam diretamente com animais doentes. Além disso, os tutores de animais são outro grupo altamente exposto à infecção por *Sporothrix*. No entanto, é importante notar que em áreas endêmicas, mais pessoas correm o risco de adquirir esporotricose zoonótica devido à proximidade entre humanos e gatos (RODRIGUES *et al.*, 2020).

Aparentemente, gatos saudáveis têm um papel menor na transmissão de *S. brasiliensis* (MACÊDO-SALES *et al.*, 2018). Isso porque foi relatada uma baixa frequência de células fúngicas na cavidade oral e garras de gatos saudáveis que estavam em contato com gatos infectados (DE SOUZA *et al.*, 2006; MACÊDO-SALES *et al.*, 2018; SCHUBACH *et al.*, 2002). Em um estudo que avaliou 175 gatos saudáveis que habitavam áreas endêmicas do RJ, mostrou que os animais não abrigavam o fungo nem na cavidade oral nem nas unhas, embora a grande maioria deles tivesse contato prévio com solo ou plantas. O único gato colonizado pela cavidade oral dentro deste grupo vivia em um gatil e compartilhava o mesmo comedouro e bebedouro com outros gatos com esporotricose diagnosticada. Portanto, acredita-se que a colonização deste animal começou compartilhando tais fômites (MACÊDO-SALES *et al.*, 2018). Diante desses resultados, concluiu-se que a exposição ambiental pode não ser um fator determinante para colonização em gatos das áreas pesquisadas. Portanto, unhas de gatos não infectados não são importantes como reservatório de inóculo de fungos, diminuindo muito a importância do trauma causado por animais saudáveis na transmissão desta zoonose (MACÊDO-SALES *et al.*, 2018). Reforçando que a esporotricose felina é adquirada de outros gatos afetados por esta micose, e não pelo contato direto com fontes ambientais, quando os

gatos saudáveis tiveram mais contato com nichos ambientais em comparação com os animais com esporotricose (MACÊDO-SALES *et al.*, 2018)

Os gatos domésticos, muitas vezes, têm livre acesso ao ambiente externo e seus hábitos inatos, como enterrar as fezes, lutar com outros animais (especialmente para gatos machos não castrados) e escalar e afiar suas garras nas árvores, podem predispor-los a se tornarem portadores, uma vez que podem se infectar pelos fungos (GREMIÃO *et al.*, 2020; MEINERZ *et al.*, 2007; SOUZA *et al.*, 2006), facilitando a dispersão de *Sporothrix* spp. no meio ambiente (GREMIÃO *et al.*, 2020). Ao enterrar suas fezes na areia ou no solo e afiar suas garras na casca das árvores, pode permitir a contaminação inicial das suas garras pelo fungo. Os gatos têm garras retráteis e o fungo pode ser retido superficialmente no corpo do animal (BARROS *et al.*, 2011; SCHUBACH *et al.*, 2008). Além disso, o hábito de limpeza dos gatos se lambendo pode levar à contaminação da mucosa oral, o que torna a mordida e a arranhadura eficazes para o implante profundo do fungo em locais cutâneos e subcutâneos em outros animais e nos humanos (MONTENEGRO *et al.*, 2014).

Outra possibilidade que pode tornar o solo uma fonte de contaminação é a eliminação inadequada de carcaças de animais que morreram com esporotricose, como enterro no quintal, ou mesmo jogando os animais nos terrenos baldios (CHAVES *et al.*, 2012; MONTENEGRO *et al.*, 2014; RODRIGUES *et al.*, 2013). Uma vez que, já foi isolado *S. brasiliensis* dos órgãos de animais necropsiados (MONTENEGRO *et al.*, 2014), assim como Schubach *et al.* (2013) descreveu o isolamento de *S. schenckii* a partir de amostras de tecido do pulmão, fígado, baço, linfonodos, coração e rins *post-mortem* de gatos com esporotricose. Ademais, *S. brasiliensis* também foram isolados de fezes coletadas do intestino delgado de gatos necropsiados, como também, de fezes coletadas em areia (MONTENEGRO *et al.*, 2014). Isso evidencia que fezes de gatos doentes podem contaminar o solo, criando um reservatório ambiental para *S. brasiliensis* e se tornando uma nova fonte de contaminação para animais e/ou humanos (MONTENEGRO *et al.*, 2014).

A esporotricose humana está cada vez mais relacionada ao contato com felinos domésticos, também, pois essa espécie é mais suscetível à infecção por *Sporothrix* spp., desenvolvendo múltiplas lesões cutâneas que apresentam uma grande quantidade de células leveduriformes (ou seja, alta carga fúngica) nas lesões, diferindo das demais espécies (MADRID *et al.*, 2012; MIRANDA *et al.*, 2018; SCHUBACH *et al.*, 2004). A transmissão de *Sporothrix* spp. por gato-gato, gato-cão e a humanos via inoculação direta de células leveduriformes representa uma alternativa e um tipo bem-sucedido de dispersão da doença (FERNANDES *et al.*, 2000; KLEIN; TEBBETS, 2007; RODRIGUES *et al.*, 2013). Entretanto,

outros animais infectados, como ratos e cães, também podem transmitir *Sporothrix* (RODRIGUES *et al.*, 2020). No entanto, a baixa carga fúngica, escassez de organismos fúngicos, observada nas lesões cutâneas caninas parece ser um fator limitante para uma transmissão bem-sucedida em comparação à transmissão em gatos (GREMIÃO *et al.*, 2020; RODRIGUES *et al.*, 2020; SCHUBACH *et al.*, 2006).

Além disso, estudos têm mostrado que gatos com acesso à rua podem andar grandes áreas, de até 1,92 ha (HORN *et al.*, 2011; SCHMIDT *et al.*, 2007). Assim, o perfil dos gatos com esporotricose é composto por adultos jovens (idade entre 1 e 3 anos), sem raça definida, machos, não castrados e com acesso à rua (MACÊDO-SALES *et al.*, 2018; MICHELON *et al.*, 2019; POESTER *et al.*, 2018; REIS *et al.*, 2016; SILVA *et al.*, 2018). Logo, o acesso à rua, idade reprodutiva e a não castração torna os gatos mais suscetíveis à infecção seja pelo maior contato com o fungo presente no ambiente, pelos seus hábitos já descritos como também pela exposição a animais infectados disputando com outros gatos por território e/ou fêmeas (BOECHAT *et al.*, 2018; LLORET *et al.*, 2012; MACÊDO-SALES *et al.*, 2018; MADRID *et al.*, 2012).

### 2.1.3 Apresentação clínica

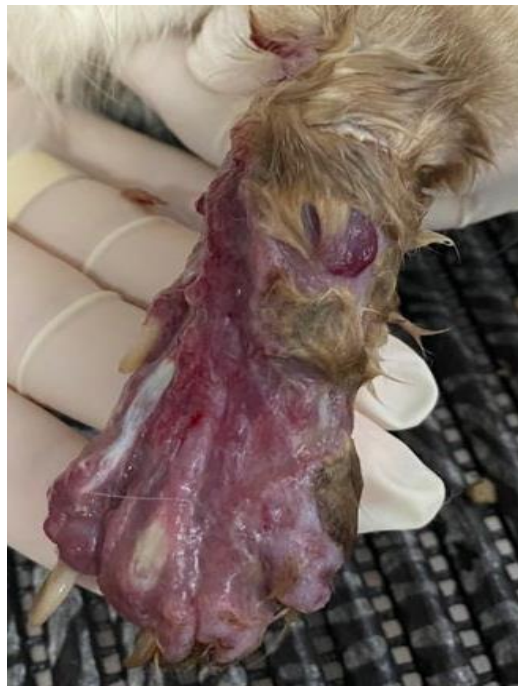A esporotricose apresenta três formas clínicas em gatos: cutânea, cutaneolinfática e disseminada (LLORET *et al.*, 2013). A forma cutânea disseminada da doença é mais comum em gatos (NAKASU *et al.*, 2020), seguida da forma cutânea fixa e por último a sistêmica (MADRID *et al.*, 2012a). Assim, a esporotricose felina possui um amplo espectro de manifestações clínicas, variando de infecção subclínica a uma única lesão cutânea a formas sistêmicas disseminadas fatais (SCHUBACH *et al.*, 2004). As lesões cutâneas múltiplas podem ocorrer por causa de autotrauma, limpeza e disseminação hematogênica (SCHUBACH *et al.*, 2004).

A maioria das lesões cutâneas localiza-se na cabeça, principalmente no nariz e nas orelhas, e nos membros (MADRID *et al.*, 2012a; SCHUBACH *et al.*, 2004). O envolvimento da mucosa (conjuntival, nasal, oral ou genital) também pode ser observado (SCHUBACH *et al.*, 2004). A cabeça, membros e a região da base da cauda, reflete áreas comuns de mordidas e arranhões durante as lutas e, conseqüentemente, de aparecimento de lesões (LLORET *et al.*, 2013).

Clinicamente, as lesões são caracterizadas por nódulos firmes e fistulados drenando um exsudato acastanhado que eventualmente forma crostas e úlceras de 5 a 75mm de diâmetro em

gatos (MADRID *et al.*, 2012a), placas coalescentes (SCHUBACH *et al.*, 2004), abscessos, celulites (LLORET *et al.*, 2013), extensas zonas de necrose que pode expor tecidos subjacentes como músculos e ossos (Figura 1) (LLORET *et al.*, 2013; SCHUBACH *et al.*, 2004). O envolvimento linfático pode não ser clinicamente evidente, mas pode ser demonstrado histologicamente, tanto em biópsias quanto em amostras de necropsia (LLORET *et al.*, 2013), assim a linfangite e linfadenite regional podem ser observadas (MIRANDA *et al.*, 2018b; SCHUBACH *et al.*, 2004). Nódulos e úlceras cutâneas são os sinais dermatológicos mais comumente observados (BOECHAT *et al.*, 2018). Conforme a distribuição das lesões os gatos são alocados em três grupos: L1 (lesão cutâneas em um local), L2 (lesões cutâneas em dois locais não contíguos) e L3 (lesões cutâneas em três ou mais locais não adjacentes) (SCHUBACH *et al.*, 2004). A distribuição das lesões é mais comumente é superior a três lesões não coalescentes (CHAVES *et al.*, 2012; PEREIRA *et al.*, 2010; NAKASU *et al.*, 2020).

Figura 1 – Lesão erodo-ulcerativas na região no membro anterior esquerdo com exposição de tecidos subjacentes no membro.

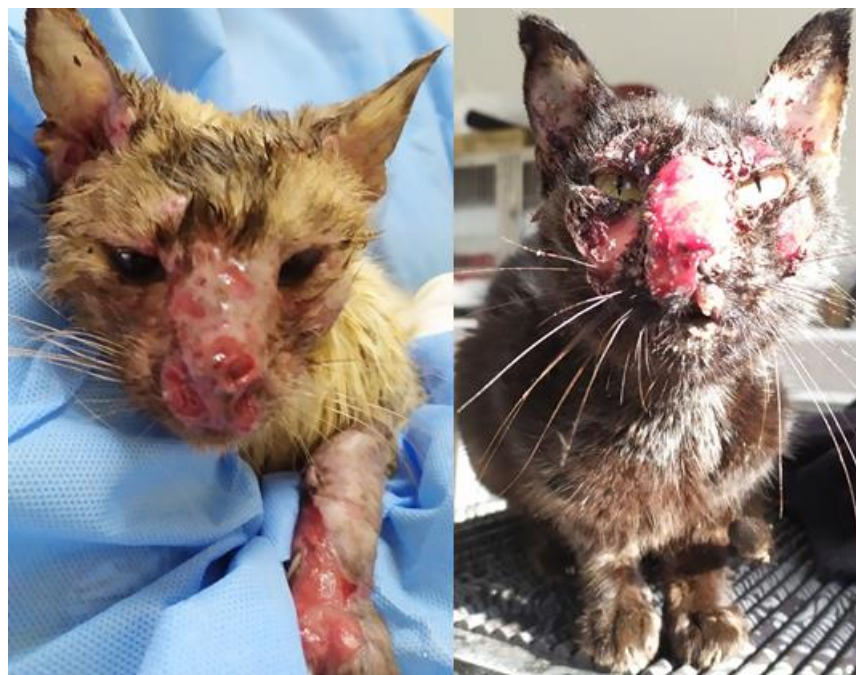

Fonte o próprio autor

A presença de sinais respiratórios caracterizados por espirros, secreção seromucosa e dispneia é observada em gatos (MADRID *et al.*, 2012a), ocorrendo em cerca de um terço dos casos, representando o sinal não cutâneo mais frequente (LLORET *et al.*, 2013). Espirros é o sinal respiratório mais frequente (PEREIRA *et al.*, 2010), está normalmente, relacionados à

presença de lesão localizada no nariz ou na mucosa nasal (Figura 2) (SCHUBACH *et al.*, 2004). Em alguns casos, precedendo o aparecimento das lesões cutâneas (SCHUBACH *et al.*, 2004). Os sinais respiratórios e lesões da mucosa nasal são associados à falha no tratamento antifúngico (SOUZA *et al.*, 2018) e a taxa de mortalidade (PEREIRA *et al.*, 2010), sendo a falta de um rico suprimento de sangue nasal uma possível explicação à dificuldade de cicatrização de lesões nesse sítio anatômico (SOUZA *et al.*, 2018).

Figura 2 – Gatos com lesões localizadas no nariz e na mucosa nasal, com característico granuloma nasal de esporotricose.



Fonte: o próprio autor

A forma sistêmica foi diagnosticada no exame *post-mortem* de gatos, com o isolamento do fungo do fígado, baço, pulmão e / ou rins (MADRID *et al.*, 2012a). Os sinais sistêmicos são inespecíficos, são sinais de comprometimento geral da saúde, como anorexia, letargia, apatia, desidratação e febre (LLORET *et al.*, 2013; MADRID *et al.*, 2012a). A perda de peso também pode ser resultado de alterações respiratórias, que podem levar a dificuldades alimentares (MACÊDO-SALES *et al.*, 2018).

As alterações laboratoriais que podem ser encontradas em gatos infectados com esporotricose são anemia, leucocitose com neutrofilia, hipoalbuminemia e hiperglobulinemia, que são sinais inespecíficos e consistentes com uma condição inflamatória crônica (LLORET *et al.*, 2013; SCHUBACH *et al.*, 2004). Já em relação as retrovíroses não foram observadas



diferenças significativas nos achados clínicos ou laboratoriais de gatos com esporotricose co-infectados com retrovírose e sem retrovírose (SCHUBACH *et al.*, 2004). As anormalidades bioquímicas e hematológicas sérias são mais frequentes no grupo L3 (lesões cutâneas em três ou mais locais não adjacentes) de gatos com esporotricose (SCHUBACH *et al.*, 2004).

Quando relacionamos a retrovíroses e a esporotricose observamos estudos com opiniões controversas. As retrovíroses em gatos, que resultam em imunodeficiência, não tem relação com o desenvolvimento da esporotricose em gatos (GREMIÃO *et al.*, 2015; SOUZA *et al.*, 2005), a imunossupressão não é necessária para infecção ou manifestação clínica da doença (LLORET *et al.*, 2013). Entretanto, o perfil de gatos com esporotricose e gatos com retrovíroses é o mesmo, que é composto de jovens, machos, não castrados e com livre acesso às ruas é o mesmo perfil dos gatos predispostos a infecção por retrovírus como Imunodeficiência Viral Felina (FIV) e Leucemia Viral Felina (FeLV) (FORNALI *et al.*, 2021). Assim, apesar das retrovíroses não predispor os felinos a esporotricose, os gatos com esporotricose podem estar co-infectados com retrovíroses.

Porém felinos com esporotricose co-infectados por retrovírus (FIV e FeLV progressivo) possuem dificuldade na resolução das lesões, pois mostram alterações importantes no equilíbrio imunológico, tendendo a um perfil imunossupressor com níveis mais elevados de IL-10, o que pode impedir a ativação de uma resposta Th1 favorável à esporotricose (MIRANDA *et al.*, 2018). Além disso, os gatos com infecção progressiva por FeLV também apresentaram níveis significativamente mais baixos de IL-4 e os gatos infectados com FIV apresentaram IL-12 significativamente menor quando comparados com gatos negativos para retrovírus (MIRANDA *et al.*, 2018). O consequente desequilíbrio nas interações patógeno-hospedeiro pode potencialmente resultar em maior disponibilidade de células fúngicas em lesões de pele e, conseqüentemente, o aumento da transmissão de gatos para humanos (MIRANDA *et al.*, 2018), ou seja, as retrovíroses podem agravar a esporotricose.

Não foi relacionado a taxa de cura a co-infecção com retrovírus (MIRANDA *et al.*, 2018). Não encontraram associação entre a co-infecção por retrovírus e o resultado do tratamento para esporotricose, no entanto as alterações histológicas observadas em amostras de lesões cutâneas de gatos co-infectados sugerem uma resposta menos eficiente quando comparada a gatos não co-infectados, com conseqüentemente menor capacidade de eliminação do fungo (SOUZA *et al.*, 2018). Em um estudo de Miranda *et al.* (2018), os gatos com apresentação clínica mais grave e condições gerais ruins eram co-infectados com FeLV ou FIV, sugerindo que co-infecções por retrovírus podem influenciar a apresentação clínica em gatos com esporotricose. Portanto, outras comorbidades devem ser consideradas como possíveis

desafios e a presença de condições imunossupressoras durante o curso da esporotricose em gatos, pode explicar a ocorrência de recidivas, o agravamento da condição clínica após o início do tratamento e a falha terapêutica (MIRANDA *et al.*, 2018).

#### 2.1.4 Diagnóstico

O diagnóstico da esporotricose felina depende de exames laboratoriais, pois os sinais clínicos são inespecíficos. O método padrão ouro é o teste micológico baseado no isolamento de *Sporothrix* spp. em meios de cultura, sua identificação por parâmetros morfológicos e a conversão da cultura para a fase de levedura. As desvantagens desse método é a necessidade de um laboratório de biossegurança nível 2 para gerenciar *Sporothrix* spp. e outros fungos patogênicos, seguindo a legislação vigente. A contaminação da cultura não é incomum, devido à contaminação de *swab* ou amostras de biópsias. Em meios sintéticos, o *Sporothrix* spp. é um fungo de crescimento lento e o método referência requer a conversão para a fase de levedura por subcultura a 37°C, o que representa um tempo médio para um diagnóstico definitivo em torno de 30 dias (GREMIÃO *et al.*, 2020).

Alternativamente, os exames citopatológicos (CPE) e histopatológicos são ferramentas muito úteis para o diagnóstico de rotina e presuntivo dessa doença, especialmente no caso da esporotricose felina. A histopatologia também requer uma biópsia, já o CPE é baseado na impressão da lesão cutânea. No entanto, para todos métodos um resultado negativo não descarta a doença (GREMIÃO *et al.*, 2020). A imuno-histoquímica e o PCR são outras opções para diagnóstico, mas são utilizadas principalmente em pesquisas e ainda não foram implantadas na rotina clínica (GREMIÃO *et al.*, 2020).

Recentemente, um teste sorológico foi disponibilizado em laboratórios privados para o diagnóstico preliminar da esporotricose felina. Este teste ELISA detecta anticorpos IgG contra um antígeno purificado de *Sporothrix* spp. e foi recentemente validado para todas as formas clínicas da esporotricose felina (GREMIÃO *et al.*, 2020).

É importante ressaltar que o tratamento prévio com antifúngicos tópicos ou sistêmicos podem reduzir a sensibilidade dos exames laboratoriais para o diagnóstico da infecção por *Sporothrix*. Em um estudo notou-se a ocorrência de resultado positivo de CPE e uma cultura micológica negativa após primeiro mês de tratamento, uma vez que, o tratamento antifúngico pode ter efeito deletério sobre o crescimento do fungo em cultura ou devido a procedimentos incorretos de coleta ou transporte de amostras. Por outro lado, um resultado negativo de CPE e uma cultura micológico positiva podem estar relacionados à redução significativa da carga

fúngica durante esse período. Assim, a aplicação de mais de um método pode ser útil para o diagnóstico da esporotricose em gatos já tratados (MIRANDA *et al.*, 2018b). Logo, a combinação de testes aumenta a sensibilidade diagnóstica em comparação com cada técnica sozinha (SILVA *et al.*, 2018).

#### 2.1.4.1 Cultura fúngica

Atualmente, o diagnóstico definitivo da esporotricose é baseado no isolamento e identificação de *Sporothrix* spp. em cultura por parâmetros morfológicos. Amostras para cultura de fungos podem ser obtidas por exsudato de lesão cutânea ou secreções mucosas coletadas com *swab* estéril, bem como biópsias de lesão, aspirados de linfonodo e fragmentos de órgãos coletados durante a necropsia (GREMIÃO *et al.*, 2020). Na avaliação do isolamento fúngico por diferentes métodos de coleta, o maior percentual de positividade foi obtido em amostras coletadas por punção aspirativa com agulha fina (100%), seguido de *swab* (87,8%) e biópsia (79,4%) (MADRID *et al.*, 2012a).

Idealmente, as amostras clínicas devem ser semeadas assim que possível em meios de cultura apropriados para o isolamento de fungos. Como alternativa, os *swabs* contendo a amostra podem ser armazenados em meio de transporte *Stuart* para uma melhor preservação da clínica para o laboratório. As biópsias de pele devem ser colocadas em solução salina estéril para transporte para o laboratório. Se a cultura imediata for impossível, as amostras devem ser armazenadas a 4°C por no máximo 8-10h (GREMIÃO *et al.*, 2020).

O *Sporothrix* spp. é um fungo dimórfico mostrando uma fase micelial e uma fase parasita de levedura. O isolamento é facilmente obtido após espalhamento das amostras biológicas em ágar *Sabouraud* com cloranfenicol e em meio com cicloheximida, como ágar *Mycosel*. Após 5 a 7 dias de incubações a 25°C, as colônias filamentosas hialinas começam a crescer e podem desenvolver uma cor escura, geralmente no centro das colônias. Para identificar um isolado como *Sporothrix* spp., deve-se demonstrar que ele sofre dimorfismo por meio da subcultura do fungo em meios enriquecidos, como ágar *Brain Heart Infusion* (ágar BHI) à 35 a 37°C por 5 a 7 dias. Após a conversão para a fase de levedura, as colônias adquirem um aspecto cremoso e uma cor amarela a castanha. As culturas devem ser observadas por até 30 dias devido à possibilidade de crescimento tardio do fungo (GREMIÃO *et al.*, 2020). Embora a cultura fúngica seja o padrão referência para diagnosticar a esporotricose felina, em alguns casos, esse método retarda o início do tratamento antifúngico devido ao tempo

necessário para o isolamento do fungo (SILVA *et al.*, 2015). Esse método não é 100% sensível e o crescimento de *Sporothrix* spp. pode não ser observado (SILVA *et al.*, 2018).

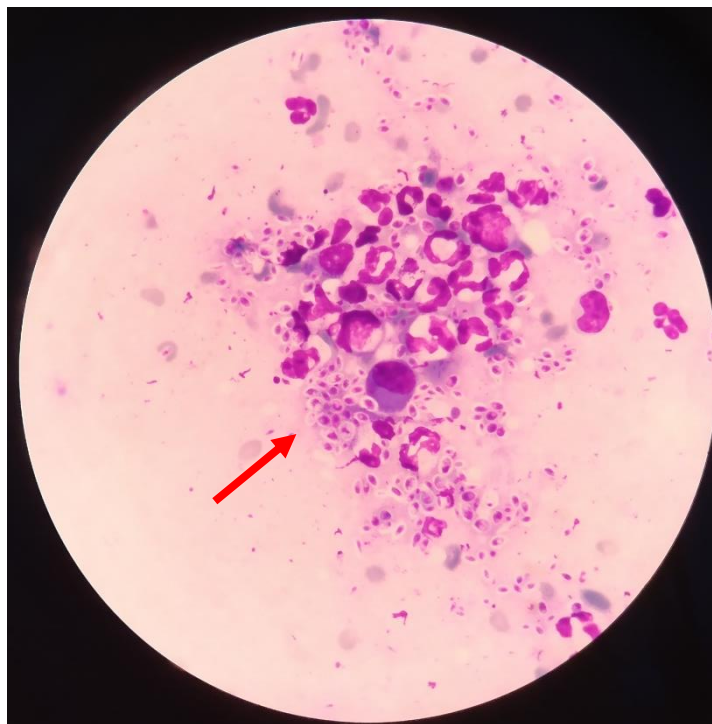
A fase micelial é caracterizada por fina, hialina, septado e hifas ramificadas contendo conidióforos cujo ápice forma uma pequena vesícula com dentes dispostos simpodialmente. Cada dentículo produz um conídio, cada um medindo aproximadamente 2 a 4 µm e os conídios são organizados em estruturas semelhantes a flores. Os conídios se desprendem dos conidióforos, às vezes sendo dispostos lado a lado em uma fileira bilateralmente em relação às hifas. A fase de levedura é pleomórfica, apresentando células fusiformes e/ou ovais medindo 2,5 a 5 µm de diâmetro e assemelhando-se a um “charuto”. Células redondas e ovais semelhantes a leveduras são comumente observadas para *S. brasiliensis*. A microcultura pode ser necessária em alguns casos específicos, seja para confirmação por identificação micromorfológica ou no caso de cepas atípicas. A PCR também deve ser considerada para a identificação de *Sporothrix* spp., após o isolamento do fungo em cultura (GREMIÃO *et al.*, 2020).

#### 2.1.4.2 Exame citopatológico (CPE)

O CPE é uma técnica de baixo custo, não invasivo, simples de realizar e com resultado rápido (SILVA *et al.*, 2015). Além disso, não requer treinamento técnico sofisticado ou estrutura laboratorial complexa, mas sim precisão e experiência na identificação de *Sporothrix* spp. são necessárias (PEREIRA *et al.*, 2011). A qualidade da impressão em uma lâmina de vidro é crítica para uma boa identificação microscópica. É importante ressaltar que um resultado negativo do CPE não exclui infecção por *Sporothrix* spp. e é recomendado para ser combinado com outras ferramentas de diagnóstico (GREMIÃO *et al.*, 2020).

A citopatologia é amplamente utilizada para diagnosticar e/ou diferenciar doenças infecciosas, inflamatórias, proliferativas e neoplásicas (SILVA *et al.*, 2015). Em gatos com esporotricose, o CPE que remove a exsudato de lesões cutânea geralmente revela numerosas células semelhantes a leveduras que podem ser ovais, arredondadas ou em forma de charuto, com um diâmetro de 3 a 5 µm e um comprimento de 5-9 µm. Essas estruturas podem estar localizadas no interior de macrófagos, neutrófilos e células gigantes multinucleadas ou no meio extracelular, sendo circundadas por um halo transparente (Figura 3) e podem ser semelhantes às observadas nos gêneros *Histoplasma* ou *Cryptococcus* (PEREIRA A *et al.*, 2011; SILVA *et al.*, 2015).

Figura 3 - Microscopia no aumento de 100x de lâmina de citologia realizada por impressão de *swab* de lesão cutânea de gato com suspeita de esporotricose cutânea corada com Quick Panoptic, apresentando numerosas células fúngicas leveduriformes (vide seta) de *Sporothrix* spp. no meio extracelular e próximos a macrófagos e neutrófilos.



Fonte: próprio autor

Os métodos de coloração usados rotineiramente no exame citopatológico para o diagnóstico da esporotricose são do tipo Romanowsky (Quick Panoptic método) e/ou Gram e Giesa (SILVA *et al.*, 2018). A lâmina corada deve ser analisada por microscopia de luz usando lentes objetivas de pelo menos 40x e idealmente lentes objetivas de 100x, para a observação precisa e identificação de estruturas semelhantes a leveduras sugestivas de *Sporothrix* spp. (PEREIRA *et al.*, 2011).

Esse método tem sido amplamente utilizado no diagnóstico da esporotricose felina devido à alta carga fúngica nas lesões cutâneas desses animais, o que facilita a observação de estruturas fúngicas (SILVA *et al.*, 2015). Em geral, a sensibilidade desse método varia entre 52,6% e 87% (MÂCEDO-SALES *et al.*, 2018; PEREIRA *et al.*, 2011; SILVA *et al.*, 2018;

SILVA *et al.*, 2015). A sensibilidade do exame citopatológico em gatos do grupo L3 (lesões cutâneas em três ou mais locais não contíguos) foi maior (88,5%) do que nos gatos dos grupos L1 (lesão cutânea em um local) e L2 (lesões cutâneas em dois locais não contíguos). Esses resultados podem ser atribuídos à maior carga fúngica encontrada em gatos do grupo L3 (SILVA *et al.*, 2015). O estudo mostrou que tanto a sensibilidade quanto a especificidade apresentam melhor desempenho em casos graves (SILVA *et al.*, 2015). Assim, resultados falso-negativos podem ser associados a baixa carga fúngica verificada nas lesões de animais dos grupos L1 e L2 (SILVA *et al.*, 2015). A visualização de estruturas semelhantes a leveduras pode ser difícil em alguns casos e a esporotricose não deve, portanto, ser excluída com base apenas no resultado desse método (PEREIRA *et al.*, 2011).

Em gatos sob tratamento antifúngico sistêmico, a carga fúngica tende a diminuir levando à redução da sensibilidade do CPE (MIRANDA *et al.*, 2018). Um estudo de coorte com 196 felinos realizado para comparar a eficácia do teste micológico e do teste citopatológico. Os autores concluíram que o teste micológico foi mais sensível (95,2%) em relação a citopatologia (52,6%) (MÂCEDO-SALES *et al.*, 2018). Em outro estudo, foram incluídos 806 casos de esporotricose felina, o CPE das lesões cutâneas foi positivo em 636 gatos, e a sensibilidade desse método em relação à cultura fúngica foi de 78,9% (PEREIRA *et al.*, 2011).

A citopatologia é recomendada para diagnóstico presuntivo em situações epizooticas, visto que o resultado positivo permite o início do tratamento antifúngico e o estabelecimento de medidas para prevenir a transmissão antes do isolamento do *Sporothrix* spp., especialmente quando há dificuldades em realizar cultura fúngica (PEREIRA *et al.*, 2011; SILVA *et al.*, 2015). Ademais, um estudo recente revela que o CPE pode ser usado para quantificar a carga fúngica sequencial de lesões cutâneas durante o tratamento dos felinos (MIRANDA *et al.*, 2018b). Ressalta-se que para haver acompanhamento terapêutico por meio do exame citopatológico, deve-se coletar um exsudato sequencial da mesma lesão cutânea para comparação quantitativa da carga fúngica (GREMIÃO *et al.*, 2020). Uma citologia em bloco de células foi recentemente descrita como uma ferramenta eficiente para diagnosticar esporotricose em gatos (GONSALES *et al.*, 2019).

#### 2.1.4.3 Exame histológico

O exame histopatológico pode ser usado para diagnóstico preliminar de esporotricose felina. Essa ferramenta diagnóstica também pode fornecer algumas informações sobre a resposta inflamatória e outras alterações relacionadas à lesão cutânea (PEREIRA *et al.*, 2015).

As amostras de tecido são coletadas por biópsia ou necropsia. A biópsia de pele deve ser obtida das bordas das lesões ativas com *punch* (3-4mm), após antisepsia local com álcool 70% e anestesia com cloridrato de lidocaína 2% (SOUZA *et al.*, 2018). Em gatos, a sedação é fortemente recomendada. As amostras são fixadas em formalina tamponada a 10% embebidas em blocos de cera de parafina, micrótomo seccionado com 5 µm de espessura e coradas (CARSON *et al.*, 2009).

Na esporotricose felina, a ocorrência de granulomas são incomuns e está associada a uma baixa carga fúngica (MIRANDA *et al.*, 2013). A maioria das lesões em felinos com esporotricose são granulomatosas supurativas com predomínio de granulomas mal-formados (MIRANDA *et al.*, 2013; SOUZA *et al.*, 2018). Os granulomas bem formados são associados ao grupo L1 (lesão cutânea em um local). A alta carga fúngica é predominante no grupo L3 (lesões cutâneas em três ou mais locais não contíguos) e associado nos casos de granulomas mal-formados (MIRANDA *et al.*, 2013).

Nas lesões de esporotricose felina apresentam uma infiltração granulomatosa composta principalmente de macrófagos e mínima de reação linfo-plasmocítica, relacionados a alta carga fúngica (MIRANDA *et al.*, 2013; SOUZA *et al.*, 2018). Na maioria dos casos, apresenta granulomas malformados com histiócitos mal ativados, que muitas vezes estão cheios de leveduras. Neutrófilos, linfócitos, plasmóticos, mastócitos e eosinófilos também podem ser observados (MIRANDA *et al.*, 2013; SOUZA *et al.*, 2018). Após o início do tratamento antifúngico, as lesões de esporotricose felina já tendem apresentar fibrose dérmica associada infiltrado piogranulomatoso (GREMIÃO *et al.*, 2020; SOUZA *et al.*, 2018).

Há uma relação inversa entre intensidade de neutrófilos e carga fúngica, com alta proporção de casos apresentando alta carga fúngica com intensidade leve a moderada de neutrófilos (MIRANDA *et al.*, 2013). A maior eficiência de fagocitose fúngica pelos neutrófilos nestes animais poderia justificar uma menor carga fúngica em lesões com infiltrados ricos em neutrófilos (MIRANDA *et al.*, 2013). Também se observou uma correlação negativa entre a carga fúngica e o número de linfócitos, neutrófilos e macrófagos. Além disso, o tempo de cicatrização da lesão examinada correlacionou-se positivamente com a carga fúngica e negativamente com o número de linfócitos (SOUZA *et al.*, 2018).

As estruturas de levedura de *Sporothrix* spp. são ovais, arredondadas, ou em forma de charuto (4,0 e 6,0 µm) e podem apresentar botões de base estreita, na maioria das vezes isolados. Com menos frequência, hifas e pseudo-hifas podem ser observadas (SOUZA *et al.*, 2018). O corpo do asteróide é uma estrutura típica observada em espécimes de tecido de pacientes com

esporotricose, mas este achado é incomum em animais (GREMIÃO *et al.*, 2020; MADRID *et al.*, 2012a).

A análise histopatológica por meio de coloração com hematoxilina e eosina (HE) é uma ferramenta confirmatória e deve ser usada rotineiramente por patologistas. Enquanto a apresentação histopatológica é consistente com esporotricose (ou seja, granulomatosa supurativa, inflamação), colorações histoquímicas especiais como coloração de prata de Grocott devem ser usadas para a detecção de células semelhantes a leveduras, pois é mais sensível para detecção fúngica (MIRANDA *et al.*, 2013). Em um estudo Bazzi *et al.* (2016), foi utilizado também técnicas histoquímicas (IHC) como a impregnação pela prata de Grocott (GMS), ácido periódico de Schiff (PAS), azul alciano (AA), Giemsa e Fontana-Masson (FM) para análise histológica para melhor visualização e, conseqüentemente, caracterização das leveduras. As colorações de PAS, GMS e AA foram as que melhor permitiram a visualização do agente, a identificação da sua morfologia e dimensões, bem como a sua distribuição intra e extracelular (BAZZI *et al.*, 2016). A coloração FM é utilizada para detecção de grânulos de melanina nas leveduras, sendo uma coloração importante para distinguir de criptococose, que é considerada um dos principais diagnósticos diferenciais histopatológico em gatos (BAZZI *et al.*, 2016). Já a coloração de prata apresenta alta sensibilidade (91,3%) para detecção de células semelhantes a leveduras em estudos de cortes histológicos de lesões de gatos com esporotricose (SILVA *et al.*, 2018).

#### 2.1.4.4 Exame sorológico

As técnicas sorológicas têm se mostrado úteis como ferramenta de diagnóstico e para monitorar a resposta ao tratamento ou recidivas da esporotricose humana (BERNARDES-ENGEMANN *et al.*, 2014; OROFINO-COSTA *et al.*, 2017). Anteriormente, os testes de ELISA baseados em um *Sporothrix* spp. purificados antígeno (SsCBF) e exoantígenos mostraram alta sensibilidade quando avaliados com soros de gatos com esporotricose confirmada de áreas endêmicas (FERNANDES *et al.*, 2011), SsCBF mostrou 90% de sensibilidade e 96% de especificidade em ELISA; enquanto os exoantígenos brutos demonstraram sensibilidade de 96% e especificidade de 98% (FERNANDES *et al.*, 2011)

. Com base em um resultado preliminar promissor, o ELISA humano, o teste (SsCBF-ELISA) foi adaptado e validado com 62 soros de gatos infectados (confirmados por exame citopatológico e/ou cultura fúngica) e já está disponível em laboratórios privados, ampliando assim o painel diagnóstico. Quando ambos os testes são positivos, citopatológicos e sorológicos,



o diagnóstico de esporotricose apresenta especificidade de 89,3% e valor preditivo positivo de 92,5% (GREMIÃO *et al.*, 2020).

A detecção de sorologia e quantificação de IgG anti-corpos pelo teste SsCBF-ELISA também foi estudado como uma ferramenta de monitoramento terapêutico, além de diagnóstico (BAPTISTA *et al.*, 2020). Os resultados indicam que ScCBF-ELISA é útil para diagnosticar felinos infectados com esporotricose causada por *S. brasiliensis*, pois alta reatividade sérica foi observada na diluição 1:400, assim 1:400 foi estabelecido como o ponto discriminativo mínimo para distinguir entre gatos saudáveis e doentes, usando como ponto de corte (BAPTISTA *et al.*, 2020). É importante a capacidade de realizar acompanhamento terapêutico, uma que vez que um dos maiores desafios do tratamento da esporotricose é a identificação do tempo apropriado para interrupção, continuação ou adequação da terapia adotada para o paciente felino (BAPTISTA *et al.*, 2020). O SsCBF-ELISA foi sensível no pré diagnóstico independentemente da terapia antifúngica concomitante ou anterior ao teste (BAPTISTA *et al.*, 2020).

Uma “cicatriz” sorológica pode permanecer por meses, mas os níveis de IgG decrescem de acordo com a resposta terapêutica. Porém, é importante observar que a exposição contínua ao agente infeccioso em um ambiente contaminado pode manter altos níveis de anticorpos e uma sorologia positiva (soroconversão). Em qualquer caso, o resultado de um teste diagnóstico deve sempre ser associado aos achados clínicos (GREMIÃO *et al.*, 2020), tal método contribui para o estabelecimento de uma cura clínica mais segura, com a consequente redução de falhas terapêuticas e recidivas, ambas muito comuns no atual cenário epidêmico dessa zoonose (BAPTISTA *et al.*, 2020).

#### 2.1.4.5 Testes moleculares

Os testes moleculares são importantes ferramentas de diagnóstico para identificar *Sporothrix*, há uma demanda crescente por novos métodos de diagnóstico molecular para identificar espécies patogênicas em amostras de tecido. Poucos ensaios de reação em cadeia da polimerase (PCR) foram descritos para a detecção de *Sporothrix* nessas amostras; no entanto, eles ainda não usados rotineiramente no diagnóstico de esporotricose humana e animal (KANO *et al.*, 2005; RODRIGUES *et al.*, 2015).

Um ensaio de PCR usando como alvo a quitina sintase 1 (CHS 1) foi realizado com sucesso para detecção rápida e específica de DNA e identificação em nível de gênero a partir de fragmento de lesão cutânea obtido por biópsia de um gato com esporotricose (KANO *et al.*, 2005). A detecção e identificação da *Sporothrix* nas espécies, o nível foi descrito usando

sequências de genes alvos de calmodulina em PCR, que foram usadas em diferentes amostras de tecido e fezes de camundongos infectados experimentalmente (RODRIGUES *et al.*, 2014). Em um estudo avaliando o PCR específico em *swabs* utilizando a cultura micológica como padrão ouro (POESTER *et al.*, 2021), o diagnóstico da infecção causada por *S. brasiliensis* demonstrou 59% de sensibilidade, 100% especificidade, 72% acurácia, 100% de valor preditivo positivo e 52% valor preditivo negativo. Assim, demonstrando alta taxa de resultados falsos negativos, conseqüentemente, que essa técnica não pode ser utilizada para exclusão do diagnóstico de esporotricose em casos suspeitos.

## 2.2 Artigo

**Possibilidades terapêuticas na esporotricose felina: revisão de literatura**

Manuscrito padronizado nas normas à revista Science and Animal Health

## POSSIBILIDADES TERAPÊUTICAS NA ESPOROTRICOSE FELINA: REVISÃO DE LITERATURA

### RESUMO

A esporotricose é a zoonose micótica de implantação subcutânea causada por fungos do *Complexo Sporothrix schenckii* que frequentemente acomete humanos, cães e, principalmente, gatos. Felinos domésticos são altamente suscetíveis à infecção, desenvolvendo quadros graves e maior número de células leveduriformes nas lesões do que as demais espécies. O Brasil é o país com maior número de casos de esporotricose felina. Logo, é um importante problema de saúde pública devido as altas taxas de transmissão zoonótica. Além disso, em felinos também há baixa adesão ao tratamento dos animais pelos tutores, uma deficiência na resposta imune celular e falha terapêutica anti-fúngica. Assim, neste trabalho, teve-se como objetivo realizar uma análise acerca da terapêutica da esporotricose felina. Para isso, primeiro realizou-se uma consulta a sites e periódicos indexados dos últimos 11 anos, que descrevem e avaliam protocolos terapêuticos da esporotricose felina. Pode-se concluir que o itraconazol é o fármaco de primeira escolha, tendo o iodeto de potássio, fluconazol, terbinafina e cetoconazol como algumas alternativas de tratamento. Recomenda-se, ainda, a administração da associação do itraconazol com iodeto de potássio e/ou anfotericina B nos casos de resistência fúngica. Da mesma forma, as intervenções cirúrgicas, criocirurgia, termoterapia podem ser empregadas nos casos de falha terapêutica e/ou quando as lesões são localizadas. O uso de terapia adjuvante com imunomodulador é importante para diminuir o tempo para remissão dos sinais clínicos extracutâneos e melhorar o prognóstico e sobrevida dos gatos com esporotricose cutânea disseminada.

**Palavras-chave:** Itraconazol. Iodeto de Potássio. Antifúngicos.

### INTRODUÇÃO

A esporotricose é a principal micose subcutânea no Brasil, sendo causada por espécies crípticas do complexo *Sporothrix schenckii* (SANCHOTENE *et al.*, 2015). Por ser um gênero dimórfico, os agentes etiológicos apresentam duas fases, sendo a filamentosa encontrada em matéria orgânica no ambiente (25°C) e a leveduriforme em animais acometidos pela micose

(35-37°C) (OROFINO-COSTA *et al.*, 2017). Logo, existem duas importantes vias de transmissão de doenças para seres humanos e ambas envolvem trauma nos tecidos cutâneos e subcutâneos para introduzir os propágulos de *Sporothrix* spp. na pele: uma via sapronótica, envolvendo contato direto com o solo e decomposição de matéria orgânica; e uma zoonótica, na qual os felinos participam ativamente da transmissão da doença (RODRIGUES *et al.*, 2016). A principal via de transmissão no Brasil é a zoonótica, através de arranhaduras, mordidas ou contato com exsudato de lesões de animais doentes, constituindo uma enfermidade de grande importância na saúde pública (GREMIÃO *et al.*, 2015; RODRIGUES *et al.*, 2020).

Dentre 1998-2017 o Brasil mostrou uma expansão geográfica da esporotricose (GREMIÃO *et al.*, 2020), um número impressionante e exponencial de casos de felinos tem sido documentado em vários estados, conseqüentemente, em alguns desses casos sendo também documentada a transmissão para humano (BARROS *et al.*, 2010; LECCA *et al.*, 2020; MONTENEGRO *et al.*, 2014; PEREIRA *et al.*, 2014; POESTER *et al.*, 2018; RODRIGUES *et al.*, 2013; SILVA *et al.*, 2018). Ademais, *S. brasiliensis*, espécie mais virulenta do gênero, é o principal agente etiológico da esporotricose felina e está associado a infecções de animais e transmissão zoonótica, considerado responsável pela emergente epidemia no país (RODRIGUES *et al.*, 2013; RODRIGUES *et al.*, 2014; RODRIGUES *et al.*, 2016).

Os felinos desenvolvem lesões múltiplas, que apresentam uma grande quantidade de células leveduriformes (MIRANDA *et al.*, 2018a; MADRID *et al.*, 2012; SCHUBACH *et al.*, 2004) e apresentam o fungo nas garras e na cavidade oral (MACÊDO-SALES *et al.*, 2018; MADRID *et al.*, 2012; SCHUBACH *et al.*, 2001; SCHUBACH *et al.*, 2001), o que os distingue de outras espécies e os caracterizam como notável fonte de infecção (BARROS *et al.*, 2010; NOBRE *et al.*, 2001; RODRIGUES *et al.*, 2020). Uma vez que, inocula diretamente células de leveduras, que é mais virulenta do que a forma de micélio, representando uma forma bem-sucedida de dispersão da doença (FERNANDES *et al.*, 2000; KLEIN & TEBBETS, 2007; RODRIGUES *et al.*, 2013).

Além disso, as lesões em gatos predis põem a formação de granulomas incapazes de conter a disseminação da doença (MIRANDA *et al.*, 2013). Os gatos apresentam também o aumento dos linfócitos T CD8+ e falhas na resposta imune celular (MIRANDA, *et al.*, 2016), ou altos níveis de IL-10 durante FIV e/ou co-infecções por FeLV, e baixos níveis de IL-4 (FeLV positivo) e IL-12 (FIV- positivo) (MIRANDA *et al.*, 2018b). Todas essas características da espécie sugerem que eles desenvolvem apresentações clínicas graves. Essas condições imunológicas que são

pertinentes à espécie felina parecem dificultar a cura durante uma infecção por *S. brasiliensis*, mesmo com tratamento antifúngico adequado.

O tratamento da esporotricose felina é um desafio, pois o número de antifúngicos orais é limitado e esses agentes apresentam efeitos adversos e alto custo (GREMIÃO *et al.*, 2015). A esporotricose tem como tratamento padrão os antifúngicos, e para cães e gatos o itraconazol é recomendado como primeira opção (GREMIÃO *et al.*, 2015). Entretanto, muitos casos são comprovadamente refratários ao antifúngico convencional, assim é crescente o número de casos com falhas terapêuticas. Vários fatores podem comprometer a cura clínica, como escolha do fármaco e posologia (KINNISSON *et al.*, 2015; SIVEN *et al.*, 2017), susceptibilidade antifúngica (BORBA-SANTOS *et al.*, 2015; BRILHANTE *et al.*, 2016; STOPIGLIA *et al.*, 2014), entre outros.

A falha do tratamento associada à baixa susceptibilidade de *Sporothrix brasiliensis* ao itraconazol tem sido descrita em estudos recentes que demonstraram resistência da espécie frente a diferentes marcas comerciais e compostos (WALLER *et al.*, 2020), e também a correlação entre a resistência *in vitro* e falha terapêutica *in vivo* (NAKASU *et al.*, 2020). A resistência antifúngica pode ser oriunda das características do agente etiológico como o dimorfismo e a concentração de melanina na parede celular, fatores que são associados não apenas à virulência, mas também a um aumento na resistência aos fármacos antifúngicos (ALMEIDA-PAES *et al.*, 2009; MARIO *et al.*, 2016; SANCHOTENE *et al.*, 2017).

Assim, considerando o número de casos de esporotricose felina, a importância dos felinos na cadeia epidemiológica da doença, a apresentação clínica grave em gatos e as falhas terapêuticas nessa espécie, o objetivo da presente revisão foi analisar as opções e formas de tratamento disponíveis da esporotricose felina.

## **MATERIAL E MÉTODOS**

Foi realizada uma revisão sistemática da literatura científica de 2010 a 2021. A pesquisa foi realizada nas seguintes plataformas de bases de dados em saúde: Pubmed (<https://www.ncbi.nlm.nih.gov/pubmed/>); BVS-Biblioteca virtual em saúde (<http://bvsalud.org/>); Scielo- Scientific electronic Library Online (<https://www.scielo.br/>); Portal de Periódicos CAPES (<https://www.periodicos.capes.gov.br/>); Google acadêmico (<https://scholar.google.com.br/>) e Lilacs (<http://lilacs.bvsalud.org/>).

Os termos foram utilizados em conjunto três palavras-chave, sendo cada uma de um grupo: [“terapêutica” ou “terapia” ou “tratamento”] e [“Sporotrichosis” ou “Sporothrix” ou “Complexo Sporothrix Schenckii”] e [“felinos” ou “gatos”]. Não houve restrição de linguagem. Os trabalhos foram analisados quanto a terapia utilizada em gatos com esporotricose. Totalizando 620 publicações científicas, sendo descartados títulos repetidos, monografias, resumos em congressos e que não tinham relação com terapêutica da esporotricose felina, desta foram selecionados e avaliados 25 títulos (Figura 1).

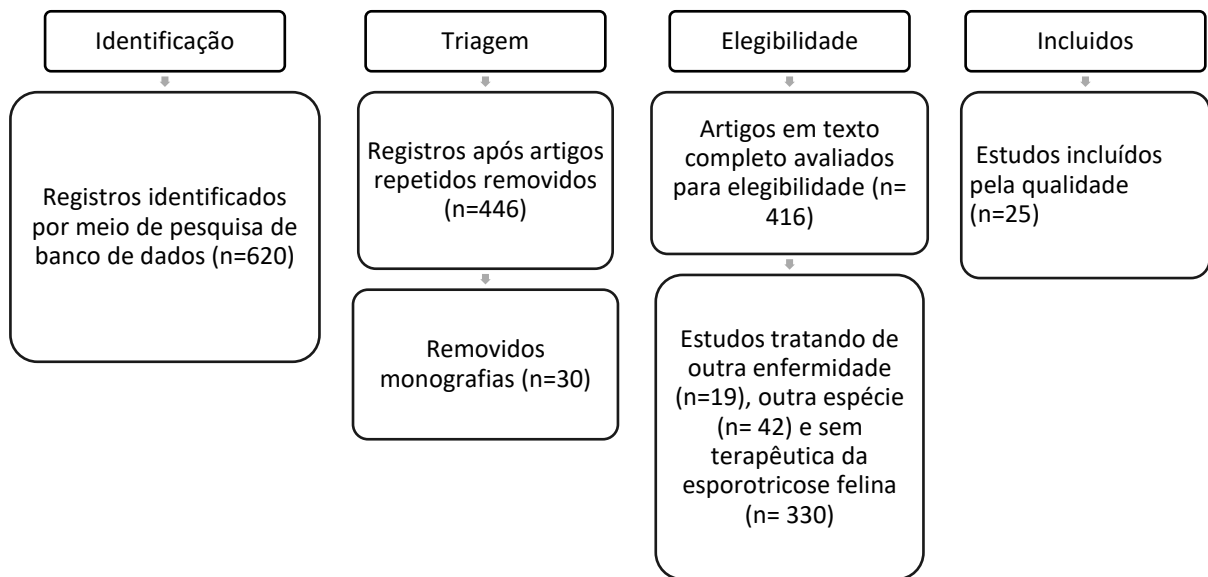


Figura 1. Fluxograma de evidências de pesquisa e critérios para inclusão e exclusão de estudos

## RESULTADOS E DISCUSSÃO

### POSSIBILIDADES TERAPÊUTICAS NA ESPOROTRICOSE FELINA

#### MONOTERAPIA

##### Derivados azólicos

Os derivados azólicos são agentes sintéticos que possuem ação sobre 14- $\alpha$  esterol demetilase com amplo espectro de ação antifúngica, atuando através da inibição da biossíntese dos lipídios, especialmente o ergosterol, presentes na membrana fúngica. São considerados fármacos de eleição para o tratamento da esporotricose em animais por tratar-se de uma terapia classicamente considerada como segura e efetiva, no entanto vários relatos já

demonstraram o crescente número de casos com falha terapêutica e recidivas quando usados isoladamente (ROSA *et al.*, 2018).

Em um estudo com 773 gatos comparando resposta de tratamento do cetoconazol (CTZ) com itraconazol (ITZ), o tempo necessário para atingir a resolução dos sinais clínicos foi semelhante em ambos os grupos, no entanto as chances de alcançar a cura clínica foram 1,3 vezes maiores no grupo tratado com ITZ do que no grupo que recebeu CTZ, apresentando melhor resposta terapêutica o ITZ (PEREIRA *et al.*, 2010). Além disso, o tratamento com ITZ mostrou um efeito protetor de 27% para a ocorrência de eventos adversos gastrointestinais em comparação ao CTZ (PEREIRA *et al.*, 2010), o CTZ está associado a uma alta ocorrência de efeitos adversos em gatos (GREMIÃO *et al.*, 2015). A dose administrada de CTZ foi de 13,5 a 27mg/kg a cada 12 ou 24h e ITZ foi administrado em 8,3 a 27,7mg/kg a cada 24h (PEREIRA *et al.*, 2010).

Em outro estudo foram avaliados 47 gatos com esporotricose, 25 receberam ITZ (dose de 8,3 a 34,5mg/kg) e os 22 restantes receberam CTZ (dose de 9,2 a 38,5mg/kg/dia), no entanto não foi observada diferença estatística no tempo de tratamento e resultados favoráveis (BOECHAT *et al.*, 2018).

Em Chaves *et al.* (2012) em 26,5% dos gatos usaram CTZ e foram relatados a ocorrência de efeitos colaterais adversos. O CTZ pode ter atividade fungicida, dependendo da concentração administrada e da suscetibilidade do agente fúngico. O CTZ tem baixa toxicidade seletiva, ou seja, inibe tanto o citocromo P450 do fungo quanto o dos mamíferos, resultando na ocorrência de efeitos colaterais, sendo os mais comuns anorexia, depressão, náusea, vômito, diarreia e aumento das enzimas hepáticas (CHAVES *et al.*, 2012). O itraconazol tem maior afinidade e seletividade para as enzimas do citocromo P450 do que o cetoconazol, resultando em uma menor ocorrência de efeitos adversos (PEREIRA *et al.*, 2010).

A utilização do itraconazol como monoterapia foi relatada em um estudo de Rossi; Odaguiri; Larsson (2013) no qual o protocolo proposto foi ITZ 10mg/kg a cada 24h. Todos gatos incluídos progrediram para cura clínica. No entanto, Souza *et al.* (2018) avaliou 52 gatos tratados com protocolo terapêutico de 50 ou 100mg oral de cápsulas de ITZ a cada 24h, a cura clínica foi observada em 71% dos gatos e a falha do tratamento ocorreu em 29%, o tempo médio de duração do tratamento foi 16 semanas. Ademais, esse estudo relatou que a cura clínica em gatos com sinais respiratórios e lesões da mucosa nasal foi menor e isso foi associado às falhas no tratamento com itraconazol. Sugerindo como alternativa para aumentar as taxas de cura



clínica nesses casos a combinação de ITZ e iodeto de potássio (KI)(SOUZA *et al.*, 2018). O ITZ é o antifúngico de escolha pelos Médicos Veterinários, utilizando doses de 25-100mg/gato (NAKASU *et al.*, 2020). O Gremião *et al.* (2020) recomendou dose de ITZ de 25mg a cada 24h (gatos < 1kg de peso corporal), 50mg a cada 24h (gatos ≥ 1kg e < de 3kg de peso corporal) e 100mg a cada 24h (gatos ≥3kg).

Além disso, Waller *et al.* (2020) avaliou a eficácia *in vitro* de diferentes formulações de ITZ de marcas comerciais e manipulados contra *Sporothrix brasiliensis* (maioria das cepas eram resistentes) e, também, estimou o conteúdo de itraconazol em cada formulação testada. Foram avaliadas dois produtos comerciais, sendo estes, um destinado para a espécie humana (H-IND), outro para espécies veterinárias (V-IND), e três produtos de farmácias de manipulação, dois para uso humano (H-COMP) e um para uso veterinário (V-COMP) (WALLER *et al.*, 2020). Um produto de farmácia de manipulação humana mostrou eficácia moderada (51,7%) e um produto comercial veterinário foi a formulação com menor eficácia (37,9%). Também, o conteúdo de ITZ não correspondeu a concentração indicada pelos fabricantes, variando de 387,70 a 7,81 µg / mg (H-COMP2> V-COMP> H-IND> H-COMP1> V-IND), assim é possível que as formulações tenham apresentado eficácia diferente *in vitro* devido à diferença em seus teores de ITZ, logo recomenda-se a realização de ensaios antifúngicos *in vitro* com o ITZ escolhido como estratégia terapêutica independentemente da origem farmacêutica (WALLER *et al.*, 2020). Outro estudo do mesmo grupo alertou para a necessidade de testes de suscetibilidade antifúngica *in vitro* em casos felinos de regiões endêmicas, a fim de adaptar protocolos terapêuticos aos casos de resistência antifúngica, bem como tomar medidas para prevenir a disseminação de clones de *S. brasiliensis* resistentes ao itraconazol entre animais e humanos (NAKASU *et al.*, 2020).

Outro fármaco da classe dos derivados azólicos é o fluconazol que apresenta boa eficácia *in vitro* (MEINERZ *et al.*, 2007), foi sugerido por Lloret *et al.* (2013) como uma alternativa para o tratamento de gatos que não toleram o ITZ, nos casos que respondem mal e/ou suspeita-se de resistência ao azol. É recomendado seu uso na dose de 50 mg/gato por via oral, a cada 24 horas, especialmente nos casos de infecção disseminada, seu uso pode ser associado ao ITZ (LLORET *et al.*, 2013).

### **Iodeto de potássio**

Reis *et al.* (2012) avaliou o tratamento com iodeto de potássio (KI) em 48 gatos, em que foi estabelecido tratamento com KI manipulado em cápsula com dose inicial de 2,5mg/kg a cada 24h, em seguida as doses foram aumentadas progressivamente a cada cinco dias, período até que uma resposta clínica fosse alcançada ou aparecesse sinais de toxicidade, da seguinte forma: 5m/kg, 10mg/kg, 15mg/kg, 20mg/kg a cada 24h. Os gatos receberam cápsulas de KI, 2,5mg/kg a 20mg/kg a cada 24h, apresentando taxa de cura de 47,9% e a falha do tratamento de 37,5% (REIS *et al.*, 2012). Alguns gatos (27,1%) apresentaram um leve aumento nos níveis de enzimas hepática durante o estudo, 6 (12,5%) dos quais apresentaram sinais clínicos sugestivos de hepatotoxicidade como hiporexia, letargia e perda de peso. Nenhuma outra alteração relevante foi identificada em relação à hematologia ou bioquímica (REIS *et al.*, 2012). Embora os efeitos clínicos adversos sejam comuns em gatos tratados com iodeto, não impede a sua aplicação, pois os efeitos tóxicos são reversíveis quando o fármaco é suspenso ou administrado em doses mais baixas, assim, clínica e o monitoramento bioquímico é fortemente recomendado, bem como o período de dimensionamento da dose (REIS *et al.*, 2012).

A terapia contínua de KI pode levar à interrupção da produção endógena de hormônios da tireoide e pode causar tireoidite e/ou hipo ou hipertireoidismo, como observado em pacientes humanos. A triagem do hormônio estimulador da tireoide é prudente para garantir que a função da tireoide permanece normal após um mês de tratamento. A dose de solução supersaturada de iodeto de sódio para o tratamento da esporotricose felina de acordo com a literatura é de 20 mg / kg a cada 24h ou a cada 12h. No entanto, a dose média usada para alcançar a cura com KI em cápsulas no estudo de Reis *et al.* (2012) foi menor (15 mg / kg) do que estabelecido na literatura (REIS *et al.*, 2012). Nesse estudo os sinais respiratórios não foram associados a falha terapêutica, podendo esse protocolo representar uma alternativa melhor do que ITZ em casos com envolvimento da mucosa nasal (REIS *et al.*, 2012).

O mecanismo de ação do iodeto ainda permanece pouco compreendido, mas parece que seu efeito terapêutico é mediado através da modulação da resposta inflamatória ou aumento do mecanismo de defesa imunológica. Em estudos *in vitro* sugeriram danos às células de levedura por meio de conversão de KI em iodo. Este caminho de conversão para algumas concentrações desconhecidas e apropriadas poderiam danificar a forma da célula de levedura *in vivo* (REIS *et al.*, 2012b). As cápsulas de KI como uma monoterapia têm sido usados com sucesso tanto no

tratando de gatos que não haviam recebido terapia antifúngica anteriormente (REIS et al., 2012) quanto na refração de ITZ. Embora o mecanismo de ação do iodeto de potássio ainda não esteja claro, este fármaco é muito eficaz para melhorar a cicatrização e controlar prontamente a carga fúngica (MIRANDA et al., 2018).

### **Terbinafina**

A terbinafina é um antifúngico pertencente à classe das alilaminas, que apresenta sua ação na inibição da esqualeno epoxidase fúngica, com bloqueio da síntese do ergosterol, independente do citocromo P450 (PEREIRA et al., 2009).

A terbinafina mostrou boa atividade *in vitro* contra isolados de *S.brasiliensis* (BORBA-SANTOS et al., 2015); entretanto, não há estudos que avaliassem a eficácia e segurança desses fármacos na esporotricose felina. Lloret et al. (2013) indicam que seu uso deve ser considerado na terapêutica de felinos quando houver suspeita de resistência, intolerância ou pouca resposta ao uso do itraconazol. Recomenda-se a dose de 30 mg/gato, a cada 24 horas, por via oral (LLORET et al., 2013), pode-se combinar com itraconazol.

### **Miltefosina**

Miltefosina demonstrou atividade antiparasitária contra *Leishmania* spp., *Histoplasma* spp. e *Sporothrix* spp. O fármaco tem alta atividade *in vitro* contra *Sporothrix brasiliensis*, pois causa perda da integridade da membrana plasmática e ocasiona aumento da concentração de melanina dentro das células fúngicas. O estudo avaliou a eficácia e a segurança da administração de miltefosina em 10 gatos com esporotricose refratária com dosagem de 2mg/kg por via oral a cada 24hs, no entanto, no estudo a miltefosina não levou a remissão da esporotricose, demonstrando que o fármaco não é efetivo *in vivo* na espécie felina (SILVA et al., 2018).

## **ASSOCIAÇÃO DE FÁRMACOS**

### **Itraconazol e Iodeto de Potássio**

Reis et al. (2016) avaliou a eficácia e segurança da associação de ITZ e KI em gatos que não haviam recebido estes fármacos anteriormente. As doses foram 100mg/gato de ITZ e 2,5mg/kg de KI em duas cápsulas diferentes, se houvesse persistência ou piora do quadro caracterizado por aumento e/ou aparecimento de nova lesão, a dose de KI foi aumentada,

com um incremento diário de 2,5mg/kg, até que uma resposta clínica fosse alcançada ou até que dose atingisse o máximo de 20mg/kg (REIS *et al.*, 2016). Gatos com hiporexia ou anorexia combinada com perda >10% do peso corporal, ou associação de efeitos adversos clínicos e alterações laboratoriais tiveram suspensão temporária dos medicamentos (mínimo sete dias ITZ e dez dias KI). Leve elevação nos níveis de transaminases receberam uma terapia com silimarina oral 30mg/kg, uma vez ao dia. A dose média de ITZ durante o estudo foi 26,3mg/kg (19,6-33,3mg/kg), enquanto KI foi de 3,1mg/kg (2,5-5,4mg/kg) (REIS *et al.*, 2016).

Os efeitos adversos ocorreram em 50% dos gatos sob o protocolo do estudo. Destes, 20% mostraram apenas efeitos adversos clínicos, 16,67% apresentaram apenas leve elevação nos níveis de transaminases. Os efeitos adversos que exigiram suspensão dos medicamentos foram reversíveis em sete a 20 dias da suspensão dos fármacos ou administração de silimarina. As anormalidades no painel bioquímico foram transitórias, como mostrado por mensurações posteriores, que retornaram aos níveis pré administração do fármaco (REIS *et al.*, 2016).

A combinação de ITZ e KI é referida por apresentar melhor resultado quando comparada a cada fármaco isoladamente (REIS *et al.*, 2016). Em relação à eficácia de ITZ e KI em gatos, os resultados deste estudo (REIS *et al.*, 2016) mostraram melhores taxas de cura em comparação com aqueles gatos refratários a ITZ 100mg/dia (DA ROCHA *et al.*, 2018) (96,15% vs 63,2%, respectivamente). Esses achados podem confirmar que o tratamento de gatos refratários a ITZ é mais difícil e requer maior adesão dos tutores de gatos ao protocolo terapêutico proposto (REIS *et al.*, 2016).

A dose de KI utilizada foi inferior à relatada por Reis *et al.* (2012) e poderia ser explicado pela terapia combinada com ITZ, potencializando a atividade antifúngica. O tempo até a alta neste estudo foi inferior do que relatos anteriores com monoterapia ITZ (PEREIRA *et al.*, 2010; SOUZA *et al.*, 2018). No entanto, é consistente com o período até agora descrito como monoterapia (REIS *et al.*, 2016).

A monoterapia com azóis e KI é frequente e está completamente estabelecida. A anorexia e o aumento da ALT são considerados dependentes da dose de ITZ e, também, foram relatados em gatos com esporotricose sob terapia de KI (REIS *et al.*, 2012). Os efeitos adversos são controlados com uma suspensão temporária do medicamento e um acompanhamento clínico preciso. Os efeitos adversos clínicos de ITZ e KI foram semelhantes aos observados em ITZ sozinho (8,3-27,7 mg / kg) (PEREIRA *et al.*, 2010) e menores do que aqueles relatados em

monoterapia KI (2,5-20 mg / kg) (REIS *et al.*, 2012b), possivelmente pelo uso de uma dosagem mais baixa de KI (REIS *et al.*, 2016).

Em outro estudo a taxa de cura clínica de gatos tratados apenas com ITZ foi 77%, enquanto a taxa da cura clínica em gatos tratados ITZ+KI foi de 94,6% porque o restante da associação foi perdido o acompanhamento, ademais, a cura completa das lesões ocorreu mais cedo em gatos tratados com a associação em comparação a monoterapia com ITZ. Assim, sugerindo que a combinação de fármacos é mais eficiente no processo de cicatrização. Além disso, nenhuma falha terapêutica foi observada em gatos submetidos à terapia combinada (MIRANDA *et al.*, 2018b).

O tempo do tratamento de gatos negativos para retrovírus foi maior no protocolo terapêutico usando ITZ como monoterapia (mediana=12 semanas) quando comparada com associação de ITZ+KI (mediana=9 semanas). Da mesma forma, em gatos com infecção progressiva por FeLV, a duração do tratamento também foi maior em gatos tratados apenas com ITZ (mediana = 13 semanas) em comparação com aqueles tratados com ITZ + KI (mediana = 9 semanas)(MIRANDA *et al.*, 2018a). Embora a eficácia do KI não seja comprovada devido à ação direta sobre fungos, o mecanismo pelo qual seu uso é bem-sucedido permanece obscuro. O papel imunomodulador pode ser a chave para a resposta satisfatória ao tratamento e, portanto, o uso de fármacos que possam potencializar o sistema imunológico, como o KI, deve ser explorado para associação com ITZ no tratamento da esporotricose felina (REIS *et al.*, 2016). Esse potencial de imunomodulação pode ter contribuído para a duração mais curta do tratamento em gatos tratados com KI, especialmente na co-infecção por FeLV (MIRANDA *et al.*, 2018a).

A associação de ITZ combinada com KI também representa uma opção importante para o tratamento dos casos refratários ao itraconazol, principalmente para os gatos que apresentam lesões da mucosa nasal e / ou sinais respiratórios (DA ROCHA *et al.*, 2018). Foi utilizado um protocolo de 100mg a cada 24h de ITZ e 5mg/kg a cada 24h de KI, quando não foi observado resposta clínica ao longo de 4 semanas, a dose de KI foi aumentada para 10mg/kg a cada 24h (DA ROCHA *et al.*, 2018). A taxa de cura foi de 63,2% dentro de um tempo de tratamento médio de 20 semanas, a falha terapêutica ocorreu em 13,1% e óbito em 7,9%. O tempo médio até a cura clínica neste estudo foi maior do que observada em gatos sem tratamento anterior que receberam o mesmo protocolo, assim como a taxa de cura foi menor do que em gatos sem tratamento anterior (DA ROCHA *et al.*, 2018). Os efeitos adversos clínicos observados no

estudo foram maiores e o aumento dos níveis de ALT foram mais graves do que aqueles relatados usando ITZ e KI (2,5mg a 5,4mg/kg) em gatos sem tratamento anterior, este fato pode ser explicado pelo uso de uma maior dose de KI (DA ROCHA *et al.*, 2018).

### **Anfotericina B e Itraconazol**

Relatos sobre a administração de anfotericina B (AFB) para tratamento da esporotricose felina é escassa. O uso de AFB via IV em gatos com esporotricose apresentou resultados insatisfatórios: (1) em um caso, embora alguma melhora inicial tenha sido observada, após 3 semanas de terapia associada com iodeto de potássio, as lesões cutâneas voltaram a progredir; (2) em outro caso, a nefrotoxicidade limitou o uso de AFB, embora tenha sido observada uma resposta moderada; (3) em um paciente ocorreu deterioração neurológica durante a terapia com AFB e 5-fluorocitosina (DUNSTAN *et al.*, 1986; WERNER; WERNER, 1994; GREMIÃO *et al.*, 2009). Logo, a administração intravenosa (IV) do fármaco em gatos é limitada devido a efeitos adversos graves e porque não há relatos de cura clínica pelo uso deste medicamento em gatos com esporotricose (GREMIÃO *et al.*, 2015).

A administração de AFB intralesional (IL) na concentração de 5mg/mL, ao invés da administração IV, foi bem-sucedida quando usada em combinação com ITZ oral em um gato com lesão cutânea na região nasal refratária persistente ao uso do ITZ como monoterapia (GREMIÃO *et al.*, 2009). O animal não apresentou alterações relevantes na hematologia ou bioquímica sérica (uréia, creatinina, alanina aminotransferase, aspartato aminotransferase e fosfatase alcalina) antes e durante o uso de AFB IL (GREMIÃO *et al.*, 2009). Embora o tratamento com ITZ seja eficaz em muitos pacientes felinos e seja conveniente aos tutores, a resposta clínica esperada não é observada em todos pacientes felinos (GREMIÃO *et al.*, 2009). A combinação de AFB e os antifúngicos orais são mais eficazes do que quando o fármaco é usado isoladamente no tratamento, em que causa uma redução tanto na duração da terapia quanto na dosagem cumulativa necessária de AFB para a cura (GREMIÃO *et al.*, 2009). Não houve efeitos adversos relacionados à administração local de AFB B como irritação local ou abscesso estéril (GREMIÃO *et al.*, 2009).

O mesmo protocolo terapêutico foi usado em 26 gatos com lesões cutâneas residuais refratárias a ITZ; a cura clínica foi alcançada em 72,7%, no entanto, em 27,3% as lesões recorreram no mesmo local. Acredita-se que nos casos de recorrência, os níveis teciduais da droga podem ter sido apenas fungistáticos ou a duração do tratamento foi insuficiente. Esta

via de administração está associada a altas concentrações da droga no tecido, conservação do tecido e poucas consequências sistêmicas adversas. Entretanto, foi observado efeitos clínicos adversos como formação de abscesso estéril (15,4%) e edema (11,5%), independente do volume de AFB administrado (GREMIÃO *et al.*, 2011).

### **TERAPIA ADJUVANTE**

A associação de estimulantes do sistema imunológico com antifúngicos tradicionais como terapia adjuvante (FORLANI *et al.*, 2021). A timomodulina é um extrato tímico que promove a modulação de linfócitos T e B e contribui para ação de vários tipos de células de defesa como neutrófilos, linfócitos e macrófagos, necessárias para o controle de micoses (ANDRADE, 2017; FORLANI *et al.*, 2018). Ainda são escassos os estudos clínicos controlados avaliando a eficácia de imunomoduladores, sendo esse, um tópico em constante discussão na medicina felina (ZAINE *et al.*, 2014). Entretanto, pesquisas previamente realizadas apontam que o uso de timomodulina como terapia adjuvante associado a ITZ + KI ocasiona em menor tempo de remissão dos sinais clínicos extracutâneos, melhora o prognóstico e sobrevivência de gatos com esporotricose cutânea disseminada num estudo prospectivo (FORLANI *et al.*, 2021).

### **OUTRAS TERAPIAS**

#### **Termoterapia**

Honse *et al.* (2010) relataram a cura clínica de um gato com esporotricose apresentando lesão cutânea única, utilizando somente a termoterapia local com bolsa térmica com uma temperatura variando de 40 a 42°C por 15 minutos, duas vezes ao dia, durante sete semanas, em que três semanas a lesão havia cicatrizado completamente e foi continuado a terapia por mais quatro semanas. As limitações desse tratamento no gato envolvem a localização das lesões, determinação do momento correto para suspensão da terapia e a dificuldade na determinação da temperatura adequada. Adicionalmente, é necessário que o paciente seja cooperativo e que apresente a forma fixa da esporotricose (HONSE *et al.*, 2010).

#### **Criocirurgia**

Souza *et al.* (2016) avaliou em 13 felinos a eficácia da criocirurgia em associação com itraconazol na dose de 10mg/kg/ dia para o tratamento da esporotricose. Entre os 13 gatos estudados, 11 foram considerados clinicamente curados, cinco gatos apresentaram lesões na

região nasal e desses quatro alcançaram a cura clínica com o protocolo de itraconazol associado à criocirurgia (SOUZA *et al.*, 2016).

### **Intervenções cirúrgica**

A excisão cirúrgica de lesão e a posterior utilização de itraconazol foi descrita em gatos com esporotricose, assim como a ressecção cirúrgica das lesões residuais após falência do tratamento medicamentoso em gato. Gremião *et al.* (2006) relataram sucesso na remoção cirúrgica de uma lesão persistente na bolsa escrotal e testículos de um gato com esporotricose em tratamento com itraconazol 20mg/kg/dia. A principal limitação desta modalidade de tratamento é que a lesão deve estar localizada em um sítio anatômico que permita a intervenção cirúrgica.

### **CONCLUSÃO**

O itraconazol permanece sendo o fármaco de primeira escolha para o tratamento da esporotricose felina apesar do crescente relatos de falhas terapêuticas, no entanto, houve variação no limite superior da dose. Nos casos refratários ao itraconazol e/ou com sinais extracutâneos e lesões em mucosa nasal a associação com iodeto de potássio tem sido alternativa mais frequente, mas também pode ser utilizado com associação de anfotericina B intralesional nesses casos. A utilização de outras terapias não farmacológicas associadas a farmacológica pode ser uma alternativa, assim como terapias adjuvantes com imunomodulador para reduzir o tempo de tratamento. A terapia utilizada para o tratamento da esporotricose é diversa e o Médico Veterinário deve avaliar a gravidade da doença, do tipo e extensão das lesões, do estado imunológico do paciente e do agente etiológico para escolha do melhor protocolo terapêutico.

## **THERAPEUTIC POSSIBILITIES IN FELINE SPOROTRICHOSIS: A REVIEW OF THE LITERATURE**

### **ABSTRACT**

Sporotrichosis is the most important subcutaneous mycosis in Brazil, caused by fungi of the *Sporothrix schenckii* complex, which frequently affects humans, dogs and, especially, cats. Cats are highly susceptible to sporotrichosis, developing severe cases and a higher number of yeast cells in lesions than other species, and Brazil is the country with the highest number of



feline sporotrichosis cases. Therefore, feline sporotrichosis is a public health problem due to zoonotic transmission. In felines there is also a greater failure in cellular and therapeutic immune response. Thus, we aimed to perform an analysis of the treatment of feline sporotrichosis. To do this, we first consulted websites and indexed journals from the last 11 years that describe and evaluate therapeutic protocols for feline sporotrichosis. It can be concluded that itraconazole is the drug of first choice, with potassium iodide, fluconazole, terbinafine, and ketoconazole as some treatment alternatives. The administration of the association of itraconazole with potassium iodide and/or amphotericin B in resistant cases is also noteworthy. Similarly, surgical interventions, cryosurgery, and thermotherapy can be used in cases of therapeutic failure and/or when the lesions are localized. The use of adjuvant therapy with immunomodulator is important to decrease the time to remission of extracutaneous clinical signs and improve the prognosis and survival of cats with disseminated cutaneous sporotrichosis.

Key word: Itraconazole. Potassium iodide. Antifungals.

## **POSIBILIDADES TERAPÉUTICAS EN LA ESPOROTRICOSIS FELINA: REVISIÓN DE LA LITERATURA**

### **RESUMEN**

La esporotricosis es la micosis subcutánea más importante en Brasil, causada por hongos del complejo *Sporothrix schenckii*, que afecta frecuentemente a humanos, perros y, principalmente, gatos. Los gatos son muy susceptibles a la esporotricosis, desarrollando casos graves y un mayor número de células de levadura en las lesiones que otras especies, y Brasil es el país con el mayor número de casos de esporotricosis felina. Por lo tanto, la esporotricosis felina es un problema de salud pública debido a la transmisión zoonótica. En los felinos, también hay un mayor fracaso en la respuesta inmunitaria celular y terapéutica. Así, el objetivo de este estudio fue analizar el tratamiento de la esporotricosis felina. Para ello, primero se consultaron sitios web y revistas indexadas de los últimos 11 años que describen y evalúan protocolos terapéuticos para la esporotricosis felina. Se puede concluir que el itraconazol es el fármaco de primera elección, teniendo como alternativas de tratamiento el yoduro de potasio, el fluconazol, la terbinafina y el ketoconazol. También cabe destacar la

administración de la asociación de itraconazol con yoduro de potasio y/o anfotericina B en casos resistentes. Asimismo, las intervenciones quirúrgicas, la criocirugía y la termoterapia pueden utilizarse en casos de fracaso terapéutico y/o cuando las lesiones están localizadas. El uso de la terapia adyuvante con inmunomoduladores es importante para disminuir el tiempo de remisión de los signos clínicos extracutáneos y mejorar el pronóstico y la supervivencia de los gatos con esporotricosis cutánea diseminada.

Palabras clave: Itraconazol. Yoduro de potasio. Agentes antifúngicos.

## REFERÊNCIAS

ANDRADE, S.F. **Manual de terapêutica veterinária: consulta rápida**. 1 Ed.-1. Ed. Rio de Janeiro: Rocca, 2017.p. 240 e p. 317.

BORBA-SANTOS, L. P. et al. Susceptibility of *Sporothrix brasiliensis* isolates to amphotericin B, azoles, and terbinafine. **Medical Mycology**, v. 53, n. 2, p. 178–188, 2015. Disponível em: <https://doi.org/10.1093/mmy/myu056>

BRILHANTE, R. S. N. et al. In vitro susceptibility of antifungal drugs against *Sporothrix brasiliensis* recovered from cats with sporotrichosis. **Medical Mycology**, v. 54, n. 3, p. 275–279, 2016. Disponível em: <https://doi.org/10.1093/mmy/myv039>

BARROS, M.B.L. et al. Esporotricose: A evolução e os desafios de uma epidemia. **Revista Panamericana de Salud Publica/Pan American Journal of Public Health**, v. 27, n. 6, p. 455–460, 2010.

CHAVES, A. R. et al. Treatment abandonment in feline sporotrichosis—Study of 147 cases. **Zoonoses and public health**, v. 60, n. 2, p. 149-153, 2013.

DA ROCHA, R. F. D. B. et al. Refractory feline sporotrichosis treated with itraconazole combined with potassium iodide. **Journal of Small Animal Practice**. 2018.

DE SOUZA, E.W. et al. Clinical features, fundal load, coinfections, histological skin changes and itraconazole treatment response of cats with sporotrichosis caused by *Sporothrix brasiliensis*. **Scientific Reports**, v. 8, n. 1, p. 1-10, 2018.

DELLA TERRA, P.P. et al. Exploring virulence and immunogenicity in the emerging pathogen *Sporothrix brasiliensis*. **PLoS Neglected Tropical Diseases**, v. 11, n. 8, p. e0005903, 2017.

DUNSTAN, R. W. et al. Feline sporotrichosis: a report of five cases with transmission to humans. **Journal of the American Academy of Dermatology**, v. 15, n. 1, p. 37-45, 1986.

FARIAS, M.R. & GILFRIDA, R. Antifúngicos. In: Andrade, S.F. Manual de Terapêutica Veterinária. 2ª Ed., São Paulo, Rocca, 2002, p.59-70.

FERNANDES, K. S.S. et al. Virulence of *Sporothrix schenckii* conidia and yeast cells, and their susceptibility to nitric oxide. **Immunology**, v. 101, n. 4, p. 563–569, 2000. Disponível em: <https://doi.org/10.1046/j.1365-2567.2000.00125.x>

FORLANI, S.G. et al. Esporotricose em um felino soropositivo para FeLV- relato de caso. **Clínica Veterinária**, n. 137, p. 58-64, 2018.

FORLANI, G.S. et al. Thymomodulin in association with antifungal drugs in the therapy of cats with disseminated cutaneous sporotrichosis: a prospective study. **Ciência Rural**, v. 51, n. 6, 2021.

GREMIÃO, I. D. F. et al. Combination of surgical treatment and conventional antifungal therapy in feline sporotrichosis. **Acta Sci Vet**, v. 34, p. 221-223, 2006.

GREMIÃO, I. D. F. et al. Treatment of refractory feline sporotrichosis with a combination of intralesional amphotericin B and oral itraconazole. **Australian veterinary journal**, v. 89, n. 9, p. 346-351, 2011.

GREMIÃO, I. D. F. et al. Geographic expansion of sporotrichosis, Brazil. **Emerging Infectious Diseases**, v. 26, n. 3, p. 621–624, 2020. Disponível em: <https://doi.org/10.3201/eid2603.190803>

GREMIÃO, Isabella DF et al. Intralesional amphotericin B in a cat with refractory localised sporotrichosis. **Journal of feline medicine and surgery**, v. 11, n. 8, p. 720-723, 2009.

GREMIÃO, I.D. et al. Feline sporotrichosis: epidemiological and clinical aspects. **Medical Mycology**, v. 53, n. 1, p. 15-21, 2015.

HONSE, Carla O. et al. Use of local hyperthermia to treat sporotrichosis in a cat. **Veterinary Record**. 2010.

KAJIWARA, H. et al. Impaired host defense against *Sporothrix schenckii* in mice with chronic granulomatous disease. **Infection and immunity**, v. 72, n. 9, p. 5073-5079, 2004.

KINNISON, T. et al. Errors in veterinary practice: preliminary lessons for building better veterinary teams. **Veterinary Record**, v.177, n.19, p. 492-492, 2015. <<https://doi.org/10.1136/vr.103327>>.

KLEIN, B. S.; TEBBETS, B. Dimorphism and virulence in fungi. **Current Opinion in Microbiology**, v. 10, n. 4, p. 314–319, 2007. Disponível em: <https://doi.org/10.1016/j.mib.2007.04.002>

LECCA, L. O. et al. Associated factors and spatial patterns of the epidemic sporotrichosis in a high density human populated area: A cross-sectional study from 2016 to 2018. **Preventive Veterinary Medicine**, v. 176, n. November 2019, p. 104939, 2020. Disponível em: <https://doi.org/10.1016/j.prevetmed.2020.104939>

LLORET, A. et al. Sporotrichosis in cats: ABCD guidelines on prevention and management. **Journal of Feline Medicine and Surgery**, v. 15, n. 7, p. 619-623, 2013.

MACÊDO-SALES, P.A. et al. Domestic feline contribution in the transmission of *Sporothrix* in Rio de Janeiro State, Brazil: a comparison between infected and non-infected populations. **BMC Veterinary Research**, v. 14, n. 19, p. 1-10, 2018. <https://doi.org/10.1186/s12917-018-1340-4>

MADRID, I.M. et al. Epidemiological Findings and Laboratory Evaluation of Sporotrichosis: A Description of 103 Cases in Cats and Dogs in Southern Brazil. **Mycopathologia**, v. 173, n. 4, p. 265–273, 2012. Disponível em: <https://doi.org/10.1007/s11046-011-9509-4>

MIRANDA, L.H. et al. Feline sporotrichosis: histopathological profile of cutaneous lesions and their correlation with clinical presentation. **Comparative Immunology, Microbiology and Infectious Diseases**, v. 36, n. 4, p. 425-432, 2013. <https://doi.org/10.1016/j.cimid.2013.03.005>

MIRANDA, L. H.M. et al. Severe feline sporotrichosis associated with an increased population of CD8low cells and a decrease in CD4+ cells. **Medical Mycology**, v. 54, n. 1, p. 29–39, 2016. Disponível em: <https://doi.org/10.1093/mmy/myv079>

MIRANDA, L. H. M. et al. Monitoring fungal burden and viability of *Sporothrix* spp. in skin lesions of cats for predicting antifungal treatment response. **Journal of Fungi**, v. 4, n. 3, p. 92, 2018a. Disponível em: <https://doi.org/10.3390/jof4030092>

MIRANDA, L. H. M. et al. Co-infection with feline retrovirus is related to changes in immunological parameters of cats with sporotrichosis. **PLoS ONE**, v. 13, n. 11, p. e0207644, 2018b. Disponível em: <https://doi.org/10.1371/journal.pone.0207644>

MONTENEGRO, H. et al. Feline sporotrichosis due to *Sporothrix brasiliensis*: an emerging animal infection in São Paulo, Brazil. **BMC veterinary research**, v. 10, n. 1, p. 1-11, 2014. Disponível em: <https://doi.org/10.1186/s12917-014-0269-5>

NAKASU, Ceres Cristina Tempel *et al.* Feline sporotrichosis: a case series of itraconazole-resistant *Sporothrix brasiliensis* infection. **Brazilian Journal of Microbiology**, 2020. Disponível em: <https://doi.org/10.1007/s42770-020-00290-5>

NOBRE, M.O et al. Drogas antifúngicas para pequenos e grandes animais. **Ciência Rural**, v. 32, n. 1, p. 175-184, 2002.

NOBRE, M.O. et al. Recurrence of sporotrichosis in cats with zoonotic involvement. **Revista Iberoamericana de Micologia**, 2001.

PENG-CHENG, L. et al. Histopathological studies of *Sporothrix schenckii*-inoculated mice. **Mycopathologia**, v. 122, n. 2, p. 89-93, 1993.

PEREIRA, Sandro Antonio et al. Therapeutic aspects of feline sporotrichosis. **Acta Scientiae Veterinariae**, v. 37, n. 4, p. 311-321, 2009.

PEREIRA, S. A. et al. Response to azolic antifungal agents for treating feline sporotrichosis. **Veterinary Record**, v. 166, n. 10, p. 290-294, 2010.

PEREIRA, S.A. et al. The epidemiological scenario of feline sporotrichosis in Rio de Janeiro, State of Rio de Janeiro, Brazil. **Revista da Sociedade Brasileira de Medicina Tropical**, v. 47, n. 3, p. 392-392, 2014.

POESTER, V. R. et al. Sporotrichosis in Southern Brazil, towards an epidemic? **Zoonoses and Public Health**, v. 65, n. 7, p. 815–821, 2018. Disponível em: <https://doi.org/10.1111/zph.12504>

REIS, E. G. et al. Potassium iodide capsule treatment of feline sporotrichosis. **Journal of feline medicine and surgery**, v. 14, n. 6, p. 399-404, 2012.

REIS, E.G. et al. Association of itraconazole and potassium iodide in the treatment of feline sporotrichosis: a prospective study. **Medical Mycology**, v. 54, n.7, p. 684-690, 2016.

RODRIGUES, A.M. et al. Molecular diagnosis of pathogenic *Sporothrix* species. **PLoS neglected tropical diseases**, v. 9, n. 12, 2015.

RODRIGUES, A.M. et al. *Sporothrix schenckii* sensu stricto isolated from soil in an armadillo's burrow. **Mycopathologia**, v. 177, n. 3-4, p. 199-206, 2014.

RODRIGUES, A.M. et al. *Sporothrix* species causing outbreaks in animals and humans driven by animal-animal transmission. **PLoS pathogens**, v. 12, n. 7, 2016.

ROSSI, Claudio Nazaretian; ODAGUIRI, Juliana; LARSSON, Carlos Eduardo. Retrospective assessment of the treatment of sporotrichosis in cats and dogs using itraconazole. **Acta Scientiae Veterinariae**, v. 41, n. 1, p. 1-5, 2013.

SILVA, F. S. et al. Miltefosine administration in cats with refractory sporotrichosis. **Acta Scientiae Veterinariae**, v. 46, n. 1, p. 7, 2018.

SILVA, G. M. et al. Surto de esporotricose felina na região metropolitana do Recife. **Pesquisa Veterinária Brasileira**, v. 38, n. 9, p. 1767–1771, 2018. Disponível em: <https://doi.org/10.1590/1678-5150-pvb-5027>

SIVÉN, M. et al. Difficulties in administration of oral medication formulations to pet cats: an e-survey of cat owners. **Veterinary Record**, v. 180, n. 10; p. 250-250, 2017. <https://doi.org/10.1136/vr.103991>.

SOUZA, C. P. et al. Cryosurgery in association with itraconazole for the treatment of feline sporotrichosis. **Journal of feline medicine and surgery**, v. 18, n. 2, p. 137-143, 2016.

STOPIGLIA, C. D. O. et al. Antifungal susceptibilities and identification of species of the *Sporothrix schenckii* complex isolated in Brazil. **Medical Mycology**, v. 52, n. 1, p. 56–64, 2014. Disponível em: <https://doi.org/10.3109/13693786.2013.81872>

WALLER, S. B. *et al.* Susceptibility and resistance of *Sporothrix brasiliensis* to branded and compounded itraconazole formulations. **Brazilian Journal of Microbiology**, 2020. Disponível em: <https://doi.org/10.1007/s42770-020-00280-7>

WERNER, Alexander H.; WERNER, Bonnie E. Sporotrichosis in man and animal. **International journal of dermatology**, v. 33, n. 10, p. 692-700, 1994.

ZAINE, L. et al. Immunomodulatory nutraceutical with potential clinical use for dogs and cats. **Semina: Ciências Agrárias**, v. 35, n. 4Supl, p. 2513-2530, 2014.

### **3 CONCLUSÕES**

A esporotricose felina está expandindo geograficamente, além de ser um problema de saúde pública, sendo importante na medicina felina devido manifestação grave e falha na resposta imune celular e terapêutica. O presente trabalho revisou acerca da esporotricose felina e avaliou os protocolos terapêuticos, observando que o itraconazol apesar dos relatos de casos refratários em felinos, permanece do sendo o fármaco de primeira escolha para o tratamento e mostrou as opções de associação de fármacos para casos resistentes com iodeto de potássio e anfotericina B. Também esclareceu que imunomoduladores como terapia adjuvante e associação de terapia não farmacológica como intervenções cirúrgicas, criocirurgia e termoterapia são opções.

## REFERÊNCIAS

- BAPTISTA, Vivian S *et al.* Promising application of the SsCBF ELISA test to monitor the therapeutic response of feline sporotrichosis caused by *Sporothrix brasiliensis* from Brazilian epidemics. [s. l.], 2020.
- BAZZI, Talissa *et al.* Características clínico-epidemiológicas, histomorfológicas e histoquímicas da esporotricose felina. **Pesquisa Veterinária Brasileira**, [s. l.], v. 36, n. 4, p. 303–311, 2016. Disponível em: <https://doi.org/10.1590/S0100-736X2016000400009>
- BERNARDES-ENGEMANN, Andréa Reis *et al.* Validation of a serodiagnostic test for sporotrichosis: A follow-up study of patients related to the Rio de Janeiro zoonotic outbreak. **Medical Mycology**, [s. l.], v. 53, n. 1, p. 28–33, 2014. Disponível em: <https://doi.org/10.1093/mmy/myu058>
- BORBA-SANTOS, Luana Pereira *et al.* Susceptibility of *Sporothrix brasiliensis* isolates to amphotericin B, azoles, and terbinafine. **Medical Mycology**, [s. l.], v. 53, n. 2, p. 178–188, 2015. Disponível em: <https://doi.org/10.1093/mmy/myu056>
- BORGES, Tatiana Saleme *et al.* Isolation of *Sporothrix schenckii* From the Claws of Domestic Cats (Indoor and Outdoor) and in Captivity in São Paulo (Brazil). **Mycopathologia**, [s. l.], v. 176, n. 1–2, p. 129–137, 2013. Disponível em: <https://doi.org/10.1007/s11046-013-9658-8>
- BRILHANTE, Raimunda Sâmia Nogueira *et al.* In vitro susceptibility of antifungal drugs against *Sporothrix brasiliensis* recovered from cats with sporotrichosis. **Medical Mycology**, [s. l.], v. 54, n. 3, p. 275–279, 2016. Disponível em: <https://doi.org/10.1093/mmy/myv039>
- CHAKRABARTI, Arunaloke *et al.* Global epidemiology of sporotrichosis. **Medical Mycology**, [s. l.], v. 53, n. 1, p. 3–14, 2014. Disponível em: <https://doi.org/10.1093/mmy/myu062>
- CHAVES, A. R. *et al.* **Treatment abandonment in feline sporotrichosis—study of 147 cases.** [S. l.: s. n.], 2012.
- DA ROCHA, R.F.D.B *et al.* Refractory feline sporotrichosis treated with itraconazole combined with potassium iodide. **Journal of Small Animal Practice**, [s. l.], v. 59, n. November, p. 720–721, 2018. Disponível em: <https://doi.org/10.1111/jsap.12852>
- DE LIMA BARROS, Monica Bastos *et al.* Esporotricose: A evolução e os desafios de uma epidemia. **Revista Panamericana de Salud Publica/Pan American Journal of Public Health**, [s. l.], v. 27, n. 6, p. 455–460, 2010.
- DE LIMA BARROS, Mônica Bastos *et al.* Cat-Transmitted Sporotrichosis Epidemic in Rio de Janeiro, Brazil: Description of a Series of Cases. **Clinical Infectious Diseases**, [s. l.], v. 38, n. 4, p. 529–535, 2004. Disponível em: <https://doi.org/10.1086/381200>
- DE MIRANDA, Luisa Helena Monteiro *et al.* Co-infection with feline retrovirus is related to changes in immunological parameters of cats with sporotrichosis. **PLoS ONE**, [s. l.], v. 13, n.



- 11, p. 1–16, 2018a. Disponível em: <https://doi.org/10.1371/journal.pone.0207644>
- DE MIRANDA, Luisa Helena Monteiro *et al.* Monitoring fungal burden and viability of *Sporothrix* spp. in skin lesions of cats for predicting antifungal treatment responfile:///C:/Users/marth/OneDrive/Área de Trabalho/artigos/esporeticose/Teixeira 2014.pdfse. **Journal of Fungi**, [s. l.], v. 4, n. 3, p. 1–11, 2018b. Disponível em: <https://doi.org/10.3390/jof4030092>
- DE SOUZA, Lorena Leonardo *et al.* Isolation of *Sporothrix schenckii* from the nails of healthy cats. **Brazilian Journal of Microbiology**, [s. l.], v. 37, n. 3, p. 372–374, 2006. Disponível em: <https://doi.org/10.1590/S1517-83822006000300031>
- ETCHECOPAZ, A. N. *et al.* Sporotrichosis caused by *Sporothrix brasiliensis* in Argentina: Case report, molecular identification and in vitro susceptibility pattern to antifungal drugs. **Journal de Mycologie Medicale**, [s. l.], v. 30, n. 1, 2020. Disponível em: <https://doi.org/10.1016/j.mycmed.2019.100908>
- EUDES FILHO, João *et al.* A novel *Sporothrix brasiliensis* genomic variant in Midwestern Brazil: evidence for an older and wider sporotrichosis epidemic. **Emerging Microbes and Infections**, [s. l.], v. 9, n. 1, p. 2515–2525, 2020. Disponível em: <https://doi.org/10.1080/22221751.2020.1847001>
- FERNANDES, Geisa Ferreira *et al.* Characterization of virulence profile, protein secretion and immunogenicity of different *Sporothrix schenckii* sensu stricto isolates compared with *S. globosa* and *S. brasiliensis* species. **Virulence**, [s. l.], v. 4, n. 3, p. 241–249, 2013. Disponível em: <https://doi.org/10.4161/viru.23112>
- FERNANDES, Geisa Ferreira *et al.* Serodiagnosis of sporotrichosis infection in cats by enzyme-linked immunosorbent assay using a specific antigen, SsCBF, and crude exoantigens. **Veterinary Microbiology**, [s. l.], v. 147, n. 3–4, p. 445–449, 2011. Disponível em: <https://doi.org/10.1016/j.vetmic.2010.07.007>
- FORLANI, Gustavo Soares *et al.* Thymomodulin in association with antifungal drugs in the therapy of cats with disseminated Cutaneous sporotrichosis: A prospective study. **Ciencia Rural**, [s. l.], v. 51, n. 6, p. 1–11, 2021. Disponível em: <https://doi.org/10.1590/0103-8478cr20200311>
- GREMIÃO, Isabella D. F. *et al.* Feline sporotrichosis: epidemiological and clinical aspects. **Medical Mycology**, [s. l.], v. 53, n. 1, p. 15–21, 2015. Disponível em: <https://doi.org/10.1093/mmy/myu061>
- GREMIÃO, Isabella D.F. *et al.* Intralesional amphotericin B in a cat with refractory localised sporotrichosis. **Journal of Feline Medicine and Surgery**, [s. l.], v. 11, n. 8, p. 720–723, 2009. Disponível em: <https://doi.org/10.1016/j.jfms.2009.01.012>
- GREMIÃO, Isabella Dib Ferreira *et al.* Guideline for the management of feline sporotrichosis caused by *Sporothrix brasiliensis* and literature revision. **Brazilian Journal of Microbiology**, [s. l.], 2020. Disponível em: <https://doi.org/10.1007/s42770-020-00365-3>
- GREMIÃO, Isabella Dib Ferreira *et al.* **Treatment of refractory feline sporotrichosis with a combination of intralesional amphotericin B and oral itraconazole.** [S. l.: s. n.], 2011.
- HONSE, C O *et al.* Short Communications Use of local hyperthermia to treat sporotrichosis in a cat. **Veterinary Record**, [s. l.], n. 2004, 2010. Disponível em: <https://doi.org/10.1136/vr.b4768>
- LARSSON, Carlos Eduardo. **Esporeticose.** [S. l.]: Universidade de Sao Paulo. Faculdade de Medicina Veterinaria e Zootecnia, 2011. Disponível em: <https://doi.org/10.11606/s1413->

95962011000300010. Acesso em: 9 jun. 2020.

LLORET, Albert *et al.* Sporotrichosis in cats: ABCD guidelines on prevention and management. **Journal of feline medicine and surgery**, [s. l.], v. 15, n. 7, p. 619–623, 2013. Disponível em: <https://doi.org/10.1177/1098612X13489225>. Acesso em: 9 jun. 2020.

MACÊDO-SALES, Pâmella A. *et al.* Domestic feline contribution in the transmission of Sporothrix in Rio de Janeiro State, Brazil: A comparison between infected and non-infected populations. **BMC Veterinary Research**, [s. l.], v. 14, n. 1, p. 1–10, 2018. Disponível em: <https://doi.org/10.1186/s12917-018-1340-4>

MADRID, Isabel Martins *et al.* Epidemiological Findings and Laboratory Evaluation of Sporotrichosis: A Description of 103 Cases in Cats and Dogs in Southern Brazil. **Mycopathologia**, [s. l.], v. 173, n. 4, p. 265–273, 2012a. Disponível em: <https://doi.org/10.1007/s11046-011-9509-4>

MADRID, Isabel Martins *et al.* Epidemiological Findings and Laboratory Evaluation of Sporotrichosis: A Description of 103 Cases in Cats and Dogs in Southern Brazil. **Mycopathologia**, [s. l.], v. 173, n. 4, p. 265–273, 2012b. Disponível em: <https://doi.org/10.1007/s11046-011-9509-4>

MESSIAS RODRIGUES, Anderson; SYBREN DE HOOG, G; PIRES DE CAMARGO, Zoilo. Molecular Diagnosis of Pathogenic Sporothrix Species. [s. l.], 2015. Disponível em: <https://doi.org/10.1371/journal.pntd.0004190>

MIRANDA, Luisa Helena Monteiro de *et al.* Co-infection with feline retrovirus is related to changes in immunological parameters of cats with sporotrichosis. **PLOS ONE**, [s. l.], v. 13, n. 11, p. e0207644, 2018. Disponível em: <https://doi.org/10.1371/journal.pone.0207644>. Acesso em: 9 jun. 2020.

MIRANDA, Luisa H.M. *et al.* Feline sporotrichosis: Histopathological profile of cutaneous lesions and their correlation with clinical presentation. **Comparative Immunology, Microbiology and Infectious Diseases**, [s. l.], v. 36, n. 4, p. 425–432, 2013. Disponível em: <https://doi.org/10.1016/j.cimid.2013.03.005>

MIRANDA, Luisa H.M. *et al.* Severe feline sporotrichosis associated with an increased population of CD8<sup>low</sup> cells and a decrease in CD4<sup>+</sup> cells. **Medical Mycology**, [s. l.], v. 54, n. 1, p. 29–39, 2016. Disponível em: <https://doi.org/10.1093/mmy/myv079>

MONTENEGRO, Hildebrando *et al.* Feline sporotrichosis due to Sporothrix brasiliensis: An emerging animal infection in São Paulo, Brazil. **BMC Veterinary Research**, [s. l.], v. 10, n. 1, 2014. Disponível em: <https://doi.org/10.1186/s12917-014-0269-5>

NAKASU, Ceres Cristina Tempel *et al.* Feline sporotrichosis: a case series of itraconazole-resistant Sporothrix brasiliensis infection. **Brazilian Journal of Microbiology**, [s. l.], 2020. Disponível em: <https://doi.org/10.1007/s42770-020-00290-5>

NOBRE, Márcia de Oliveira *et al.* **Recurrence of sporotrichosis in cats with zoonotic involvement.** [S. l.: s. n.], 2001.

OROFINO-COSTA, Rosane *et al.* Sporotrichosis: An update on epidemiology, etiopathogenesis, laboratory and clinical therapeutics. **Anais Brasileiros de Dermatologia**, [s. l.], v. 92, n. 5, p. 606–620, 2017. Disponível em: <https://doi.org/10.1590/abd1806-4841.2017279>

PEREIRA, S. A. *et al.* Response to azolic antifungal agents for treating feline sporotrichosis. **Veterinary Record**, [s. l.], v. 166, n. 10, p. 290–294, 2010. Disponível em: <https://doi.org/10.1136/vr.166.10.290>

- PEREIRA, Sandro A *et al.* **Sensitivity of cytopathological examination in the diagnosis of feline sporotrichosis.** [*S. l.: s. n.*], 2011.
- PEREIRA, Sandro Antonio *et al.* Aspectos terapêuticos da esporotricose felina. **Acta Scientiae Veterinariae**, [*s. l.*], v. 37, n. 4, p. 311–321, 2009.
- PEREIRA, Sandro Antonio *et al.* The epidemiological scenario of feline sporotrichosis in Rio de Janeiro, State of Rio de Janeiro, Brazil. **Revista da Sociedade Brasileira de Medicina Tropical**, [*s. l.*], v. 47, n. 3, p. 392–393, 2014. Disponível em: <https://doi.org/10.1590/0037-8682-0092-2013>
- REIS, Érica G. *et al.* Association of itraconazole and potassium iodide in the treatment of feline sporotrichosis: a prospective study. **Medical Mycology**, [*s. l.*], v. 54, n. 7, p. 684–690, 2016. Disponível em: <https://doi.org/10.1093/mmy/myw027>
- REIS, Érica G. *et al.* **Potassium iodide capsule treatment of feline sporotrichosis.** [*S. l.: s. n.*], 2012a.
- REIS, Érica G. *et al.* Potassium iodide capsule treatment of feline sporotrichosis. **Journal of Feline Medicine and Surgery**, [*s. l.*], v. 14, n. 6, p. 399–404, 2012b. Disponível em: <https://doi.org/10.1177/1098612X12441317>
- RODRIGUES, ANDERSON MESSIAS; DELLA TERRA, PAULA PORTELLA; GREMIÃO, ISABELLA DIB; PEREIRA, SANDRO ANTÔNIO; OROFINO-COSTA, ROSANE; CAMARGO, Zoilo Pires. **The threat of emerging and re-emerging pathogenic Sporothrix species.** [*S. l.*], 2020. Disponível em: <https://link.springer.com/article/10.1007/s11046-020-00425-0>. Acesso em: 8 jun. 2020.
- RODRIGUES, Anderson Messias *et al.* Emerging sporotrichosis is driven by clonal and recombinant sporothrix species. **Emerging Microbes and Infections**, [*s. l.*], v. 3, 2014. Disponível em: <https://doi.org/10.1038/emi.2014.33>
- RODRIGUES, Anderson Messias *et al.* Phylogenetic Analysis Reveals a High Prevalence of *Sporothrix brasiliensis* in Feline Sporotrichosis Outbreaks. **PLoS Neglected Tropical Diseases**, [*s. l.*], v. 7, n. 6, 2013. Disponível em: <https://doi.org/10.1371/journal.pntd.0002281>
- RODRIGUES, Anderson Messias; DE HOOG, Sybren; DE CAMARGO, Zoilo Pires. Emergence of pathogenicity in the *Sporothrix schenckii* complex. **Medical Mycology**, [*s. l.*], v. 51, n. 4, p. 405–412, 2013. Disponível em: <https://doi.org/10.3109/13693786.2012.719648>
- RODRIGUES, Anderson Messias; DE HOOG, G Sybren; DE CAMARGO, Zoilo Pires. *Sporothrix* Species Causing Outbreaks in Animals and Humans Driven by Animal-Animal Transmission. **PLoS pathogens**, [*s. l.*], v. 12, n. 7, p. e1005638, 2016. Disponível em: <https://doi.org/10.1371/journal.ppat.1005638>. Acesso em: 9 jun. 2020.
- ROSA, Cristiano Silva da *et al.* Terapêutica Da Esporotricose: Revisão. **Science And Animal Health**, [*s. l.*], v. 5, n. 3, p. 212, 2018. Disponível em: <https://doi.org/10.15210/sah.v5i3.11337>
- ROSSI, Claudio Nazaretian; ODAGUIRI, Juliana; LARSSON, Carlos Eduardo. **Retrospective assessment of the treatment of sporotrichosis in cats and dogs using itraconazole.** [*S. l.: s. n.*], 2013.
- SANCHOTENE, Karine Ortiz *et al.* *Sporothrix brasiliensis* outbreaks and the rapid emergence of feline sporotrichosis. **Mycoses**, [*s. l.*], v. 58, n. 11, p. 652–658, 2015. Disponível em: <https://doi.org/10.1111/myc.12414>
- SCHUBACH, Armando O.; SCHUBACH, Tânia M.P.; BARROS, Mônica B.L. Epidemic

- Cat-Transmitted Sporotrichosis. **New England Journal of Medicine**, [s. l.], v. 353, n. 11, p. 1185–1185, 2005. Disponível em: <https://doi.org/10.1056/nejmc055267>
- SCHUBACH, TM P *et al.* **Isolation of Sporothrix schenckii from the nails of domestic cats (Felis catus)**. [S. l.: s. n.], 2001. Disponível em: <https://academic.oup.com/mmy/article/39/1/147/1034424>. Acesso em: 12 jan. 2021.
- SCHUBACH, Tânia M.P. *et al.* **Evaluation of an epidemic of sporotrichosis in cats: 347 Cases (1998-2001)**. [S. l.: s. n.], 2004. Disponível em: <https://doi.org/10.2460/javma.2004.224.1623>
- SCHUBACH, Tânia Maria Pacheco *et al.* Sporothrix schenckii isolated from domestic cats with and without sporotrichosis in Rio de Janeiro, Brazil. **Mycopathologia**, [s. l.], v. 153, n. 2, p. 83–86, 2001. Disponível em: <https://doi.org/10.1023/A:1014449621732>
- SEPULVEDA BOECHAT, Jéssica *et al.* Feline sporotrichosis: associations between clinical-epidemiological profiles and phenotypic-genotypic characteristics of the etiological agents in the Rio de Janeiro epizootic area. **Mem Inst Oswaldo Cruz, Rio de Janeiro**, [s. l.], v. 113, n. 3, p. 185–196, 2018. Disponível em: <https://doi.org/10.1590/0074-02760170407>
- SILVA, Francine dos Santos *et al.* Miltefosine Administration in Cats with Refractory Sporotrichosis. **Acta Scientiae Veterinariae**, [s. l.], v. 55, n. June, p. 1–7, 2018. Disponível em: <https://doi.org/10.22456/1679-9216.83639>
- SILVA, J N *et al.* Comparison of the Sensitivity of Three Methods for the Early Diagnosis of Sporotrichosis in Cats. [s. l.], v. 160, p. 72–78, 2018. Disponível em: <https://doi.org/10.1016/j.jcpa.2018.03.002>
- SILVA, Jessica N *et al.* Diagnostic accuracy assessment of cytopathological examination of feline sporotrichosis. [s. l.], n. June, p. 880–884, 2015. Disponível em: <https://doi.org/10.1093/mmy/myv038>
- SOUZA, Clarissa Pimentel de *et al.* **Cryosurgery in association with itraconazole for the treatment of feline sporotrichosis**. [S. l.: s. n.], 2016.
- SOUZA, Elaine Waite De *et al.* Clinical features , fungal load , coinfections , histological skin changes , and itraconazole treatment response of cats with sporotrichosis caused by Sporothrix brasiliensis. [s. l.], n. February, p. 1–10, 2018. Disponível em: <https://doi.org/10.1038/s41598-018-27447-5>
- STOPIGLIA, Cheila Denise Ottonelli *et al.* Antifungal susceptibilities and identification of species of the Sporothrix schenckii complex isolated in Brazil. **Medical Mycology**, [s. l.], v. 52, n. 1, p. 56–64, 2014. Disponível em: <https://doi.org/10.3109/13693786.2013.818726>
- WALLER, Stefanie Bressan *et al.* Susceptibility and resistance of Sporothrix brasiliensis to branded and compounded itraconazole formulations. **Brazilian Journal of Microbiology**, [s. l.], 2020. Disponível em: <https://doi.org/10.1007/s42770-020-00280-7>
- ZHOU, Xun; RODRIGUES, Anderson M; FENG, Peiying. Global ITS diversity in the Sporothrix schenckii complex. [s. l.], p. 153–165, 2014. Disponível em: <https://doi.org/10.1007/s13225-013-0220-2>