

Curso de Atualização - Micoses

Capítulo 7 - Zigomicose*

Chapter 7 - Zygomycosis

Cecília Bittencourt Severo, Luciana Silva Guazzelli, Luiz Carlos Severo

Resumo

A zigomicose (mucormicose) é uma infecção rara, mas altamente invasiva, causada por fungos da ordem Mucorales (gêneros *Rhizopus*, *Mucor*, *Rhizomucor*, *Absidia*, *Apophysomyces*, *Saksenaea*, *Cunninghamella*, *Cokeromyces* e *Syncephalastrum*). Esse tipo de infecção é usualmente associado a doenças hematológicas, cetoacidose diabética e transplante de órgãos. A apresentação clínica mais frequente é a mucormicose rinocerebral, com ou sem envolvimento pulmonar. A zigomicose pulmonar ocorre mais frequentemente em pacientes com neutropenia profunda e prolongada e pode se apresentar como infiltrado lobar ou segmentar, nódulos isolados, lesões cavitárias, hemorragia ou infarto. As manifestações clínicas e radiológicas são na maioria dos casos indistinguíveis daquelas associadas com aspergilose invasiva. Este artigo descreve as características gerais da zigomicose pulmonar, com ênfase no diagnóstico laboratorial, e ilustra a morfologia de algumas lesões.

Descritores: Zigomicose; Técnicas de diagnóstico e procedimentos; Mucormicose.

Abstract

Zygomycosis (mucormycosis) is a rare but highly invasive infection caused by fungi belonging to the order Mucorales, which includes the genera *Rhizopus*, *Mucor*, *Rhizomucor*, *Absidia*, *Apophysomyces*, *Saksenaea*, *Cunninghamella*, *Cokeromyces* and *Syncephalastrum*. This type of infection is usually associated with hematologic diseases, diabetic ketoacidosis and organ transplantation. The most common form of presentation is rhinocerebral mucormycosis, with or without pulmonary involvement. Pulmonary zygomycosis is more common in patients with profound, prolonged neutropenia and can present as segmental or lobar infiltrates, isolated nodules, cavitary lesions, hemorrhage or infarction. The clinical and radiological manifestations are often indistinguishable from those associated with invasive aspergillosis. This article describes the general characteristics of pulmonary zygomycosis, emphasizing laboratory diagnosis, and illustrates the morphology of some lesions.

Keywords: Zygomycosis; Diagnostic techniques and procedures; Mucormycosis.

Introdução

A zigomicose é uma infecção fúngica incomum, causada por fungos da classe dos zigomicetos, ordem Mucorales e Entomophthorales. A entomoftromicose apresenta-se usualmente como uma infecção subcutânea, ocorrendo em zonas de clima tropical. A mucormicose é causada por patógenos oportunistas, raramente gerando doença em pacientes imunocompetentes, originando principalmente processos que levam à neutropenia ou à disfunção dos neutrófilos. Depois da aspergilose e da candidose, a mucormicose é a terceira infecção fúngica invasiva mais comum, representando 8,3-13,0% de todas as infecções fúngicas encontradas em autópsias de pacientes hematológicos.⁽¹⁻⁶⁾

Na mucormicose, o gênero fúngico mais frequente é *Rhizopus*; entretanto, outros organismos associados com infecção humana são do gênero *Mucor*, *Rhizomucor*, *Absidia*, *Apophysomyces*, *Saksenaea*, *Cunninghamella*, *Cokeromyces* e *Syncephalastrum*.^(7,8) A apresentação clínica correlaciona-se com as condições predisponentes do hospedeiro (Tabela 1). O curso clínico da doença e a evolução costumam ser fulminantes, devido ao crescimento rápido do fungo e a destruição paralela dos tecidos, o que demanda diagnóstico precoce e pronto tratamento clínico e cirúrgico.⁽⁸⁾ A maioria dos casos ocorre em pacientes leucêmicos. No que se refere à mucormicose rinocerebral, caracteristi-

* Trabalho realizado no Laboratório de Micologia, Hospital Santa Rita, Santa Casa - Complexo Hospitalar e na Universidade Federal do Rio Grande do Sul - UFRGS - Porto Alegre (RS) Brasil.

Endereço para correspondência: L.C. Severo. Laboratório de Micologia, Hospital Santa Rita, Santa Casa - Complexo Hospitalar, Rua Professor Annes Dias, 285, CEP 90020-090, Porto Alegre, RS, Brasil.

Tel 55 51 3214-8409. Fax: 55 51 3214-8435. E-mail: severo@santacasa.tche.br ou severo@pesquisador.cnpq.br

Suporte financeiro: Nenhum.

Recebido para publicação em 3/8/2009. Aprovado, após revisão, em 5/8/2009.

camente o paciente é diabético com cetoacidose, que no Brasil corresponde à principal manifestação descrita da micose. Porém, as publicações são incompletas, pois não apontam o agente etiológico.⁽⁸⁾

As manifestações pulmonares ocorrem em pacientes com câncer ou naqueles submetidos a transplante de medula óssea, enquanto infecções cerebrais e disseminadas predominam em usuários de drogas de abuso intravenosas e em pacientes que recebem deferoxamina.⁽⁹⁾

A mucormicose é menos comum em pacientes com AIDS porque a imunidade mediada por células T não é considerada um fator importante para desencadear a infecção.⁽²⁾

Revisar os aspectos clínicos e radiológicos, o diagnóstico e o tratamento da mucormicose, enfatizando sua manifestação pulmonar, justifica este trabalho.

Mucormicose pulmonar

O pulmão é o segundo sítio mais acometido por mucormicose, e a inalação de esporos é a principal rota de infecção.⁽⁷⁾ A apresentação clínica é indiferenciável da aspergilose pulmonar invasiva. Pacientes com leucemia e linfoma correspondem à maioria dos casos (37%), seguida de diabetes melito (32%).⁽¹⁰⁾ Essa alta prevalência pode estar relacionada ao grande número de pacientes com diabetes, comparados com aqueles com doenças hematológicas malignas. Leucemia, linfoma, mieloma múltiplo e neutropenia grave promovem um maior risco de desenvolvimento de mucormicose pulmonar quando esses quadros estão relacionados com as outras apresentações clínicas da micose.⁽¹⁾ Pacientes com tumores sólidos raramente desenvolvem mucormicose pulmonar.^(1,10-13)

A mucormicose pode se desenvolver nos pulmões como resultado de uma aspiração de material infectado e por disseminação hematogênica ou linfática. Se não tratados, frequentemente ocorre disseminação hematogênica para outros

órgãos, particularmente para o cérebro, ocasionando óbito entre 2-3 semanas.^(8,12)

Achados clínicos

As manifestações clínicas são inespecíficas: tosse, febre (> 38°C), dispneia, produção de escarro, perda de peso, hemoptise e/ou dor torácica.⁽³⁾ Pacientes hematológicos podem estar coinfectados com espécies de *Aspergillus* sp., *Candida* sp., citomegalovírus e bactérias, sendo essas últimas o motivo de ocasionalmente haver uma resposta inicial à antibioticoterapia. Diabéticos apresentam uma predileção por desenvolver lesões endobrônquicas; porém, quando não há essa condição predisponente, a manifestação torna-se menos comum. Dentre os sinais, incluem-se rouquidão, hemoptise, alargamento do mediastino e atelectasia.⁽¹⁾

Os zigomicetos têm marcado tropismo vascular, ocasionando trombose e necrose isquêmica. Consequentemente, surge hemoptise como achado tardio, que pode ser fatal se a escavação for na região mais interna dos pulmões, por acometer vasos de grande calibre. Nesses casos, a ressecção cirúrgica é mandatória.⁽¹⁾

A mucormicose pulmonar não é comum em hospedeiros imunocompetentes. Quando ocorre infecção em indivíduos aparentemente hígidos, o curso não é tão agudo. Esses pacientes podem apresentar lesões escavadas, infiltrados ou nódulos de desenvolvimento lento, acompanhados por febre e tosse seca.⁽¹⁾

Em pacientes hematológicos com infecção pulmonar focal, a taxa de mortalidade varia de 60-100%, sendo que a ressecção cirúrgica pode ser a diferença entre a vida e a morte. O método de tratamento mais utilizado é a combinação de cirurgia e terapia com anfotericina B.^(1,3)

Diagnóstico radiológico

As técnicas radiológicas convencionais são de pouca utilidade no diagnóstico de zigomi-

Tabela 1 – Apresentação clínica e fatores predisponentes.

Apresentação clínica	Fatores predisponentes
Rinocerebral	Cetoacidose diabética
Pulmonar	Granulocitopenia, linfoma, leucemia, corticoterapia, diabetes
Gastrointestinal	Desnutrição grave
Cutânea	Queimaduras graves, traumas cutâneos
Disseminada	Uso de deferoxamina, doenças hematológicas, diabetes, transplante de órgãos

coses.⁽⁸⁾ O uso da TCAR, e mais particularmente, da ressonância magnética, é de bastante utilidade no diagnóstico da zigomicose rinocerebral, pulmonar e disseminada. A TC de tórax pode identificar infiltrados sugestivos de mucormicose, não documentados pela radiografia de tórax.^(14,15)

Na mucormicose pulmonar, as lesões frequentemente ocorrem nos segmentos superiores dos lobos superiores dos pulmões.⁽¹⁵⁾ Nas técnicas radiológicas convencionais, os achados pulmonares são semelhantes aos da aspergilose invasiva.⁽¹⁾ Ambas as infecções têm uma propensão ao angiotropismo e a produzir trombose.⁽¹⁶⁾

Os achados tomográficos demonstram infiltrados cuneiformes ou consolidações e massas.⁽³⁾ As consolidações estão presentes em aproximadamente 66% dos casos e as cavitações em 40% (Figura 1).^(1,3) O sinal do halo com opacidade em vidro polido, ao redor de nódulo pulmonar, representa hemorragia e edema, e pode se desenvolver tanto antes como depois da fase neutropênica.^(1,17) O derrame pleural e os infiltrados pulmonares nodulares múltiplos (> 10) são preditores independentes de zigomicose.^(13,18) A TCAR de tórax pode ser sensível em 26% das lesões não suspeitadas.^(15,19)

A zigomicose disseminada pode começar nos pulmões, dando lugar à invasão em mais de dois órgãos não contíguos. São frequentes as lesões disseminadas no sistema nervoso central, fígado e rins, ocasionando tromboembolias múltiplas e áreas de necrose. Os achados radiológicos

dependem dos órgãos invadidos pelos zigomicetos.^(1,3,15)

No cérebro, a região infartada apresenta uma imagem hipodensa com zonas de hemorragia e aspecto de massa. A TCAR é fundamental, mas, em alguns casos, é necessário completar a investigação com a ressonância magnética para precisar a localização, no caso de necessidade de tratamento cirúrgico, especialmente nos casos com abscesso cerebral.^(1,20)

Diagnóstico laboratorial

O diagnóstico é feito através da correlação entre os exames micológicos, exames histopatológicos e manifestações clínicas.^(8,10) Como é a micose mais fulminante, o rápido diagnóstico é extremamente importante para que o manejo e a terapia tenham sucesso. Infelizmente, os elementos fúngicos não são numerosos. Portanto, esse diagnóstico acaba sendo sustentado apenas pelas evidências clínicas.⁽²¹⁾ Como os esporos dos zigomicetos são comuns do ambiente, o exame direto com demonstração do organismo é crucial para a valorização do cultivo. Contudo, o cultivo isolado tem grande validade no paciente diabético ou neutropênico.

O diagnóstico da mucormicose é raramente suscitado nos pacientes hematológicos pelo fato dos médicos presumirem o diagnóstico de aspergilose invasiva. Em pacientes hematológicos, o diagnóstico em vida é feito em apenas 23-50% dos casos.⁽⁴⁾

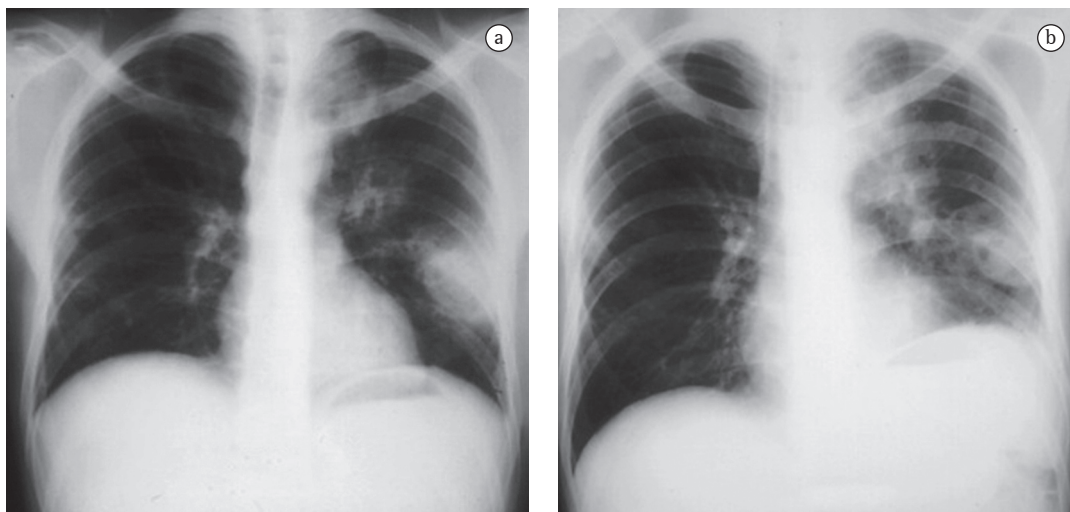


Figura 1 - Radiografia de tórax de um paciente com leucemia, mostrando cavidades (em A) e consolidação pulmonar (em B) por *Rhizomucor pusillus*.

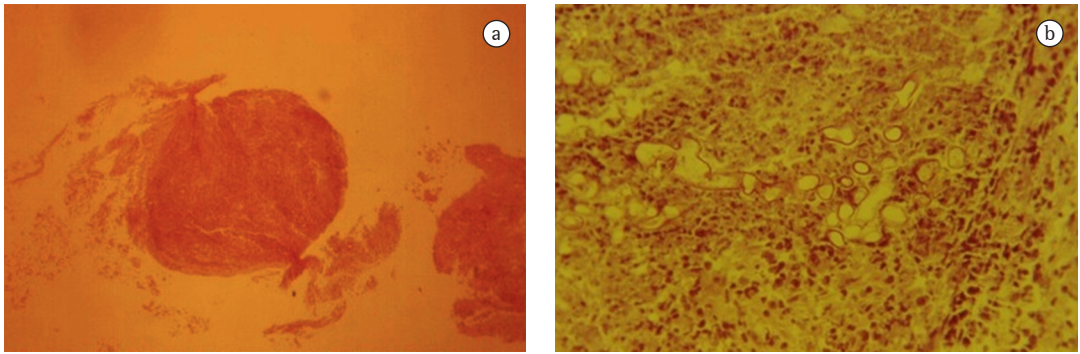


Figura 2 – Biópsia transbrônquica. Em a), amostra de fragmento de tecido (H&E; aumento de 10x). Em b), maior aumento, evidenciando fragmentos de hifas largas e irregulares do zigomiceto (H&E; aumento de 40x).

Devido à similaridade clínica entre zigomicose e outras doenças causadas por fungos filamentosos, assim como pela dificuldade em fazer o diagnóstico específico, muitos casos de zigomicose pulmonar não são suspeitados na apresentação clínica inicial.⁽²²⁾ Sendo assim, é necessário um alto índice de suspeição para o diagnóstico de micoses invasivas.⁽³⁾ As apresentações clínicas e radiológicas da zigomicose e da aspergilose invasiva são semelhantes. Os cultivos são frequentemente negativos em ambas. O radiologista deve lançar mão de técnicas invasivas para a colheita do espécime clínico. A TC revela a extensão da lesão, indica o local preferencial para a biópsia e determina os limites cirúrgicos para o desbridamento da lesão.⁽¹³⁾

O exame histopatológico faz o diagnóstico diferencial com outros fungos filamentosos, *Candida* sp., *Aspergillus* sp., *Scedosporium* sp., agentes de hialo-hifomicose e feo-hifomicose. A imunofluorescência direta pode fazer essa separação diagnóstica.⁽¹³⁾ Fragmentos de tecidos são preferenciais para o diagnóstico, por assegurar

a invasão tecidual. Na zigomicose, o cultivo é imprescindível para a acurada caracterização etiológica, uma vez que a microscopia só identifica a classe fúngica. Os agentes de zigomicose têm crescimento rápido e são identificados pelo aspecto de esporangióforos, rizoides, apresentando termotolerância.⁽²³⁾

O desenvolvimento de técnicas moleculares, como a reação em cadeia da polimerase, pode permitir o diagnóstico mais precocemente em relação aos métodos convencionais.⁽²⁾

Exame direto

Elementos fúngicos podem ser encontrados em uma curetagem ou em aspirado do material do nariz na doença rinocerebral; podem ser encontrados no escarro, no aspirado brônquico e na biópsia transbrônquica na doença pulmonar (Figura 2). São observadas hifas largas, esparsamente septadas e ramificadas em ângulo de 90°, através de uma montagem do material com hidróxido de potássio com tinta Parker (Figura 3a) ou branco de calcoflúor.⁽¹³⁾

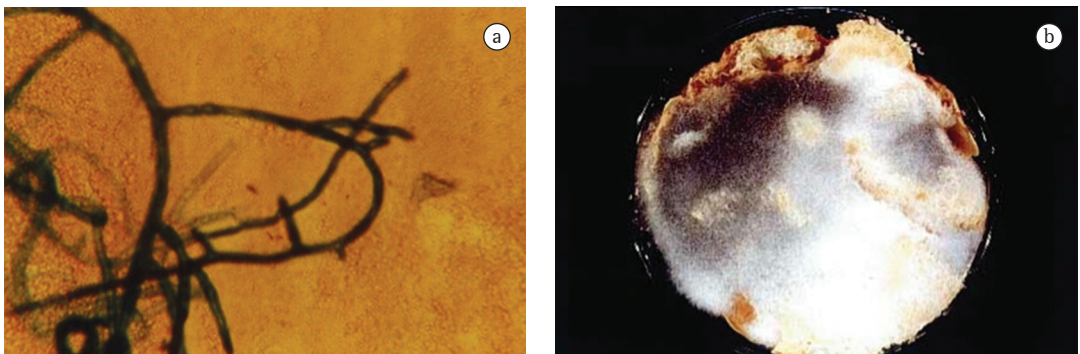


Figura 3 – Amostra de aspirado brônquico. Em a), hifa ramificada em ângulo de 90° (hidróxido de potássio com tinta Parker; aumento de 40x). Em b), cultivo positivo para *Rhizopus arrhizus* em pão.

Histopatologia

A importância do exame histopatológico é indiscutível, uma vez que os zigomicetos podem ser encontrados como contaminantes de amostras clínicas. Diferentes colorações podem ser utilizadas para a observação de hifas de zigomicetos nos cortes de tecido, como por exemplo, H&E. Entretanto, a técnica de Grocott é a melhor para a demonstração das hifas no tecido devido ao alto contraste com mínima impregnação de fundo.⁽¹³⁾ O exame histopatológico revela alterações teciduais, como infiltrado neutrofilico, necrose, trombose e infarto séptico, além da invasão de vasos sanguíneos (Figura 4).⁽²³⁾

A aspergilose é a infecção que mais simula zigomicose (Tabela 2). Usualmente essas micoses são facilmente distinguidas pela morfologia da hifa. Entretanto, a distinção é difícil, particularmente quando as hifas de *Aspergillus* sp. são maceradas ou em lesões que contenham fragmentos de hifas.⁽¹³⁾ Têm-se visto casos de zigomicose confirmados por cultivos nos quais a hifa era relativamente uniforme, com contornos paralelos e septos ocasionais. Se o cultivo não tivesse sido feito, o diagnóstico poderia ter sido dado erroneamente.⁽²²⁾

Métodos de cultivo

Os zigomicetos crescem em meios padrões de laboratório em 12-18 h após o inóculo da amostra, com maturação das colônias em 4 dias, formando colônias cotonosas de coloração cinza a marrom.⁽²³⁾ Estabelecer o diagnóstico evidenciando apenas o cultivo é difícil. As espécies patogênicas dos zigomicetos são constantes do ambiente, são contaminantes da pele e da saliva e crescem em quase todos os substratos orgânicos.

Contudo, o isolamento de um organismo da ordem Mucorales não pode ser descartado como contaminante; as formas e as fontes que evidenciam o fungo devem ser julgadas criti-

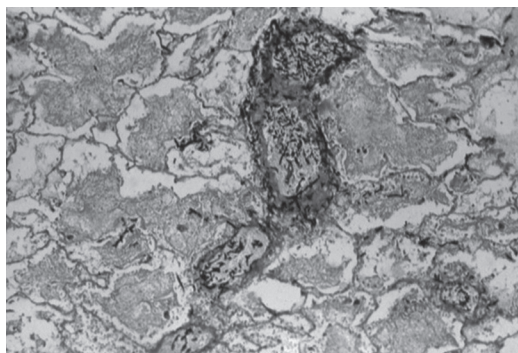


Figura 4 – Angiotropismo: parênquima pulmonar evidenciando o marcado angiotropismo pelo zigomiceto (Grocott; aumento de 10×).

camente para a acurácia do diagnóstico. Um melhor isolamento do fungo é obtido através da inoculação desses fragmentos em uma fatia de pão esterilizado e umedecido, devido à acentuada habilidade sacarolítica que esses fungos possuem (Figura 3b). Secreção, raspado e material de biópsia podem ser inoculados em ágar malte, ágar batata ou ágar Sabouraud e incubados a 25°C ou 30°C.⁽¹³⁾ Quase todos os Mucorales patogênicos são facilmente isolados desses materiais. O meio de cultivo deve conter antibióticos para espécimes potencialmente contaminados. Entretanto, estão contraindicados meios que contenham ciclo-heximida (Mycosel ou Mycobiotic), devido à sensibilidade dos zigomicetos a essa substância.^(1,13,24)

O isolamento dos zigomicetos a partir de tecidos pode ser problemático.⁽²⁵⁾ Inúmeros relatos de cultivos negativos, tanto em biópsias como em autópsias encontram-se na literatura, devido à maceração do espécime clínico; como as hifas não apresentam septo, se houver compressão, o citoplasma será expulso, impedindo o crescimento fúngico.^(7,16)

Apesar do angiotropismo importante dos zigomicetos, as hemoculturas raramente são positivas, especialmente com sistemas de cultivos líquidos.⁽²³⁾

Tabela 2 – Características histomorfológicas de *Aspergillus* sp. e zigomicetos.

Características	<i>Aspergillus</i>	Zigomicetos
Largura	Estreita (3-6 µm)	Larga (5-20 µm)
Calibre	Uniforme	Variável
Ramificação	Regular, ângulo agudo (dicotômica)	Ao acaso, ângulo reto
Orientação das ramificações	Paralela ou radial	Randômica
Septo	Frequente	Infrequente

Tratamento

O tratamento de sucesso para zigomicose envolve uma abordagem combinada. O diagnóstico precoce, o pronto início do uso de antifúngicos, a correção do distúrbio metabólico ou a reversão da neutropenia são fundamentais para o sucesso terapêutico (Figura 5).

O tratamento de escolha é o uso de anfotericina B (1,0-1,5 mg/kg/dia). A dose total de anfotericina B não está definida, tendo oscilado entre 2 e 4 g. Os antifúngicos azólicos não têm atividade comprovada na zigomicose, mas a terapia oral com posaconazol parece ser promissora em pacientes com doenças hematológicas malignas, submetidos a transplante de células tronco e naqueles com zigomicose refratária ao tratamento convencional.^(13,26,27)

A utilização de fatores de estimulação hematopoética e a oxigenoterapia hiperbárica podem ser benéficos, embora dados que suportem seu uso de rotina ainda são limitados.⁽¹³⁾ É importante para a recuperação do paciente que a corticoterapia seja reduzida ou suspensa.^(1,28,29)

A ressecção cirúrgica precoce tem um alto impacto na evolução da mucormicose, visto que a mortalidade cai de 60% para 11% nesses pacientes.^(2,10) O procedimento cirúrgico depende da extensão da doença e deve ser planejado para remover todo o tecido infectado. A lobectomia é o procedimento mais frequente, embora a pneumonectomia também possa ser necessária.^(2,10)

Tratamento empírico

A TC, diferentemente da radiografia, não só revela um maior número de nódulos, como também demonstra mais características das lesões, incluindo o sinal do halo. Quando esses achados são identificados em pacientes imunodeprimidos, a zigomicose e a aspergilose são as principais micoses diagnosticadas, e o tratamento empírico com anfotericina B deve ser fortemente considerado.

O voriconazol é contraindicado no tratamento empírico da zigomicose, visto que os zigomicetos não são suscetíveis a essa droga. Sugere-se que o aumento de infecções por zigomicoses é resultado do aumento do uso de voriconazol em pacientes de alto risco para fungos filamentosos (*Aspergillus* sp.).⁽⁹⁾

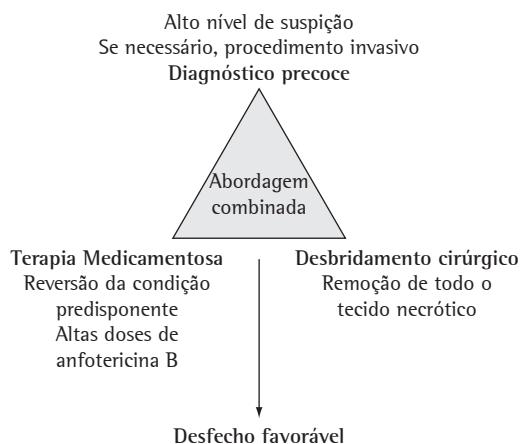


Figura 5 – Abordagem combinada no tratamento de zigomicose. Modificado de Gonzalez et al.⁽²¹⁾

Medidas preventivas

Medidas para diminuir a incidência da zigomicose em pacientes de risco são bastante difíceis. Não existe rotina de tratamento antifúngico profilático disponível, e, com a baixa prevalência da zigomicose, não há real indicação para tal rotina. A medida preventiva mais comum é a modificação ambiental a fim de reduzir o risco de exposição aos esporos no ar.

A maioria dessas medidas de controle são focadas na identificação precoce em pacientes de risco, por exemplo, naqueles que estão em neutropenia profunda por períodos prolongados. Salas pré-transplante e quimioterapia são isoladas com filtros *high efficiency particulate air* para tratar o ar, mantendo a pressão positiva e evitando o acúmulo de poeira em seu interior.

Poeiras devem ser minimizadas no ambiente das casas de pacientes neutropênicos. Além disso, flores e plantas devem ser excluídas dos ambientes, pelo fato de que podem conter uma variedade de propágulos fúngicos.⁽⁷⁾

As medidas de prevenção para outros pacientes que não os transplantados ou em uso de quimioterapia incluem eliminar ou minimizar as condições predisponentes e os fatores de risco para a zigomicose. Dentre essas, estão o controle da diabetes, o uso de quelantes (excluindo a deferoxamina), a limitação do uso de alumínio contido nos tampões de hemodiálise e a detecção rápida do agente.⁽⁷⁾

Considerações finais

A mucormicose pulmonar é uma doença relativamente rara, mas com o aumento do número de pacientes imunodeprimidos, essa pode tornar-se mais comum. Pacientes hígidos com alguma forma de trauma e história de autoexposição ambiental também podem desenvolver essa infecção.

A invasão no tecido por hifas pode ser vista por microscopia pelo método de Grocott e é essencial para estabelecer o diagnóstico. Entretanto, para isso, é necessário dominar o conhecimento da apresentação tecidual dos fungos filamentosos.

O manejo de sucesso permanece sendo o diagnóstico precoce, seguido de terapia antifúngica sistêmica (anfotericina B i.v.) e ressecção cirúrgica associada ao controle da doença de base.

Referências

- Prabhu RM, Patel R. Mucormycosis and entomophthoromycosis: a review of the clinical manifestations, diagnosis and treatment. *Clin Microbiol Infect.* 2004;10 Suppl 1:31-47.
- Eucker J, Sezer O, Graf B, Possinger K. Mucormycoses. *Mycoses.* 2001;44(7-8):253-60.
- Lee FY, Mossad SB, Adal KA. Pulmonary mucormycosis: the last 30 years. *Arch Intern Med.* 1999;159(12):1301-9.
- Nosari A, Oreste P, Montillo M, Carrafiello G, Draisci M, Muti G, et al. Mucormycosis in hematologic malignancies: an emerging fungal infection. *Haematologica.* 2000;85(10):1068-71.
- Funada H, Matsuda T. Pulmonary mucormycosis in a hematology ward. *Intern Med.* 1996;35(7):540-4.
- Dromer F, Mcginnis MR. Zygomycosis. In: Anaissie EJ, Pfaller MA, Mcginnis M, editors. *Clinical mycology.* New York: Churchill Livingstone; 2003. p. 297-308.
- Ribes JA, Vanover-Sams CL, Baker DJ. Zygomycetes in human disease. *Clin Microbiol Rev.* 2000;13(2):236-301.
- Severo LC, Oliveira FD, Dreher R, Teixeira PZ, Porto ND, Londero AT. Zygomycosis: A report of eleven cases and a review of the Brazilian literature. *Rev Iberoam Micol.* 2002;19(1):52-56.
- Wingard J. Zygomycosis: epidemiology and treatment options. *Johns Hopkins Adv Studies Med.* 2006;6 Suppl 6:S526-30.
- Tedder M, Spratt JA, Anstadt MP, Hegde SS, Tedder SD, Lowe JE. Pulmonary mucormycosis: results of medical and surgical therapy. *Ann Thorac Surg.* 1994;57(4):1044-50.
- Rinaldi MG. Zygomycosis. *Infect Dis Clin North Am.* 1989;3(1):19-41.
- Ascioglu S, Rex JH, de Pauw B, Bennett JE, Bille J, Crokaert F, et al. Defining opportunistic invasive fungal infections in immunocompromised patients with cancer and hematopoietic stem cell transplants: an international consensus. *Clin Infect Dis.* 2002;34(1):7-14.
- Chayakulkeeree M, Ghannoum MA, Perfect JR. Zygomycosis: the re-emerging fungal infection. *Eur J Clin Microbiol Infect Dis.* 2006;25(4):215-29.
- McAdams HP, Rosado de Christenson M, Strollo DC, Patz EF Jr. Pulmonary mucormycosis: radiologic findings in 32 cases. *AJR Am J Roentgenol.* 1997;168(6):1541-8.
- Jamadar DA, Kazerooni EA, Daly BD, White CS, Gross BH. Pulmonary zygomycosis: CT appearance. *J Comput Assist Tomogr.* 1995;19(5):733-8.
- Bouza E, Muñoz P, Guinea J. Mucormycosis: an emerging disease? *Clin Microbiol Infect.* 2006;12(Suppl 7):S7-S23.
- Murphy RA, Miller WT Jr. Pulmonary mucormycosis. *Semin Roentgenol.* 1996;31(1):83-7.
- Chamilos G, Marom EM, Lewis RE, Lionakis MS, Kontoyiannis DP. Predictors of pulmonary zygomycosis versus invasive pulmonary aspergillosis in patients with cancer. *Clin Infect Dis.* 2005;41(1):60-6.
- Severo LC. Diagnóstico radiológico. In: Palacio A, Pontón J, Guarro J, Quindós G, editors. *Guía de bolsillo: Zigosicosis invasoras.* Bilbao: Rev Iberoam Micol; 2008. p. 59-63.
- Gollard R, Rabb C, Larsen R, Chandrasoma P. Isolated cerebral mucormycosis: case report and therapeutic considerations. *Neurosurgery.* 1994;34(1):174-7.
- Gonzalez CE, Rinaldi MG, Sugar AM. Zygomycosis. *Infect Dis Clin North Am.* 2002;16(4):895-914, vi.
- Freifeld AG, Iwen PC. Zygomycosis. *Semin Respir Crit Care Med.* 2004;25(2):221-31.
- Chandler FW, Watts JC. Zygomycosis. In: Connor DH, Chandler FW, editors. *Pathology of infectious diseases.* Stamford: Appleton & Lange; 1997. p. 1113-9.
- Kwon-Chung KJ, Bennett JE. Mucormycosis. In: Kwon-Chung KJ, Bennett JE. *Medical Mycology.* Philadelphia: Lea & Febiger; 1992. p. 524-59.
- Bigby TD, Serota ML, Tierney LM Jr, Matthay MA. Clinical spectrum of pulmonary mucormycosis. *Chest.* 1986;89(3):435-9.
- Greenberg RN, Mullane K, van Burik JA, Raad I, Abzug MJ, Anstead G, et al. Posaconazole as salvage therapy for zygomycosis. *Antimicrob Agents Chemother.* 2006;50(1):126-33.
- Rogers TR. Treatment of zygomycosis: current and new options. *J Antimicrob Chemother.* 2008;61 Suppl 1:i35-40.
- Parfrey NA. Improved diagnosis and prognosis of mucormycosis. A clinicopathologic study of 33 cases. *Medicine (Baltimore).* 1986;65(2):113-23.
- Kauffman CA. New antifungal agents. *Semin Respir Crit Care Med.* 2004;25(2):233-9.

Sobre os autores

Cecília Bittencourt Severo, Luciana Silva Guazzelli

Doutoranda. Programa de Pós-Graduação em Ciências Pneumológicas, Universidade Federal do Rio Grande do Sul – UFRGS – Porto Alegre (RS) Brasil.

Luiz Carlos Severo

Professor Associado. Departamento de Medicina Interna, Universidade Federal do Rio Grande do Sul – UFRGS – Porto Alegre (RS) Brasil.