

UNIVERSIDADE FEDERAL DO RIO GRANDE DO SUL
FACULDADE DE ODONTOLOGIA
PROGRAMA DE PÓS-GRADUAÇÃO EM ODONTOLOGIA
MESTRADO EM CLÍNICA ODONTOLÓGICA – ÊNFASE EM RADIOLOGIA
ODONTOLÓGICA

**ACURÁCIA DO DIAGNÓSTICO DE LESÃO DE FURCA EM MOLARES QUANDO
DA PRESENÇA DE IMPLANTES DENTÁRIOS ADJACENTES. UM ESTUDO EM
TCFC.**

PAULA NERY IGNÁCIO XAVIER

PORTO ALEGRE

2022

UNIVERSIDADE FEDERAL DO RIO GRANDE DO SUL
FACULDADE DE ODONTOLOGIA
PROGRAMA DE PÓS-GRADUAÇÃO EM ODONTOLOGIA

**ACURÁCIA DO DIAGNÓSTICO DE LESÃO DE FURCA EM MOLARES QUANDO
DA PRESENÇA DE IMPLANTES DENTÁRIOS ADJACENTES. UM ESTUDO EM
TCFC.**

Linha de Pesquisa

Diagnóstico de Afecções Bucó-Faciais

PAULA NERY IGNÁCIO XAVIER

Orientador: Prof. Dr. HERALDO LUIS DIAS DA SILVEIRA

Dissertação apresentada ao Programa de Pós-Graduação em Odontologia, da Universidade Federal do Rio Grande do Sul, como pré-requisito obrigatório para a obtenção do título de Mestre em Clínica Odontológica/Radiologia.

PORTO ALEGRE

2022

CIP - Catalogação na Publicação

Ignácio Xavier, Paula Nery
INFLUÊNCIA DA PRESENÇA DE ARTEFATOS DE IMAGEM
GERADOS POR IMPLANTES DENTÁRIOS NO DIAGNÓSTICO DE
LESÃO DE FURCA EM MOLARES. UM ESTUDO EM TCFC. / Paula
Nery Ignácio Xavier. -- 2022.
32 f.
Orientador: Heraldo Luis Dias da Silveira.

Dissertação (Mestrado) -- Universidade Federal do
Rio Grande do Sul, Faculdade de Odontologia, Programa
de Pós-Graduação em Odontologia, Porto Alegre, BR-RS,
2022.

1. TC de Feixe Cônico. 2. Implantes dentários. 3.
Lesão de furca. 4. Artefatos de imagem. I. Dias da
Silveira, Heraldo Luis, orient. II. Título.

Elaborada pelo Sistema de Geração Automática de Ficha Catalográfica da UFRGS com os
dados fornecidos pelo(a) autor(a).

RESUMO

Objetivo: Investigar a possível interferência da presença de artefatos de imagem (AI) gerados por implantes dentários (ID) na avaliação de lesões de furca (LF) em dentes molares adjacentes, e a influência sobre o diagnóstico por imagem.

Metodologia: Foram realizadas aquisições tomográficas de primeiros molares (1M) superiores e inferiores inseridos em crânios secos, na presença de um e dois IDs fabricados em titânio (TI) e zircônia (ZI), posicionados na região de primeiros e segundos pré-molares, bem como na ausência de IDs. Foram simuladas as diferentes classes de LF no alvéolo dos 1Ms, para cada aquisição. As imagens foram avaliadas por três radiologistas com experiência em imagens tomográficas. A acurácia do diagnóstico de LF e o nível de dificuldade (ND) para tal foram verificados por meio de um questionário. Os resultados foram comparados através do teste do Qui-quadrado e regressão logística.

Resultados: Entre os arcos, não houve diferença na acurácia de diagnóstico de LF ($p=0,117$). O maior valor de acurácia de diagnóstico para a variável ID foi encontrada na ausência de ID (88,3%), e o menor para a presença de 2ID de ZI (66,7%), porém sem diferença estatística entre elas. O maior valor de acurácia de diagnóstico para o grau de furca foi encontrado no Grau 0 (G0). Com relação à percepção de dificuldade pelos avaliadores, não houve diferença significativa entre os arcos ($p>0,05$). Na presença de ID de TI, foram consideradas difíceis 12,7% das avaliações, e 29,0% das avaliações na presença de 1D de ZI. Quanto ao número de IDs, foram consideradas difíceis 24,4% das avaliações na presença de 1ID, e 17,4% das avaliações na presença de 2IDs. O modelo de regressão logística apresentou valor de p significativo apenas para 1 e 2ID de ZI ($p=0,0061$ e $p=0,0096$), e demonstrou que a probabilidade esperada de uma avaliação ser considerada FC foi maior quando da presença de 2ID de ZI (72,0%) que quando está presente apenas 1ID de ZI (69,7%).

Conclusão: A presença ID na região adjacente à área de investigação de LF diminui a acurácia diagnóstica e aumenta a percepção de dificuldade pelos examinadores, especialmente em casos com implantes de ZI, e exceto para casos em que haja integridade óssea na região de furca.

Palavras-chave: TC Cone Beam, Lesão de furca, Implantes dentários, Artefatos de imagem, Acurácia diagnóstica.

ABSTRACT

Objective: To investigate the possible interference of the presence of image artefacts (IA) generated by dental implants (DI) in the evaluation of furcation involvement (FI) in adjacent molar teeth, and the influence on diagnostic imaging.

Methodology: Tomographic scans of upper and lower first molars (1M) were performed inserted in dry skulls, in the presence of one and two DIs made of titanium (TI) and zirconia (ZI), positioned in the region of first and second premolars, as well as in the absence of DIs. Different classes of FI were simulated in the alveolus of the 1Ms for each acquisition. Images were evaluated by three radiologists with experience in tomographic imaging. The diagnostic accuracy of FI and the level of difficulty (LD) for this was verified through a questionnaire. Results were compared using the chi-square test and logistic regression.

Results: There was no difference in the diagnostic accuracy of FI between the arches ($p=0.117$). The highest diagnostic accuracy value for the DI variable was found in the absence of DI (88.3%), and the lowest for the presence of 2DI of ZI (66.7%). The highest diagnostic accuracy value for the degree of furcation was found in Grade 0 (G0). Regarding the perception of difficulty by the evaluators, there was no significant difference between the arches ($p>0.05$). Assessments were considered difficult in 12.7% in the presence of TI DI and 29% in the presence of ZI DI. As for the number of DI, assessments were considered difficult 24.4% in the presence of 1DI and 17.4% in the presence of 2DIs. The logistic regression model showed a significant p-value only for 1 and 2DI of ZI ($p=0.0061$, $p=0.0096$), and showed that the expected probability of an assessment being considered FC was higher when 2DI of ZI was present (72.0%) than when only 1DI of ZI was present (69.7%).

Conclusion: The presence of DI in the region adjacent to the area of investigation of FI decreases the diagnostic accuracy and increases the perception of difficulty by the examiners, especially in cases with ZI implants, except for cases where there is bone integrity in the furcation region.

Keywords: Cone Beam CT, Furcation involvement, Dental implants, Imaging artefacts, Diagnostic Accuracy.

LISTA DE ABREVIATURAS

1ID – 1 implante dentário

1M – primeiro molar

1MI – primeiro molar inferior

1MS – primeiro molar superior

2D – bidimensional

2ID – 2 implantes dentários

3D – tridimensional

AI – artefatos de imagem

ALADA – *as low as diagnostically acceptable*

DF – difícil

DICOM – *Digital Imaging and Communications in Medicine*

EF – envolvimento de furca

FC – fácil

FOV – *field of view* - campo de visão

G0 – grau 0

G1 – grau 1

G2 – grau 2

G3 – grau 3

ID – implante dentário

IDs – implantes dentários

LF – lesão de furca

MD – muito difícil

MF – muito fácil

MI – molar inferior

MO – moderado

MS – molar superior

ND – nível de dificuldade

TC – tomografia computadorizada

TCFC – tomografia computadorizada de feixe cônico

TI – titânio

ZI – zircônia

SUMÁRIO

INTRODUÇÃO	9
USO DA TCFC NA ODONTOLOGIA	9
FORMAÇÃO DA IMAGEM NA TCFC	9
ARTEFATOS DE IMAGEM	10
AVALIAÇÃO PERIODONTAL DE DENTES MULTIRRADUCULARES.....	11
TCFC NO DIAGNÓSTICO DE LESÕES DE FURCA	12
OBJETIVOS.....	14
Geral	14
Específicos	14
REFERÊNCIAS BIBLIOGRÁFICAS GERAIS.....	15
ANEXO 1	19
ANEXO 2	20
ANEXO 3	21
ANEXO 4	22
ANEXO 5	23
ANEXO 6	24

INTRODUÇÃO

USO DA TCFC NA ODONTOLOGIA

A tecnologia de tomografia computadorizada de feixe cônico (TCFC) abriu o caminho para o desenvolvimento de equipamentos de tomografia computadorizada (TC) relativamente pequenos e baratos, direcionados ao uso em imagens dento-maxilo-faciais. Esses promovem imagens de alta resolução e menor dose de radiação se comparados à TC *multislice*, além de ser mais precisa e confiável em relação às técnicas de imagem bidimensionais em várias situações clínicas. (SUKOVIC et al, 2003; ITO et al, 2001; QIAO et al, 2014)

Com o aumento da demanda por planejamento de implantes dentários (ID) e outros tratamentos com maior segurança e previsibilidade, vários profissionais passaram a recorrer ao uso da TCFC. (SUKOVIC et al, 2003). Neste cenário, existem diretrizes internacionais que destacam as diferentes aplicações do exame e orientam seu uso de forma adequada. (HORNER et al, 2015; HAYASHI et al, 2018; KIM et al, 2019)

FORMAÇÃO DA IMAGEM NA TCFC

A geração de imagens na TCFC é realizada usando um dispositivo rotatório no qual uma fonte de raios X e um detector estão fixos. Um feixe de radiação ionizante em forma de cone é direcionado através da área de interesse para um detector de raios X na área oposta. A fonte de raios X e o detector giram em torno de um ponto de rotação fixo no centro da região de interesse. Durante a rotação, são adquiridas imagens múltiplas (de 150 a mais de 600) de projeção planar sequencial do campo de visão (*field of view* - FOV). Esse procedimento difere de um aparelho de TC *multislice*, que usa um feixe de raios X em forma de leque, em uma progressão helicoidal, que adquire fatias de imagem individuais do FOV e depois une as fatias para obter uma representação 3D. Cada feixe exige uma varredura individual e reconstrução 2D individual. Como a exposição da TCFC incorpora todo o FOV, apenas uma sequência rotacional é necessária para adquirir dados suficientes para a reconstrução da imagem. (SUKOVIC et al, 2003; ITO et al, 2001; SCARFE e FARMAN, 2008).

As informações da imagem da TCFC são compostas por *voxels*, identificados por um valor de cinza que reflete o grau de atenuação dos raios X ao passar pelo objeto em estudo. Os valores de cinza são fortemente afetados pelas características do objeto, como densidade e número atômico (Z). Como os metais apresentam densidades físicas e números atômicos mais elevados do que os elementos constituintes dos tecidos moles e mineralizados, eles promovem maior endurecimento dos raios X. Nessa interação, os fótons de menor energia são absorvidos pelo objeto em preferência aos fótons de maior energia, resultando em aumento da potência média do feixe e na produção de artefatos de imagem (AI). (SCARFE e FARMAN, 2008; MACHADO et al, 2018)

ARTEFATOS DE IMAGEM

Artefatos são estruturas formadas após a aquisição da imagem, que não correspondem às reais características das regiões avaliadas. Estão relacionados às propriedades físicas das estruturas e também a algoritmos matemáticos relacionados aos equipamentos de TCFC. Alguns tipos de artefatos são causados pelo alto número atômico e densidade de materiais utilizados na odontologia, tais como IDs. A maioria dos IDs comercializados atualmente são constituídos de titânio (TI) ou zircônia (ZI), materiais bastante densos que causam inevitavelmente a formação de AI. (MACHADO et al, 2018; FONTENELE et al, 2018; PAUWELS et al, 2015)

A presença de AI geralmente resulta na deterioração da qualidade da imagem nas proximidades dos objetos de origem, representados na imagem como estruturas lineares, faixas e sombras organizadas ao longo da projeção. Além do endurecimento do feixe, os efeitos de ruído e dispersão também impactam a qualidade da imagem. Quando associados, eles tendem a causar a formação de AI do tipo sombras, linhas e faixas escuras entre objetos densos. Cabe destacar que o exame de TCFC não é considerado como o de primeira escolha para avaliação após instalação de IDs. No entanto, em exames solicitados para outros fins, a presença de IDs pode comprometer a qualidade da imagem. (SUKOVIC et al, 2003; FONTENELE et al, 2018; PAUWELS et al, 2015; BENAVIDES et al, 2012)

Muitos estudos têm avaliado as características e os fatores que interferem na formação de tais artefatos, incluindo posição do ID na arcada, número de IDs e

diferentes regiões do ID. Machado *et al.* (2018) demonstraram que IDs mandibulares apresentam maior formação de artefatos que IDs maxilares, anteriores mais que posteriores, e a região cervical é mais afetada pela formação de artefatos que as demais regiões do ID. O estudo *in vitro* de Schulze *et al.* (2010) nos mostra que devido à alta densidade dos IDs fabricados em TI, outro efeito está presente: a área diretamente adjacente ao ID sofre com a ausência de dados para o processo de reconstrução. Os resultados indicam que o endurecimento do feixe afeta fortemente a qualidade de reconstrução da TCFC devido ao fato de que os dados de projeção utilizados como base para o processo de reconstrução não corresponderem ao modelo simplificado subjacente à reconstrução 3D baseada em retroprojeção. O endurecimento do feixe sozinho torna as regiões reconstruídas próximas à superfície dos IDs de TI ou na linha de conexão entre dois ou mais IDs não confiáveis.

A presença de AI gerados por ID pode afetar, ou talvez mascarar, a avaliação de estruturas adjacentes aos mesmos. Esta avaliação deve ser feita com cuidado, e o conhecimento sobre a intensidade e distribuição dos AI auxilia em um correto diagnóstico. (SANCHO-PUCHADES *et al.*, 2015; KOCASARAC *et al.*, 2019)

AVALIAÇÃO PERIODONTAL DE DENTES MULTIRRADICULARES

A morfologia singular do complexo radicular de dentes multirradiculares é um dos fatores que favorece o desenvolvimento e evolução de lesões periodontais na região de furca. (MULLER e EGER, 1999) De acordo com o Glossário de Termos da Academia Americana de Periodontia (AMERICAN ACADEMY OF PERIODONTOLOGY), lesão de furca (LF) é a perda óssea causada pela doença periodontal na região de bi ou trifurcação em um dente multirradicular. As LF podem ser divididas da seguinte forma, segundo a classificação de Hamp *et al.* (1975), amplamente utilizada na literatura:

Classe I - caracterizada pela perda horizontal do tecido de suporte menor que 3mm;

Classe II - caracterizada pela perda horizontal do tecido de suporte maior que 3mm, porém sem atingir toda sua extensão;

Classe III - caracterizada pela perda horizontal dos tecidos de um lado a outro da furca.

O estudo de Graetz *et al* (2015) demonstrou que os molares na maxila (MS) apresentaram risco significativamente maior de perda dentária do que os da mandíbula (MI). Esse aumento de risco não pode ser atribuído apenas à maior prevalência de envolvimento de furca (EF) nos MS (25-72%) do que nos MI (16-50%) ou ao fato de que os MS apresentaram perda óssea avançada mais frequentemente do que os MI. Dados anteriores indicaram que a progressão da perda de inserção foi maior nos MS que em MI, o que pode ser explicado principalmente pelo acesso mais difícil à furca. A anatomia específica dos MS e as diferentes densidades ósseas na parte superior, em comparação com a mandíbula, podem ser outros fatores que afetam a manutenção dos dentes.

TCFC NO DIAGNÓSTICO DE LESÕES DE FURCA

Evidências atuais indicam o uso de radiografias intrabucais e a sondagem clínica como o padrão-ouro para avaliação das estruturas periodontais. Existem poucas evidências que apoiam a TCFC como substituto de rotina à imagem 2D para o planejamento do tratamento da periodontite. Entretanto, as imagens da TCFC podem adicionar informações importantes para o planejamento do tratamento do caso de periodontite severa. (MANDELARIS *et al*, 2017)

Informações limitadas sobre os tecidos periodontais de molares e o osso interradicular a partir de avaliação clínica e radiográfica podem levar a decisões clínicas inapropriadas. Alterações no plano de tratamento durante o período trans-operatório de avaliação de furca são uma das consequências desagradáveis dessa limitação. (WALTER *et al*, 2011)

A acurácia da TCFC em captar imagens de LF tem sido avaliada em estudos *in vitro* e *in vivo*, e confirmadas perante avaliações trans-operatórias. Uma ampla gama de defeitos periodontais tem sido identificada e quantificada com essa ferramenta. Além disso, a TCFC permite a elaboração de um planejamento cirúrgico mais detalhado em casos de ressecção radicular. As imagens

obtidas com a TCFC tem sido uma base confiável para construção de tomadas de decisão clínica. (QIAO et al, 2014; WALTER et al, 2011; CHOI et al, 2018)

O estudo de Qiao *et al.* (2014) avaliou pacientes com periodontite crônica avançada generalizada, que foram tratados não cirurgicamente. Nos MS considerados para cirurgia de furca devido ao aumento do EF e/ou profundidade da sondagem durante a reavaliação, a TCFC foi realizada e o grau de LF foi avaliado nas imagens. As avaliações transcirúrgicas de LF foram comparadas com dados derivados da TCFC. No geral, 84% dos dados da TCFC foram confirmados pelos achados transcirúrgicos (Kappa ponderado = 0,926, intervalo de confiança de 95%: 0,681-1,0). Assim sendo, imagens de TCFC demonstram alta precisão na avaliação da perda de tecido periodontal e na classificação do grau de LF em MS.

Em revisão sistemática realizada por Haas *et al.* (2018), foram identificados 16 estudos e, em sete artigos, foi realizada a metanálise. Os resultados dessa metanálise mostraram que não houve diferença entre as medidas da TCFC e *in situ* para perda óssea alveolar e demonstraram concordância de 82,82% entre a TCFC e *in situ* para a classificação do grau de LF.

As medidas diagnósticas obtidas com a TCFC facilitam o planejamento mais detalhado do tratamento cirúrgico, proporcionando uma decisão clara sobre as intervenções necessárias e a melhor compreensão sobre a situação real das raízes. Como a detecção precisa do EF e a avaliação da morfologia radicular afetam diretamente o diagnóstico, a TCFC é essencial para a escolha do tratamento e da terapia endodôntica pré-operatória, podendo até levar à decisão de não realizar o procedimento cirúrgico planejado. (WALTER et al, 2011)

Os IDs são cada vez mais utilizados na reabilitação de pacientes edêntulos parciais ou totais. Devido à interferência da presença de IDs na avaliação de estruturas ósseas e dentárias, como já citado anteriormente, é importante que conheçamos todas as limitações de indicação e interpretação quando da presença de IDs adjacentes às regiões de interesse. Dentro deste contexto, o objetivo do presente estudo é avaliar a influência dos AI causados por ID de TI e ZI em exames de TCFC na avaliação de LF em molares.

OBJETIVOS

Geral

Avaliar lesões de furca em primeiros molares superiores e inferiores por meio de exames de TCFC e a interferência de artefatos de imagem causados pela presença de implantes dentários adjacentes.

Específicos

Comparar a interferência de artefatos de imagem na detecção e classificação de lesões de furca em molares superiores e inferiores adjacentes à um ou dois implantes dentários de zircônia e de titânio;

Comparar a autopercepção quanto ao grau de dificuldade para a interpretação das imagens nos diferentes grupos (molares inferiores e superiores, um ou dois implantes adjacentes e tipo de material dos implantes).

REFERÊNCIAS BIBLIOGRÁFICAS GERAIS

1. Qiao J, Wang S, Duan J, Zhang Y, Qiu Y, Sun C, et al. The accuracy of cone-beam computed tomography in assessing maxillary molar furcation involvement. *J Clin Periodontol*. 2014;41(3):269–74.
2. Müller HP, Eger T. Furcation diagnosis. *J Clin Periodontol*. 1999;26(8):485–98.
3. Horner K, Malley LO, Taylor K, Glennly A. Guidelines for clinical use of CBCT : a review. 2015;
4. Hayashi T, Arai Y, Chikui T, Hayashi S, Kazuya S, Hiroko H. Clinical guidelines for dental cone-beam computed tomography. *Oral Radiol [Internet]*. 2018;0(0):0. Available from: <http://dx.doi.org/10.1007/s11282-018-0314-3>
5. Kim IH, Singer MPH SR, Mupparapu DDSM. *RADIOLOGY / IMAGING* Review of cone beam computed tomography guidelines in North America. 2019;50(2):136–45.
6. Haas LF, Zimmermann GS, De Luca Canto G, Flores-Mir C, Corrêa M. Precision of cone beam CT to assess periodontal bone defects: A systematic review and meta-analysis. *Dentomaxillofacial Radiol*. 2018;47(2):9–11.
7. Choi IGG, Cortes ARG, Arita ES, Georgetti MAP. Comparison of conventional imaging techniques and CBCT for periodontal evaluation: A systematic review. *Imaging Sci Dent*. 2018;48(2):79–86.
8. Mengel R, Candir M, Shiratori K, Flores-de-Jacoby L. Digital Volume Tomography in the Diagnosis of Periodontal Defects: An In Vitro Study on Native Pig and Human Mandibles. *J Periodontol*. 2005;76(5):665–73.
9. Kim DM, Bassir SH. When Is Cone-Beam Computed Tomography Imaging Appropriate for Diagnostic Inquiry in the Management of Inflammatory Periodontitis? An American Academy of Periodontology Best Evidence Review. *J Periodontol*. 2017;88(10):978–98.

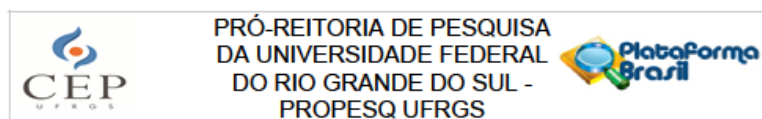
10. Scarfe WC, Farman AG. What is Cone-Beam CT and How Does it Work? *Dent Clin North Am.* 2008;52(4):707–30.
11. Machado AH, Fardim KAC, De Souza CF, Sotto-Maior BS, Assis NMSP, Devito KL. Effect of anatomical region on the formation of metal artefacts produced by dental implants in cone beam computed tomographic images. *Dentomaxillofacial Radiol.* 2018;47(3).
12. Fontenele RC, Nascimento EHL, Vasconcelos T V., Noujeim M, Freitas DQ. Magnitude of cone beam CT image artifacts related to zirconium and titanium implants: Impact on image quality. *Dentomaxillofacial Radiol.* 2018;47(6).
13. Sukovic P. Cone beam computed tomography in craniofacial imaging. *Orthod Craniofacial Res.* 2003;6(SUPPL1):31–6.
14. Pauwels R, Araki K, Siewerdsen JH, Thongvigitmanee SS. Technical aspects of dental CBCT: State of the art. *Dentomaxillofacial Radiol.* 2015;44(1):1–20.
15. Hamp S -E, Nyman S, Lindhe J. Periodontal treatment of multi rooted teeth. Results after 5 years. Vol. 2, *Journal of Clinical Periodontology.* 1975. p. 126–35.
16. Tarnow D, Elian N, Fletcher P, Froum S, Magner A, Cho S-C, et al. Vertical Distance from the Crest of Bone to the Height of the Interproximal Papilla Between Adjacent Implants. *J Periodontol.* 2003;74(12):1785–8.
17. Tarnow DP, Cho SC, Wallace SS. The Effect of Inter-Implant Distance on the Height of Inter-Implant Bone Crest. Vol. 71, *Journal of Periodontology.* 2000. p. 546–9.
18. Vela X, Méndez V, Rodríguez X, Segalá M, Tarnow DP. Crestal bone changes on platform-switched implants and adjacent teeth when the tooth-implant distance is less than 1.5 mm. *Int J Periodontics Restorative Dent [Internet].* 2012;32(2):149–55. Available from: <http://www.ncbi.nlm.nih.gov/pubmed/22292143>
19. Tarnow DP, Magner A, Fletcher P. The Influence of the Distance from the Contact Point to the Crest of Bone on the Presence of the Interproximal Dental Papilla. *Chang Gung Med J.* 2003;26(11):822–8.
20. Rinne CA, Dagassan-Berndt DC, Connert T, Müller-Gerbl M, Weiger R, Walter C. Impact of CBCT image quality on the confidence of furcation measurements. *J Clin Periodontol.* 2020;47(7):816–24.

21. Sandborg M, Alm Carlsson G, Persliden J DD. Comparison of Different Materials for Test Phantoms in Diagnostic Radiology. 1993;
22. Candemil AP, Salmon B, Freitas DQ, Ambrosano GMB, Oliveira ML. Metallic materials in the exomass impair cone beam CT voxel values. 2018;2–4.
23. Schulze RKW, Berndt D, D'Hoedt B. On cone-beam computed tomography artifacts induced by titanium implants. *Clin Oral Implants Res.* 2010;21(1):100–7.
24. Pauwels R, Stamatakis H, Bosmans H, Bogaerts R, Jacobs R, Horner K, et al. Quantification of metal artifacts on cone beam computed tomography images. *Clin Oral Implants Res.* 2013;24(A100):94–9.
25. Freitas DQ, Vasconcelos TV, Noujeim M. Diagnosis of vertical root fracture in teeth close and distant to implant: an in vitro study to assess the influence of artifacts produced in cone beam computed tomography. *Clin Oral Investig.* 2019;23(3):1263–70.
26. Liedke GS, Spin-Neto R, da Silveira HED, Schropp L, Stavropoulos A, Wenzel A. Accuracy of detecting and measuring buccal bone thickness adjacent to titanium dental implants—a cone beam computed tomography in vitro study. *Oral Surg Oral Med Oral Pathol Oral Radiol [Internet].* 2018;126(5):432–8. Available from: <https://doi.org/10.1016/j.oooo.2018.06.004>
27. Kocasarac HD, Ustaoglu G, Bayrak S. Evaluation of artifacts generated by titanium , zirconium , and titanium À zirconium alloy dental implants on MRI , CT , and CBCT images : A phantom study. *Oral Surg Oral Med Oral Pathol Oral Radiol [Internet].* 2019;127(6):535–44. Available from: <https://doi.org/10.1016/j.oooo.2019.01.074>
28. Smeets R, Schöllchen M, Gauer T, Aarabi G, Assaf AT, Rendenbach C, et al. Artefacts in multimodal imaging of titanium, zirconium and binary titanium-zirconium alloy dental implants: An in vitro study. *Dentomaxillofacial Radiol.* 2017;46(2):1–9.
29. Sancho-puchades M, Benic GI. In vitro assessment of artifacts induced by titanium , titanium – zirconium and zirconium dioxide implants in cone- beam computed tomography. 2014;1222–8.
30. Rinne CA, Dagassan-berndt DC, Connert T, Weiger R, Walter C. Impact of CBCT image quality on the confidence of furcation. :0–2.

31. Pauwels R, Silkosessak O, Jacobs R, Bogaerts R, Bosmans H, Panmekiate S. A pragmatic approach to determine the optimal kVp in cone beam CT: Balancing contrast-to-noise ratio and radiation dose. *Dentomaxillofacial Radiol.* 2014;43(5).
32. Pinto MGO, Rabelo KA, Sousa Melo SL, Campos PSF, Oliveira LSAF, Bento PM, et al. Influence of exposure parameters on the detection of simulated root fractures in the presence of various intracanal materials. *Int Endod J.* 2017;50(6):586–94.
33. Neves FS, Se P, Bo FN. Influence of cone-beam computed tomography milliamperage settings on image quality of the mandibular third molar region. 2013;
34. Pauwels R, Araki K, Siewerdsen JH, Thongvigitmanee SS. Technical aspects of dental CBCT: State of the art. *Dentomaxillofacial Radiol.* 2015;44(1):1–20.
35. Schulze R, Heil U, Groß D, Bruellmann DD, Dranischnikow E, Schwanecke U, et al. Artefacts in CBCT: A review. *Dentomaxillofacial Radiol.* 2011;40(5):265–73.
36. Benavides E, Rios HF, Ganz SD, An CH, Resnik R, Reardon GT, et al. Use of cone beam computed tomography in implant dentistry: The international congress of oral implantologists consensus report. *Implant Dent.* 2012;21(2):78–86.
37. Ito K, Gomi Y, Sato S, Arai Y, Shinoda K. Clinical application of a new compact CT system to assess 3-D images for the preoperative treatment planning of implants in the posterior mandible: A case report. *Clin Oral Implants Res.* 2001;12(5):539–42.
38. Mandelaris GA, Scheyer ET, Evans M, Kim D, McAllister B, Nevins ML, et al. American Academy of Periodontology Best Evidence Consensus statement on selected oral applications for cone-beam computed tomography. *J Periodontol.* 2017;88(10):939–45.
39. Walter C, Weiger R, Zitzmann NU. Periodontal surgery in furcation-involved maxillary molars revisited-an introduction of guidelines for comprehensive treatment. *Clin Oral Investig.* 2011;15(1):9–20.
40. Periodontology AA of. Glossary of Periodontal Terms [Internet]. Available from: <https://members.perio.org/libraries/glossary?ssopc=1>
41. Spin-Neto R, Kruse C, Hermann L, Kirkevang L, Wenzel A. Impact of motion artefacts and motion-artefact correction on diagnostic accuracy of apical periodontitis in CBCT images : an ex vivo study in human cadavers. 2020;(May):1275–88.

42. Graetz C, Schützhold S, Plaumann A, Kahl M, Springer C, Sälzer S, et al. Prognostic factors for the loss of molars - An 18-years retrospective cohort study. J Clin Periodontol. 2015;42(10):943–50.

ANEXO 1



PARECER CONSUBSTANCIADO DO CEP

DADOS DO PROJETO DE PESQUISA

Título da Pesquisa: INFLUENCIA DA PRESENÇA DE ARTEFATOS DE IMAGEM GERADOS POR IMPLANTES DENTÁRIOS NO DIAGNOSTICO DE LESAO DE FURCA EM MOLARES. UM ESTUDO DE TCFC

Pesquisador: Heraldo Luis Dias Da Silveira

Área Temática:

Versão: 2

CAAE: 38317420.7.0000.5347

Instituição Proponente: Universidade Federal do Rio Grande do Sul

Patrocinador Principal: Financiamento Próprio

DADOS DO PARECER

Número do Parecer: 4.436.119

Apresentação do Projeto:

Trata-se de projeto intitulado "Influência da presença de artefatos de imagem gerados por implantes dentários no diagnóstico de lesão de furca em molares – um estudo em TCFC" coordenado pelo professor Heraldo Dias da Silveira e do qual participam os pesquisadores Paula Nery Ignácio Xavier, Mariana Vizzotto, Priscila Tiecher e Nádía Arús.

Objetivo da Pesquisa:

Avaliar se existe interferência da presença de implantes dentários na avaliação de lesão de furca em dentes molares adjacentes aos mesmos, e a influência sobre o diagnóstico.

Os objetivos específicos são:


*Comparar a interferência de artefatos de imagem na detecção e classificação de lesões de furca em molares superiores e inferiores adjacentes à um ou dois implantes dentários de zircônia e de titânio;
Comparar a interferência de artefatos produzidos em diferentes protocolos de aquisição tomográfica;
Comparar a auto percepção quanto ao grau de dificuldade para o diagnóstico nos diferentes grupos (molares inferiores e molares superiores, um ou dois implantes adjacentes, tipo

Endereço: Av. Paulo Gama, 110 - Sala 311 do Prédio Anexo 1 da Reitoria - Campus Centro
Bairro: Farroupilha CEP: 90.040-060
UF: RS Município: PORTO ALEGRE
Telefone: (51)3308-3738 Fax: (51)3308-4085 E-mail: etica@propesq.ufrgs.br

ANEXO 2

CARTA DE ANUÊNCIA

Eu, Rodrigo Gomes Beltrão, cirurgião-dentista, inscrito no Conselho Regional de Odontologia sob o número 12998, entrego à Paula Nery Ignácio Xavier, à título de empréstimo, 2 implantes dentários de Zirconia (YTZr) de 5mm de diâmetro por 13mm de altura (implantes de duas peças) marca WHITE IMPLANTS e 2 implantes Zirconia (YTZr) de 4mm de diâmetro por 11mm de altura (implantes de corpo único) marca MABB de de minha propriedade, a fim de colaborar com as atividades de pesquisa da dissertação de mestrado da mesma, ligada ao projeto 39384 - INFLUÊNCIA DA PRESENÇA DE ARTEFATOS DE IMAGEM GERADOS POR IMPLANTES DENTÁRIOS NO DIAGNÓSTICO DE LESÃO DE FURCA EM MOLARES. UM ESTUDO DE TCFC, e me disponho a colaborar com a instalação dos implantes e demais orientações eventualmente necessárias.



Porto Alegre, 20 de junho de 2020

ANEXO 3

CARTA DE ANUÊNCIA

Eu, LUIS EDUARDO SCHNEIDER,
cirurgião-dentista, inscrito no Conselho Regional de Odontologia sob o
número 10914, entrego à Paula Nery Ignácio Xavier, à título de
empréstimo, 8 implantes dentários de minha propriedade, a fim de
colaborar com as atividades de pesquisa da dissertação de mestrado da
mesma, ligada ao projeto 39384 - INFLUÊNCIA DA PRESENÇA DE
ARTEFATOS DE IMAGEM GERADOS POR IMPLANTES DENTÁRIOS NO
DIAGNÓSTICO DE LESÃO DE FURCA EM MOLARES. UM ESTUDO DE TCFC, e
me disponho a colaborar com orientações eventualmente necessárias.


Dr. Luis Eduardo Schneider
Cirurgião - Dentista
Curso Brasileiro-Farsi
do Conselho Regional de Odontologia
Número 10914

NOVO HAMBURGO, 26 de junho de 2020

ANEXO 4



Novo Hamburgo, 30 de julho de 2020

DECLARAÇÃO

A Universidade Feevale, juntamente com seu Laboratório de Anatomia Humana Lauro Backes, vem declarar neste documento estar apoiando com a liberação de peças anatômicas do acervo para o projeto *Influência da Presença de Artefatos de Imagem Gerados por Implantes Dentários no Diagnóstico de Lesão de Furca Em Molares. Um Estudo em Tefc*; de autoria da mestranda Paula Nery Ignácio Xavier com a orientação do Prof. Dr. Heraldo Dias da Silveira.

Sendo que tínhamos para o momento, nos colocamos a disposição para esclarecimentos.

Atenciosamente,

Prof. Dr. Marcelo Marque Soares

Coordenador do Laboratório de Anatomia Humana

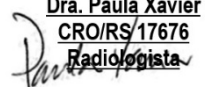
ANEXO 5

TERMO DE ANUÊNCIA

Eu, Paula Nery Ignácio Xavier, sócia-proprietária, Radiologista e Responsável Técnica da Clínica Privada “Centro de Diagnóstico Odontológico”, localizada na cidade de Novo Hamburgo- RS, autorizo a realização das imagens necessárias para a pesquisa intitulada: INFLUÊNCIA DA PRESENÇA DE ARTEFATOS DE IMAGEM GERADOS POR IMPLANTES DENTÁRIOS NO DIAGNÓSTICO DE LESÃO DE FURCA EM MOLARES. UM ESTUDO DE TCFC, e informo que isso não acarretará em custos para a UFRGS.

Assinado digitalmente por:

Dra. Paula Xavier
CRO/RS/17676
Radiologista



Novo Hamburgo, 30 de julho de 2020.

ANEXO 6

22/02/2022 22:58

Termo de Consentimento

Termo de Consentimento

TERMO DE CONSENTIMENTO LIVRE ESCLARECIDO

Prezado (a) Senhor (a):

Você está sendo convidado (a) a responder às perguntas deste questionário de forma totalmente voluntária. Antes de concordar em participar desta pesquisa e responder a este questionário, é muito importante que você compreenda as informações e instruções contidas neste documento. Os pesquisadores deverão responder todas as suas dúvidas antes de você se decidir a participar. Você tem o direito de desistir de participar da pesquisa a qualquer momento, sem nenhuma penalidade.

Ao participar dessa pesquisa, você responderá a um questionário com perguntas que abordam opções de diagnóstico baseadas em 15 arquivos DICOM. O tempo destinado a responder ao questionário completo, incluindo todas as aquisições em formato DICOM, é estimado em 30 minutos.

A participação no estudo não oferece riscos adicionais a sua saúde além dos que você está submetido quando responde a um questionário por escrito ou quando usa o seu computador pessoal, como cansaço e desconforto. Não há benefício direto na participação do estudo, mas como principal benefício temos a construção de dados que ajudarão a guiar o planejamento clínico na odontologia, e poderão ser utilizados em futuros projetos científicos.

As informações fornecidas por você terão sua privacidade garantida pelos pesquisadores responsáveis. Os participantes da pesquisa não serão identificados em nenhum momento, mesmo quando os resultados desta pesquisa forem divulgados em qualquer forma.

Você não terá nenhum tipo de despesa ao autorizar sua participação nesta pesquisa, bem como nada será pago pela participação.

Novas informações: A qualquer momento, o participante poderá requisitar informações sobre o estudo, através de contato com o pesquisador, ou mesmo com o Comitê de Ética em Pesquisa da UFRGS (CEP UFRGS - Av. Paulo Gama, 110, Sala 311, Prédio Anexo I da Reitoria - Campus Centro, Porto Alegre/RS - CEP: 90040-060. Fone: +55 51 3308 3738 E-mail: etica@propesq.ufrgs.br; Horário de Funcionamento: de segunda a sexta, das 08:00 às 12:00 e das 13:00 às 17:00h.)

E-mail *

thiagodeo.gamba@gmail.com

Ciente e de acordo com o que foi anteriormente exposto, eu: *

- concordo em participar da pesquisa.
- não quero participar da pesquisa.

https://docs.google.com/forms/d/1OjNi-EOqkaeH_Dl7fth8DhIPBGLHwL-Uw/Y#HTMlic/edlt#response=ACYDBNhx8zxmCjxKY2T3wKj40K5wshoq... 1/3

Termo de Consentimento

TERMO DE CONSENTIMENTO LIVRE ESCLARECIDO

Prezado (a) Senhor (a):

Você está sendo convidado (a) a responder às perguntas deste questionário de forma totalmente voluntária. Antes de concordar em participar desta pesquisa e responder a este questionário, é muito importante que você compreenda as informações e instruções contidas neste documento. Os pesquisadores deverão responder todas as suas dúvidas antes de você se decidir a participar. Você tem o direito de desistir de participar da pesquisa a qualquer momento, sem nenhuma penalidade.

Ao participar dessa pesquisa, você responderá a um questionário com perguntas que abordam opções de diagnóstico baseadas em 15 arquivos DICOM. O tempo destinado a responder ao questionário completo, incluindo todas as aquisições em formato DICOM, é estimado em 30 minutos.

A participação no estudo não oferece riscos adicionais a sua saúde além dos que você está submetido quando responde a um questionário por escrito ou quando usa o seu computador pessoal, como cansaço e desconforto. Não há benefício direto na participação do estudo, mas como principal benefício temos a construção de dados que ajudarão a guiar o planejamento clínico na odontologia, e poderão ser utilizados em futuros projetos científicos.

As informações fornecidas por você terão sua privacidade garantida pelos pesquisadores responsáveis. Os participantes da pesquisa não serão identificados em nenhum momento, mesmo quando os resultados desta pesquisa forem divulgados em qualquer forma.

Você não terá nenhum tipo de despesa ao autorizar sua participação nesta pesquisa, bem como nada será pago pela participação.

Novas informações: A qualquer momento, o participante poderá requisitar informações sobre o estudo, através de contato com o pesquisador, ou mesmo com o Comitê de Ética em Pesquisa da UFRGS (CEP UFRGS - Av. Paulo Gama, 110, Sala 311, Prédio Anexo I da Reitoria - Campus Centro, Porto Alegre/RS - CEP: 90040-060. Fone: +55 51 3308 3738 E-mail: etica@oponesa.ufrgs.br Horário de Funcionamento: de segunda a sexta, das 08:00 às 12:00 e das 13:00 às 17:00h.)

E-mail *

mathiaspante@hotmail.com

Ciente e de acordo com o que foi anteriormente exposto, eu: *

- concordo em participar da pesquisa.
- não quero participar da pesquisa.

Termo de Consentimento

TERMO DE CONSENTIMENTO LIVRE ESCLARECIDO

Prezado (a) Senhor (a):

Você está sendo convidado (a) a responder às perguntas deste questionário de forma totalmente voluntária. Antes de concordar em participar desta pesquisa e responder a este questionário, é muito importante que você compreenda as informações e instruções contidas neste documento. Os pesquisadores deverão responder todas as suas dúvidas antes de você se decidir a participar. Você tem o direito de desistir de participar da pesquisa a qualquer momento, sem nenhuma penalidade.

Ao participar dessa pesquisa, você responderá a um questionário com perguntas que abordam opções de diagnóstico baseadas em 15 arquivos DICOM. O tempo destinado a responder ao questionário completo, incluindo todas as aquisições em formato DICOM, é estimado em 30 minutos.

A participação no estudo não oferece riscos adicionais a sua saúde além dos que você está submetido quando responde a um questionário por escrito ou quando usa o seu computador pessoal, como cansaço e desconforto. Não há benefício direto na participação do estudo, mas como principal benefício temos a construção de dados que ajudarão a guiar o planejamento clínico na odontologia, e poderão ser utilizados em futuros projetos científicos.

As informações fornecidas por você terão sua privacidade garantida pelos pesquisadores responsáveis. Os participantes da pesquisa não serão identificados em nenhum momento, mesmo quando os resultados desta pesquisa forem divulgados em qualquer forma.

Você não terá nenhum tipo de despesa ao autorizar sua participação nesta pesquisa, bem como nada será pago pela participação.

Novas informações: A qualquer momento, o participante poderá requisitar informações sobre o estudo, através de contato com o pesquisador, ou mesmo com o Comitê de Ética em Pesquisa da UFRGS (CEP UFRGS - Av. Paulo Gama, 110, Sala 311, Prédio Anexo I da Reitoria - Campus Centro, Porto Alegre/RS - CEP: 90040-060. Fone: +55 51 3308 3738 E-mail: etica@propesq.ufrgs.br; Horário de Funcionamento: de segunda a sexta, das 08:00 às 12:00 e das 13:00 às 17:00h.)

E-mail *

prifsilveira@yahoo.com.br

Ciente e de acordo com o que foi anteriormente exposto, eu: *

- concordo em participar da pesquisa.
- não quero participar da pesquisa.