

Tuberculose da Mama: Uma Entidade Rara e Esquecida.

Relato de um Caso e Atualização

UNITERMOS

Lesão dermatológica na mama; Diagnóstico diferencial com o câncer de mama.

NILTON LEITE XAVIER*
SANDRA MUSSATO VARIANI**
JOSÉ SILVEIRA OSÓRIO***

SINOPSE

É apresentado um caso de tuberculose da mama, oriundo do interior com o diagnóstico de câncer de mama. A literatura é pobre pela raridade da ocorrência, porém os autores apresentam o que se conhece sobre o assunto e discutem o diagnóstico diferencial.

INTRODUÇÃO

A tuberculose da mama teve sua descrição original realizada por Astley Cooper, em 1829, e muitos casos foram descritos a seguir. Quando a tuberculose dissemina é que as lesões da mama são vistas com maior frequência, o que não é comum, em virtude do diagnóstico e tratamento serem hoje bastante precoces. No entanto, o internista, o dermatologista e o ginecologista devem estar atentos para o diagnóstico, que se presta à confusão, tanto com a neoplásia maligna da mama, quanto com patologias benignas causadoras de lesão dermatológica elementar.

RELATO DO CASO

RV., 57 anos, mista, feminina, solteira, doméstica, natural de Lages-SC, foi admitida na Enf. 22 da Santa

Casa de Misericórdia de Porto Alegre, no dia 18/08/82, por apresentar lesão ulcerada na mama e necessitar de rádio e quimioterapia, segundo o encaminhamento de origem, mas não tinha biópsia da lesão. As informações obtidas com quem a trouxe revelam emagrecimento, fraqueza e tumor na mama direita.

No exame constatou-se má higiene, caquexia, diminuição da acuidade auditiva, mucosas úmidas e descoradas. PArt.: 120/80; Pulso: 92ppm; FR: 20mpm. Na ausculta pulmonar o murmúrio vesicular estava diminuído à direita. Havia presença de diarreia e ausência do controle esfinteriano.

Exame das mamas: - à inspeção havia lesão pápulo-crostosa situada na região paraesternal à esquerda, junto à clavícula, com diâmetro de dois centímetros. A mama esquerda era normal. A mama direita estava retraída nos quadrantes externos e o mamilo elevado e retraído para cima e para fora em relação ao do lado oposto. No quadrante inferior externo observava-se lesão ulcerada com conteúdo sero-sanguinolento e a pele em torno da lesão era descolada, com bordas bem definidas e halo eritematoso em torno. À palpação não havia nódulo e as margens da lesão eram escavadas com destruição do tecido celular subcutâneo, notando-se, ao deslocar a pele, o tecido profundo e o gradeado costal de aspecto normal (Fig. 1 e 2).

A pesquisa de linfonodos nas regiões supraclaviculares mostrou-se negativa e também na axila esquerda. Na axila direita havia um linfonodo de consis-

* Professor-Assistente do Departamento de Ginecologia e Obstetrícia da UFRGS, Porto Alegre.

** R2 em Ginecologia e Obstetrícia da Santa Casa de Misericórdia de Porto Alegre.

*** Professor-Assistente do DGO da UFRGS, Porto Alegre, e Chefe do Serviço de Mastologia da Enf. 22 da Santa Casa de Misericórdia de Porto Alegre.
Endereço para separatas: Dr. Nilton Leite Xavier - Rua João Paetzel, 551 - fone: 34-0634 - 90.000 - Porto Alegre, RS.

Data de recebimento: 23/06/83.

tência firme-elástica, móvel em relação à pele e planos profundos e com diâmetro de dois centímetros.

retração da mama direita desapareceu e a lesão estava cicatrizada (Figs. 3 e 4).

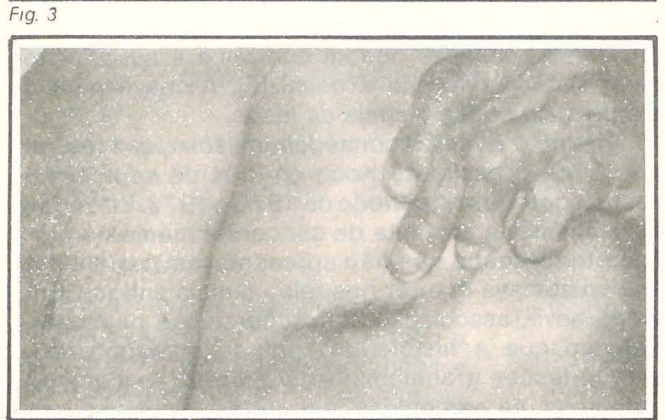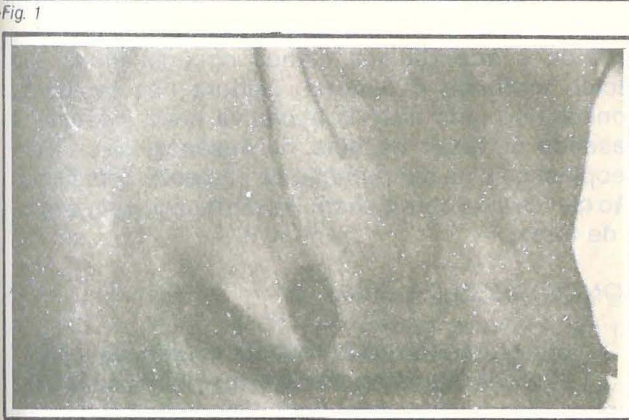

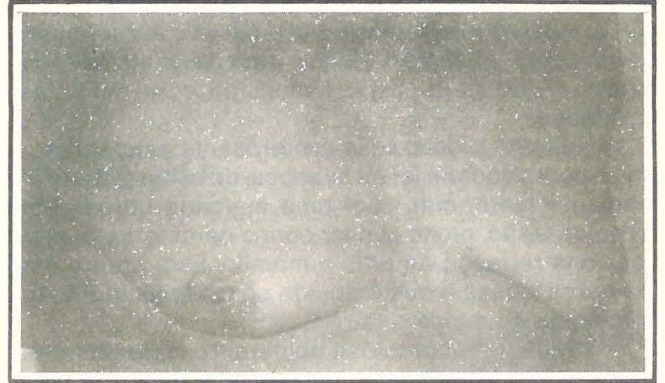
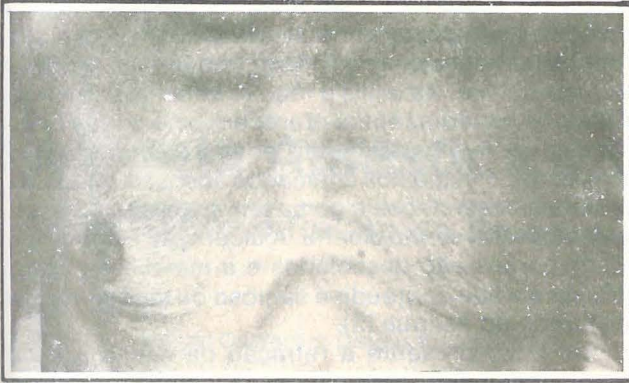Fig. 1

Fig. 3

Fig. 2

Fig. 4

No dia 19/08 foram encaminhados os seguintes exames: - hemograma, qualitativo de urina, reserva alcalina, fosfatase alcalina e transaminases, glicemia, uréia e creatinina séricas. Também pesquisa direta de bacilo de Koch, eletrocardiograma e estudo radiológico dos campos pleuro-pulmonares foram solicitados na mesma ocasião.

A terapêutica inicial constituiu-se de hidratação com soro glicosado a 5% com eletrólitos e vitaminas hidrossolúveis e elixir paregórico para controle da diarreia. Depois iniciou-se com dieta hipercalórica e hiperprotéica.

A pesquisa direta do bacilo de Koch, realizada na Enf. 5 da Santa Casa (dermatologia) foi positiva. O raios X de tórax acusou extensas consolidações heterogêneas que comprometem os lobos médio, superior direito e inferior bilateralmente. Os achados traduzem tuberculose pós-primária no lobo superior direito com disseminação brônquica bilateralmente.

Dia 28/08 a paciente iniciou o esquema terapêutico: - Rifaldin 600 mg/dia, Hidrazida 400 mg/dia e Myambutol 1200 mg/dia (RHM), junto com complexo B e medidas gerais.

No dia 02/09 conseguimos transferi-la para o Sanatório Partenon onde ficou estabelecido o seguinte esquema: - RHM de 03/09 até 02/12/82; HM de 03/12/82 até 02/03/83 e H de 03/03 até 02/09/83.

A paciente foi revisada em fevereiro de 1983 e apresentava-se em bom estado geral (BEG). As mamas adquiriram volume com o engorde da paciente, a

DISCUSSÃO

A tuberculose da mama será primária quando sua única manifestação é na glândula mamária e secundária quando ela for demonstrável noutra parte (1-4).

Haagensen (1) relata cinco casos, entre 1938 e 1967, e neste período foram estudadas 8000 amostras de mama, evidenciando que a tuberculose da mama é rara.

Na revisão de Mackeown e Wilkinson (4) a incidência é de 0,51 a 1,4 por cento em casuísticas mais antigas. Relatam que a maioria dos casos ocorrem em mulher jovem, com predisposição na lactante (2-4).

A mama não parece ser um tecido favorável ao bacilo tuberculoso, no entanto ela poderá ser envolvida por uma das seguintes rotas (2-4-5):

- a) disseminação hemática,
- b) inoculação direta, por ferimento penetrante;
- c) infecção ductal através do mamilo,
- d) extensão direta da parede torácica ou pulmão,
- e) disseminação linfática retrógrada de gânglio cervical, axilar ou mediastinal.

Tanto Haagensen quanto Miller e col (1-5) reconhecem que a patogenia usual seria via linfática retrógrada ou pela extensão direta através de parede torácica ou pulmão.

São reconhecidos os seguintes tipos morfológicos (2-4):

1. Mastite tuberculosa miliar aguda: uma manifestação da tuberculose miliar que é muito rara.
2. Mastite tuberculosa nodular: apresentando-se

como nódulo e, com evolução lenta, forma lesão caseosa tornando-se fixada em torno e finalmente evolui para o abscesso crônico podendo originar um pertuíto de drenagem. É a forma mais comum.

3. Mastite tuberculosa disseminada: apresentando-se como múltiplas lesões caseosas através da mama e que pode estar associada com múltiplas cavidades.

4. Mastite tuberculosa esclerosante: apresentando-se com pequena lesão caseosa, de evolução extremamente lenta, mas com uma marcada fibrose em torno da lesão, muito similar com o carcinoma, a qual ocasiona retração de pele e mamilo. Esta ocorre em mulheres idosas e que coincide com a faixa etária do carcinoma de mama.

5. Mastite tuberculosa obliterante: apresenta-se com oclusão dos ductos, ocasionado pela infecção que avança ao longo dos mesmos.

Formas atípicas podem ocorrer e a associação com o carcinoma não é usual (5). A chave para o diagnóstico será a biópsia da lesão.

Keane e Ryan (2) conseguiram isolar, das lesões mamárias, o bacilo de Koch em três de seus cinco casos, ocorridos no período de 1975 e 1977. Em todos os casos havia suspeita de câncer de mama no pré-operatório, sendo que não apresentavam cavidade o que costumava ocorrer nos relatos mais antigos. Em todos havia associação com tuberculose pulmonar. Relatam que a histologia é falha no diagnóstico, porque lesões granulomatosas ocorrem na necrose gordurosa, na sarcoidose, em certas micoses e por corpo estranho.

Mackeown e Wilkinson (4) cotejam no diagnóstico diferencial o carcinoma, a mastite aguda e crônica e a actinomicose. Esta lembraria a mastite tuberculosa disseminada e a presença de grânulos de enxôfre e a

identificação dos fungos as diferenciariam.

Por trata-se de manifestação dermatológica de doença sistêmica deveremos lembrar a *goma* que é uma lesão elementar com manifestação geralmente isolada e que se ulcera na sua evolução (3). Isso ocorre com certas micoses e com maior frequência na sífilis e na tuberculose. Na sífilis a reação inflamatória é mais intensa e os tegumentos oferecem uma vermelhidão intensa, certo empastamento, edema e uma sensação dolorosa. É o início dos chamados abscessos frios. Na escrófulo-tuberculose a *goma* tem evolução mais lenta demorando-se até ulcerar. A ulceração é anfractuosa, os bordos são descolados e a marcha é tórpida, atônica e o seu conteúdo é sanioso ou seroso, turvo e misturado de sangue (3).

No caso presente a retração da mama poderia permitir confusão com o câncer da mama. A ulceração é distinta daquela do carcinoma que apresenta a pele retraída e aderida aos planos circunjacentes e o tecido profundo é tumoral. Embora não tenhamos conseguido uma história evolutiva o diagnóstico foi baseado na lesão de pele, na ausência de vestígio neoplástico e na desnutrição da paciente. A confirmação clínica viria com a pesquisa direta e o próprio raios X de tórax.

CONCLUSÕES

A literatura e o caso presente evidenciam que:

1. A tuberculose da mama exige diagnóstico diferencial com lesões dermatológicas ocasionadas por doenças sistêmicas;
2. A lesão pode ser confundida com o câncer de mama;
3. O conhecimento desta condição esquecida previne operações desnecessárias.

SUMMARY

A case of tuberculous disease of the breast which comes from the country with cancer breast diagnosis is described. Although the poor literature because of

its rare occurrence, the authors show what is known and the differential diagnosis is discussed.

BIBLIOGRAFIA

- 1 HAAGENSEN, C.D. *Enfermidades de la mama*. 2. ed., Editora Beta, S.R.L. Buenos Aires, 1973, p. 361-3.
- 2 KEANE, F.B.V. & RYAN, T.D. Tuberculosis of the breast: a forgotten diagnosis. *J. Brit. Med. Assoc.*, 71(12):416-20, 1978.
- 3 MACHADO, W. *Lições de clínica dermato-syphiligraphica*. Ed. Leite Ribeiro & Maurello, Rio de Janeiro, 1920, p. 42-3.
- 4 MACKEOWN, K.C. & WILKINSON, K.W. Tuberculous disease of the breast. *Brit. J. Surg.* 39:420-8, 1952.
- 5 MILLER, R.E.; SALOMON, P.E.; WEST, J.P. The coexistence of carcinoma and tuberculosis of the breast and axillary lymph nodes. *Am. J. Surg.*, 121:338-40, 1971.