

UNIVERSIDADE FEDERAL DO RIO GRANDE DO SUL  
SECRETARIA ESTADUAL DA SAÚDE DO RIO GRANDE DO SUL



**RegulaSUS**

# Protocolos de Regulação Ambulatorial

Oftalmologia Adulto

---

Versão Digital

2023

<p><i>Supervisão geral:</i> Arita Bergmann</p> <p><i>Coordenação:</i> Roberto Nunes Umpierre Natan Katz</p> <p><i>Coordenação científica:</i> Marcelo Rodrigues Gonçalves</p> <p><i>Organização e Edição:</i> Ana Cláudia Magnus Martins Elise Botteselle de Oliveira Luíza Emília Bezerra de Medeiros Rudi Roman</p> <p><i>Autores:</i> Aline Lutz Ana Cláudia Magnus Martins Anelise Decavata Szortyka Dimitris Rucks Varvaki Rados Elise Botteselle de Oliveira Felícia de Moraes Tavares Josué Basso Luíza Emília Bezerra de Medeiros Milena Rodrigues Agostinho Rech Natália Sarzi Sartori Paula Blasco Gross Pietro Baptista de Azevedo Rudi Roman</p>	<p><i>Revisão técnica:</i> Serviço de Oftalmologia do Hospital de Clínicas de Porto Alegre Diane Ruschel Marinho Felipe Mallmann Felipe Telöken Diligenti Fernando Procianoy Francisco José de Lima Bocaccio Gabriela Unchalo Eckert Jacó Lavinsky Patricia Ioschpe Gus Rodrigo Leivas Lindenmeyer</p> <p><i>Colaboração:</i> Departamento de Regulação Estadual – DRE/RS Charles Cafruni Martins</p> <p><i>Normalização:</i> Letícia Pereira de Souza</p> <p><i>Projeto gráfico, design e capa:</i> Débora Renata de Moura Ramos Gyziane Souza da Silva Lorena Bendati Bello Michelle Iashmine Mauhs</p> <p><i>Diagramação:</i> Lorena Bendati Bello Luisa Maria do Nascimento</p>
--	---

Como citar este documento:

UNIVERSIDADE FEDERAL DO RIO GRANDE DO SUL. Faculdade de Medicina. Programa de Pós-Graduação em Epidemiologia. TelessaúdeRS (TelessaúdeRS-UFRGS); RIO GRANDE DO SUL. Secretaria da Saúde. **Protocolos de Regulação Ambulatorial – Oftalmologia Adulto**: versão digital 2023. Porto Alegre: TelessaúdeRS-UFRGS, 19 jun. 2017 [atualiz. 10 mar. 2023]. Disponível em: <https://www.ufrgs.br/telessauders/materiais-protocolos/>. Acesso em: dia, mês abreviado e ano.

TelessaúdeRS-UFRGS 2023.  
Porto Alegre – RS.

## Sumário

PROTOCOLOS DE REGULAÇÃO AMBULATORIAL: OFTALMOLOGIA ADULTO .....	3
Projeto TeleOftalmo – Olhar Gaúcho .....	4
Mudanças da nova versão.....	5
Protocolo 1 – Distúrbios de Refração ou Acomodação .....	6
Protocolo 2 – Catarata .....	7
Protocolo 3 – Retinopatia ou Outras Doenças de Retina .....	8
Protocolo 4 – Estrabismo .....	10
Protocolo 5 – Doenças das Pálpebras, Vias Lacrimais e Órbita .....	11
Protocolo 6 – Glaucoma.....	12
Protocolo 7 – Doenças da Córnea e da Superfície Ocular .....	13
Protocolo 8 – Uveítes.....	14
REFERÊNCIAS.....	15
APÊNDICES – FIGURAS E QUADROS AUXILIARES .....	18

## Protocolos de Regulação Ambulatorial: Oftalmologia Adulto

O protocolo de Oftalmologia Adulto foi como parte integrante da [Estratégia RegulaSUS](#) de otimização do acesso à atenção especializada. Os motivos de encaminhamento selecionados são os mais prevalentes para a especialidade Oftalmologia Adulto. Ressaltamos que outras situações clínicas ou mesmo achados na história e no exame físico dos pacientes podem justificar a necessidade de encaminhamento e podem não estar contempladas nos protocolos. Solicitamos que todas as informações consideradas relevantes sejam relatadas, incluindo a expectativa do médico assistente com o encaminhamento.

As informações do conteúdo descritivo mínimo devem ser suficientes para caracterizar a indicação do encaminhamento e sua prioridade, além de contemplar a utilização dos recursos locais para avaliação e tratamento do caso. O resultado de exames complementares é uma informação importante para auxiliar o trabalho da regulação e deve ser descrito quando realizado pelo paciente. Sua solicitação consta no conteúdo descritivo mínimo de cada protocolo. Contudo, os referidos exames não são obrigatórios para os locais sem estes recursos e sua falta não impede a solicitação de consulta especializada.

**Pacientes com descolamento de retina com até 2 semanas de evolução (após avaliação em emergência), doença vasoclusiva da retina com até 3 meses de evolução, glaucoma agudo, úlcera de córnea e ceratite em atividade devem ter preferência no encaminhamento para a Oftalmologia, quando comparados com outras condições clínicas previstas nesses protocolos.**

Os serviços de Oftalmologia são classificados em média ou alta complexidade, conforme sua capacidade técnica e resolutive. Pacientes que consultarem em serviços de média complexidade e que necessitem de atendimento em outro nível de atenção deverão ser redirecionados de acordo com as pactuações regionais vigentes.

Algumas condições de saúde mais comuns que necessitam encaminhamento para serviços de urgência/emergência são contempladas nesses protocolos. Entretanto, ressaltamos que existem muitas outras condições que não foram contempladas. É responsabilidade do médico assistente tomar a decisão e orientar o encaminhamento para o serviço apropriado, conforme sua avaliação.

---

**Atenção:** oriente o paciente para que leve, na primeira consulta ao serviço especializado, o documento de referência com as informações clínicas e o motivo do encaminhamento, as receitas dos medicamentos em uso e os exames complementares recentes.

---

Elaborado em 19 de junho de 2017.  
Última revisão em 10 março de 2023.



## Projeto TeleOftalmo – Olhar Gaúcho

O TeleOftalmo – Olhar Gaúcho é um projeto de telediagnóstico a serviço da saúde ocular com o objetivo de otimizar o acesso da população do Rio Grande do Sul ao diagnóstico e manejo de condições oftalmológicas e qualificar a lista de espera para a especialidade.

Pacientes com os critérios descritos nos protocolos poderão ser regulados para atendimento pelo TeleOftalmo. Caberá ao médico assistente do paciente acessar a Plataforma de Telessaúde, disponível em <https://plataformatelessaude.ufrgs.br/>, para solicitar o telediagnóstico. Recomenda-se não realizar o duplo encaminhamento para TeleOftalmo e Oftalmologia presencial simultaneamente.

### Principais avaliações oftalmológicas realizadas

O TeleOftalmo oferece os seguintes exames: aferição da acuidade visual, refração, medição da pressão intraocular, documentação fotográfica do segmento anterior e do fundo do olho, avaliação das pálpebras, da motilidade ocular extrínseca e dos reflexos pupilares.

### Quem pode solicitar

Todos os médicos que atuam nas unidades de saúde da Atenção Primária à Saúde do Rio Grande do Sul.

### Público-alvo

Critérios de inclusão: pacientes a partir de 8 anos com as seguintes condições clínicas:

- baixa de acuidade visual inespecífica, como erros refracionais e catarata sem indicação cirúrgica prévia;
- rastreamento de retinopatia diabética.

Critérios de exclusão:

- gestantes a partir de 27 semanas e puérperas até 6 semanas após o parto;
- alterações oculares agudas que tenham indicação de avaliação em emergência oftalmológica;
- condições com indicação cirúrgica como catarata avançada, lesões palpebrais (suspeitas de malignidade ou sintomáticas), alterações de posicionamento palpebral, triquíase, pterígio sintomático ou extenso, estrabismo, entre outras;
- paciente usuário de lente de contato (deve ser encaminhado para consulta presencial).

### Funcionamento

O médico da APS solicita o telediagnóstico para seu paciente via Plataforma de Telessaúde. A equipe do TelessaúdeRS-UFRGS realiza o agendamento para uma das unidades remotas do estado. As unidades remotas estão localizadas nas cidades de Porto Alegre, Santa Rosa, Santa Cruz do Sul, Farroupilha, Pelotas, Passo Fundo e Santiago. A avaliação é feita por telemedicina pelos oftalmologistas do TelessaúdeRS-UFRGS, com apoio presencial da equipe de enfermagem do consultório remoto. O laudo é enviado pela Plataforma de Telessaúde para o médico solicitante e para o paciente, junto com recomendações de conduta.

Para mais informações, consulte <https://www.ufrgs.br/telessauders/telediagnostico/teleoftalmo/>.

## Mudanças da nova versão

- Atualização dos critérios de encaminhamento para TeleOftalmo, incluindo gestantes até 27 semanas e puérperas após 6 semanas pós-parto.
- Inclusão de um novo protocolo:
  - Protocolo 8 – Uveítes.
- No Protocolo 1 – Distúrbios de Refração ou Acomodação:
  - atualização das indicações de encaminhamento, incluindo casos que podem manter acompanhamento na APS, com a solicitação do TeleOftalmo;
  - inclusão da figura 2 com orientações para avaliação da acuidade visual para perto.
- No Protocolo 2 – Catarata:
  - atualização das indicações de encaminhamento.
- No Protocolo 3 – Retinopatia ou Outras Doenças de Retina:
  - acréscimos do quadro 2 (indicações de rastreamento de retinopatia diabética) e do quadro 3 (indicações de rastreamento de retinopatia em usuários de cloroquina/hidroxicloroquina);
  - atualização das indicações de encaminhamento, incluindo casos que podem manter acompanhamento na APS, com a solicitação do TeleOftalmo.
- No Protocolo 4 – Estrabismo:
  - atualização das indicações de encaminhamento para a emergência clínica.
- No Protocolo 5 – Doenças das Pálpebras, Vias Lacrimais e Órbita:
  - atualização das indicações de encaminhamento para a emergência oftalmológica.
- No Protocolo 6 – Glaucoma:
  - atualização das indicações de encaminhamento.
- No Protocolo 7 – Doenças da Córnea e da Superfície Ocular:
  - inclusão de quadros complementares com apresentação de colírios lubrificantes (quadros 4 e 5).

## Protocolo 1 – Distúrbios de Refração ou Acomodação

---

O encaminhamento de pessoas com erros refracionais pode ser realizado para o TeleOftalmo através da plataforma do TelessaúdeRS-UFRGS. Para solicitá-lo, acesse <https://plataformatelessaude.ufrgs.br/login>.

---

### Condições clínicas que indicam a necessidade de encaminhamento para emergência oftalmológica:

- diminuição de acuidade visual aguda ou associada à percepção súbita de sombra ou cortina sobre parte do campo de visão, fotopsia (flashes luminosos), moscas volantes ou metamorfopsia (percepção irreal de tortuosidade ou deformação da imagem).

### Condições clínicas que podem ser avaliadas pelo TeleOftalmo ou Oftalmologia em serviço de média complexidade:

- paciente com queixa de diminuição não aguda e inespecífica da acuidade visual;
- paciente com distúrbio de refração (miopia, hipermetropia, astigmatismo) ou acomodação (presbiopia) com necessidade de revisão por modificação na acuidade visual.

### Condições clínicas que indicam a necessidade de encaminhamento para Oftalmologia em serviço de média complexidade:

- paciente usuário de lente de contato, sem acompanhamento com médico oftalmologista.

### Conteúdo descritivo mínimo que o encaminhamento deve ter:

1. sinais e sintomas: sensação de cansaço, dor ou ardência nos olhos, cefaleia, baixa de acuidade visual (descreva o quadro de diminuição visual - alteração na visão para perto ou para longe) e outros achados do exame físico como: torcicolo, nistagmo, estrabismo, pterígio, achados corneanos;
2. diagnóstico prévio de distúrbio de refração ou acomodação (sim ou não). Se sim, descreva qual o distúrbio, grau da lente corretiva e quando foi a última revisão oftalmológica;
3. medida de acuidade visual (tabela de acuidade visual - [figura 1](#) e [figura 2](#)) em cada olho, informando se a mesma foi realizada com ou sem a lente corretiva (se disponível);
4. prejuízo funcional devido à diminuição da acuidade visual (sim ou não). Se sim, descreva;
5. número da teleconsultoria ou telediagnóstico, se caso discutido com TelessaúdeRS-UFRGS.

## Protocolo 2 – Catarata

---

O encaminhamento de pessoas com catarata para o oftalmologista se justifica quando há diminuição da acuidade visual (com vista a procedimento cirúrgico ou revisão de grau após procedimento). O acompanhamento da acuidade visual pode ser realizado na APS por meio da tabela de acuidade visual ([figura 1](#) e [figura 2](#)).

---

### Condições clínicas que indicam a necessidade de encaminhamento para Oftalmologia<sup>1</sup>:

- paciente com suspeita de catarata ([quadro 1](#));
- paciente com diagnóstico de catarata e:
  - queixa de diminuição da capacidade visual funcional (diminuição visual que interfere nas atividades da vida diária); ou
  - diminuição da acuidade visual medida com a tabela de acuidade visual (AV em 20/30 ou pior), com correção, se indicada;
- paciente com diagnóstico de catarata, previamente operado, com necessidade de revisão por queixa de diminuição de acuidade visual não solucionada com refração ou óculos;
- diagnóstico ou suspeita de opacidade de cápsula posterior em paciente previamente operado (diminuição da acuidade visual não solucionada com refração, opacidade de meios, presença de opacidade de cápsula posterior visível em exame de imagem de segmento anterior).

### Conteúdo descritivo mínimo que o encaminhamento deve ter:

1. sinais e sintomas (descreva quadro de diminuição visual e prejuízo funcional, perda de reflexo vermelho, leucocoria, outros achados relevantes);
2. medida de acuidade visual (tabela de acuidade visual - [figura 1](#) e [figura 2](#)) em cada olho, informando se a mesma foi realizada com ou sem a lente corretiva (se disponível);
3. paciente previamente operado de catarata (sim ou não). Se sim, descreva há quanto tempo e o local de realização do procedimento;
4. número da teleconsultoria ou telediagnóstico, se caso discutido com TelessaúdeRS-UFRGS.

---

<sup>1</sup>Ao encaminhar para Oftalmologia, observar habilitações, pactuações e regionalização para a oferta dos procedimentos especializados.



## Protocolo 3 – Retinopatia ou Outras Doenças de Retina

Todo paciente com diabetes mellitus tipo 1 ou tipo 2 ou em uso crônico de cloroquina/hidroxicloroquina necessitam rastreamento para retinopatia, mesmo que assintomáticos ([quadro 2](#) e [quadro 3](#)). Não é necessário encaminhar para rastreamento gestantes com diabetes gestacional, apenas gestantes com diabetes preexistente.

Com objetivo de priorizar o atendimento de portadores de certos agravos retinianos, pacientes atendidos em serviços de emergência oftalmológica do Hospital Banco de Olhos (HBO) e do Hospital de Pronto Socorro (HPS) são encaminhados pelos próprios prestadores para a agenda “DISQUE-RETINA” se apresentarem algum dos critérios disponíveis no [quadro 4](#).

### Condições clínicas que indicam a necessidade de encaminhamento para emergência oftalmológica:

- diminuição de acuidade visual aguda ou queixa visual associada à percepção súbita de sombra ou cortina sobre parte do campo de visão, fotopsia (flashes luminosos), moscas volantes ou metamorfopsia (percepção irreal de tortuosidade ou deformação da imagem).

### Condições clínicas que podem ser avaliadas pelo TeleOftalmo ou Oftalmologia em serviço de média complexidade:

- rastreamento de retinopatia em pacientes não gestantes com diabetes mellitus (DM1 ou DM2), sem diagnóstico prévio de retinopatia diabética ([quadro 2](#));
- avaliação anual de paciente não gestante com diagnóstico de retinopatia diabética não-proliferativa leve (na ausência de edema macular).

### Condições clínicas que indicam a necessidade de encaminhamento para Oftalmologia em serviço de média complexidade:

- rastreamento de retinopatia diabética em gestantes com DM1 ou DM2 preexistente, preferencialmente no primeiro trimestre gestacional;
- diagnóstico de retinopatia diabética com retinopatia não proliferativa leve na impossibilidade de acompanhar por retinografia na APS (via TeleOftalmo) ou com baixa de visão a despeito da melhor correção óptica;
- diagnóstico de retinopatia diabética não proliferativa moderada;
- rastreamento de maculopatia em pacientes que utilizam cloroquina/hidroxicloroquina ([quadro 3](#)).

### Condições clínicas que indicam a necessidade de encaminhamento para Oftalmologia em serviço de alta complexidade:

- diagnóstico de retinopatia diabética com:
  - edema macular diabético; ou
  - retinopatia proliferativa; ou
  - retinopatia não proliferativa grave;
- outras doenças de retina estabelecidas (degeneração macular em forma neovascular, descolamento de retina regmatogênico ou tracional, buraco macular, oclusão de veia central da retina, edema macular ameaçando ou envolvendo a fóvea secundário a doença vascular ou inflamatório, membrana neovascular com fluido ameaçando ou envolvendo o centro da fóvea secundária a outras doenças).

**Conteúdo descritivo mínimo que o encaminhamento deve ter:**

1. sinais e sintomas (descreva se há diminuição de acuidade visual e outros achados relevantes);
2. apresenta diagnóstico prévio de doença de retina (sim ou não). Se sim, descreva o tipo e exame realizado no diagnóstico;
3. apresenta diagnóstico de diabetes (sim ou não). Se sim, descreva o tipo e idade aproximada no diagnóstico, medicamentos em uso para controle metabólico;
4. se gestante, descreva idade gestacional;
5. se paciente utiliza hidroxicloroquina/cloroquina, descreva indicação, dose e quando foi o início;
6. anexar laudo de retinografia, preferencialmente, ou descrever na íntegra os seus resultados, com data;
7. número da teleconsultoria ou telediagnóstico, se caso discutido com TelessaúdeRS-UFRGS.

## Protocolo 4 – Estrabismo

---

O estrabismo pode ser constante, intermitente (aparece ocasionalmente) ou latente (aparece quando oclui momentaneamente um dos olhos). Os critérios de encaminhamento se aplicam a todas essas variações. Consultar o teste de Hirschberg ([figura 3](#)) para auxílio no diagnóstico.

---

### Condições clínicas que indicam a necessidade de encaminhamento para emergência clínica:

- estrabismo de início abrupto, especialmente se associado à cefaleia, diplopia e/ou sinais meníngeos;
- estrabismo consequente a trauma com aprisionamento muscular com consequente reflexo oculocardiaco.

### Condições clínicas que indicam a necessidade de encaminhamento para Oftalmologia<sup>1</sup>:

- estrabismo de início recente e/ou queixa de diplopia aguda após avaliação em serviço de emergência clínica;
- estrabismo associado à diminuição de acuidade visual ou outros sintomas, como torcicolo;
- estrabismo em pessoas assintomáticas e motivação para tratamento cirúrgico, desde que apresentem prejuízo psicossocial e baixa autoestima associados à aparência.

### Conteúdo descritivo mínimo que o encaminhamento deve ter:

1. sinais e sintomas (descreva idade de início, evolução e sintomas associados como diminuição de acuidade visual, torcicolo, diplopia);
2. o tipo de desvio: esodesvio (convergente), exodesvio (divergente) ou desvio vertical;
3. medida de acuidade visual (tabela de acuidade visual - [figura 1](#) e [figura 2](#)) em cada olho, informando se a mesma foi realizada com ou sem a lente corretiva (se disponível);
4. número da teleconsultoria ou telediagnóstico, se caso discutido com TelessaúdeRS-UFRGS.

---

<sup>1</sup>Ao encaminhar para Oftalmologia, observar habilitações, pactuações e regionalização para a oferta dos procedimentos especializados.

## Protocolo 5 – Doenças das Pálpebras, Vias Lacrimais e Órbita

### Condições clínicas que indicam a necessidade de encaminhamento para emergência oftalmológica:

- trauma da região orbitopalpebral com:
  - suspeita de fratura óssea orbitária, sobretudo se associada à baixa de acuidade visual, suspeita de ruptura ocular (exemplo: trauma contuso de alto impacto), evidência de síndrome compartimental (dor ocular, proptose, defeito pupilar aferente relativo), aprisionamento muscular, distopia do globo ocular ou enoftalmo; ou
  - suspeita de corpo estranho intraorbitário; ou
  - laceração palpebral e/ou de vias lacrimais;
- infecção aguda de vias lacrimais (dacriocistite, canaliculite);
- proptose de início agudo ou suspeita de doenças inflamatórias ou vasculares agudas das órbitas.

### Condições clínicas que indicam a necessidade de encaminhamento para Oftalmologia<sup>1</sup>:

#### Pálpebras:

- lesão palpebral com suspeita de neoplasia (como lesões ulceradas, pigmentadas, nodulares);
- alteração da posição das pálpebras (ptose, retração, ectrópio, entrópio);
- má oclusão palpebral (lagofalmo);
- dermatocalase (excesso de pele e flacidez palpebral superior) com obstrução do eixo visual;
- hordéolo recorrente ou calázio sem resposta ao tratamento clínico<sup>2</sup>;
- simbléfaro (adesão entre a pálpebra e a superfície ocular);
- espasmos involuntários (blefaroespasma, espasmo hemifacial).

#### Vias lacrimais:

- epífora (lacrimejamento) crônica;
- dacriocistite (inflamação do saco lacrimal) crônica ou recorrente;
- canaliculite (inflamação dos canalículos) crônica ou recorrente.

#### Órbita:

- exoftalmo crônico (relacionada ou não à Doença de Graves);
- qualquer distopia do globo ocular (proptose, enoftalmo, distopias verticais ou horizontais), podendo traduzir efeito de massa ou outro processo orbitário;
- massas na topografia da glândula lacrimal.

### Conteúdo descritivo mínimo que o encaminhamento deve ter:

1. sinais e sintomas (descrição da alteração palpebral, de vias lacrimais ou de órbita, tempo de evolução, recorrência);
2. anexar fotografias das alterações;
3. apresenta comprometimento funcional/obstrução do eixo visual (sim ou não). Se sim, descreva;
4. realizou tratamento prévio para a condição (se indicado). Se sim, descreva;
5. em caso de doença orbitária, anexar laudo de exames de imagem (TC ou RMN), preferencialmente, ou descrever na íntegra os seus resultados, com data (se realizado);
6. número da teleconsultoria ou telediagnóstico, se caso discutido com TelessaúdeRS-UFRGS.

<sup>1</sup>Ao encaminhar para Oftalmologia, observar habilitações, pactuações e regionalização para a oferta dos procedimentos especializados.

<sup>2</sup>Tratamento clínico do hordéolo recorrente: medidas para controle da blefarite (aplicação de calor local por 5 a 10 minutos, 3 a 5 vezes ao dia e leve compressão local) e pomada de antibiótico quando necessário. Ficar atento a casos de hordéolos recorrentes e blefarite crônica em pacientes idosos, devido à possibilidade de lesão maligna palpebral.

## Protocolo 6 – Glaucoma

### Condições clínicas que indicam a necessidade de encaminhamento para emergência oftalmológica:

- suspeita de glaucoma agudo (dor ocular intensa de início abrupto, geralmente unilateral, associada a olho vermelho, náuseas e vômitos, olho muito mais tenso à palpação que o contralateral).

### Condições clínicas que indicam a necessidade de encaminhamento para Oftalmologia em serviço de média complexidade:

- suspeita de glaucoma (p. ex.: aumento da pressão intraocular ou aumento da escavação do disco óptico);
- diagnóstico de glaucoma confirmado por oftalmologista, controlado clinicamente, sem indicação cirúrgica;
- glaucoma com indicação de cirurgia que é contemplada no serviço de média complexidade.

### Condições clínicas que indicam a necessidade de encaminhamento para Oftalmologia em serviço de alta complexidade:

- glaucoma não controlado clinicamente, com indicação de cirurgia antiglaucomatosa não disponível na referência regional;
- glaucoma de fechamento angular com indicação de iridotomia a laser, em caráter não emergencial, quando procedimento não disponível na referência regional;
- glaucoma avançado em pacientes com visão em olho único.

### Conteúdo descritivo mínimo que o encaminhamento deve ter:

1. sinais e sintomas (diminuição da acuidade visual, tempo de evolução, quando foi realizado o diagnóstico de glaucoma);
2. medida de acuidade visual (tabela de acuidade visual - [figura 1](#) e [figura 2](#)) em cada olho, informando se a mesma foi realizada com ou sem a lente corretiva (se disponível);
3. tratamento prévio ou atual para glaucoma (descreva medicamentos e posologia em uso, realização de cirurgia ou terapia com laser);
4. descrição do exame oftalmológico, quando realizado por oftalmologista, incluindo tamanho da escavação do nervo óptico;
5. paciente com glaucoma de fechamento angular e indicação de iridotomia a laser em caráter não emergencial (sim ou não);
6. anexar laudo de campimetria computadorizada e outros exames complementares, preferencialmente, ou descrever na íntegra os seus resultados, com data (se realizados);
7. número da teleconsultoria ou telediagnóstico, se caso discutido com TelessaúdeRS-UFRGS.



## Protocolo 7 – Doenças da Córnea e da Superfície Ocular

### Condições clínicas que indicam a necessidade de encaminhamento para emergência oftalmológica:

- queimadura ocular química;
- trauma ocular por radiação (solda) se ausência de melhora com o tratamento instituído na APS ou suspeita de corpo estranho associado que não foi possível remover na APS;
- olho vermelho agudo, principalmente quando a hiperemia predomina ao redor da córnea (ceratite, úlcera de córnea, corpo estranho, etc.) ou é localizada setorialmente (episclerite, esclerite);
- conjuntivite hiperaguda – instalação em 12 a 24 horas – com secreção purulenta abundante (suspeita de conjuntivite gonocócica); ou conjuntivite aguda com secreção catarral ou mucopurulenta sem melhora após o 2º a 3º dia de antibiótico tópico;
- qualquer sintoma agudo (baixa de visão, dor ou secreção) em usuário de lente de contato;
- indicação de transplante de córnea de urgência: úlcera corneana sem resposta a tratamento clínico, falência primária até 90 dias de pós-operatório de transplante, perfuração corneana, iminência de perfuração ou descemetocel.

### Condições clínicas que indicam a necessidade de encaminhamento para Oftalmologia<sup>1</sup>:

- pterígio associado à diminuição de acuidade visual;
- pterígio sintomático (irritação ocular) sem alívio com tratamento clínico com colírio lubrificante<sup>2</sup> por 1 mês;
- olho seco sem alívio com tratamento clínico com colírio lubrificante<sup>2</sup> por 1 mês;
- outras doenças da córnea sintomáticas (como ceratocone, distrofia, displasia, leucoma, edema de córnea, ceratopatia bolhosa).

### Condições clínicas que indicam a necessidade de encaminhamento para Oftalmologia (transplante de córnea eletivo):

- doença da córnea (ceratocone, ceratopatia bolhosa, leucoma, distrofia de Fuchs, ceratite intersticial, degeneração corneana, entre outras) confirmada por oftalmologista e associada à diminuição de acuidade visual, dor ocular ou desconforto;
- falência secundária ou tardia de transplante prévio.

### Conteúdo descritivo mínimo que o encaminhamento deve ter:

1. sinais e sintomas (diminuição da acuidade visual, dor ou desconforto, lacrimejamento intenso, secreção ocular);
2. medida de acuidade visual (tabela de acuidade visual - [figura 1](#) e [figura 2](#)) em cada olho, informando se foi realizada com ou sem a lente corretiva (se disponível);
3. descreva tratamento realizado para condição (se indicado);
4. número da teleconsultoria ou telediagnóstico, se caso discutido com TelessaúdeRS-UFRGS.

<sup>1</sup>Ao encaminhar para Oftalmologia, observar habilitações, pactuações e regionalização para a oferta dos procedimentos especializados.

<sup>2</sup>Os colírios lubrificantes (ou lágrimas artificiais) podem ser usados como tratamento sintomático, com o objetivo de diminuir desconforto ocular, ou como profilaxia de defeitos corneanos em situações de exposição. Devem ser usados de 3 a 6 vezes por dia. Os colírios lubrificantes estão disponíveis em gotas ([quadro 5](#)) ou gel ([quadro 6](#)).

## Protocolo 8 – Uveítes

### Condições clínicas que indicam a necessidade de encaminhamento para emergência oftalmológica:

- suspeita de uveíte anterior ativa (hiperemia conjuntival perilímbica, fotossensibilidade, dor ocular, presença de precipitados ceráticos, hipópio);
- suspeita de uveíte posterior (redução súbita de acuidade visual, aparecimento súbito e/ou aumento recente de moscas volantes).

### Condições clínicas que indicam a necessidade de encaminhamento para emergência clínica:

- paciente com suspeita de neurosífilis por sinais ou sintomas oftalmológicos agudos/subagudos;
- uveítes ativas com indicação de tratamento sistêmico: retinite viral (necrose aguda de retina, necrose progressiva da retina externa ou retinite por citomegalovírus) e descolamento exsudativo da retina (oftalmia simpática e síndrome de Vogt-Koyanagi-Harada).

### Condições clínicas que indicam a necessidade de encaminhamento para Oftalmologia em serviço de alta complexidade:

- diagnóstico de uveíte ativa, após avaliação em serviço de emergência oftalmológica;
- casos de uveíte já avaliados por oftalmologista e que necessitem tratamento ou investigação adicional em serviço especializado;
- necessidade de intervenção cirúrgica (ceratopatia em faixa, catarata complicada, opacidades vítreas, descolamento de retina) em olhos com uveíte prévia ou em atividade.

### Condições clínicas que indicam a necessidade de encaminhamento para Medicina Interna ou Reumatologia:

- diagnóstico de uveíte associado a achados clínicos sugestivos de doença sistêmica, se afastadas causas infecciosas ([quadro 7](#)).

### Conteúdo descritivo mínimo que o encaminhamento deve ter:

1. sinais e sintomas (dor, hiperemia, baixa de visão, tempo de evolução);
2. histórico de crises prévias de uveíte (sim ou não). Se sim, em qual olho e data aproximada;
3. paciente apresenta imunossupressão (sim ou não). Se sim, descreva a causa;
4. medida de acuidade visual (tabela de acuidade visual - [figura 1](#) e [figura 2](#)) em cada olho, informando se a mesma foi realizada com ou sem a lente corretiva (se disponível);
5. anexar, preferencialmente, ou descrever contrarreferência ou relatório do oftalmologista com resumo do quadro, se disponível;
6. anexar laudo de exames complementares<sup>1</sup>, preferencialmente, ou descrever na íntegra os seus resultados, com data (se realizados);
7. número da teleconsultoria, se caso discutido com TelessaúdeRS-UFRGS.

<sup>1</sup>A realização de exames complementares em pacientes com uveíte deve ser criteriosa. A investigação complementar pode se iniciar na APS, como descrito no [quadro 7](#), mas não limita a avaliação com Oftalmologia, quando indicada.

## Referências

- AGÊNCIA NACIONAL DE VIGILÂNCIA SANITÁRIA (Brasil). Consultas. **Bulário eletrônico**. Brasília, DF: Anvisa, 2022. Disponível em: <https://consultas.anvisa.gov.br/#/bulario/>. Acesso em: 16 set. 2022.
- ALVES, M. R. *et al.* **Estrabismo**. 3. ed. Rio de Janeiro: Cultura Médica: Guanabara Koogan, 2013. (Série Oftalmologia Brasileira).
- ALVES, M. R. *et al.* **Óptica, refração e visão subnormal**. 3. ed. Rio de Janeiro: Cultura Médica: Guanabara Koogan, 2013. (Série Oftalmologia Brasileira).
- ALVES, M. R.; MOREIRA, C. A. **Semiologia básica em oftalmologia**. 3. ed. Rio de Janeiro: Cultura Médica: Guanabara Koogan, 2013. (Série Oftalmologia Brasileira).
- AMERICAN ACADEMY OF OPHTHALMOLOGY. **Preferred Practice Pattern Guidelines: adult strabismus**. San Francisco: American Academy of Ophthalmology, 2019a. Disponível em: <https://www.aao.org/preferred-practice-pattern/adult-strabismus-ppp>. Acesso em: 16 set. 2022.
- AMERICAN ACADEMY OF OPHTHALMOLOGY. **Preferred Practice Pattern Guidelines: age-related macular degeneration**. San Francisco: American Academy of Ophthalmology, 2019b. Disponível em: <https://www.aao.org/preferred-practice-pattern/age-related-macular-degeneration-ppp>. Acesso em: 16 set. 2022.
- AMERICAN ACADEMY OF OPHTHALMOLOGY. **Preferred Practice Pattern Guidelines: diabetic retinopathy**. San Francisco: American Academy of Ophthalmology, 2019c. Disponível em: <https://www.aao.org/preferred-practice-pattern/diabetic-retinopathy-ppp>. Acesso em 16 set. 2022.
- AMERICAN DIABETES ASSOCIATION. Standards of medical care in diabetes - 2021. **Diabetes Care**, New York, v. 44, Suppl. 1, p. S1-S232.
- BRASIL. Ministério da Saúde. **Portaria nº 288, de 19 de maio de 2008**. Define a composição das Redes Estaduais e Regionais de Atenção em Oftalmologia. Brasília, DF: Ministério da Saúde, 19 maio 2008. Disponível em: [https://bvsms.saude.gov.br/bvs/saudelegis/sas/2008/prt0288\\_19\\_05\\_2008\\_comp.html](https://bvsms.saude.gov.br/bvs/saudelegis/sas/2008/prt0288_19_05_2008_comp.html). Acesso em 16 set. 2022.
- BRASIL. Ministério da Saúde. **Portaria nº 2.600, de 21 de outubro de 2009**. Aprova o Regulamento Técnico do Sistema Nacional de Transplantes. Brasília, DF: Ministério da Saúde, 21 out. 2009. Disponível em: [http://bvsms.saude.gov.br/bvs/saudelegis/qm/2009/prt2600\\_21\\_10\\_2009.html](http://bvsms.saude.gov.br/bvs/saudelegis/qm/2009/prt2600_21_10_2009.html). Acesso em 16 set. 2022.
- BRASIL. Ministério da Saúde. Comissão Nacional de Incorporação de Tecnologias no SUS. **Relatório de recomendação: protocolo clínico e diretrizes terapêuticas do glaucoma**. Brasília, DF: Ministério da Saúde, 2022. Disponível em: [https://www.gov.br/conitec/pt-br/midias/consultas/relatorios/2022/20220325\\_relatorio\\_pcdd\\_do\\_glaucoma\\_cp\\_09.pdf](https://www.gov.br/conitec/pt-br/midias/consultas/relatorios/2022/20220325_relatorio_pcdd_do_glaucoma_cp_09.pdf). Acesso em 22 set. 2022.
- BRASIL. Ministério da Saúde. Secretaria de Atenção Especializada à Saúde. Secretaria de ciência, tecnologia e insumos estratégicos. **Portaria conjunta n.º 13, de 11 de setembro de 2019**: aprova o protocolo clínico e diretrizes terapêuticas das uveítes não infecciosas. Brasília, DF: Ministério da Saúde, 11 set. 2019. Disponível em: [https://bvsms.saude.gov.br/bvs/saudelegis/saes/2019/poc0013\\_16\\_09\\_2019.html](https://bvsms.saude.gov.br/bvs/saudelegis/saes/2019/poc0013_16_09_2019.html). Acesso em 16 set. 2022.
- BURKHOLDER, B. M.; JABS, D. A. Uveitis for the non-ophthalmologist. **BMJ**. v. 372, 03 fev. 2021. DOI: <https://doi.org/10.1136/bmj.m4979>. Disponível em: <https://www.bmj.com/content/372/bmj.m4979/related>. Acesso em: 16 set. 2022.
- DUNCAN, B. B. *et al.* **Medicina Ambulatorial: condutas de atenção primária baseadas em evidências**. 5. ed. Porto Alegre: Artmed, 2022.

DURAND, M. L. **Bacterial endophthalmitis**. Waltham (MA): UpToDate, 21 Feb. 2020. Disponível em: <https://www.uptodate.com/contents/bacterial-endophthalmitis>. Acesso em: 16 set. 2022.

EHLERS, J. P.; SHAH, C. P. **Manual de doenças oculares do Wills Eye Hospital**: diagnóstico e tratamento no consultório e na emergência. 6. ed. Porto Alegre: ArtMed, 2015.

FRASER, C. E.; D'AMICO, D. J. **Diabetic retinopathy**: classification and clinical features. Waltham (MA): UpToDate, 26 Oct. 2020. Disponível em: <https://www.uptodate.com/contents/diabetic-retinopathy-classification-and-clinical-features>. Acesso em: 16 set. 2022.

GARDINER, M. F. **Approach to eye injuries in the emergency department**. Waltham (MA): UpToDate, 26 May 2021. Disponível em: <https://www.uptodate.com/contents/approach-to-eye-injuries-in-the-emergency-department>. Acesso em: 16 set. 2022.

HARMAN, L. E.; MARGO, C. E.; ROETZHEIM, R. G. Uveitis: the collaborative diagnostic evaluation. **American Family Physician**. v. 90, n. 10, p. 711-716, nov. 2014. Disponível em: <https://www.aafp.org/pubs/afp/issues/2014/1115/p711.html>. Acesso em: 16 set. 2022.

JACOBS, D. S. **Cataract in adults**. Waltham (MA): UpToDate, 16 Jun. 2022a. Disponível em: <http://www.uptodate.com/contents/cataract-in-adults>. Acesso em: 16 set. 2022.

JACOBS, D. S. **Open-angle glaucoma**: Epidemiology, clinical presentation, and diagnosis. Waltham (MA): UpToDate, 05 jul. 2022b. Disponível em: <<https://www.uptodate.com/contents/open-angle-glaucoma-epidemiology-clinical-presentation-and-diagnosis>>. Acesso em: 16 set. 2022.

LEXICOMP. **Chloroquine**: drug information. Waltham (MA): UpToDate, c1978-2021. Disponível em: <https://www.uptodate.com/contents/chloroquine-drug-information>. Acesso em: 22 set. 2022.

LEXICOMP. **Hydroxychloroquine**: drug information. Waltham (MA): UpToDate, c1978-2021. Disponível em: <https://www.uptodate.com/contents/hydroxychloroquine-drug-information>. Acesso em: 16 set. 2022.

MARMOR, M. F. *et al.* Recommendations on Screening for Chloroquine and Hydroxychloroquine Retinopathy (2016 Revision). **Ophthalmology**, Rochester, v. 123, n. 6, p. 1386-1394, 2016.

MCCULLOCH, D. K. **Diabetic retinopathy**: Screening. Waltham (MA): UpToDate, 29 Oct. 2021. Disponível em: <http://www.uptodate.com/contents/diabetic-retinopathy-screening>. Acesso em: 16 set. 2022.

MENA-GUEVARA, K. J.; PIÑERO, D. P.; de FEZ, D. Validation of Digital Applications for Evaluation of Visual Parameters: A Narrative Review. **Vision**, v. 5, n. 4, p. 58, nov. 2021. DOI: <https://doi.org/10.3390/vision5040058>. Disponível em: <https://www.mdpi.com/2411-5150/5/4/58>. Acesso em: 19 set. 2022.

MIAN, S. I. **Visual impairment in adults**: Refractive disorders and presbyopia. Waltham (MA): UpToDate, 28 Jun. 2022. Disponível em: <https://www.uptodate.com/contents/visual-impairment-in-adults-refractive-disorders-and-presbyopia>. Acesso em: 19 set. 2022.

NEUMAN, M. I.; BACHUR, R. G. **Orbital fractures**. Waltham (MA): UpToDate, 28 Feb. 2022. Disponível em: <https://www.uptodate.com/contents/orbital-fractures>. Acesso em: 19 set. 2022.

O'NEILL, S.; MCANDREW, D. J. The validity of visual acuity assessment using mobile technology devices in the primary care setting. **Australian Family Physician**, v. 45, n. 4, p. 212-215, abr. 2016. Disponível em: <https://www.racgp.org.au/afp/2016/april/the-validity-of-visual-acuity-assessment-using-mobile-technology-devices-in-the-primary-care-setting/>. Acesso em: 19 set. 2022.

PATHIPAT, I. A. S.; WOOD, E. H.; LAM, C. K.; SÁLES, C. S.; MOSHFEGHI, D.M. Visual acuity measured with a smartphone app is more accurate than Snellen testing by emergency department providers. **Graefe's Archive for Clinical and Experimental Ophthalmology**, v. 254, n. 6, p. 1175-1180, jun. 2016. DOI: <https://doi.org/10.1007/s00417-016-3291-4>. Disponível em: <https://link.springer.com/article/10.1007/s00417-016-3291-4>. Acesso em: 19 set. 2022.

ROSEBAUM, J. T. **Uveitis**: etiology, clinical manifestations, and diagnosis. Waltham (MA): UpToDate, 28 May. 2022. Disponível em: <https://www.uptodate.com/contents/uveitis-etiology-clinical-manifestations-and-diagnosis>. Acesso em: 19 set. 2022.

SILVA, S. P. **Diabetic retinopathy**: screening. Waltham (MA): UpToDate, 29 out. 2021. Disponível em: <https://www.uptodate.com/contents/diabetic-retinopathy-screening>. Acesso em: 19 set. 2022.

SOONG, H. K.; HOOD, C. T.; DELOSS, K. S. **Complications of contact lenses**. Waltham (MA): UpToDate, 19 Feb. 2021. Disponível em: <https://www.uptodate.com/contents/complications-of-contact-lenses>. Acesso em: 19 set. 2022.

Universidade Federal do Rio Grande do Sul. Programa de Pós-Graduação em Epidemiologia. TelessaúdeRS (TelessaúdeRS-UFRGS). **Quando está indicado o uso de colírios lubrificantes oculares?** Porto Alegre: TelessaúdeRS-UFRGS; 23 Mar 2021. Disponível em: <https://www.ufrgs.br/telessauders/perguntas/quando-esta-indicado-o-uso-de-colirios-lubrificantes/>. Acesso em: 19 set. 2022.

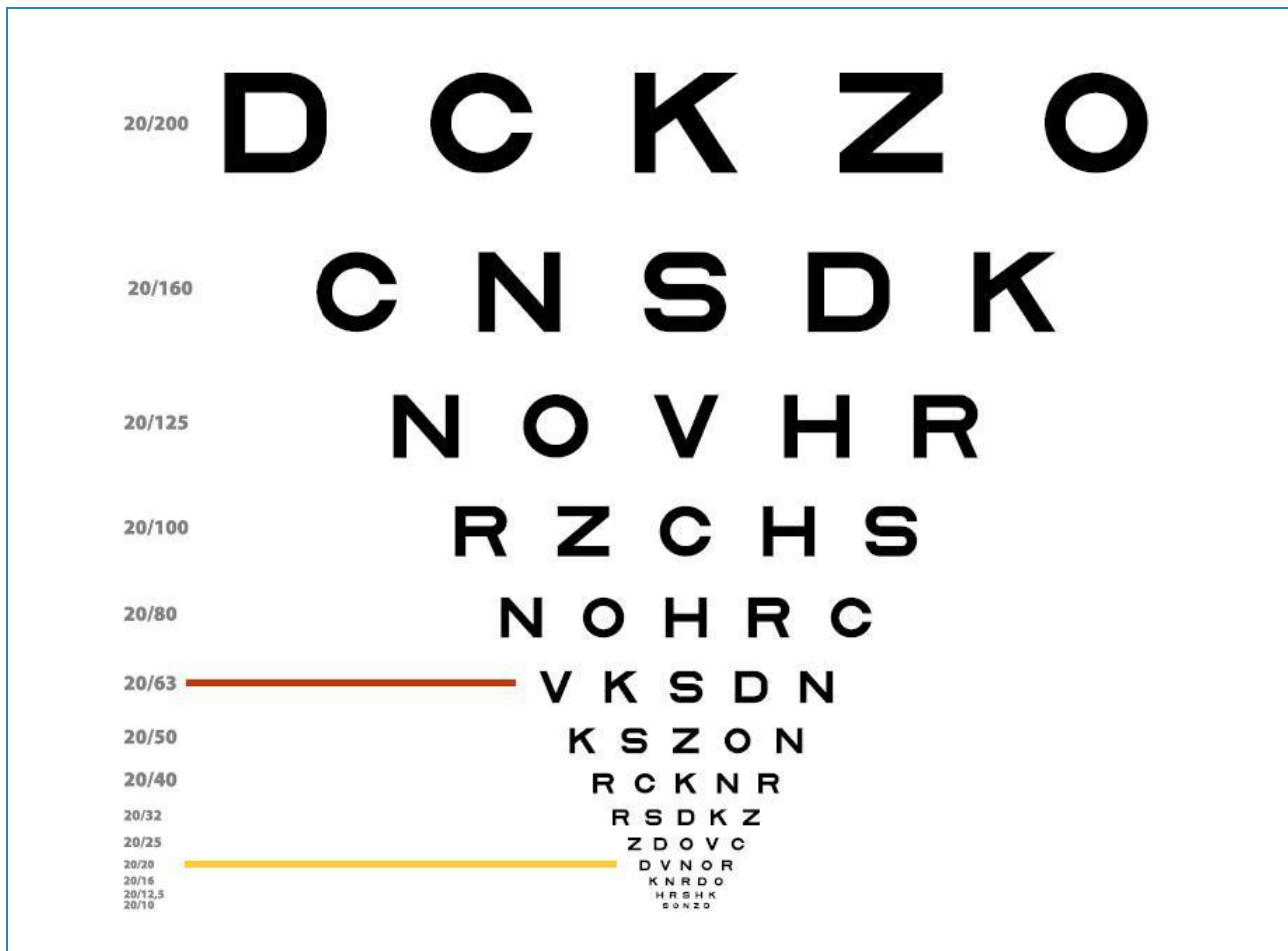
WALLACE, D. J. **Antimalarial drugs in the treatment of rheumatic disease**. Waltham (MA): UpToDate, 10 nov. 2021. Disponível em: <https://www.uptodate.com/contents/antimalarial-drugs-in-the-treatment-of-rheumatic-disease>. Acesso em: 19 set. 2022.

YAMANE, R. **Semiologia ocular**. 3. ed. Rio de Janeiro: Cultura Médica, 2009.



## Apêndices – figuras e quadros auxiliares

**Figura 1** – Figura ilustrativa da tabela de acuidade visual para longe (utilizar tabela em tamanho padronizado<sup>1</sup>).



### Posicionamento da tabela:

- Posicionar a tabela de tal forma que o optotipo 20/20 fique na altura dos olhos do paciente (sentado ou de pé);
- Fazer marcação no chão para determinar a distância que o paciente deve ficar da tabela (preferencialmente entre 4 a 6 metros).

### Orientações para realizar o exame:

- A acuidade visual (AV) para longe é testada individualmente para cada olho. Primeiro cobre-se o olho esquerdo (OE) para aferir a AV do olho direito (OD).
- A medida da AV em pessoas que já utilizam lente corretiva deve ser feita com o paciente utilizando a lente corretiva.
- Na tabela de optotipos, vê-se a AV ao lado de cada linha (exemplo: 20/20, 20/30, etc.). Considera-se como AV a linha de optotipos menores que o paciente responde corretamente. Caso acerte apenas parte dos optotipos, considerar a AV como a linha de cima.

























### Notação:

- Informar se o teste foi realizado com ou sem lente corretiva, o olho avaliado e a fração do optotipo que determina a AV.
- Exemplo: AV s/c OD (fração da tabela) OE (fração da tabela).
- Acuidade visual sem correção no olho direito (20/30) e no olho esquerdo (20/40).

<sup>1</sup>Tabelas de acuidade visual disponíveis para impressão em: [https://www.ufrgs.br/telessauders/documentos/tabelas\\_de\\_acuidade.pdf](https://www.ufrgs.br/telessauders/documentos/tabelas_de_acuidade.pdf).

Fonte: TelessaúdeRS-UFRGS (2022), adaptado de Alves (2013).

**Figura 2** – Figura ilustrativa da tabela de acuidade visual para perto (utilizar tabela em tamanho padronizado<sup>1</sup>).

J1	   	8 5 4 9 8 8 3 2 7 6 3 3	J1
J2	   	7 8 3 4 7 6 9 7 5 2	J2
J3	   	7 8 3 4 7 6 9 7 5 2	J3
J4	   	8 5 4 9 3 2 7 6	J4
J5	   	6 7 2 6 1 8 5 9	J5
J6	   	8 4 6 2 7 3 8 6	J6
<b>Posicionamento da tabela:</b> <ul style="list-style-type: none"> <li>• Posicionar a tabela a 33 a 40 cm de distância.</li> </ul>			
<b>Orientações para realizar o exame:</b> <ul style="list-style-type: none"> <li>• A acuidade visual (AV) para perto é testada de maneira binocular (ambos os olhos abertos).</li> <li>• A medida da AV em pessoas que já utilizam lente corretiva deve ser feita com o paciente utilizando a lente corretiva, em local iluminado.</li> <li>• Na tabela de leitura para perto, vê-se a AV ao lado de cada linha (exemplo: J1, J2, etc.). Considera-se como AV a linha de optotipos menores que o paciente consegue ler corretamente. Caso acerte apenas parte dos optotipos, considerar a AV como a linha de cima.</li> </ul>			
<b>Notação:</b> <ul style="list-style-type: none"> <li>• Informar se o teste foi realizado com ou sem lente corretiva, a menor linha que o paciente conseguir ler que determina a AV.</li> <li>• Exemplo: AV s/c (a menor linha que o paciente conseguir ler).</li> <li>• Acuidade visual sem correção (J1).</li> </ul>			

<sup>1</sup>Tabelas de acuidade visual disponíveis para impressão em: [https://www.ufrgs.br/telessauders/documentos/tabelas\\_de\\_acuidade.pdf](https://www.ufrgs.br/telessauders/documentos/tabelas_de_acuidade.pdf).

Fonte: TelessaúdeRS-UFRGS (2022), adaptado de Alves (2013).

**Quadro 1 – Suspeita de catarata senil\*.**

- idade acima de 60 anos;
- queixa de turvação não-dolorosa e progressiva da visão, em um ou ambos os olhos;
- perda de reflexo vermelho através da pupila ou obscurecimento dos detalhes do fundo de olho.

\*Observação: a catarata pode ocorrer em adultos não-idosos quando outros fatores de risco estão presentes, principalmente diabetes, uso de corticoide sistêmico prolongado, ou trauma ocular prévio.

Fonte: Jacobs (2022a).

**Quadro 2 – Indicações de rastreamento de retinopatia diabética.**

Grupo de pacientes	Primeiro exame recomendado	Acompanhamento mínimo de rotina
Diabetes tipo 1	Em até 5 anos após o diagnóstico de diabetes mellitus.	<ul style="list-style-type: none"> <li>● Anualmente, se houver retinopatia<sup>1</sup>.</li> <li>● A cada 2 anos, se não houver evidência de retinopatia.</li> </ul>
Diabetes tipo 2	No momento do diagnóstico de diabetes mellitus.	<ul style="list-style-type: none"> <li>● Anualmente, se houver retinopatia<sup>1</sup>.</li> <li>● A cada 2 anos, se não houver evidência de retinopatia.</li> </ul>
Gravidez com diabetes preexistente <sup>2</sup>	Antes da concepção e durante o primeiro trimestre. Aconselhar sobre o risco de desenvolvimento e/ou progressão da retinopatia.	<ul style="list-style-type: none"> <li>● Acompanhamento rigoroso durante o 1º trimestre da gestação e após, conforme orientação do oftalmologista.</li> </ul>

<sup>1</sup>Achados anormais requerem acompanhamento mais frequente.

<sup>2</sup>Não é necessário rastrear retinopatia em pacientes com diabetes gestacional.

Fonte: American Diabetes Association (2021).

**Quadro 3 – Indicações de rastreamento de retinopatia em usuários de cloroquina/hidroxicloroquina.**

Avaliação de base	Deve ser realizada no primeiro ano de uso da medicação. Deve conter fundoscopia (para excluir doença retiniana pré-existente) e, se disponíveis, exames complementares*, como campimetria computadorizada e OCT (tomografia de coerência óptica).
Avaliação anual	A partir do 5º ano do uso do fármaco, na ausência de fatores de risco. Na presença destes, o rastreamento deve começar antes (em 1 ano do início do uso). <b>Fatores de risco</b> para toxicidade retiniana em usuários de cloroquina/hidroxicloroquina: <ul style="list-style-type: none"> <li>● dose diária &gt; 5 mg/kg (peso real) de hidroxicloroquina e &gt; 2,3 mg/kg (peso real) de cloroquina;</li> <li>● duração de uso ≥ 5 anos;</li> <li>● doença renal crônica;</li> <li>● uso concomitante de tamoxifeno;</li> <li>● doença macular subjacente.</li> </ul>

\*Campimetria computadorizada e OCT não são exames imprescindíveis na avaliação de base, a menos que estejam presentes alterações na fundoscopia. Neste caso, idealmente ambos devem ser realizados.

Fonte: TelessaúdeRS-UFRGS (2022), adaptado de Marmor *et al.* (2016) e Wallace (2021).

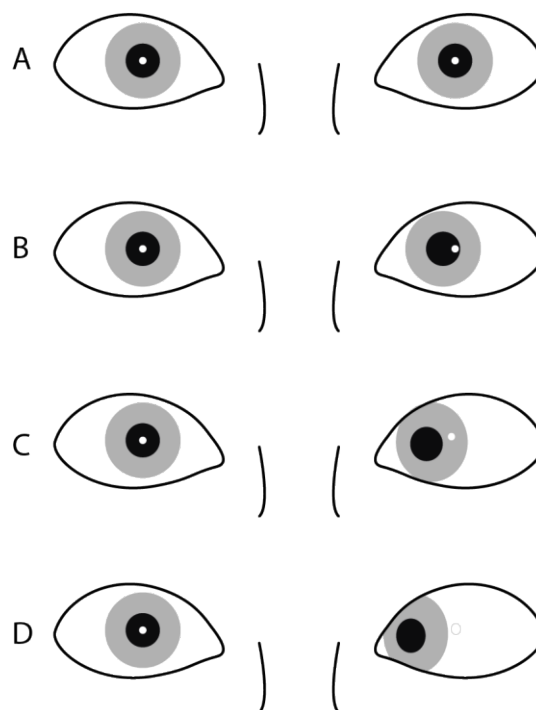
**Quadro 4 – Critérios de encaminhamento para a agenda “DISQUE-RETINA”.**

<ul style="list-style-type: none"> <li>● Rotura de retina sintomática em ferradura ou operculada (CID 10: H33).</li> </ul>
<ul style="list-style-type: none"> <li>● Descolamento de retina regmatogênico (CID 10: H33):                     <ul style="list-style-type: none"> <li>■ com mácula aplicada independente do tempo de evolução; ou</li> <li>■ com mácula descolada com até 14 dias de evolução.</li> </ul> </li> </ul>
<ul style="list-style-type: none"> <li>● Trauma ocular com presença de corpo estranho intraocular (CID 10: S05.5) e/ou com descolamento de retina (CID 10: S05.4 e H33).</li> </ul>
<ul style="list-style-type: none"> <li>● Retinopatia diabética proliferativa com presença de neovascularização de papila ou de retina com (CID: H36.0):                     <ul style="list-style-type: none"> <li>■ descolamento de retina tracional com risco à mácula em um dos olhos; e/ou</li> <li>■ glaucoma neovascular; e/ou</li> <li>■ olho único.</li> </ul> </li> </ul>
<ul style="list-style-type: none"> <li>● Hemorragia vítrea densa sem etiologia definida quando houver suspeita de rotura retiniana por DVP hemorrágico SEM presença de sinais de retinopatia diabética no olho afetado ou no olho contralateral (H45.0).</li> </ul>

Fonte: TelessaúdeRS-UFRGS (2022).

**Figura 3 – Teste de Hirschberg.**

O teste de Hirschberg é útil para definir a presença e a direção do desvio em pacientes com estrabismo constante. Coloca-se um foco de luz, como uma lanterna de bolso, a 30 cm do rosto do paciente e observa-se onde a luz reflete em ambas as córneas. O ponto de luz sobre as córneas deve estar posicionado simetricamente em ambos os olhos, aproximadamente no centro da pupila. Havendo estrabismo, o reflexo aparecerá deslocado medialmente no olho com exodesvio (estrabismo divergente), lateralmente no olho com esodesvio (estrabismo convergente), e inferior ou superiormente no olho com desvio vertical.



A – ausência de desvio (ortotropia).

B, C, D – estrabismo convergente (esotropia) no olho esquerdo.

Fonte: TelessaúdeRS-UFRGS (2022).

**Quadro 5 – Informações sobre colírios lubrificantes.**

Princípio ativo	Apresentação	Uso	Observações <sup>1</sup>	Disponível no SUS	Exemplos
Hipromelose (hidroxi-propil-metilcelulose)	0,3% (3 mg/mL) ou 0,5% (5 mg/mL)	Adulto	Gravidez e lactação: não recomendado; Pode ser usado com lentes de contato rígidas, mas não com lentes gelatinosas.	Sim	0,5%: Filmcel®
Hipromelose + cetrimida	3,2 mg/mL + 0,1 mg/mL	Adulto e Pediátrico	Gravidez e lactação: risco C. Não deve ser usado com lentes de contato.	Não	Artelac®
Hipromelose + dextrana (+ glicerol no Trisorb)	3 mg/mL (0,3%) + 1 mg/mL (0,1%)	Adulto e Pediátrico (Trisorb® >12 anos)	Pode ser usado durante gravidez e lactação; Lacribell® não deve ser usado com lentes de contato; Lacrima Plus® não especifica.	Não	Lacribell® Lacrima Plus® Trisorb®
Carmelose sódica (carboximetilcelulose sódica)	0,5% (5 mg/mL) ou 1% (10 mg/mL)	Adulto	Gravidez e lactação: risco C. Podem ser usados com lentes de contato.	Não	0,5%: Acu Fresh® Ecofilm® Fresh Tears® Lacrifilm® Lacrilax®, Liris® Neo Fresh® Plenigell®  1%: Fresh Tears Liquigel®
Hialuronato de sódio	1 mg/mL (0,1%); 1,5 mg/mL 2 mg/mL (0,2%)	Adulto	Gravidez e lactação: não recomendado. Não contém conservantes. Pode ser usado com lentes de contato.	Não	0,1%: Hylo-Comod®  0,15%: Hyabak®  0,2%: Hylo-gel®
Carmelose sódica, hialuronato de sódio, glicerol (...)	--	--	Não contém conservantes; apresentação em flaconetes de uso único; pode ser usado com lentes de contato.	Não	Optive® UD

<sup>1</sup>Informações extraídas das bulas, disponíveis no Bulário eletrônico da Anvisa. (Obs.: Hyabak® e Optive UD®, registrados como Produtos para Saúde, informações de folheto do fabricante).

Não há evidência de benefício de uma formulação de colírio lubrificante sobre outro.

Fonte: TelessaúdeRS-UFRGS (2022).



**Quadro 6 – Informações sobre géis lubrificantes.**

Gel é um produto mais viscoso e pode ser usado se o paciente sentir que o colírio não está sendo suficiente para prover alívio sintomático. Tal forma pode borrar temporariamente a visão. Deve ser utilizado preferencialmente antes de dormir.

Princípio ativo	Apresentação	Uso	Observações <sup>1</sup>	Disponível no SUS	Exemplo
Ácido poliacrílico (carbômer 340) + sorbitol	2 mg/g + 48,5 mg/g	Adulto	Lentes de contato devem ser removidas. Risco C na gestação.	Não	Liposic®
Dexpanthenol	50 mg/g	Adulto	Lentes de contato devem ser removidas. Risco C na gestação.	Não	Epitegel®
Ácido poliacrílico (carbômer 340)	2 mg/g (0,2%)	Adulto	Lentes de contato devem ser removidas. Risco C na gestação, sem ressalvas na lactação.	Não	Vidisic® Gel
Ácido poliacrílico (carbômer 340)	3 mg/g (0,3%)	Adulto e pediátrico	Lentes de contato devem ser removidas; não deve ser usado na gestação sem orientação médica.	Não	Refresh Gel®

<sup>1</sup>Informações extraídas das bulas, disponíveis no Bulário eletrônico do site da Anvisa. (Obs.: Hyabak® e Optive UD®, registrados como Produtos para Saúde, informações de folheto do fabricante).

Fonte: TelessaúdeRS-UFRGS (2022).

**Quadro 7 – Classificação anatômica da uveíte e as principais condições associadas.**

Classificação anatômica	Local primário de inflamação	Causas sistêmicas	Causas infecciosas	Causas oftalmológicas
Uveíte anterior	Câmara anterior	Espondiloartrites (espondilite anquilosante, espondiloartropatia indiferenciada, artrite psoriática, artrite reativa espondiloartropatia associada a doença inflamatória intestinal), artrite idiopática juvenil, sarcoidose, doença de Behçet.	Infecção por herpes simples, varicela-zoster, citomegalovírus, sífilis.	Iridociclite heterocrômica de Fuchs ou Síndrome de Fuchs.
Uveíte intermediária	Corpo vítreo	Esclerose múltipla, sarcoidose, nefrite tubulointersticial.	Sífilis, doença de Lyme.	Pars planite, uveíte intermediária indiferenciada.
Uveíte posterior	Retina e/ou coroide	Sarcoidose.	Toxoplasmose, sífilis, tuberculose, infecção por citomegalovírus, necrose aguda da retina (infecção por herpes simples ou por varicela-zóster), Bartonella, Doença de Lyme.	Epiteliopatia pigmentar placoide multifocal posterior aguda, coriorretinopatia de Birdshot, síndrome dos múltiplos pontos evanescentes, coroidopatia interna pontilhada, coroidite placoide implacável, coroidite serpiginosa, coroidite multifocal e panuveíte <sup>1</sup> .
Panuveíte	Câmara anterior, corpo vítreo e retina ou coroide (sem predomínio entre sítios acometidos).	Sarcoidose, doença e Behçet, Doença de Vogt-Koyanagi-Harada.	Sífilis, doença de Lyme.	Oftalmia simpática.

**Avaliação clínica inicial após diagnóstico de uveíte**

- Anamnese e exame físico, identificando se há sinais e sintomas de doenças sistêmicas que causam uveíte<sup>2</sup>.
- Deve-se evitar a solicitação de múltiplos testes com objetivo de rastreamento. A investigação complementar deverá ser direcionada de acordo com a suspeita clínica determinada por anamnese e exame físico.
- Se não houver suspeita específica, solicitar:
  - radiografia de tórax;
  - teste rápido para sífilis (ou outro teste treponêmico);
  - teste rápido para HIV (ou anti-HIV).

<sup>1</sup>Classificada como “uveíte posterior” porque o local primário de inflamação é a coroide, com inflamação anterior/vítrea mínima.

<sup>2</sup>Pesquisar: comorbidades prévias como psoríase, doença inflamatória intestinal, manifestações que indicam causas sistêmicas de uveíte como artralgia inflamatória (sinovite/edema identificado pelo médico, associada a rigidez matinal por mais de 30 minutos), dor lombar inflamatória (iniciada antes dos 40 anos e a presença de pelo menos 3 dos seguintes critérios: início insidioso; melhora com exercício; sem melhora com repouso; dor na segunda metade da madrugada, com melhora ao se levantar), úlceras orais e genitais recorrentes, lesões cutâneas, tosse, dispneia e/ou dor torácica, perda de peso involuntária, febre.

Fonte: TelessaúdeRS-UFRGS (2022), adaptado de Burkholder e Jabs (2021).

Secretaria Estadual da Saúde-RS  
[www.saude.rs.gov.br](http://www.saude.rs.gov.br)

---

Atendimento para médicos, enfermeiros e dentistas da APS  
do Brasil para esclarecer dúvidas ligue:



**0800 644 6543**

