

**UNIVERSIDADE FEDERAL DO RIO GRANDE DO SUL  
FACULDADE DE VETERINÁRIA  
BACHARELADO EM MEDICINA VETERINÁRIA**

**DILIAN LOPES FLORES**

**PERFIL CLÍNICO DOS CÃES SUBMETIDOS À TÉCNICA DE TPLO NO  
SOTVET/UFRGS ENTRE 2021 E 2023.**

**PORTO ALEGRE**

**2024/1**

**UNIVERSIDADE FEDERAL DO RIO GRANDE DO SUL  
FACULDADE DE VETERINÁRIA**

**PERFIL CLÍNICO DOS CÃES SUBMETIDOS À TÉCNICA DE TPLO NO  
SOTVET/UFRGS ENTRE 2021 E 2023.**

Autor: Dilian Lopes Flores

Trabalho apresentado à Faculdade de Veterinária como  
requisito parcial para a obtenção da graduação em  
Medicina Veterinária

Orientador: Prof. Dr. Márcio Poletto Ferreira

Co-orientador: Prof. Dr. Inácio Bernhardt Rovaris

**PORTO ALEGRE**

**2024/1**

CIP - Catalogação na  
Publicação

Lopes Flores, Dilian  
PERFIL CLÍNICO DOS CÃES SUBMETIDOS À TÉCNICA  
DE TPLO NO SOTVET/UFRGS ENTRE 2021 E 2023. / Dilian  
Lopes  
Flores. -- 2024.  
30 f.  
Orientador: Márcio Poletto Ferreira.

Coorientador: Inácio Bernhardt Rovaris.  
Trabalho de conclusão de curso (Graduação) --  
Universidade Federal do Rio Grande do Sul,  
Faculdade de Veterinária, Curso de Medicina  
Veterinária, Porto Alegre, BR-RS, 2024.

1. Cirurgia de Pequenos Animais. 2. Cirurgia  
ortopédica veterinária . 3. Ruptura do ligamento  
cruzado cranial em cães . 4. Osteotomia e Nivelamento  
do Platô Tibial (TPLO) em cães. 5. Rotina clínica  
veterinária . I. Poletto Ferreira, Márcio, orient.  
II. Bernhardt Rovaris, Inácio, coorient. III. Título.

Elaborada pelo Sistema de Geração Automática de Ficha Catalográfica da UFRGS  
com os dados fornecidos pelo(a) autor(a).

**DILIAN LOPES FLORES**

**TÍTULO:** PERFIL CLÍNICO DOS CÃES SUBMETIDOS À TÉCNICA DE TPLO NO  
SOTVET/UFRGS ENTRE 2021 E 2023.

Aprovado em \_\_\_/\_\_\_/\_\_\_

APROVADO POR:

---

Prof. Dr.  
Orientador e Presidente da Comissão

---

Prof. Dr.  
Membro da Comissão

---

Prof. Dr.  
Membro da Comissão

---

Prof. Dr.  
Membro da Comissão

## AGRADECIMENTOS

A conclusão deste trabalho representa, não apenas meu encerramento como graduanda, mas a oportunidade de expressar minha gratidão a todos que contribuíram para minha história na Faculdade de Medicina Veterinária da UFRGS. Agradeço a minha família e amigos por todo suporte, amor e incentivo desde o início; vocês são minha força motriz e os alicerces que me sustentaram durante todas essas etapas desafiadoras; seus ensinamentos e valores me formaram quanto ser humano, enriqueceram minha jornada e moldaram a profissional que me tornei. Obrigada mãe por sempre estar ao meu lado e ser meu maior exemplo de perseverança, independência, coragem e amor. Agradeço eternamente ao meu avô, por sempre acreditar e investir no meu futuro, sem você eu não estaria aqui. Ao meu parceiro de vida, sou grata pelo companheirismo, compartilhando cada obstáculo e triunfo desta vida. Obrigada pela paciência, compreensão e apoio nos momentos em que precisei estar ausente e com a atenção voltada para tantas responsabilidades discentes e profissionais. Nossa parceria durante todos esses anos foi fundamental para meu crescimento pessoal e acadêmico. Aos meus tios, obrigada pela rede constante de apoio e alegria desde o início. Com suas palavras de encorajamento, celebrações e incentivo vocês tornaram os momentos difíceis mais leves e as conquistas mais significativas. Agradeço os meus sogros por tudo e todo esforço que fizeram para que eu chegasse até aqui, vocês são pais pra mim e sou eternamente grata por tê-los em minha vida. Aos professores e colegas veterinários que conheci durante todos esses anos, meu mais sincero obrigado. Seus conhecimentos e ensinamentos foram fundamentais na minha formação profissional; sem suas lições e mentorias meu futuro enquanto médica veterinária não seria possível. Aos meus amigos de curso, obrigada por cada conversa descontraída, tardes de estudo, histórias e memórias colecionadas durante todo esse processo. Juntos enfrentamos e vencemos cada desafio proposto, vocês tornaram essa experiência inesquecível. Finalizo agradecendo a Deus pela proteção e esclarecimento; e a mim, por continuar e nunca desistir perante as dificuldades, esse mérito é meu. Encerro este TCC celebrando o fim de um ciclo acadêmico e o início da minha trajetória como Médica Veterinária. Daqui continuarei crescendo e contribuindo com essa profissão linda e espero continuar compartilhando com todos vocês essa experiência. Obrigada.

## RESUMO

A ruptura do ligamento cruzado cranial (RLCCr) é uma lesão comum nos membros pélvicos de cães, podendo ser completa, com instabilidade visível, ou parcial, com grau menor de instabilidade. Essa instabilidade resulta da ruptura do ligamento, desencadeando uma série de eventos inflamatórios, alterações degenerativas e claudicação nos cães. A gravidade da degeneração parece estar relacionada a fatores como idade, peso, predisposição genética e conformação anatômica. O diagnóstico da ruptura é feito por meio de exame físico e testes de gaveta cranial e compressão tibial. O tratamento pode ser conservador ou cirúrgico, sendo a técnica de osteotomia e nivelamento do platô tibial (TPLO) considerada o padrão ouro. O objetivo desta pesquisa é caracterizar o perfil clínico de 65 cães afetados pela RLCCr e submetidos à técnica de TPLO pelo Serviço de Ortopedia e Traumatologia Veterinária do Hospital de Clínicas Veterinárias da Universidade Federal do Rio Grande do Sul, no período de julho de 2021 à dezembro de 2023. Os dados foram obtidos através dos prontuários dos cães, sendo considerados fatores como sexo, status reprodutivo, idade, peso e porte, membro lesionado e ocorrência de ruptura no membro colateral. Dos 65 cães avaliados, 41 foram fêmeas (63,07%), das quais 36 estavam castradas (55,38%) e 5 inteiras (7,7%); 24 machos (36,92%), sendo 17 castrados (26,2%) e 7 inteiros (10,8%). Houve variação entre 1 e 15 anos de idade, porém a maior prevalência foi entre 4 e 10 anos, sendo 27 deles adultos (entre 4 e 7 anos de idade) e 26 idosos (>7 anos de idade). Dos 65 indivíduos 4 foram de porte mini/PP (6,15%), 19 de pequeno porte (29,23%), 16 de médio porte (24,61%), 24 de grande porte (36,92%) e nenhum de porte gigante/GG. As raças mais acometidas foram SRD (sem raça definida) (44,61%), PitBull (9,62%), Labrador (7,69%), Poodle (6,15%), Shih Tzu (4,61%), Pastor (4,61%), Boxer (3,07%), Yorkshire (3,07%) e Lhasa Apso (3,07%). Dos 65 cães, 25 apresentavam ruptura no membro posterior direito (38,5%), 34 no membro posterior esquerdo (52,3%) e 6 animais apresentaram, no momento da consulta, ambos os membros acometidos (9,2%). Dos 65 animais, 31 manifestaram RLCCr do membro colateral (47,7%) e 34 (52,3%) não desenvolveram a doença no membro colateral. Os resultados sugerem que a castração em fêmeas tem influência na evolução da RLCCr. Idade, porte e sobrepeso são fatores que contribuem para a ocorrência da lesão, sendo cães com mais de 4 anos mais propensos, especialmente os de médio a grande porte.

Palavras-chave: Ligamento cruzado cranial; TPLO; joelho; cães.

## **ABSTRACT**

*The rupture of the cranial cruciate ligament (RLCCr) is a common injury in the pelvic limbs of dogs, which can be complete, with visible instability, or partial, with a lesser degree of instability. This instability results from ligament rupture, triggering a series of inflammatory events, degenerative changes, and lameness in dogs. The severity of degeneration appears to be related to factors such as age, weight, genetic predisposition, and anatomical conformation. Diagnosis of the rupture is made through physical examination and cranial drawer and tibial compression tests. Treatment can be conservative or surgical, with the tibial plateau leveling osteotomy (TPLO) technique considered the gold standard. The objective of this research is to characterize the clinical profile of 65 dogs affected by RLCCr and undergoing TPLO technique at the Veterinary Orthopedics and Traumatology Service of the Veterinary Hospital of the Federal University of Rio Grande do Sul, from July 2021 to December 2023. Data were obtained from the dogs' records, considering factors such as sex, reproductive status, age, weight, size, affected limb, and occurrence of contralateral limb rupture. Of the 65 evaluated dogs, 41 were females (63.07%), of which 36 were spayed (55.38%) and 5 intact (7.7%); 24 were males (36.92%), with 17 neutered (26.2%) and 7 intact (10.8%). There was variation in age between 1 and 15 years, but the highest prevalence was between 4 and 10 years, with 27 being adults (between 4 and 7 years old) and 26 being seniors (>7 years old). Of the 65 individuals, 4 were mini/PP size (6.15%), 19 were small size (29.23%), 16 were medium size (24.61%), 24 were large size (36.92%), and none were giant/GG size. The most affected breeds were mixed-breed (44.61%), PitBull (9.62%), Labrador (7.69%), Poodle (6.15%), Shih Tzu (4.61%), Shepherd (4.61%), Boxer (3.07%), Yorkshire (3.07%), and Lhasa Apso (3.07%). Of the 65 dogs, 25 had a rupture in the right hind limb (38.5%), 34 in the left hind limb (52.3%), and 6 animals had both limbs affected at the time of consultation (9.2%). Of the 65 animals, 31 manifested RLCCr of the contralateral limb (47.7%), and 34 (52.3%) did not develop the disease in the contralateral limb. The results suggest that spaying females influences the progression of RLCCr. Age, size, and overweight are factors contributing to the occurrence of the injury, with dogs over 4 years old being more prone, especially those of medium to large size.*

*Keywords: Cranial cruciate ligament; TPLO; knee; dogs.*

## LISTA DE ILUSTRAÇÕES

<b>Figura 1</b> - Anatomia do joelho canino saudável. Fonte: Canapp (2007).	12
<b>Figura 2</b> - Teste de Gaveta Cranial. Fonte: Fossum (2021).	14
<b>Figura 3</b> - Teste de Compressão Tibial. Fonte: Fossum (2021).	15
<b>Figura 4</b> - Osteotomia de nivelamento do platô tibial (TPLO). Fonte: Southern Animal Health.	16
<b>Gráfico 1</b> - Classificação dos 65 cães submetidos à TPLO pelo SOTVET / UFRGS entre 2021 e 2023 de acordo com o sexo e status reprodutivo. Fonte: Autora (2024).	20
<b>Gráfico 2</b> - Classificação dos 65 cães submetidos à TPLO pelo SOTVET / UFRGS entre 2021 e 2023 de acordo com a idade. Fonte: Autora (2024).	21
<b>Gráfico 3</b> - Classificação dos 65 cães submetidos à TPLO pelo SOTVET / UFRGS entre 2021 e 2023 de acordo com o peso e porte. Fonte: Autora (2024).	23
<b>Gráfico 4</b> - Classificação dos 65 cães submetidos à TPLO pelo SOTVET / UFRGS entre 2021 e 2023 de acordo com o membro lesionado. Fonte: Autora (2024).	25
<b>Gráfico 5</b> - Classificação dos 65 cães submetidos à TPLO pelo SOTVET / UFRGS entre 2021 e 2023 de acordo com a ocorrência de lesão no membro colateral ao acometido. Fonte: Autora (2024).	25



## LISTA DE TABELAS

**Tabela 1** - Classificação dos 65 cães submetidos à TPLO pelo SOTVET / UFRGS entre 2021 e 2023 de acordo com a raça. Fonte: Autora (2024). 23

## **LISTA DE ABREVIATURAS E SIGLAS**

UFRGS	Universidade Federal do Rio Grande do Sul
HCV	Hospital de Clínicas Veterinárias
SOTVET	Serviço de Ortopedia e Traumatologia
TPLO	Osteotomia de Nivelamento do Platô Tibial
LCCr	Ligamento Cruzado Cranial
LCCd	Ligamento Cruzado Caudal
RLCCr	Ruptura do Ligamento Cruzado Cranial
CTC	Compressão tibial cranial
DAD	Doença Articular Degenerativa
SRD	Sem Raça Definida

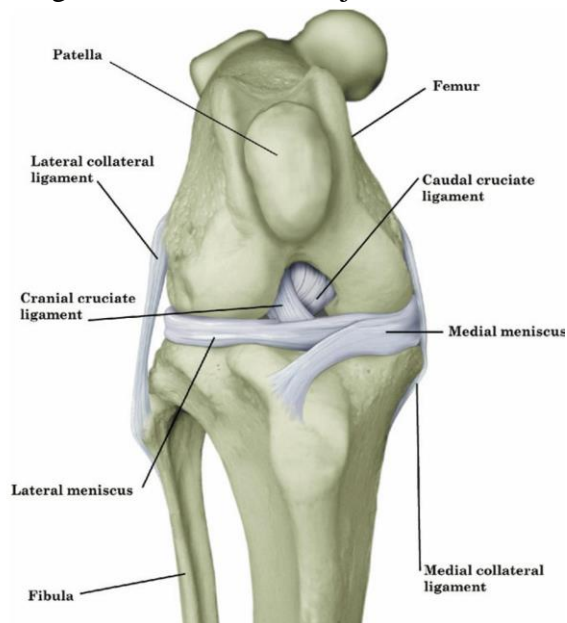
## SUMÁRIO

<b>1 INTRODUÇÃO</b>	<b>12</b>
<b>2 MATERIAIS E MÉTODOS</b>	<b>18</b>
<b>3 RESULTADOS E DISCUSSÃO</b>	<b>19</b>
<b>4 CONSIDERAÇÕES FINAIS.</b>	<b>26</b>
<b>REFERÊNCIAS</b>	<b>27</b>

## 1 INTRODUÇÃO

O joelho dos cães é composto pelos ossos fêmur, tíbia, fíbula e patela. A superfície articular entre eles, a articulação fêmuro-tíbio-patelar, é responsável pelo movimento de flexão e extensão do joelho e nele estão localizados os ligamentos cruzados cranial e caudal, estruturas de grande importância na estabilidade articular do joelho (IAMAGUTI et al., 1998). O ligamento cruzado cranial (LCCr) origina-se na fossa intercondílea, porção medial do côndilo lateral e insere-se na eminência intercondilar da tíbia, impedindo a translação cranial anormal da tíbia em relação ao fêmur e hiperextensão do joelho. Quando rompido, total ou parcialmente, ocorre esse deslocamento anormal, causando dor, inflamação e degeneração articular (JOHNSON; JOHNSON, 1993; CASALE; MCCARTHY, 2009; SCHULZ, 2013). O ligamento cruzado caudal (LCCd) encontra-se medial em relação ao anterior, tem origem na face medial do côndilo lateral e se estende cranialmente até eminência intercondilar da tíbia e impede o deslocamento caudal anormal da tíbia. Ambos se cruzam em X na cápsula articular e, junto dos ligamentos colaterais medial e lateral, fazem parte dos estabilizadores do joelho.

1.1.1.1 Figura 1 - Anatomia do joelho canino saudável.



Fonte: Canapp (2007).

A ruptura do ligamento cruzado cranial (RLCCr) é a doença ligamentar de membros pélvicos mais frequentemente observada na rotina clínica veterinária. Antigamente

acreditava-se que a ruptura ocorria exclusivamente após evento traumático, porém com o passar dos anos, os estudos realizados demonstraram que a doença também pode ocorrer espontaneamente devido a alterações degenerativas crônicas na articulação do joelho, sendo o trauma apenas uma das causas agudas de ruptura.

A doença acomete cães de qualquer raça e idade, mas principalmente animais de grande porte e/ou com sobrepeso, idade mais avançada e predisposição genética à degeneração ligamentar e/ou alterações celulares metaplásicas. Quando presentes, essas alterações degenerativas levam a diminuição progressiva da elasticidade e resistência mecânica, tornando o ligamento mais suscetível à injúrias após traumas leves ou o próprio estresse biomecânico sobre o joelho diariamente (VASSEUR 2003, MCKEE, W.M.; COOK, J.L, 2006). Muitas dessas alterações são consideradas fisiológicas e sugerem correlação com o envelhecimento (VASSEUR 2003; HAYASHI, K.; Frank, J.D. 2003; HAYASHI, K. 2018). Contudo, mesmo que a idade seja um dos fatores predisponentes para a ruptura espontânea do ligamento cruzado cranial, outros fatores são necessários para justificar o surgimento dessa lesão, uma vez que a incidência seria maior do que o hipoteticamente esperado.

A RLCCr é diagnosticada através da combinação do histórico clínico relatado pelo tutor, exame físico e exames de imagem. Frequentemente os pacientes chegam com queixa de claudicação de início súbito e intermitente, muitas vezes após evento traumático ou esforço físico excessivo. Não são incomuns os casos em que ocorre melhora dos sintomas sem tratamento específico, assim como recidiva (DUELAND, 2003).

Em rupturas agudas, a claudicação é de leve a moderada e, apesar de intermitente, tende a desaparecer gradualmente em torno de 3 a 5 semanas após a lesão. Durante o exame físico é mais difícil provocar instabilidade pois o animal pode estar apreensivo e com contração muscular excessiva (VASSEUR, 2007).

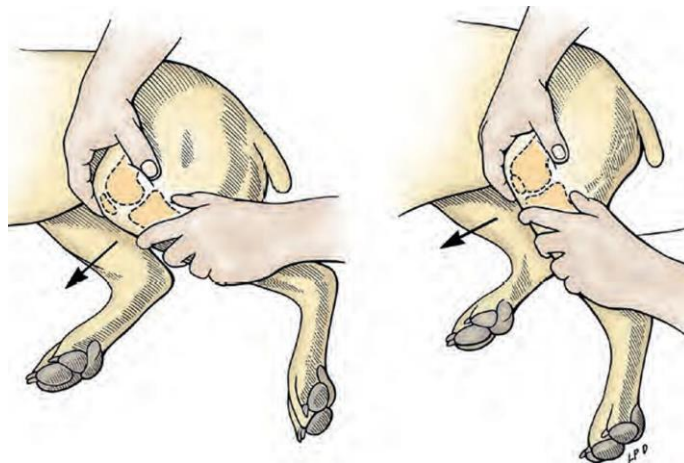
Quando a ruptura é crônica, durante o exame físico observa-se, além de crepitação articular, uma atrofia muscular do membro afetado em comparação ao membro contralateral, pois o cão passa a evitar o uso e sobrecarga do mesmo devido a algia.

Quando ocorrem rupturas parciais, uma porção do ligamento ainda está íntegro, causando maior resistência e dor durante a hiperextensão do joelho, devido essa menor instabilidade o diagnóstico é mais difícil. (FOSSUM, 2018). Além da claudicação, outros sinais clínicos comuns incluem dificuldade ao se levantar, impotência funcional parcial ou total do membro, manter o membro afetado elevado quando sentado ou em estação e piora dos sintomas após atividade física. Durante o atendimento o animal deve ser avaliado em movimento para

avaliação da marcha, locomoção, presença de claudicação. Em estação palpam-se ambos os membros em simultâneo para avaliar a presença de assimetrias e regiões doloridas. Em casos crônicos, observa-se aumento de volume na região medial do joelho (VASSEUR, 2007).

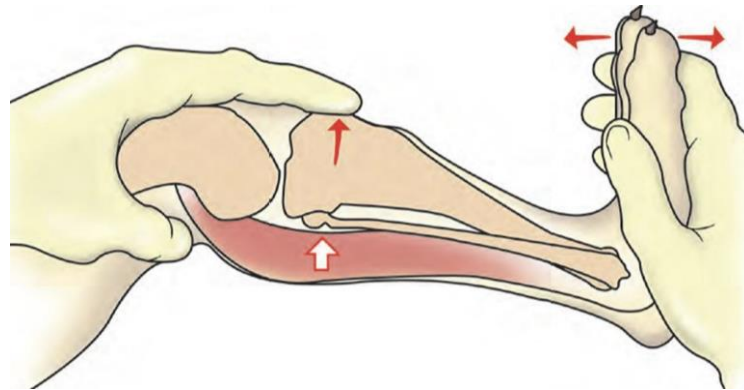
O diagnóstico é definido através da translação cranial da tibia, observado durante os testes de gaveta cranial (figura 1) e de compressão tibial (figura 2) (DENNY E BUTTERWORTH, 2006). No primeiro o cão é avaliado em decúbito lateral, o veterinário posiciona o dedo polegar atrás da fabela e o indicador sobre a patela, enquanto os demais a região da coxa estabilizando o fêmur. Com a outra envolvendo a diáfise da tibia, posiciona-se o indicador sobre a crista tibial e o polegar atrás da cabeça da fibula, este exerce pressão para o deslocamento cranial da tibia. O exame é considerado positivo quando a movimentação craniocaudal ultrapassa 2 mm. O teste de compressão tibial é realizado em decúbito lateral. Uma das mãos estabiliza o fêmur, com o dedo indicador posicionado sobre a crista da tibia e o polegar por trás da fabela femoral lateral, enquanto com a outra mão realiza-se a flexão do tarso em diferentes ângulos, tesionando o músculo gastrocnêmio. A movimentação cranial da tibia em relação ao fêmur confirma o diagnóstico de ruptura (FOSSUM, 2018). Embora ajude a descartar outras afecções ósseas ou de tecidos moles e documentar o grau de osteoartrose do paciente, os exames de imagem não são essenciais para a confirmação da doença (HUMMEL; VICENTE, 2019).

1.1.1.2 Figura 2 - Teste de Gaveta Cranial.



Fonte: Fossum (2021).

1.1.1.3 Figura 3 - Teste de Compressão Tibial.



Fonte: Fossum (2021).

O tratamento clínico conservador consiste no repouso e restrição da atividade física do animal, protocolo para controle da dor através de fisioterapia e analgésicos. Em cães obesos, é recomendado restrição alimentar para diminuir o peso do paciente e conseqüentemente a sobrecarga sobre o membro afetado (PIERMATTEI, et al., 2006). Cerca de 85% dos cães recuperam-se satisfatoriamente em torno de 6 a 8 semanas após o início do tratamento conservador (DENNY e BUTTERWORTH, 2006).

As técnicas de estabilização cirúrgica são separadas em extracapsulares, intracapsulares e osteotomias corretivas, a escolha depende do cirurgião que, através de análise multifatorial como o peso, idade, tempo de ruptura e histórico do animal, define qual a técnica mais adequada. A taxa de sucesso do tratamento cirúrgico é em torno de 90%, independente da técnica escolhida.

Os métodos extracapsulares são menos complexos e realizados mais rapidamente, por exemplo através de sutura fabela-tibial, porém, apesar de eficazes na estabilização articular, possuem limitações como peso, porte, idade e tempo de degeneração. (VASSEUR, 1993). Nas técnicas intracapsulares tecido autógeno é passado pela articulação ou orifícios no fêmur e tíbia. Comparado à anterior, esta possui a vantagem de mimetizar mais corretamente o ligamento original, porém é mais invasivo (FOSSUM, 2018).

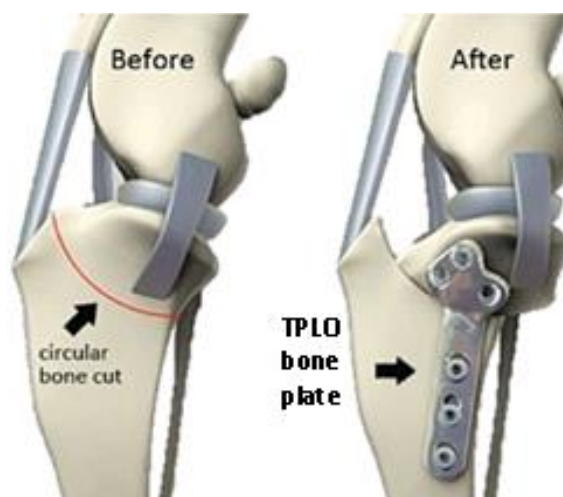
A Osteotomia para nivelamento do platô tibial atualmente é considerada o padrão ouro no tratamento da RLCCr (ALMEIDA et. al, 2016). A técnica desenvolvida em 1993 por Slocum e Devine foi por muitos anos patenteada, porém a quebra da patente em julho de 2004 possibilitou maior disseminação, passando a ser realizada no Brasil. (MARQUES et al, 2014; TATARUNAS, 2008).

A cirurgia modifica a epífise proximal da tíbia, a fim de neutralizar a subluxação cranial da mesma, mas para que isso seja realizado com exatidão os conceitos básicos necessitam ser seguidos, como o planejamento pré- operatório preciso, execução do procedimento, fixação e retorno precoce a função assim conseguimos diminuir complicações e elevar ao máximo o resultado. (JOHNSTON E TOBIAS, 2017).

O planejamento cirúrgico é realizado após exame radiográfico, este é utilizado para identificação do ângulo do platô tibial e para determinar o tamanho da serra a ser utilizada, local correto da osteotomia e o grau de rotação para atingir o ângulo desejado. (JOHNSTON E TOBIAS, 2017).

A serra oscilatória é posicionada no local da realização do corte em um ângulo oblíquo ao osso. A incisão deve ser realizada de maneira a preservar a crista da tíbia e permitir que haja espaço para a colocação da placa óssea específica para o procedimento (figura 4). Primeiro insere-se um pino longo no aspecto cranial proximal medial do segmento ósseo proximal, que é rotacionado distal e caudalmente; placa é inserida, posicionada e então fixada por parafusos. (FOSSUM, 2014).

#### 1.1.1.4 Figura 4 - Osteotomia de Nivelamento do Platô Tibial (TPLO).



Fonte: Southern Animal Health. Disponível em: <<https://www.southernanimalhealth.com.au/veterinary-surgery/tibial-plateau-levelling-osteotomy-tplo/>>.

O LCCr atua limitando a translação cranial da tíbia, a rotação interna e a hiperextensão. As forças musculares e de reação ao solo geram forças compressivas na



superfície articular da tibia enquanto o animal faz a sustentação do peso. Como resultado da inclinação caudodistal do platô tibial, quando a tibia é sobrecarregada gera-se resultante de força de cisalhamento cranial que induz a translação anormal da tibia na articulação do joelho com deficiência, esta força de cisalhamento compressiva é denominada compressão tibial cranial (CTC). A CTC é proporcional a inclinação do platô tibial, de acordo com a inclinação reduzida a CTC também diminuirá. No ponto em que a direção da compressão tibial for alterada caudalmente, haverá dependência maior do LCCr como limitador passivo da translação caudal anormal da tibia. O objetivo da cirurgia de TPLO é atingir o ângulo do platô tibial entre 5 a 7 graus em que a compressão tibial possa ser controlada de forma eficaz pelo ligamento cruzado caudal e pela contenção ativa do joelho (FOSSUM, 2018).

A etiopatogenia exata da RLCCr em cães não é totalmente esclarecida e a origem é complexa e multifatorial. Os principais fatores que predispõem à ruptura do ligamento cruzado são divididos em biológicos e biomecânicos. Dentre os fatores biológicos estão raça, sexo, estado reprodutivo, idade, peso corporal, influências hormonais, e respostas auto-ímmunes e predisposição genética. Os fatores biomecânicos incluem a conformação da articulação do joelho, o alinhamento dos segmentos ósseos e a força muscular (DOOM et al., 2008; CLEMENTS et al., 2005). O conjunto destes fatores contribuem para a aceleração das alterações degenerativas que ocorrem na articulação do joelho e no ligamento cruzado, o que justifica as diferenças consideráveis na incidência de lesões em raças de diferentes portes, entretanto, fatores genéticos são considerados como a principal influência na susceptibilidade da afecção (WHITEHAIR, WILLITS, VASSEUR, 1993; DUVAL et al., 1999; WILKE et al., 2009). Também é provável que ocorra interação complexa entre fatores ambientais e multigênicos. A combinação destes fatores leva a um desequilíbrio entre as forças biomecânicas aplicadas sobre a articulação e a capacidade do ligamento em sustentar a carga.

Causas traumáticas, como sobrecarga dos membros posteriores, rotação excessiva ou hiperextensão do joelho são apenas 20% dos casos de RLCCr (SCHULZ, 2013), sendo a maioria dos casos de curso crônico e o início do processo pode não estar associado a evento traumático (PIERMATTEI, FLO, DE CAMP, 2009). Em um estudo que buscou identificar bases genéticas da ruptura do ligamento cruzado cranial em cães, identificou-se que mutações genéticas afetam a força do colágeno e comprometem a estabilidade do ligamento, aumentando assim o risco de ruptura (BAIRD et al., 2014). Já em trabalho

realizado em 2008, nos Estados Unidos, com 1,25 milhões de cães identificou cinco raças mais frequentemente afetadas pela RLCCr, sendo elas Terra Nova, Rottweiler, Labrador Retriever, Bulldog e Boxer (WITSBERGER et al., 2008). Os motivos para a maior predisposição em algumas raças não são bem claros, possivelmente estão relacionados com as diferenças anatômicas, metabólicas, histológicas e imunológicas (MCCARTHY, 2009; MUIR, 2010).

A condição corporal também é fator predisponente ao desenvolvimento da doença, cães acima do peso corporal ideal apresentam maior incidência devido a sobrecarga que o ligamento sofre durante a marcha normal do animal (WHITEHAIR; VASSEUR; WILLITS, 1993). Cães de grande porte (>25 Kg) também correm maior risco de sofrer RLCCr e tendem a desenvolver a doença com idade mais jovem, enquanto em raças de menor porte a casuística aumenta conforme o avanço da idade, visto que o menor peso corporal limita as mudanças bruscas na resistência elástica e mecânica do ligamento, postergando o processo degenerativo (VASSEUR, 2003). Considerando a grande incidência de doenças ortopédicas e musculoesqueléticas que acometem os cães na rotina clínica veterinária, deve-se ressaltar o impacto negativo dessas condições na qualidade de vida dos animais acometidos.

Diante desse cenário, o objetivo deste estudo é analisar o perfil clínico dos cães diagnosticados com RLCCr e tratados cirurgicamente através da técnica de **TPLO** pelo Serviço de Ortopedia e Traumatologia do Hospital de Clínicas Veterinárias da Universidade Federal do Rio Grande do Sul (SOTVET/HCV-UFRGS) para fins de comparação com os dados descritos na literatura atualmente.

## 2 MATERIAIS E MÉTODOS

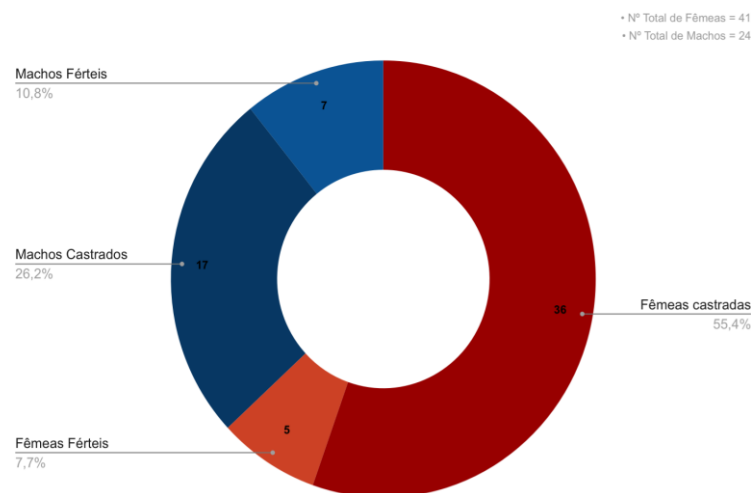
Foram avaliados no presente estudo as fichas clínicas de 65 cães diagnosticados com ruptura do ligamento cruzado cranial e tratados cirurgicamente através da técnica de osteotomia de nivelamento do platô tibial pelo Serviço de Ortopedia e Traumatologia Veterinária (SOTVET) do Hospital de Clínicas Veterinárias da Universidade Federal do Rio Grande do Sul (HCV-UFRGS) no período de 29 meses, entre julho de 2021 e dezembro 2023. Os prontuários disponíveis no sistema de controle dos pacientes do hospital foram utilizados para obtenção das informações e análise dos dados obtidos no estudo. A partir destes, os cães foram agrupados e comparados em seis diferentes categorias analíticas, sendo elas sexo (machos ou fêmeas), status reprodutivo (castrados ou inteiros), idade (<1 ano [filhotes]; 1-3 anos [jovens]; 4-7 anos [adultos]; >7 anos [idosos]), peso e porte (<5 kg [PP]; 5-10 kg [P]; 11-25 kg [M]; 26-50 kg [G]; >50 kg [GG]) (WEBER, M. P., 2017), membro lesionado (direito, esquerdo ou ambos); e se ocorreu a ruptura do ligamento cruzado cranial do membro colateral ou não.

### 3 RESULTADOS E DISCUSSÃO

Dos 65 animais analisados no estudo, 41 foram fêmeas, representando 63,07% do total, das quais 36 estavam castradas (55,38%) e 5 inteiras (7,7%). Os 24 indivíduos restantes eram machos, constituindo 36,92% do total. Destes, haviam 17 castrados (26,2%) e 7 inteiros (10,8%), conforme ilustrado pelo gráfico 1. De acordo com Whitehair et al. (1993), a ocorrência da Ruptura do Ligamento Cruzado Cranial (RLCCr) é mais frequente em cadelas do que em machos. Essa disparidade é multifatorial, incluindo as fases do ciclo reprodutivo. O metabolismo e a remodelação do tecido conjuntivo são influenciados pela síntese e degradação contínua de proteínas, processos regulados por hormônios esteróides. Após ovariectomia e orquiectomia, os níveis hormonais sofrem alteração, podendo contribuir para a maior prevalência da lesão em animais castrados, tanto fêmeas quanto machos (BOUDRIEAU et al., 2012).

Estudos indicam a presença de mais receptores para o hormônio luteinizante (LH) no interior do ligamento em animais castrados, levando a maior frouxidão e susceptibilidade à ruptura. Além do mais, a castração pré-puberal retarda o fechamento da placa de crescimento tibial, resultando em aumento da inclinação caudodistal do platô tibial e maior impulso tibial cranial, aumentando o risco de ruptura do LCCr (DUERR, 2007; KUTZLER, 2020). A castração também desempenha papel indireto na incidência da lesão, considerando a incidência de aumento do peso corporal e obesidade posteriores ao procedimento. No entanto, deve-se considerar que a redução nos níveis hormonais também induz importantes mudanças comportamentais, tornando os animais menos agressivos, limitando o risco de lesões (MCKEE, 2006; BELANGER, 2017). Os resultados deste estudo corroboram com as observações dos autores mencionados, conforme representado no gráfico 1.

3.1.1.1 **Gráfico 1** - Classificação dos 65 cães submetidos à TPLO pelo SOTVET / UFRGS entre 2021 e 2023 de acordo com o sexo e status reprodutivo.



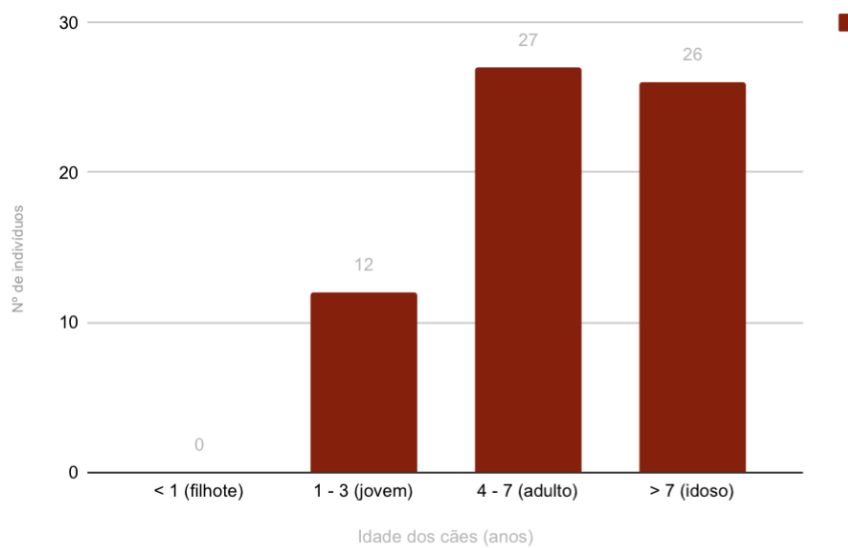
Fonte: Autora (2023).

Quanto à idade dos cães, houve variação entre 1 e 15 anos, porém a maior prevalência da RLCCr foi nos animais entre 4 e 10 anos, sendo 27 deles adultos (entre 4 e 7 anos de idade) e 26 idosos (>7 anos de idade). Os resultados obtidos concordam com as afirmações relatadas por Witsberger et al. (2008), em que animais com mais de 4 anos são significativamente mais propensos a RLCCr. Os 12 animais restantes eram jovens, com idades entre 1 e 3 anos. Não houve nenhuma ocorrência em filhotes durante o período analisado neste estudo (gráfico 2). A predisposição para a injúria no ligamento cruzado aumenta conforme o avanço da idade dos animais (HAYASHI et al., 2004). Estudo epidemiológico realizado por Taylor-Brown et al. (2015) na Inglaterra com 171.522 cães, observou-se que indivíduos com idade superior a 3 anos tiveram maior probabilidade de RLCCr em relação aos com idade inferior a 3 anos.

O processo de envelhecimento está relacionado com o aumento da incidência de lesões nessa faixa de idade, pois a perda da organização dos feixes de fibras e alterações metaplásicas celulares, levam a perda da resistência ligamentar, facilitando a ruptura (VASSEUR, 2007). A lesão do ligamento cruzado cranial é frequentemente observada em cães com idades entre 2 e 10 anos. A ocorrência da RLCCr em pacientes mais jovens, com menos de 4 anos geralmente estão relacionadas a eventos traumáticos, enquanto em animais entre 5 e 7 anos, a ruptura ocorre de forma espontânea devido à degeneração crônica. A idade também está correlacionada ao

porte, devido a diferença de sobrecarga exercida sobre a articulação. Em cães de pequeno porte a casuística aumenta depois de idosos, considerando que os fenômenos degenerativos que atuam sobre o ligamento tendem a ocorrer mais tarde. O menor peso corporal acaba limitando as mudanças na resistência elástica e mecânica do ligamento (VASSEUR, 2003).

3.1.1.2 **Gráfico 2** - Classificação dos 65 cães submetidos à TPLO pelo SOTVET / UFRGS entre 2021 e 2023 de acordo com a idade.



Fonte: Autora (2023)

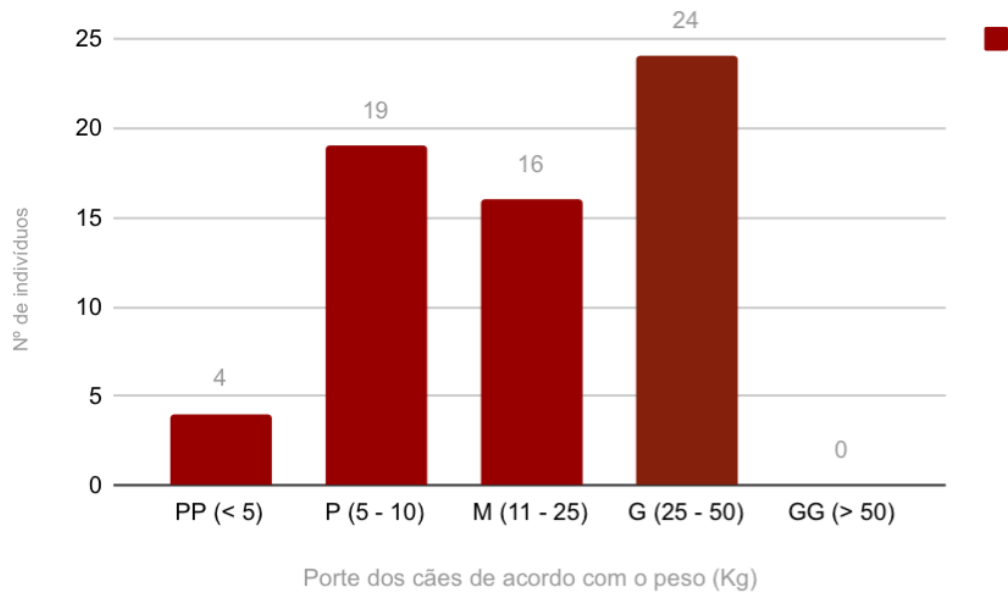
Os cães também foram analisados quanto ao peso e porte e categorizados de acordo com este em 5 grupos diferentes: < 5 kg (PP), de 5 à 10 kg (P), 11 à 25 kg (M), 26 à 50 kg (G) e acima de 50 kg (GG). Os resultados demonstram que dos 65 indivíduos 4 foram de porte mini/PP (6,15%), 19 de pequeno porte (29,23%), 16 de médio porte (24,61%), 24 de grande porte (36,92%) e nenhum dos pacientes foi de porte gigante/GG (gráfico 3). De acordo com Vasseur 2003, a ruptura do ligamento cruzado cranial é condição muito comum em cães de grande porte e pacientes com excesso de peso, pois as articulações são submetidas a maiores tensões o que favorece e acelera os processos de degeneração ligamentar. Embora a RLCCr tenha maior ocorrência em cães grandes, animais de menor porte também podem ser acometidos pela doença. Na maioria dos casos de cães de menor porte a lesão ligamentar ocorre após estresse excessivo, já os casos de degeneração crônica costumam ocorrer após os 7 anos de idade (BROOKS, 2005; CAMPBELL et al., 2010).

Consideração interessante neste estudo de caso foi que, entre os 65 cães avaliados, 14 deles foram de porte PP/P ( $\leq 10$  Kg) e tinham mais de 7 anos de idade (idosos), enquanto 27 possuíam mais de 10 kg de peso corporal e idade inferior à 7 anos de idade (jovens), corroborando com a descrição de Vasseur (2007), em que animais de grande porte desenvolvem a doença em idade mais jovem do que cães de pequeno porte, que tendem a lesionar o ligamento em idade maior. Independente do porte, fatores como obesidade comprometem o condicionamento físico do animal, tanto pela sobrecarga articular quanto pelo aumento das concentrações de mediadores inflamatórios circulantes (adipocinas pró-inflamatórias liberadas do tecido adiposo) (ADAMS 2011).

O aumento de peso aliado à atividade física exagerada, como corrida, provoca estresse excessivo da articulação do joelho, favorecendo a ruptura (IAMAGUTI et al., 1998). O sedentarismo, principalmente em indivíduos obesos, também contribui para o enfraquecimento do ligamento e dos tecidos moles periarticulares (principalmente músculos e tendões), que protegem e estabilizam a articulação na fase estática e durante ampla gama de movimentos dinâmicos. As raças de maior porte, como Chow-chow, Boxer, Bulldog, Rotweiller, Pitbull, Labrador, Pastor Alemão e Golden Retriever, são descritas como mais predispostas à RLCCr (VASSEUR, 2007; WITSBERGER et al., 2008; SOUZA et al., 2011), porém, dados epidemiológicos na literatura também indicam uma frequência elevada em raças de pequeno porte, como Poodle e Yorkshire (SOUZA et al., 2011; TAYLOR-BROWN et al., 2015).

Na presente análise, as raças mais acometidas foram o PitBull (9,62%), Labrador (7,69%), Poodle (6,15%), Shih Tzu (4,61%), Cães pastores (4,61%), Boxer (3,07%), Yorkshire (3,07%) e Lhasa Apso (3,07%). Entretanto, a maioria dos cães foram sem raça definida (SRD) (44,61%), isso pode ter ocorrido pela população de cães sem raça definida ser predominante na região, resultando em aumento da frequência de atendimentos de rotina no HCV-UFRGS em comparação com outras raças (CORRÊA, 2017). Nos relatos epidemiológicos internacionais raramente Pitbulls são descritos como predispostos à injúria do LCCr, entretanto, no Brasil, a criação dessa raça é muito comum, indicando que as análises epidemiológicas podem ser influenciadas por tendências em determinadas regiões e períodos (MATERA et al., 2007). Isso explica a grande frequência de acometimento desta raça observada durante a pesquisa (Tabela 1).

### 3.1.1.3 Gráfico 3 - Classificação dos 65 cães submetidos à TPLO pelo SOTVET / UFRGS



Fonte: Autora (2024)

#### 3.1.1.3.1 Tabela 1 - Classificação dos 65 cães submetidos à TPLO pelo SOTVET / UFRGS entre 2021 e 2023 de acordo com a raça.

Raças	Nº de Indivíduos	Porcentagem
SRD	29	44,61%
Pitbull	6	9,2%
Labrador	5	7,69%
Poodle	4	6,15%
Shih Tzu	3	4,61%
Pastor	3	4,61%
Boxer	2	3,07%
Yorkshire	2	3,07%

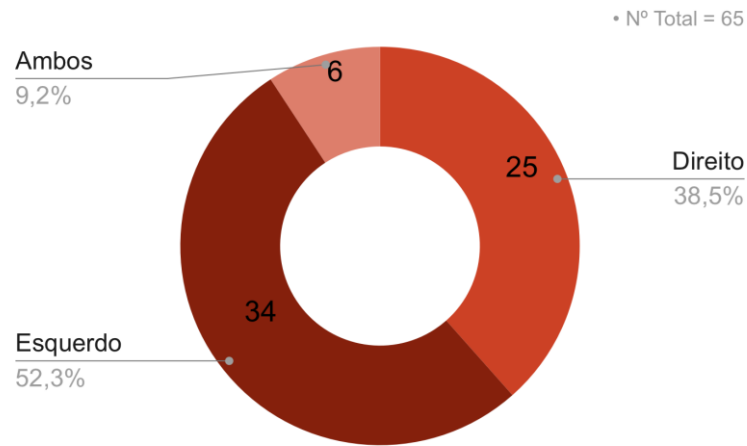


Lhasa Apso	2	3,07%
Dobermann	1	1,53%
Dachshund	1	1,53%
Chow - Chow	1	1,53%
Husk	1	1,53%
Fila Brasileiro	1	1,53%
Border Collie	1	1,53%
Akita	1	1,53%
Golden Retriever	1	1,53%
Dogo Argentino	1	1,53%
<b>Total</b>	<b>65</b>	<b>100%</b>

Fonte: Autora (2024).

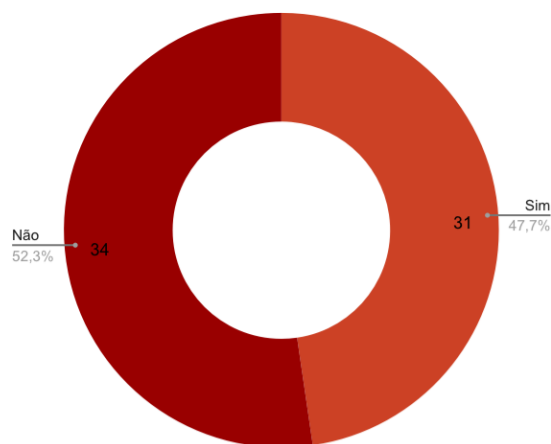
Conforme o gráfico 4, ao avaliar o membro acometido dos 65 cães diagnosticados com RLCCr, 25 deles apresentavam ruptura no membro posterior direito (38,5%), 34 no membro posterior esquerdo (52,3%) e 6 animais apresentaram, no momento da consulta, ambos os membros acometidos (9,2%). A ruptura do ligamento cruzado cranial de ambos os membros pode ser frequentemente observada na rotina clínica e, de acordo com BUOTE; FUSCO; RADASCH, 2009, a ruptura no membro contralateral tende a ocorrer dentro do período de um ano após a primeira manifestação da doença. Dos 65 animais, 31 manifestaram RLCCr do membro colateral (47,7%), enquanto 34 (52,3%) não desenvolveram a doença no membro colateral (Gráfico 5), o que está de acordo com o descrito por Schultz (2013), sobre a lesão no LCCr contralateral ocorrer em aproximadamente 40% dos pacientes.

3.1.1.4 **Gráfico 4** - Classificação dos 65 cães submetidos à TPLO pelo SOTVET / UFRGS entre 2021 e 2023 de acordo com o membro lesionado.



Fonte: Autora (2024)

3.1.1.5 **Gráfico 5** - Classificação dos 65 cães submetidos à TPLO pelo SOTVET / UFRGS entre 2021 e 2023 de acordo com a ocorrência de lesão no membro colateral ao acometido.



Fonte: Autora (2024)

#### **4 CONSIDERAÇÕES FINAIS.**

A execução deste trabalho permitiu avaliar o perfil clínico dos cães diagnosticados com ruptura do ligamento cruzado cranial e tratados cirurgicamente através da técnica de TPLO pelo serviço de ortopedia e traumatologia do HCV-UFRGS durante o período de 29 meses, entre 2021 e 2023. Os resultados obtidos assemelham-se aos achados na literatura existente. Observou-se que a castração em fêmeas exerce influência maior no risco de desenvolvimento da doença, em comparação com fêmeas inteiras e machos. Esta influência não pode ser atribuída apenas a fatores hormonais, pois, além desse, existem diversos fatores anatômicos e biomecânicos importantes a serem considerados. O aumento de porte, sobrepeso e idade são elementos de grande relevância no desenvolvimento da ruptura ligamentar, estimulando o processo degenerativo e favorecendo a RLCCr. Animais acima de 4 anos demonstraram propensão significativamente maior em comparação a cães mais jovens, cães de médio a grande porte (acima dos 10 kg) evoluem para a doença em idade mais precoce em comparação aos cães de pequeno porte, e na maioria das vezes de forma crônica. Por outro lado, cães de raças pequenas tendem a sofrer a lesão ligamentar em idades mais avançadas, e na maioria das vezes por razões traumáticas. A necessidade de estudos científicos adicionais é evidente para compreensão mais aprofundada da etiopatogenia da ruptura de ligamento cruzado e a correlação com fatores hereditários, pois o entendimento aprimorado do processo de ruptura, juntamente com a caracterização da população suscetível, podem auxiliar os médicos veterinários no diagnóstico e na escolha terapêutica adequada.

## REFERÊNCIAS

- ADAMS, P.; BOLUS, R.; MIDDLETON, S.; MOORES, A.P.; GRIERSON, J. **Influence of signalment on developing cranial cruciate in dogs in the UK.** *J. Small Anim. Pract.*, 2011.
- BRINKER, W. O.; DECAMP, C. E. **Brinker, Piermattei, and Flo's handbook of small animal orthopedics and fracture repair.** *Elsevier*. St. Louis, 2016.
- BROOKS, W. **Ruptured Cranial Cruciate Ligament in Dogs;** *Veterinary Information Network*, Davis, CA, USA, 2005.
- BUOTE, C; FUSCO, J; RADASCH. **Age, Tibial Plateau Angle, Sex, and Weight as Risk Factors for Contralateral Rupture of the Cranial Cruciate Ligament in Labradors.** *Veterinary Surgery*. Philadelphia, 2009.
- CAMPBELL, C.A.; HORSTMAN, C.L.; MASON, D.R.; EVANS, R.B. **Severity of patellar luxation and frequency of concomitant cranial cruciate ligament rupture in dogs: 162 cases (2004–2007).** *J. Am. Vet. Med. Assoc.*, 2010.
- CANAPP, S. O. **The Canine Stifle.** *Clinical Techniques in Small Animal Practice*, 2007.
- CASALE, S; MCCARTHY, R. **Complications associated with lateral fabellotibial suture surgery for cranial cruciate ligament injury in dogs: 363 cases (1997–2005).** *Journal of the American Veterinary Medical Association*. Ithaca, 2009.
- CLEMENTS, D.N.; OWEN, M.R.; CARMICHAEL, S.; REID, S.W.J. **Kinematic analysis of the gait of 10 Labrador Retrievers during treadmill locomotion.** *Vet. Rec.*, 2005.
- COMERFORD, E., FORSTER, K., GORTON, K., & MADDOX, T. **Management of cranial cruciate ligament rupture in small dogs: a questionnaire study.** *Veterinary and Comparative Orthopaedics and Traumatology*, 2013.
- CORRÊA, L. A. Z. **Ruptura do ligamento cruzado cranial em cães: estudo retrospectivo (2014 – 2016).** *lume.ufrgs.br*, 2017.

DENNY, H. R.; BUTTERWORTH, S. J. **Joelhos**. *Cirurgia ortopédica em cães e gatos*. 4. ed. São Paulo, 2000.

DOOM, M.; DE BRUIN, T.; DE ROOSTER, H.; VAN BREE, H.; COX, E. **Immunopathological mechanisms in dogs with rupture of the cranial cruciate ligament**. *Vet. Immunol. Immunopatol.*, 2008.

DUELAND, R.T. **Distúrbios Ortopédicos da Soldra**. In: BICHARD, S.J. SHERDING, R.G. *Saunders manual of small animal practice*. Philadelphia: W.B.Saunders, 2003.

DUERR, F. M.; DUNCAN, C. G.; SAVICKY, R. S.; PARK, R. D.; EGGER, E. L.; PALMER, R.H. **Risk factors for excessive tibial plateau angle in large-breed dogs with cranial cruciate ligament disease**. *J. Am. Vet. Med. Assoc.*, 2007.

FOSSUM, T. W. **Small animal surgery**. 4 ed. *Elsevier Health Sciences*, 2012.

FOSSUM, T. W. **Small animal surgery**. 5. ed. Mosby, 2018.

HAYASHI, K. **Histology of cruciate ligament rupture**. In *Advances in the Canine Cranial Cruciate Ligament*, 2nd ed.; Muir, P., Ed.; Wiley-Blackwell: Hoboken. USA, 2018.

HAYASHI, K; MANLEY, P; MUIR, P. **Cranial cruciate ligament pathophysiology in dogs with cruciate disease: a review**. *Journal of the American Animal Hospital Association*. South Bend, 2004.

HUMMEL, J; VICENTE, G. **Tratado de fisioterapia e fisioterapia de pequenos animais**. 1.. ed. São Paulo, 2019.

IAMAGUTI, P.; TEIXEIRA, R. B.; PADOVANI, C. F. **Ruptura do ligamento cruzado em cães. Estudo retrospectivo da reconstituição com fascia lata**. *Ciência Rural*. Santa Maria, 1998.

JOHNSON JM; JOHNSON AL: **Cranial cruciate ligament rupture: pathogenesis, diagnosis, and post-operative rehabilitation.** *Veterinary clinics of North America.* Philadelphia, 1993.

JOHNSTON, S.A; TOBIAS, K.M. **Veterinary Sugery: Small Animal.** 2nd ed;. *Elsevier,* 2017.

KOWALESKI, M.P.; BOUDRIEAU, R.J.; POZZI, A. **Stifle Joint.** *In Veterinary Surgery, Small Animal,* 2nd ed.; Johnston, S.A., Tobias, K.M., Eds.; Elsevier: St. Louis, MO, USA, 2018.

MARQUES, D. R. C.; IBAÑEZ, J. F.; NOMURA, R. **Principais osteotomias para o tratamento da ruptura do ligamento cruzado cranial em cães – revisão de literatura.** *Arq. Ciê nc. Vet. Zool.* UNIPAR, Umuarama, 2014.

MATERA, J.M et al. **Estudo epidemiológico retrospectivo de cães portadores de ruptura do ligamento cruzado cranial: 323 casos (1999 a 2005).** *Brazilian Journal of Veterinary Research and Animal Science,* São Paulo, 2007.

MCCARTHY, R. **Cranial cruciate ligament injury in dogs - are we really making any progress?.** *Journal of Small Animal Practice,* Oxford, 2009.

MCKHEE, W.M.; COOK, J.L. **The stifle.** *In Manual of Canine and Feline Musculoskeletal Disorders,* 1st ed.; Houlton, J.E.F., Cook, J.L., Innes, J.F., Langley-Hobbs, S.J., Brown, G., Eds.; British Small Animal Veterinary Association: Quedgeley. UK, 2006.

PIERMATTEI, D. L.; FLO, G. L. **Manual de ortopedia e tratamento das fraturas dos pequenos animais.** 3. ed. São Paulo, 1999.

PIERMATTEI, D.L.; FLO, G.L.; DECAMP, C.E. **The stifle joint. Brinker, Piermattei, and Flo's Handbook of Small Animal Orthopedics and Fracture Repair.** 4nd. ed. Philadelphia, 2006.

SCHULZ, K. **Diseases of the joints.** In Fossum, T; “*Small Animal Surgery*” 4rd ed. Mosby, 2013.

SILVA, V. S. DA. **Uso de TPLO em cão com ruptura de ligamento cruzado cranial.** lume.ufrgs.br, 2018.

SINGH, B. **Tratado de anatomia veterinária.** 5. ed. Rio de Janeiro, 2021.

SOUZA, M.M.D.; RAHAL, S.C.; PADOVANI, C.R.; et. al. **Afecções ortopédicas dos membros pélvicos em cães: estudo retrospectivo.** *Ciência Rural*, 2011.

SPINELLA, G., ARCAMONE, G., & VALENTINI, S. **Cranial cruciate ligament rupture in dogs: review on biomechanics, etiopathogenetic factors and rehabilitation.** *Veterinary sciences*, 2021.

TATARUNAS, A. C; MARTINEZ, S. A.; MATERA, J. M. **Osteotomia de nivelamento do plato da tíbia.** *Ciências Agrárias*. Londrina, 2008.

VASSEUR, P.B. **Stifle Joint. Textbook of Small Animal Surgery**, 3rd ed.;

SLATTER, D., Ed.; *Elsevier Science Saunders*. Philadelphia, USA, 2003.

WHITEHAIR JG, VASSEUR PB, WILLITS NH. **Epidemiology of cranial cruciate ligament rupture in dogs.** *Journal of the American Veterinary Medical Association*, Ithaca, 1993.

WILKE, V. **Genotype influences risk of cranial cruciate ligament disease in the Newfoundland and Labrador retriever breeds.** *Journal of Veterinary Medicine and Research*, 2015.

WEBER, M. P.; BIOURGE, V. C.; NGUYEN, P. G. **Digestive sensitivity varies according to size of dogs: a review.** *Journal of animal physiology and animal nutrition*, 2017.

WITSBERGER TH, VILLAMIL JA, SCHULTZ LG, et al. **Prevalence of and risk factors for hip dysplasia and cranial cruciate ligament deficiency in dogs.** *J Am Vet Med Assoc.*, 2008.

