

UNIVERSIDADE FEDERAL DO RIO GRANDE DO SUL  
FACULDADE DE ODONTOLOGIA

CHAYENNE ISABELLE CEZIMBRA WEPPO

ARTROPLASTIA BICONVEXA DE PURICELLI PARA O TRATAMENTO DA PSEUDO-  
ANQUILOSE MANDIBULAR

Porto Alegre

2024

CHAYENNE ISABELLE CEZIMBRA WEPPPO

ARTROPLASTIA BICONVEXA DE PURICELLI PARA O TRATAMENTO DA PSEUDO-  
ANQUILOSE MANDIBULAR

Trabalho de Conclusão de Curso apresentado ao  
Curso de Graduação em Odontologia da  
Universidade Federal do Rio Grande do Sul, como  
requisito parcial para obtenção do título de  
Cirurgião-Dentista

Orientador: Prof Dr. Angelo Luiz Freddo

Porto Alegre

2024

## CIP - Catalogação na Publicação

WEPPPO, CHAYENNE ISABELLE CEZIMBRA  
ARTROPLASTIA BICONVEXA DE PURICELLI PARA O  
TRATAMENTO DA PSEUDO-ANQUILOSE MANDIBULAR / CHAYENNE  
ISABELLE CEZIMBRA WEPPPO. -- 2024.  
59 f.  
Orientador: ANGELO LUIZ FREDDO.

Trabalho de conclusão de curso (Graduação) --  
Universidade Federal do Rio Grande do Sul, Faculdade  
de Odontologia, Curso de Odontologia, Porto Alegre,  
BR-RS, 2024.

1. ARTROPLASTIA BICONVEXA DE PURICELLI. 2.  
ANQUILOSE MANDIBULAR. 3. POLIMETILMETACRILATO. I.  
FREDDO, ANGELO LUIZ, orient. II. Título.

CHAYENNE ISABELLE CEZIMBRA WEPPPO

ARTROPLASTIA BICONVEXA DE PURICELLI PARA O TRATAMENTO DA PSEUDO-  
ANQUILOSE MANDIBULAR

Trabalho de Conclusão de Curso apresentado ao  
Curso de Graduação em Odontologia da  
Universidade Federal do Rio Grande do Sul, como  
requisito parcial para obtenção do título de  
Cirurgião-Dentista

Porto Alegre, 23 de janeiro de 2024.

---

Angelo Luiz Freddo

Doutor em odontologia. Universidade Federal do Rio Grande do Sul.

---

Alexandre Silva de Quevedo

Doutor em Odontologia. Universidade Federal do Rio Grande do Sul.

---

Deise Ponzoni

Doutora em Odontologia. Universidade Federal do Rio Grande do Sul.

## AGRADECIMENTOS

Aos meus pais, que acima de tudo sempre me apoiaram em todas as minhas decisões e estiveram comigo nos momentos difíceis, me dando todo o amor do mundo. Ao meu irmão, que clareou o caminho todas as vezes que a escuridão apareceu, sendo sempre meu melhor amigo. Ao Bernardo, que me levantou todas as vezes que eu caí e que comemorou comigo todas as pequenas vitórias. Me mostrou que o caminho valeria a pena e que desistir nunca foi uma opção. Amo vocês demais.

À Brenda, que como minha dupla cresceu junto comigo e me ensinou muito, os momentos que passamos todos esses anos de clínica ficarão no meu coração para todo o sempre. À Sandriély, em quem encontrei uma irmã, uma pessoa tão parecida comigo e tão verdadeira que ainda acho difícil de acreditar. Vocês duas foram meus pilares na faculdade para deixar as aulas mais leves. Se todo acadêmico fizesse parte de um trio como o nosso, a Universidade seria mais fácil. À Sthefani, que sempre esteve aqui para me lembrar que eu sou capaz, independente do obstáculo. Ao Bruno e a Maria, que sempre se fizeram presentes e necessários nessa jornada. Quem tem amigos, tem tudo.

À Aline e Eloí Ponssoni, que, como minhas inspirações, me guiaram para essa profissão incrível e transformadora. Ao professor Angelo, que viu o meu potencial antes que eu pudesse ver, acreditou em mim desde o meu primeiro procedimento e me apresentou ao universo da Cirurgia, área na qual pretendo trilhar minha carreira. Ao Marcelo, que em poucos meses me proporcionou a experiência e conhecimentos de um ano no melhor estágio que realizei na Faculdade. À Denise, que me acolheu como filha e tornou o estágio leve, deixando saudades.

Por fim, gostaria de dizer ao meu eu de 2017 que nós conseguimos, vamos nos formar como Dentista na Federal!

## RESUMO

A anquilose da articulação temporomandibular (ATM) é resultado da união fibrosa e/ou óssea entre o complexo condilar da mandíbula e a superfície articular do osso temporal, tendo o trauma como sua causa mais comum. Já a pseudo-anquilose da ATM é representada pela limitação dos movimentos mandibulares consequente de patologia extra-articular. Frente a isso, a abordagem cirúrgica é a única alternativa de tratamento para os pacientes acometidos por essas patologias da ATM. A presente pesquisa teve como objetivo descrever a técnica “Artroplastia Biconvexa de Puricelli” (ABiP) em um homem adulto e apresentar a técnica cirúrgica e o acompanhamento pós-operatório de um ano. Este paciente do sexo masculino, de 44 anos, foi vítima de um acidente de moto em 2019 o qual deixou sequelas de dor e trismo mandibular. A técnica ABiP foi empregada para tratamento da pseudo-anquilose mandibular do lado direito e no acompanhamento de um ano o paciente apresentou melhora significativa na abertura bucal.

**Palavras-chave:** articulação temporomandibular; anquilose; artroplastia; polimetil metacrilato.

## ABSTRACT

Ankylosis of the temporomandibular joint (TMJ) is the result of the fibrous and/or bone union between the condylar complex of the mandible and the articular surface of the temporal bone, with trauma as its most common cause. TMJ pseudo-ankylosis is represented by the limitation of mandibular movements resulting from extra-articular pathology. Given this, the surgical approach is the only treatment alternative for patients affected by these TMJ pathologies. The present research aimed to describe the “Puricelli Biconvex Arthroplasty” (PBA) technique in an adult man and present the surgical technique and one-year postoperative follow-up. This 44-year-old male patient was the victim of a motorcycle accident in 2019, which left consequences of pain and jaw lockjaw. The PBA technique was used to treat mandibular pseudo-ankylosis on the right side and at a one-year follow-up the patient showed significant improvement in mouth opening.

**Keywords:** temporomandibular joint; ankylosis; arthroplasty; polymethyl methacrylate.

## SUMÁRIO

<b>1</b>	<b>INTRODUÇÃO.....</b>	<b>9</b>
<b>2</b>	<b>OBJETIVOS.....</b>	<b>11</b>
2.1	OBJETIVOS GERAIS.....	11
2.2	OBJETIVOS ESPECÍFICOS.....	11
<b>3</b>	<b>METODOLOGIA.....</b>	<b>12</b>
<b>4</b>	<b>REVISÃO DE LITERATURA.....</b>	<b>13</b>
4.1	FRATURAS CONDILARES E ANQUILOSE DE ARTICULAÇÃO TEMPOROMANDIBULAR.....	13
4.2	ARTROPLASTIA BICONVEXA DE PURICELLI.....	15
4.3	TRATAMENTOS ALTERNATIVOS PARA ANQUILOSE MANDIBULAR.....	16
4.3.1	Prótese de ATM.....	16
4.3.1.1	<i>Prótese de ATM do tipo estoque.....</i>	<i>17</i>
4.3.1.2	<i>Prótese de ATM do tipo customizada.....</i>	<i>17</i>
4.3.1.3	<i>Prótese de estoque X prótese customizada.....</i>	<i>18</i>
4.3.2	Condilectomia.....	19
4.3.3	Coronoidectomia.....	19
4.3.4	Interposição de retalho temporal.....	19
<b>5</b>	<b>CASO CLÍNICO.....</b>	<b>21</b>
5.1	RELATO DO CASO.....	21
5.2	TÉCNICA CIRÚRGICA.....	26
5.3	PÓS-OPERATÓRIO E PROSERVAÇÃO.....	30
<b>6</b>	<b>CONSIDERAÇÕES ÉTICAS.....</b>	<b>35</b>
<b>7</b>	<b>DISCUSSÃO.....</b>	<b>36</b>
<b>8</b>	<b>CONCLUSÃO.....</b>	<b>41</b>



<b>REFERÊNCIAS.....</b>	<b>42</b>
<b>APÊNDICE A – TERMO DE CONSENTIMENTO LIVRE E ESCLARECIDO.....</b>	<b>45</b>
<b>ANEXO A – PARECER CONSUBSTANCIADO DO CEP.....</b>	<b>48</b>

## 1 INTRODUÇÃO

As fraturas faciais implicam em consequências físicas, emocionais e socioeconômicas, e, especificamente as fraturas mandibulares, podem levar tanto a alterações anatômicas e estéticas como alterar funções básicas, como mastigação, fonação e deglutição. As fraturas condilares chegam a representar mais de 60% das fraturas mandibulares (ARAÚJO; BRAGA; FERREIRA, 2013). Atualmente, a causa mais frequente das fraturas mandibulares são os acidentes de trânsito, seguidos das agressões físicas, esportivas e quedas acidentais (MITRA, 2009).

A anquilose da articulação temporomandibular (ATM) é resultado da união fibrosa e/ou óssea entre o complexo condilar da mandíbula e a superfície articular do osso temporal. Pode ser categorizada dependendo da localização, tipo de envolvimento do tecido e extensão da fusão das estruturas articulares (PURICELLI et al., 2015; EHRENFELD et al., 2021).

Uma classificação para as anquiloses de ATM as divide em duas variedades: anquilose verdadeira e pseudo-anquilose (falsa). A primeira é representada pela adesão fibrosa ou óssea entre as superfícies articulares da ATM, sendo que a segunda é representada pela limitação dos movimentos mandibulares consequente de patologia extra-articular (PEREIRA et al., 2010). A falsa anquilose (também chamada de pseudo-anquilose) ocorre quando a limitação da abertura bucal tem sua origem associada a fibrose extracapsular, processo patológico ou obstrução mecânica (MITRA, 2009).

O caso apresentado neste trabalho consiste em uma pseudo-anquilose, quando a união dos tecidos articulares é extracapsular. A causa mais comum da anquilose da ATM é o trauma, compreendendo cerca de 70 a 90% dos casos e, ainda, é mais frequente em crianças devido ao maior potencial de crescimento na região da articulação (EHRENFELD et al., 2021). Dessa forma, a abordagem cirúrgica é a única maneira de tratar um paciente com anquilose de ATM. O tratamento objetiva restaurar a mobilidade e função da mandíbula e as dimensões estéticas da face em alguns casos. Os três conceitos para reconstrução da ATM são: artroplastia sem interposição de meios funcionais, artroplastia com interposição de meios funcionais e reconstrução total, quando a ATM é substituída em sua totalidade por meio de enxerto ósseo autógeno ou prótese de ATM (BEMFICA, 2014; LANGIE, 2012; EHRENFELD et al., 2021).

Empregada desde 1978 e proposta em 1996 por Puricelli, a Artroplastia Biconvexa (ABiP) consiste em utilizar polimetilmetacrilato autopolimerizável (PMMA) para confeccionar duas superfícies convexas manipuladas durante o estágio plástico, no tempo do

ato cirúrgico, permitindo a reconstrução da ATM afetada (PURICELLI, 1996). O caráter conservador dessa técnica, onde uma restrita exérese é realizada, possibilita a redução de sequelas no pós-operatório. Além disso, por utilizar PMMA, não prevê área doadora, diminuindo a morbidade do procedimento. O emprego de PMMA entre os remanescentes ósseos também diminui a reincidência de anquilose, mantém a dimensão vertical do ramo mandibular e auxilia a projeção sagital anterior da mandíbula. Uma importante vantagem dessa técnica em comparação às demais é o seu baixo custo devido ao uso de PMMA, possibilitando o acesso ao tratamento da anquilose mandibular em muitos países para inúmeros pacientes, principalmente aqueles que dependem de sistemas de saúde (LANGIE, 2012; LANGIE et al., 2023).

Portanto, o objetivo do presente trabalho é descrever a técnica “Artroplastia Biconvexa de Puricelli” e detalhar um caso clínico retrospectivo onde este método cirúrgico foi realizado e acompanhado na Unidade de Cirurgia Buco-maxilo facial do Hospital de Clínicas De Porto Alegre (HCPA), Rio Grande do Sul, Brasil.

## **2 OBJETIVOS**

### **2.1 OBJETIVOS GERAIS**

Revisar a literatura e apresentar um caso clínico de pseudo-anquilose da articulação temporomandibular, pós trauma facial, tratado com a técnica de Artroplastia Biconvexa de Puricelli (ABiP).

### **2.2 OBJETIVOS ESPECÍFICOS**

- a) Revisar os métodos conhecidos de reabilitação da ATM nos casos de anquilose;
- b) Detalhar a técnica de Artroplastia Biconvexa de Puricelli;
- c) Relatar um caso clínico retrospectivo e os resultados e impactos do tratamento na saúde geral do paciente.

### 3 METODOLOGIA

Este trabalho é um estudo observacional e de braço único e será acompanhado de uma revisão de literatura entre os principais artigos publicados a partir do ano de 1990 nas seguintes bases de dados: Pubmed, SciELO, LILACS e Google Acadêmico. Os artigos selecionados devem conter um ou mais dos seguintes termos: artroplastia biconvexa de Puricelli, fratura facial, fratura condilar, anquilose mandibular, tratamento da anquilose mandibular. Esta revisão abordou principalmente técnicas relacionadas à reabilitação de anquilose mandibular. Além disso, monografias, dissertações e livros textos serão utilizados como fonte de informação para a construção desse trabalho.

A apresentação do relato de caso clínico foi realizada seguindo a Resolução 466/2012 e a Carta Circular nº 166 para Relato de Caso 2018, pela acadêmica Chayenne Isabelle Cezimbra Weppo sob orientação do Prof. Dr. Angelo Luiz Freddo. O caso clínico em questão, do paciente L. K., foi acompanhado nos ambulatórios da Unidade de Cirurgia Buco-maxilo Facial do Hospital de Clínicas de Porto Alegre (HCPA) no período de junho de 2022 até junho de 2023. Refere-se ao caso de um homem de 44 anos vítima de acidente de moto ocorrido em 2019, o qual deixou sequelas de dor e trismo. Para a realização da pesquisa atual, os presentes autores analisaram o prontuário e exames de imagem do paciente no sistema AGHUse (Aplicativo de Gestão Hospitalar) do hospital supracitado e participaram da cirurgia no Bloco Cirúrgico Ambulatorial do HCPA. O paciente foi convidado a assinar o Termo de Consentimento Livre e Esclarecido presente neste trabalho (APÊNDICE A).

## 4 REVISÃO DE LITERATURA

### 4.1 FRATURAS CONDILARES E ANQUILOSE DA ARTICULAÇÃO TEMPOROMANDIBULAR

A complexidade anatômica da articulação temporomandibular (ATM) é no mínimo notável. No plano axial, o côndilo mandibular apresenta formato elíptico e tem em média 20 milímetros (mm) de largura e 10 mm de comprimento. Nesse mesmo plano, a fossa glenóide mede, respectivamente, 23 e 15 mm de largura e comprimento. Sendo assim, concluímos que o espaço disponível para que o complexo condilar realize os movimentos de rotação e translação com a fossa glenóide, por intermédio do disco articular, é bem limitado. Dessa forma, podemos perceber que mínimas interferências na sua anatomia, como por exemplo fraturas, podem alterar significativamente o seu funcionamento normal. Além disso, o côndilo mandibular é dividido em três zonas anatômicas cirurgicamente importantes: cabeça condilar, pescoço do côndilo e subcôndilo (região abaixo do pescoço do côndilo) (EHRENFELD et al., 2021).

A principal causa das fraturas mandibulares são os acidentes automobilísticos, podendo causar fraturas condilares bilaterais, em razão da zona de impacto e zona de explosão, sendo a primeira a região de sínfise, e a segunda, os côndilos. Esse tipo de fratura, no entanto, pode acometer crianças com impactos menos graves, como um simples golpe no queixo, devido a maior elasticidade óssea na fase infantil (MITRA, 2009). Uma consideração importante relacionada ao trauma diz respeito à posição dentária. Se o indivíduo estiver em máxima intercuspidação habitual, essa posição funcionará como um fator de proteção a fim de dissipar a força do impacto. Por outro lado, se a pessoa estiver de boca aberta, a força é transmitida diretamente aos côndilos, aumentando as chances de resultar em fratura condilar bilateral (TANAS, 2017).

A classificação das fraturas condilares é bastante extensa, devido às inúmeras posições que o fragmento ósseo pode assumir e as diferentes regiões que a fratura pode envolver. De maneira geral, visando a mandíbula por completo, a fratura pode ser uni ou bilateral, intra ou extracapsular e o fragmento condilar, quando houver, pode ou não ser deslocado. Fraturas que ocorrem na cabeça condilar são intracapsulares, elas podem ser do tipo fratura vertical, fratura por compressão ou fratura cominutiva (quando o osso se quebra em mais de dois fragmentos). Fraturas que acometem o pescoço do côndilo ocorrem imediatamente abaixo da cabeça condilar, normalmente mantendo a integridade desta. Fraturas subcondilares são menos

comuns e sua linha de fratura normalmente é mais extensa, devido à maior espessura óssea. Quanto à classificação relacionada ao deslocamento do fragmento condilar, esta pode ser lateral, medial, posterior ou anterior em relação à mandíbula, e deslocado ou não deslocado em relação à fossa glenóide. Em alguns casos, o fragmento condilar pode se deslocar totalmente para fora da fossa glenóide e da cápsula articular, se sobrepondo à porção mandibular a qual estava unido anteriormente, podendo estar sobreposto mais frequentemente lateral ou medialmente, e, raramente, anterior ou posteriormente (MITRA, 2009; TANAS, 2017; ARAÚJO; BRAGA; FERREIRA, 2013).

Fraturas mandibulares quando não tratadas, podem evoluir para uma anquilose de ATM, que consiste na união fibrosa e/ou óssea entre o complexo condilar da mandíbula e a superfície articular do osso temporal. Pode ser categorizada dependendo da localização, tipo de envolvimento do tecido e extensão da fusão das estruturas articulares. A restrição do movimento de abertura mandibular causada pela anquilose pode causar incapacidades significativas para o paciente acometido. As adversidades variam desde problemas diários como limitação mastigatória até implicações graves como impossibilidade de obter uma via aérea para ventilação em possíveis emergências médicas (PURICELLI et al., 2015; EHRENFELD et al., 2021). A anquilose mandibular pode ser classificada como falsa ou verdadeira, intra ou extracapsular, fibrosa ou óssea, uni ou bilateral e parcial ou completa (MITRA, 2009).

A falsa anquilose (também chamada de pseudo-anquilose) ocorre quando a limitação da abertura bucal tem sua origem associada a fibrose extracapsular, processo patológico ou obstrução mecânica. Pela classificação de Miller, as causas da falsa anquilose podem ser de origem miogênica, neurogênica, psicogênica, por impacto ósseo, tecido cicatricial fibroso, fibrose submucosa e presença de lesão tumoral. Por outro lado, a anquilose verdadeira ocorre quando a restrição de movimento se dá por alguma causa intracapsular, ou seja, há união das superfícies articulares por fibrose, fibro-óssea ou óssea (MITRA, 2009).

A anquilose mandibular é mais frequente em crianças, visto que estas têm maior potencial de crescimento na região da ATM que pode causar formação óssea excessiva associada a traumas. O tipo de fratura condilar mais propenso a causar anquilose nesses casos é a fratura da cabeça do côndilo, uma vez que o côndilo imaturo é altamente vascularizado e tende a se espalhar para o espaço intracapsular após uma lesão traumática. Dessa maneira, a hemartrose que ocorre irá conter múltiplos fragmentos ósseos cominutivos com alto potencial osteogênico. Casos de anquilose em crianças devem ter atenção redobrada pois elas podem

resultar em alteração significativa no desenvolvimento mandibular do paciente, causando assimetria facial (EHRENFELD et al., 2021).

#### 4.2 ARTROPLASTIA BICONVEXA DE PURICELLI

Em 1942 foi publicado por Foged o primeiro estudo envolvendo artroplastia por interposição de material aloplástico. Na sequência, em 1948, Maurel publicou o primeiro uso de metilmetacrilato para a confecção de próteses de ATM, seguido por Terracol e Houpert em 1949. Foi então em 1978 que Edela Puricelli iniciou o emprego da técnica Artroplastia Biconvexa de Puricelli (ABiP), posteriormente proposta em 1996, que consiste na utilização de polimetilmetacrilato autopolimerizável (PMMA) para confeccionar duas superfícies convexas manipuladas durante o estágio plástico, no tempo do ato cirúrgico, permitindo a reconstrução da ATM afetada (PURICELLI, 1996; LANGIE, 2012).

Segundo Puricelli (2022), a falha das próteses convencionais pode estar relacionada às falhas na reprodução das estruturas anatômicas da ATM, de maneira que o formato côncavo (fossa glenóide) e convexo (côndilo mandibular) causa uma concentração de forças na região anterossuperior. Dessa maneira, formas alternativas de dispositivos protéticos, com o formato biconvexo, podem ser essenciais para dissipar as forças vetoriais exercidas pelos músculos mastigatórios. Foi pensando nisso que a autora propôs a ABiP de modo que o uso de duas superfícies aloplásticas, convexas, justapostas e articuladas realizem um contato de trabalho mínimo entre os componentes da nova articulação, com o propósito de reduzir o atrito. Puricelli também aponta que os procedimentos ideais para artroplastias da ATM devem ser confiáveis e diretos, com resistência mecânica imediata, longa vida funcional e fixação estável das estruturas ósseas remanescentes (PURICELLI, 2022).

A presente técnica também está indicada para pacientes a partir dos dez anos de idade, pois favorece o crescimento compensatório da região da ATM e das estruturas craniofaciais (LANGIE, 2012). Isso ocorre devido à mudança na anatomia da ATM original para a conformação biconvexa após o procedimento, alterando o vetor de força gerado durante os movimentos cotidianos. Conseqüentemente, as forças vetoriais produzidas pelos músculos mastigatórios formam um componente póstero-superior gerando uma estimulação na direção da base do crânio (PURICELLI et al., 2015).

Portanto, dentre as vantagens desta técnica, destacam-se: progressivo aumento da mobilidade mandibular, manutenção na altura vertical do ramo mandibular, menor morbidade cirúrgica por ausência de área doadora, estímulo ao crescimento craniofacial em esqueletos



imaturos, ausência de necessidade de bloqueio intermaxilar pós-cirúrgico, possibilidade de indicação bilateral e baixo custo devido a utilização de PMMA (LANGIE, 2012).

#### 4.3 TRATAMENTOS ALTERNATIVOS PARA ANQUILOSE MANDIBULAR

O diagnóstico correto da anquilose mandibular é um dos pontos mais importantes no tratamento dessa condição. Para chegarmos até o diagnóstico final é necessária uma análise detalhada do exame clínico associado com exames de imagem, sendo a tomografia computadorizada o padrão ouro para essa finalidade (MOVAHED, MERCURI, 2015; EHRENFELD et al., 2021).

Para Puricelli e colaboradores (2015), embora existam diversas técnicas recomendadas para o tratamento cirúrgico da ATM, não há um consenso em relação às suas indicações. Dentre os métodos conhecidos, todos se encaixam em um dos três grandes grupos de reabilitação da ATM: artroplastia sem interposição de meios funcionais, artroplastia com interposição de meios funcionais e reconstrução total (LANGIE, 2012). Além disso, independente da técnica a ser utilizada, a literatura aponta que a recorrência da anquilose mandibular é a complicação mais frequente dos insucessos dos tratamentos cirúrgicos da ATM, abrangendo até 37% dos casos. Esse tipo de intercorrência normalmente ocorre em pacientes que não aderem adequadamente à reabilitação recomendada, surgindo nos primeiros 6 meses pós-operatórios (BENATEAU et al., 2016).

##### 4.3.1 Prótese de ATM

A ATM é uma articulação gínglimo sinovial bilateral, que consiste em “articulação anatômica onde um elemento tem um movimento axial ou de dobradiça e o outro elemento um movimento de deslizamento simples”, que é dividida em dois compartimentos (superior e inferior). O compartimento superior é responsável pela translação e o espaço articular inferior pelos movimentos de rotação. O movimento de rotação ocorre quando o côndilo gira em torno de um eixo fixo, sem se deslocar da fossa glenóide, isso acontece no início da abertura bucal, por exemplo. Por outro lado, o movimento de translação é quando o côndilo se move para fora da fossa glenóide, onde se relaciona através do disco articular com a eminência temporal, como ocorre em abertura bucal máxima. Na maioria dos casos, após a substituição total da ATM natural por uma prótese, existe apenas um único espaço onde apenas movimentos rotacionais puros são possíveis. Isso ocorre devido à geometria das superfícies de apoio dos componentes do dispositivo e à perda das estruturas responsáveis pelos movimentos normais

da ATM humana, ou seja, os componentes ósseos e os tecidos moles envolvidos na região (YADAV et al., 2021; CAMACHO, MULLER, MARTINEZ, 2014).

Quando há a necessidade de substituição da ATM, as técnicas de reconstrução das estruturas anatômicas podem incluir apenas o côndilo, apenas a fossa articular ou combiná-los em uma prótese total. Tanto a segurança quanto a eficácia são exigidas de um material para ser biocompatível. Juntamente com sua biocompatibilidade, o material deve ser capaz de suportar a carga funcional da ATM e deve ser estável no local implantado. Dentre os materiais disponíveis atualmente para a confecção de uma prótese de ATM estão ligas de cromo (Cr) e cobalto (Co), titânio e polietileno de peso molecular ultra-alto. Outra opção é o uso do cimento ósseo de polimetilmetacrilato (PMMA), que é utilizado na medicina para procedimentos como fixação protética de quadril e cranioplastia (YADAV et al., 2021; PURICELLI, 2022).

A reabilitação da ATM com próteses deve ser bem avaliada nos casos de extremos de idade. Esse tipo de procedimento não está indicado para crianças, devido ao impedimento do desenvolvimento craniofacial, causando assimetrias. No caso de pacientes idosos, especialmente aqueles com a fossa articular desgastada, a prótese deve ser bicompartimental, com a finalidade de eliminar o risco de penetração intracraniana da peça protética no caso de prótese apenas de côndilo (BENATEAU et al., 2016).

#### *4.3.1.1 Prótese de ATM do tipo estoque*

Próteses da articulação temporomandibular de estoque podem ser definidas como um produto pronto para uso que é produzido em massa e está disponível em vários tamanhos genéricos (normalmente pequeno, médio e grande) com o melhor ajuste determinado no momento da cirurgia (KANATSIOS, THOMAS, TOCACIU, 2022). Gerbino e colaboradores (2017), apontam melhora nos movimentos mandibulares e aumento da abertura incisal máxima, além de permitir aos pacientes ingestão de alimentos consistentes e proporcionar redução significativa da dor presente anteriormente após o procedimento.

#### *4.3.1.2 Prótese de ATM do tipo customizada*

Esse tipo de prótese é desenhada sob medida para cada paciente, permitindo grande precisão no posicionamento da peça protética. O processo de fabricação se inicia quando o cirurgião recebe um modelo estereolítico (protótipo realizado a partir de uma tomografia computadorizada) no qual a cirurgia no modelo é realizada, de acordo com o planejamento cirúrgico virtual prévio. Na sequência, o modelo é enviado ao fabricante para a fabricação da

peça, e retorna para o cirurgião apresentando ajuste perfeito ao modelo. Entretanto, para garantir um ajuste semelhante no intra-operatório, a cirurgia realizada no modelo deve ser reproduzida com máxima precisão possível, a fim de evitar inúmeros ajustes no momento da instalação da prótese (ABRAMOWICZ et al., 2012; BENATEAU et al., 2016).

Dentre as principais vantagens desse tipo de prótese estão a alta precisão da peça e a ausência de morbidade de local doador, além de reduzir o tempo operatório. Porém, diversos autores apontam como principal desvantagem o alto custo envolvendo a produção de uma prótese personalizada. O sistema de prótese TMJ Concepts foi o primeiro a ser comercializado e aprovado pela FDA (Food and Drug Administration) como prótese customizada em 1990 (Estados Unidos da América), sendo o sistema mais popular do mundo, porém, restringindo severamente sua utilização em países estrangeiros. Além de ser um dispositivo de altíssimo custo, decorrente da tarifação e exclusão nos seguros de saúde, os estudos ainda apontam como desvantagem o desconhecimento da expectativa de vida desses dispositivos (CHEN, et al., 2020; FARZAD, 2016; ZANAKIS, et al., 2009).

#### *4.3.1.3 Prótese de estoque X prótese customizada*

Em 2022, Kanatsios, Thomas e Tocaciu publicaram o maior estudo já realizado demonstrando uma comparação direta entre próteses de estoque e customizadas, envolvendo um total de 139 próteses em 117 pacientes. Os autores relataram que o aumento na abertura incisal máxima foi estatisticamente maior no grupo customizado. Além disso, esse grupo também apresentou menos complicações relacionadas ao nervo facial, provavelmente devido à menor necessidade de osteotomias em virtude da personalização da peça, o que diminui o tempo operatório e evita a ampla exposição da ferida cirúrgica (KANATSIOS, THOMAS, TOCACIU, 2022).

No geral, próteses de ATM são tratamentos caros, porém, as próteses de estoque são mais baratas que as customizadas e possuem disponibilidade imediata. Esse tipo de dispositivo padrão funciona bem na maioria dos casos de pacientes com a anatomia da ATM normal, porém, quando a anatomia é significativamente distorcida (independente do motivo), próteses customizadas atuam melhor pois podem ser fabricadas de acordo com a anatomia em questão, apresentando melhor resultado devido a adaptação precisa desse tipo de prótese. Por fim, os autores apontam que com a evolução da tecnologia 3D, as próteses customizadas estão se tornando menos caras e rápidas de produzir, de modo que futuramente esse tipo de prótese pode se sobrepor aos modelos de estoque e se tornar a técnica de primeira escolha dentre os

cirurgias bucomaxilofaciais para substituição da ATM (KANATSIOS, THOMAS, TOCACIU, 2022).

#### 4.3.2 Condilectomia

A condilectomia consiste na excisão no côndilo mandibular, e geralmente é acompanhada de coronoidectomia. O procedimento normalmente é realizado através de uma incisão pré-auricular e a osteotomia é realizada no pescoço do côndilo. Apesar de ser um procedimento relativamente simples, nem sempre é a melhor opção pois a chance de ocorrer a recidiva da anquilose é alta. Essa técnica exige fisioterapia rigorosa, entretanto, nos casos de anquilose em paciente infantil, é difícil obter a colaboração necessária para os exercícios propostos na reabilitação, visto que essa pode demandar até um ano e, além disso, na maioria dos casos é dolorosa (MITRA, 2009)

A complicação mais comum associada a essa técnica é a lesão do nervo facial durante a dissecação dos tecidos. Lesões definitivas são raras, mas a parestesia facial superior transitória pode ocorrer com frequência nesse tipo de procedimento, estando relacionada à tração nos tecidos moles em busca do acesso à articulação (FERRI et al., 2016).

#### 4.3.3 Coronoidectomia

A coronoidectomia consiste na excisão do processo coronóide da mandíbula e é mais utilizada em casos de hiperplasia bilateral dos coronóides, mas pode ser aplicada em casos de trismo com outras etiologias, além de ser combinada com condilectomias. Esse procedimento pode ser realizado de duas maneiras, sendo a primeira por via extrabucal, através do acesso direto pela ATM, e a segunda por via intrabucal, utilizando uma abordagem ao longo da borda anterior do ramo ascendente mandibular. A técnica via extrabucal facilita o procedimento devido a maior visibilidade, contudo, a via intrabucal normalmente é a de escolha, pois permite a preservação de estruturas nobres, ausência de cicatriz em face e menor morbidade pós-operatória. Vale lembrar que, nos casos onde a coronoidectomia é associada a outro procedimento que já irá expor o coronóide, a excisão pode ser feita de modo extrabucal, utilizando o acesso já realizado (BENATEAU et al., 2016; KLABUNDE, et al., 2018).

#### 4.3.4 Interposição de retalho temporal

Empregada para tratamento da anquilose mandibular desde 1912, esta técnica utiliza como material de interposição um retalho pediculado de fáscia temporal profunda baseado no ramo temporal médio da artéria temporal superficial. O procedimento cirúrgico é feito por

acesso extraoral pré-auricular, de maneira que após a exposição da articulação, a massa anquilótica deve ser ressecada, deixando uma lacuna de 8 a 10mm, para que o retalho fique adequadamente acomodado. No caso de pacientes que já passaram por alguma reconstrução de ATM e sofreram recidiva, além da porção anquilosada da articulação, a prótese presente no sítio também deverá ser removida junto com todo o tecido de granulação, se presente. Na sequência, a coronoidectomia ipsilateral deve ser realizada. Após, a abertura bucal é testada (sem uso de força) e, caso não atinja o mínimo desejado de 35mm, a coronoidectomia contralateral deverá ser realizada por acesso intraoral. (KABAN, PERROTT, FISCHER, 1990; POGREL, KABAN, 1990; RAJUKAR et al., 2017).

O retalho é delineado com marcador cutâneo e tem o formato de um dedo, conforme a literatura. O comprimento e a espessura do retalho são ditados pela necessidade do espaço articular, podendo incluir apenas fásia ou fásia e músculo temporal, de modo que é necessário um mínimo de 4mm de espessura para suportar a função do côndilo e manter a viabilidade vascular do retalho. Após a dissecação do retalho, que tem a base acima do arco zigomático, ele é girado e posicionado entre o arco zigomático e o coto do ramo mandibular, sendo suturado medialmente, anteriormente e posteriormente com pontos isolados. Em alguns casos, é necessário que o arco zigomático seja reduzido em espessura para permitir que a rotação do retalho não produza um contorno excessivo. Ao final, a hemostasia na área doadora pode ser obtida com eletrocautério, e a instalação de um dreno na ferida operatória está indicada por um período de 24 a 48 horas (KABAN, PERROTT, FISCHER, 1990; POGREL, KABAN, 1990; RAJUKAR et al., 2017).

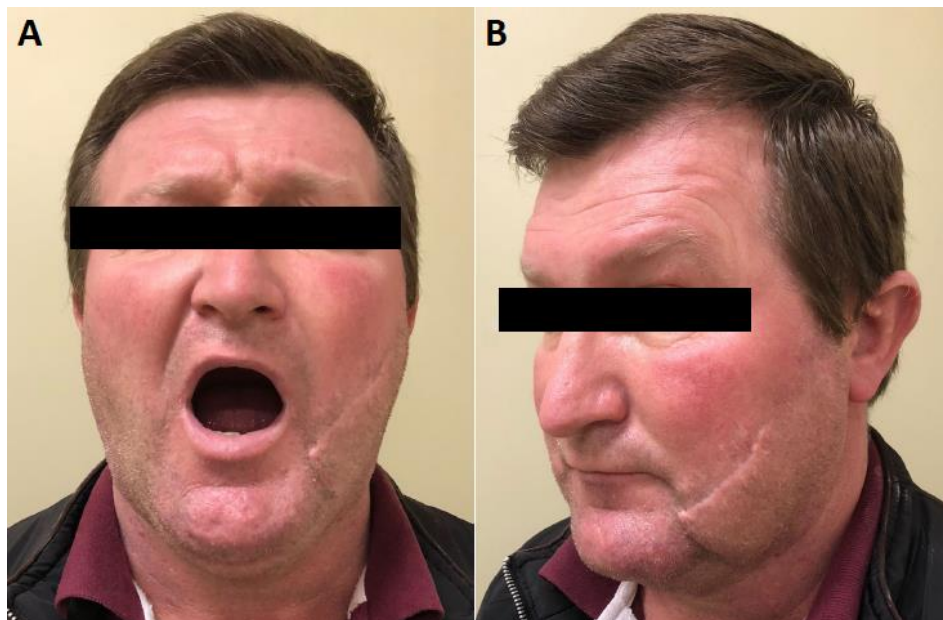## 5 CASO CLÍNICO

### 5.1 RELATO DO CASO

Paciente L. K., 44 anos, sexo masculino, compareceu Ambulatório da Unidade de CTMBF do HCPA no dia 14 de dezembro de 2020 para sua primeira consulta, encaminhado pelo Hospital Cristo Redentor pela observação de necessidade de prótese de ATM. Negava qualquer histórico familiar de saúde, problemas sistêmicos, alergias, hábitos e cirurgias prévias.

A queixa apresentada pelo paciente foi “*Dores na ATM bilateral e estalidos na ATM esquerda por sequela de acidente de moto. Relata abertura bucal limitada após o acidente.*”. O acidente ocorreu em 26 de dezembro de 2019, envolvendo uma moto e um caminhão e o paciente relata que desde esta data só consegue se alimentar com alimentos pastosos. No hospital de origem já havia realizado ressonância magnética e tomografia computadorizada.

Ao exame clínico, foram observados estalidos em região de ATM esquerda, abertura bucal limitada, cicatriz em face (figura 1 A e B) e ausência dos elementos dentários 14, 15, 16, 26, 36, 38 e 46. Após discussão do caso, foi solicitada nova tomografia computadorizada para decisão da conduta a ser tomada.

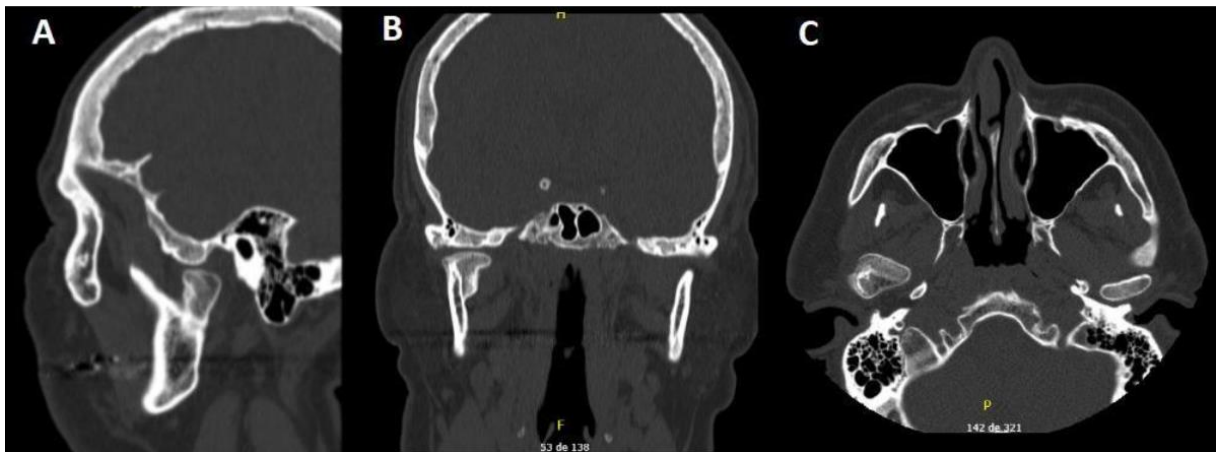


Fonte: Autores

Figura 1: aspecto clínico pré-operatório: abertura bucal limitada (A) e cicatriz em face (B)

No mês seguinte à primeira consulta, a equipe analisou a tomografia solicitada (figura 2), cujo laudo apresentou a seguinte interpretação: *alterações morfológicas com deformidade do ramo e côndilo mandibulares à direita, com irregularidades corticais e achatamento da convexidade condilar. O côndilo mandibular direito está posicionado principalmente sob a eminência temporal. (...) ATM esquerda sem alterações morfológicas ou funcionais. É possível visualizar a posição do côndilo direito na reconstrução 3D obtida da tomografia realizada (figura 3A). Diante disso, foi avaliada a possibilidade de tratamento com prótese de ATM, condilectomia ou ABiP na articulação direita e possivelmente uma artrocentese com viscosuplementação na articulação esquerda devido aos estalidos apresentados. Essa tomada de decisão, em casos complexos, não é fácil e inúmeras variáveis devem ser pormenorizadas, bem como custos cirúrgicos e anseios do paciente.*

Para alívio da dor a curto prazo, foi prescrito para o paciente paracetamol para uso nos casos de dor leve e moderada e paracetamol associado à codeína para caso de dores fortes. Além disso, foi realizado o encaminhamento direcionado à Unidade Básica de Saúde (UBS) de referência do paciente para realização de sessões de fisioterapia para as queixas de abertura bucal limitada. Por tratar-se de um caso cirúrgico sob anestesia geral, o paciente foi colocado na fila de espera do bloco cirúrgico do HCPA em janeiro de 2021 e o caso foi sendo acompanhado e planejado durante as consultas de ambulatório com a equipe assistente.

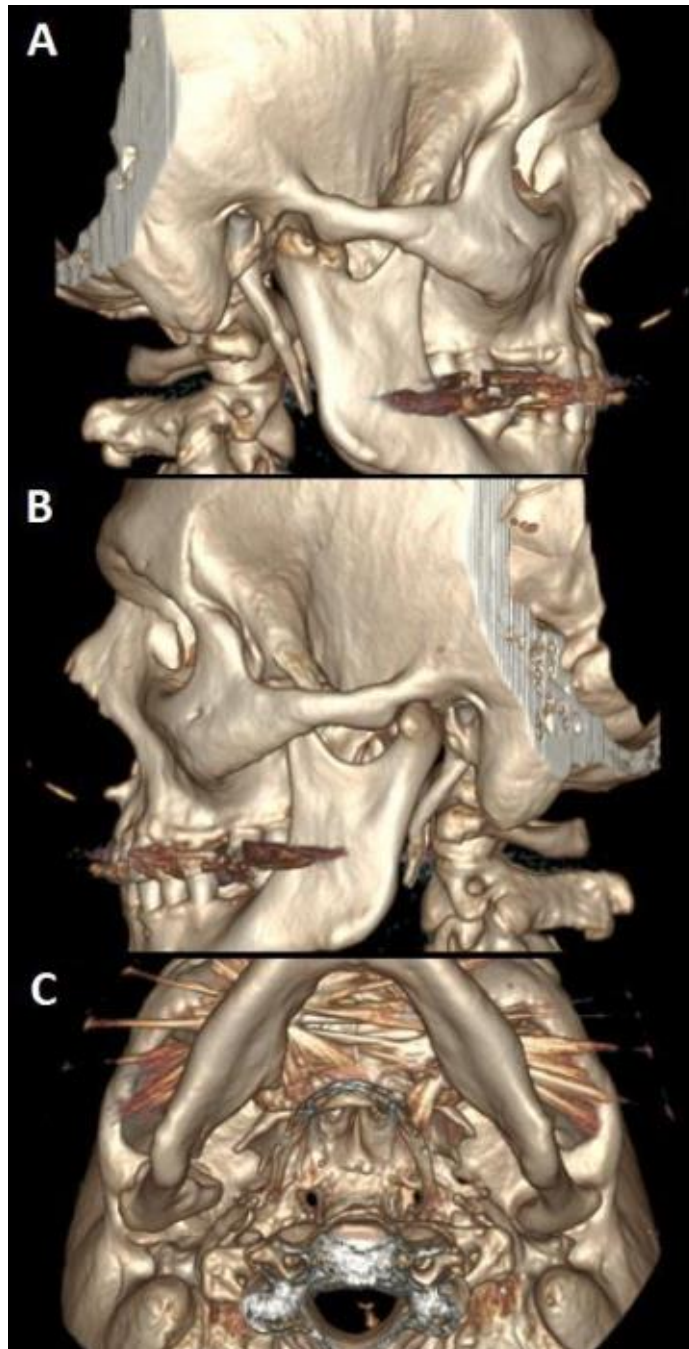


**Fonte:** Autores

**Figura 2:** tomografia computadorizada Fan Beam: vista sagital (A), coronal (B) e axial (C) da ATM direita no pré-operatório

Durante o acompanhamento, o paciente relatou uso dos medicamentos Quetiapina, Alprazolam, Sinvastatina e também complexo B. Além disso, informou que não conseguiu realizar as fisioterapias solicitadas pela equipe através de carta à UBS, porém iniciou

tratamento odontológico. Entretanto, o tratamento que teve por objetivo a troca de algumas restaurações, piorou o seu quadro de dor na região das ATMs, além de dor à palpação nos músculos da mastigação, devido ao tempo elevado com a boca aberta para os procedimentos clínicos. O dentista clínico responsável informou que o tratamento reabilitador com implantes só poderia ser realizado após a cirurgia de ATM, devido a limitação de abertura bucal que impede a instrumentação necessária.



Fonte: Autores

**Figura 3:** reconstrução 3D da tomografia computadorizada Fan Beam pré-operatória com visão do crânio lado direito (A), esquerdo (B) e axial (C)



Após discussão do caso em equipe, o paciente foi informado que a melhor alternativa cirúrgica para o seu caso seria uma prótese de ATM, a qual deveria ser solicitada liberação pelo SUS (Sistema Único de Saúde). Em caso de negativa da liberação, o procedimento a ser realizado seria uma Artroplastia Biconvexa de Puricelli (ABiP). Além disso, foi solicitada a realização de uma ressonância magnética para avaliação das ATMs bem como os tecidos moles envolvidos. Nova carta solicitando tratamento fisioterápico foi enviada à UBS.

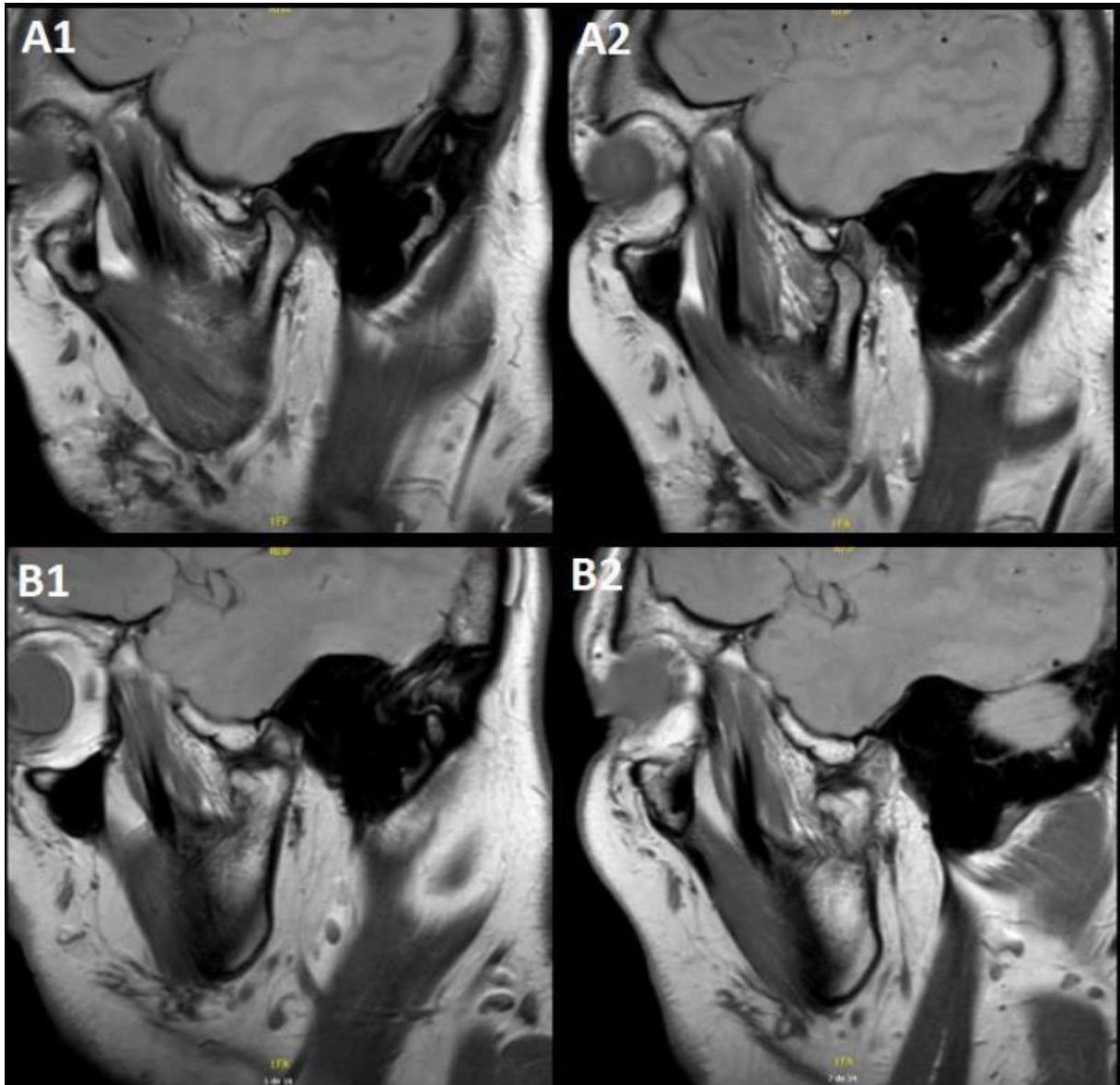O pedido de liberação da prótese de ATM foi negado, direcionando a conduta operatória para realização de ABiP. Com o paciente ainda na fila do bloco cirúrgico e aguardando ressonância magnética, foi solicitada uma avaliação pré-anestésica para liberação do procedimento. O paciente foi classificado como classe IV na Escala de Mallampati (quando o palato mole não é totalmente visível) e com abertura bucal limitada, se caracterizando como paciente com via aérea possivelmente difícil. Porém, foi liberado pela equipe anestésica para o procedimento proposto.

O paciente continuou referindo dor durante as consultas de ambulatório, além de apresentar deflexão na abertura bucal para a direita. Para fins de complementar o controle da dor a curto prazo, foram prescritos os medicamentos Toragesic, Ciclobenzaprina e Dipirona. Além disso, o paciente foi orientado a realizar terapia com calor úmido e procurar atendimento odontológico para confecção de uma placa miorelaxante.

Após um ano e três meses da primeira consulta do paciente no HCPA, foi estabelecido o planejamento cirúrgico. O plano consistia em realização de ABiP em ATM direita e artrocentese ou discopexia em ATM esquerda (dependendo do resultado da ressonância magnética solicitada). Além disso, também foi decidido que a cicatriz na face do paciente (resultante do acidente sofrido) seria melhorada pela equipe de cirurgia plástica no mesmo ato cirúrgico, após realização de interconsulta para avaliação. Após explicação detalhada do plano cirúrgico para o paciente, foram solicitados exames laboratoriais pré-operatórios.

Com a liberação da ressonância magnética, realizada em abril de 2022, o seguinte laudo foi analisado pela equipe: *observam-se alterações morfológicas no côndilo mandibular direito, com característica pós-traumática, existindo importante deformidade condilar, com proeminência da superfície posterior e superior e alargamento difuso do côndilo. (...) alterações de aspecto pós-traumático na eminência temporal direita, com alteração do espaço articular temporomandibular. (...) Na sequência realizada com a boca aberta, identifica-se redução da mobilidade do côndilo mandibular, bem como do disco articular, observando-se*

*indefinição das fibras laminares.* Diante do laudo e das considerações na discussão da equipe, foi decidida pela realização de artrocentese na ATM esquerda. É possível visualizar na figura 4 os aspectos das ATMs em sequência com boca aberta e boca fechada, demonstrando a redução da mobilidade condilar.



**Fonte:** Autores

**Figura 4:** vista sagital da ressonância magnética ATM esquerda boca fechada (A1) e boca aberta (A2) e ATM direita boca fechada (B1) e boca aberta (B2)

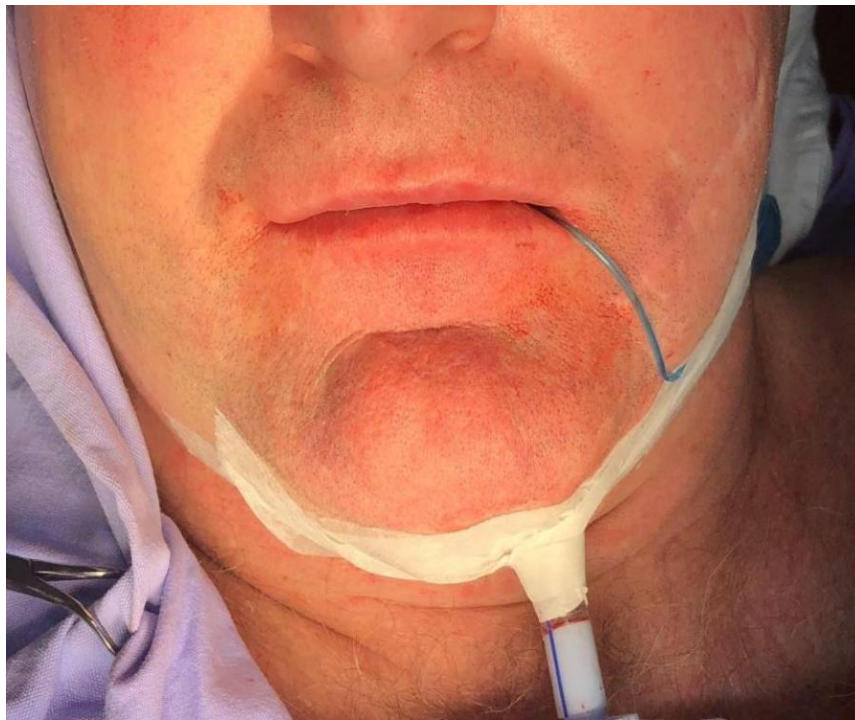Os exames laboratoriais solicitados apresentaram resultados alterados para a série branca, manifestando leucocitose e restos celulares. A cirurgia estava prevista para abril de 2022, porém, devido a condições de saúde do paciente (suspeita de covid-19), foi adiada. Após normalização no quadro de saúde geral do paciente, o hemograma pré-operatório foi repetido

devido a alteração demonstrada no primeiro exame, e, novamente, apresentou leucocitose e restos celulares, além de linfócitos atípicos. Diante do exposto, o paciente foi encaminhado para interconsulta para medicina pré-operatória, para análise de sua aptidão em realizar a cirurgia proposta. Para caso de liberação do paciente pela equipe médica, foi deixada em posse do paciente uma carta destinada ao dentista clínico solicitando a instalação de aparelho ortodôntico com seteiras, a fim de possibilitar a fixação intermaxilar no intra-operatório.

O paciente foi liberado pelo Serviço de Anestesia e Medicina Perioperatória do HCPA após a análise completa dos seus exames laboratoriais e as condições das células brancas. À vista disso, a cirurgia foi realizada no bloco cirúrgico do hospital no dia 23 de junho de 2023.

## 5.2 TÉCNICA CIRÚRGICA

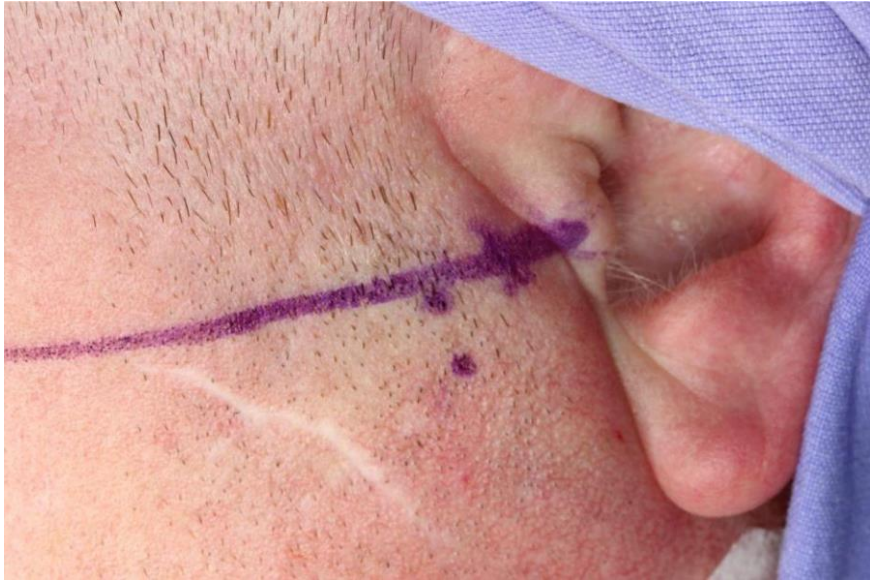O procedimento iniciou-se com a anestesia geral. Houve 3 tentativas de realizar a intubação via nasal, porém, sem sucesso, mesmo após utilização do fibrobronoscópio. A equipe de anestesistas realizou a anestesia geral com intubação oral e foi realizado um acesso cirúrgico em região submandibular, com comunicação intraoral para a passagem do tubo e realização da técnica de derivação submandibular da intubação (figura 5) com o objetivo de liberar a oclusão durante o procedimento cirúrgico, devido a necessidade de bloqueio intermaxilar.



**Fonte:** Autores

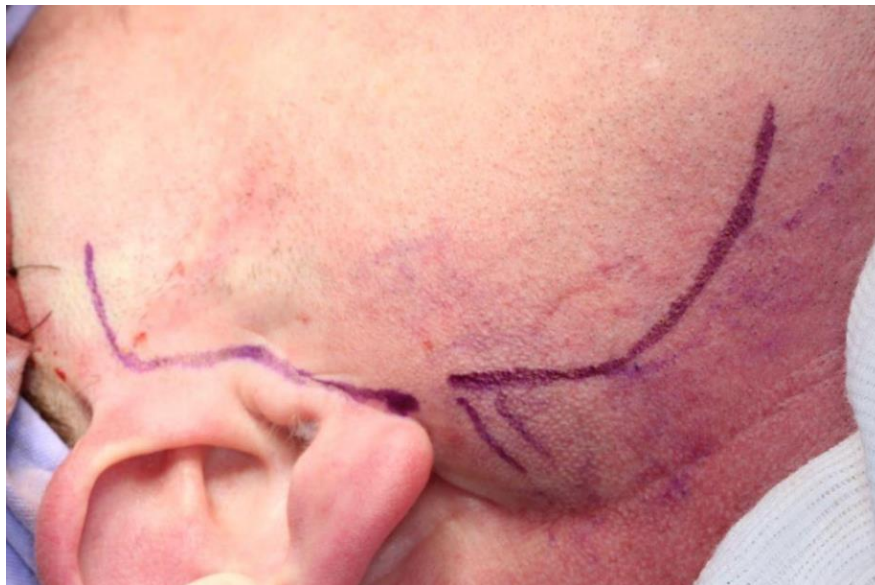**Figura 5:** intubação oral com derivação submandibular

Na sequência, foi realizada a demarcação com caneta dermatográfica das perfurações para artrocentese em lado esquerdo (Técnica de Nitzan - figura 6) (NITZAN; DOLWICK; MARTINEZ, 1991). Realizou-se a introdução das duas agulhas na cavidade articular, lavagem com ringer com lactato (180mL) e injeção intra-articular de 2ml de dexametasona 10mg/4ml. Terminado o procedimento no lado esquerdo, a equipe demarcou a incisão pré-auricular no lado direito (figura 7).



**Fonte:** Autores

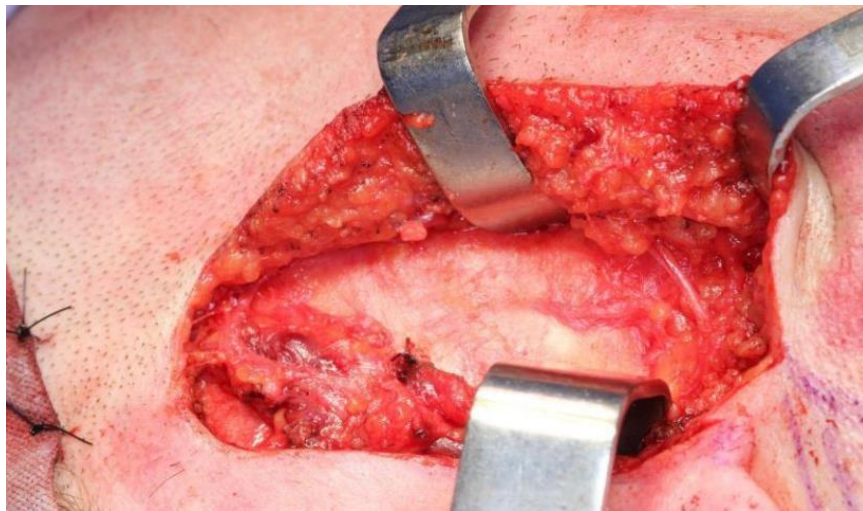
**Figura 6:** demarcação das perfusões para artrocentese – lado esquerdo



**Fonte:** Autores

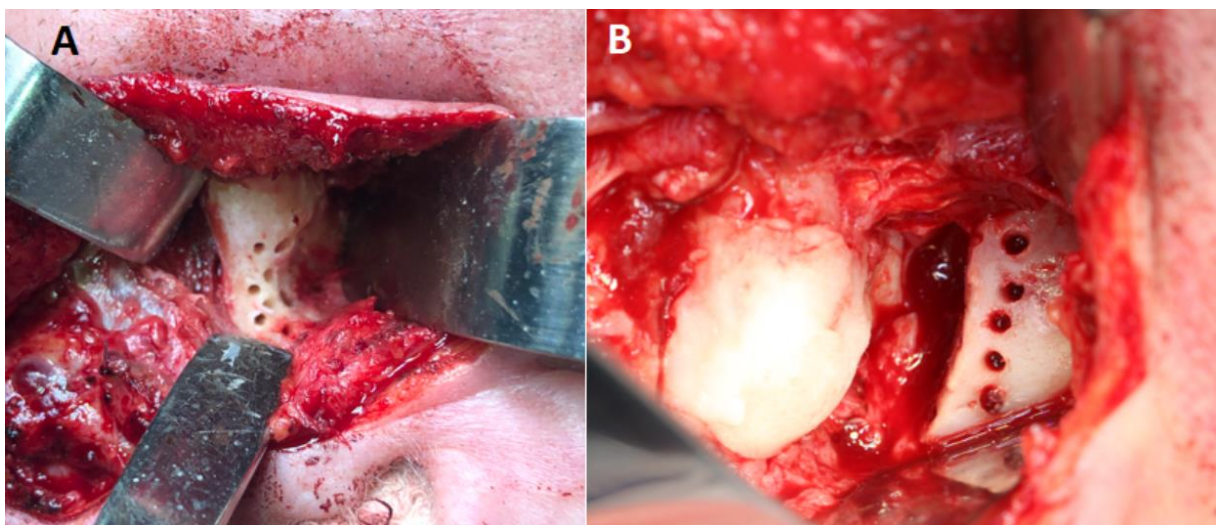
**Figura 7:** demarcação da incisão para ABiP – lado direito

Iniciou-se no lado direito a incisão pré-auricular com extensão de AL-Kayat (AL-KAUAT; BRAMLEY, 1979) e divulsão por planos até a fáscia temporal profunda (figura 8). Foi realizada infiltração com bupivacaína 0,5% e adrenalina 0,2% na cápsula articular e incisão e divulsão desta. Após, procedeu-se a condilectomia baixa do côndilo mandibular com microserra recíprocante, seguida da remoção da porção do côndilo e realização de perfurações com broca esférica número 4 na região da fossa articular no osso temporal (figura 9A) e do côndilo remanescente (figura 9B). Na figura 9B já é possível observar a fossa articular reconstruída no formato convexo.



**Fonte:** Autores

**Figura 8:** fásia temporal profunda

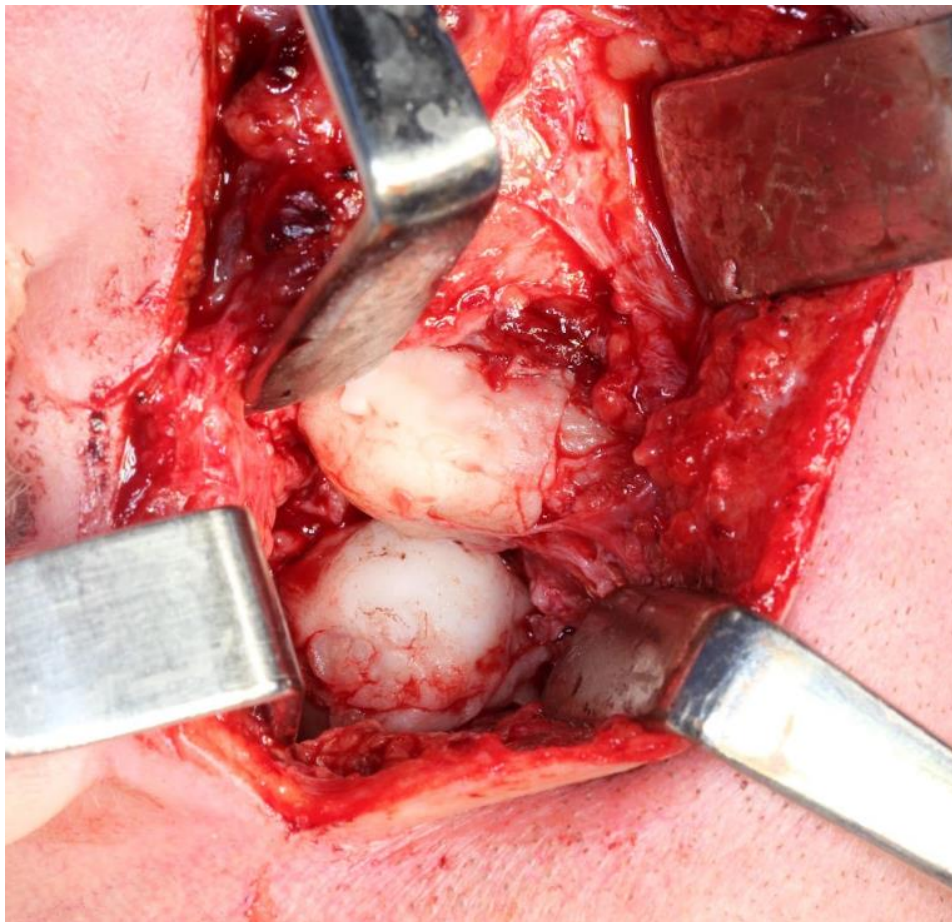


**Fonte:** Autores

**Figura 9:** perfurações na região da fossa articular (A) e no côndilo remanescente (B)

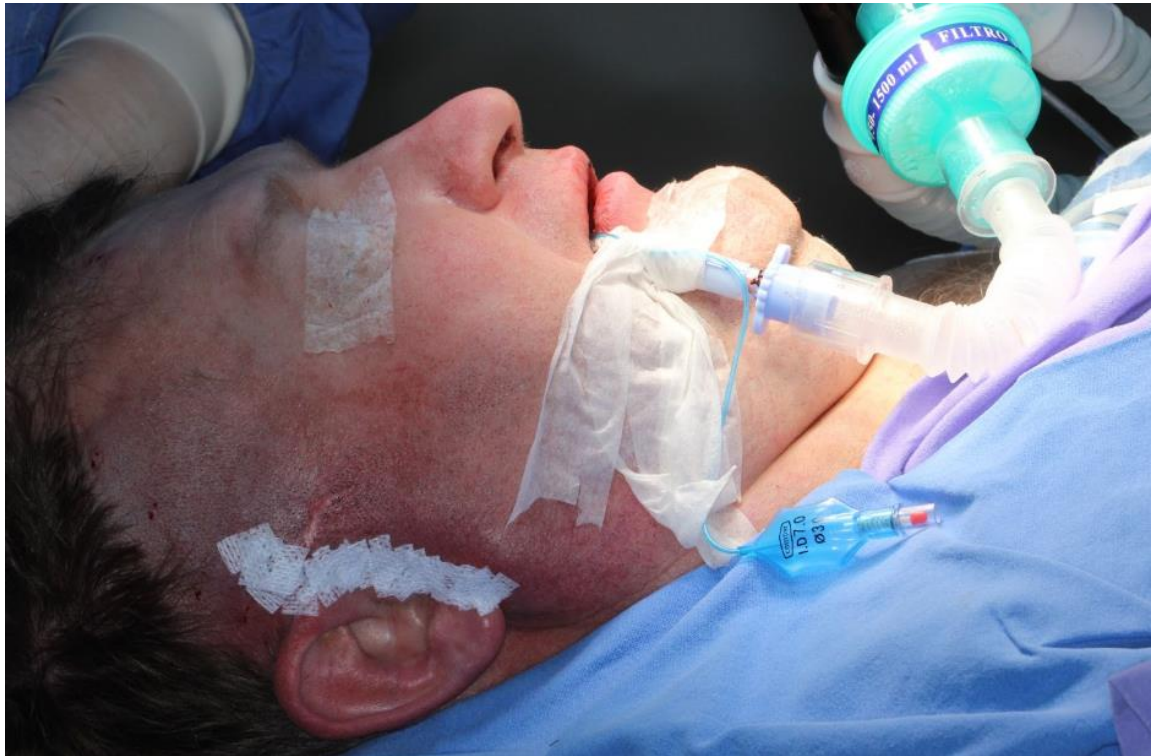Após as perfurações, realizou-se o bloqueio intermaxilar com elásticos para manutenção da oclusão. O procedimento seguiu-se com a realização da reconstrução da região da fossa articular inicialmente e, posteriormente do côndilo mandibular (figura 10) com o polimetilmetacrilato (PMMA). Importante destacar que essa é a parte sensível da técnica de ABiP, que requer habilidade do cirurgião, na manutenção de um campo operatório com excelente hemostasia e também atenção na oclusão do paciente.

Assim que o PMMA toma presa e finaliza-se a reconstrução das partes constituintes da nova ATM, segue-se com a remoção do bloqueio intermaxilar e o teste de abertura e fechamento da boca e verificação na nova oclusão. O procedimento seguiu para a lavagem da ferida cirúrgica com água destilada e revisão da cirurgia realizada em busca de possíveis fragmentos soltos ou pontiagudos do PMMA. A sutura da ferida foi realizada em planos com fio de poliglactina 4-0 e a sutura em pele a pontos isolados com fio de mononylon 6-0. O curativo foi finalizado com bandagem para proteção da área de incisão (figura 11).



**Fonte:** Autores

**Figura 10:** reconstrução da fossa articular e côndilo mandibular



**Fonte:** Autores

**Figura 11:** curativo finalizado – lado direito

Seguida do término da ABiP, a equipe de Cirurgia Plástica do HCPA prosseguiu no plano cirúrgico com a melhora da cicatriz em face do lado esquerdo do rosto do paciente. Finalizadas as etapas cirúrgicas, foi realizada a passagem do tubo da região submandibular para a região intraoral (figura 11), bem como as suturas da incisão submandibular intraoral e extraoral a pontos simples. No total o procedimento levou 10 horas para conclusão e o paciente foi encaminhado para sala de recuperação, onde ficou internado no HCPA por 4 dias.

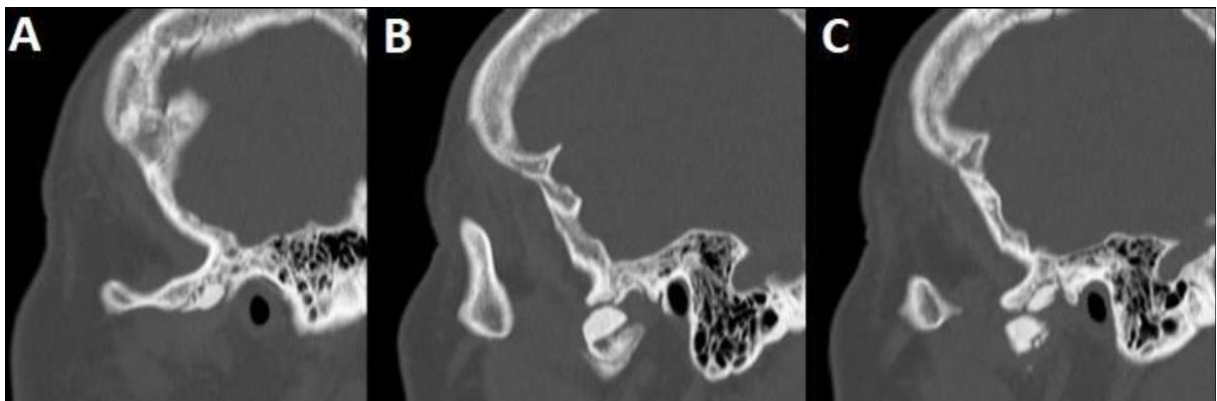### 5.3 PÓS-OPERATÓRIO E PROSERVAÇÃO

Duas semanas após o procedimento o paciente compareceu ao HCPA para primeira consulta pós-operatória. Ele negou quaisquer queixas alérgicas, febre ou sinais de infecção. Estava fazendo uso de Clindamicina por aumento de volume e vermelhidão na região operada pela equipe de Cirurgia Plástica. Ao exame clínico foi observada boa abertura bucal (35mm), pontos de sutura sem sinais de infecção, edema na região pré-auricular compatível com o período pós-operatório e região operada pela equipe de Cirurgia Plástica com vermelhidão, porém sem sinais de secreção purulenta. Além disso, o paciente também estava fazendo uso de complexo B em razão da paralisia do ramo temporal do nervo facial (paciente apresentou

fechamento lento da pálpebra do lado direito). O paciente relatou que estava realizando fisioterapia na cidade onde reside, porém não seria possível iniciar as reabilitações dentárias recomendadas devido suas condições financeiras.

No retorno de 6 meses pós-operatório, o paciente relatou apertamento noturno e dores na região pré-auricular à direita que cessa com os analgésicos. A equipe reforçou a importância da realização da placa miorrelaxante indicada anteriormente. Nessa mesma consulta foi observada a regressão total da paralisia facial direita, de modo que o paciente apresenta fechamento normal da pálpebra.

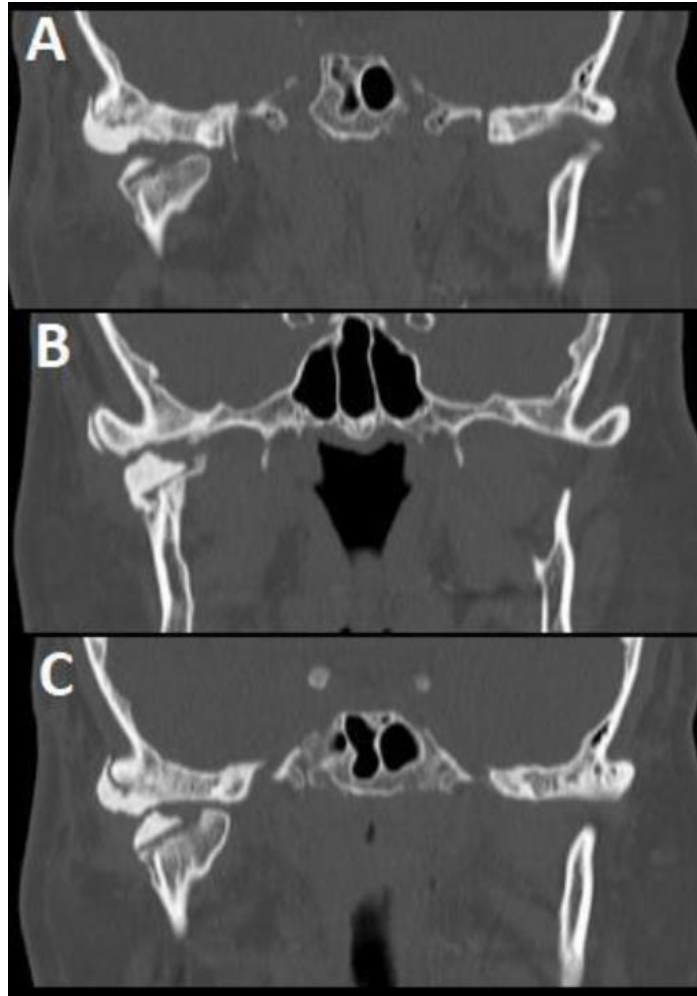
Ao completar 12 meses de pós-operatório, nova tomografia computadorizada foi realizada para avaliação. É possível visualizar nas figuras 12, 13 e 14 o aspecto da ATM direita nos planos sagital, coronal e axial respectivamente, bem como a reconstrução 3D obtida do exame na figura 15. O paciente apresentou boa abertura de boca, oclusão adequada, ausência de qualquer tipo de dor e nenhuma assimetria facial. Também relatou que continua em acompanhamento fisioterápico. Além disso, o paciente informou à equipe que foi diagnosticado com leucemia crônica no hospital de Lajeado/RS, onde está realizando o tratamento para a doença.



**Fonte:** Autores

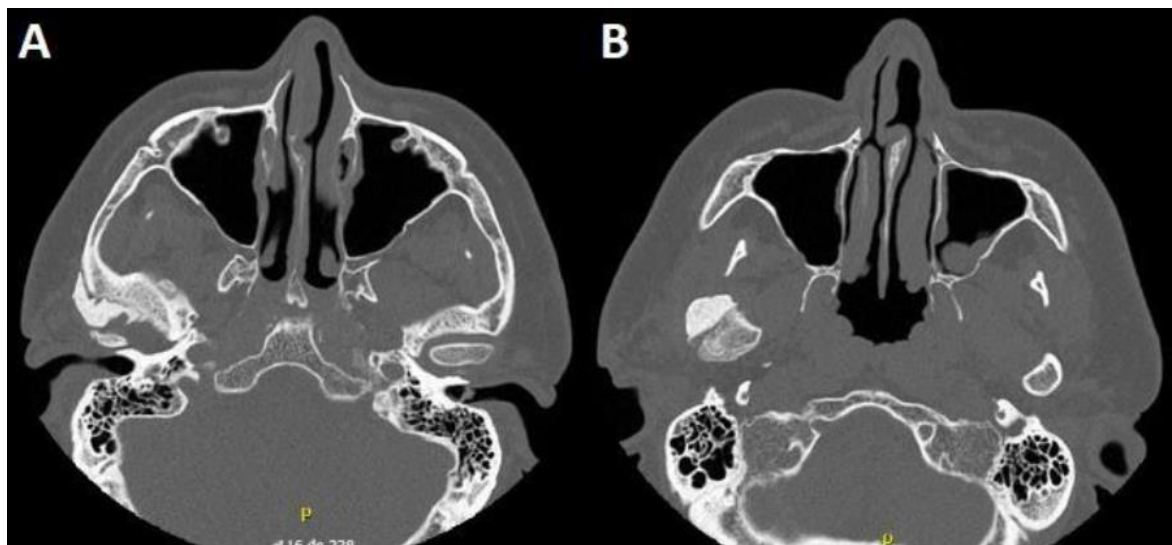
**Figura 12:** tomografia computadorizada Fan Beam: vista sagital pós-operatória demonstrando a reconstrução da fossa articular (A), côndilo mandibular (B) e relação entre eles (C) – lado direito





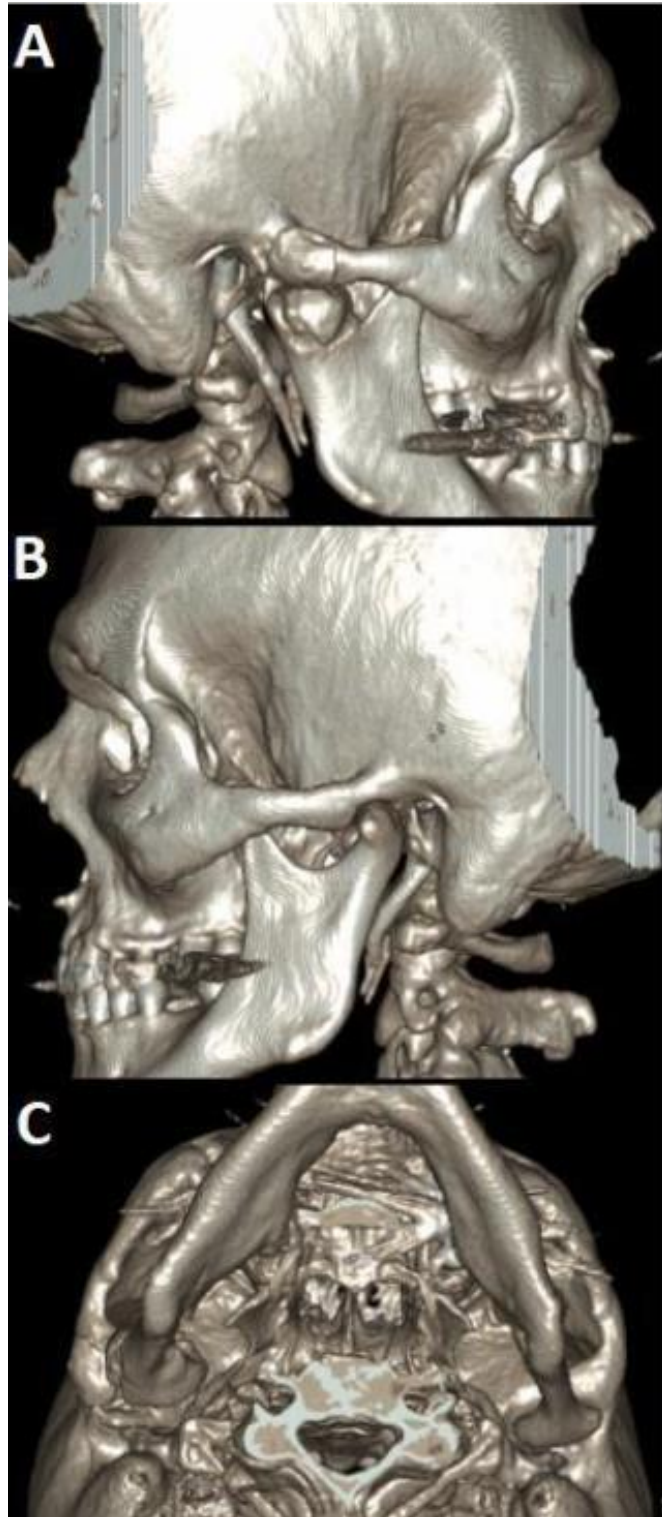
Fonte: Autores

**Figura 13:** tomografia computadorizada Fan Beam: vista coronal pós-operatória demonstrando a reconstrução da fossa articular (A), côndilo mandibular (B) e a relação entre eles (C) lado direito



Fonte: Autores

**Figura 14:** tomografia computadorizada Fan Beam: vista axial pós-operatória demonstrando a reconstrução da fossa articular (A) e côndilo mandibular (B) – lado direito



**Fonte:** Autores

**Figura 15:** reconstrução 3D da tomografia computadorizada Fan Beam pós-operatória com visão do crânio lado direito (A), lado esquerdo (B) e axial (C)

O paciente foi acompanhado nos ambulatórios da Unidade de CTBMF do HCPA desde o mês de junho de 2022 até junho de 2023, quando completou um ano de pós-cirúrgico. Após

o procedimento o paciente compareceu mensalmente para reconsultas no HCPA e essa frequência foi mantida até o término do acompanhamento. Todas as reconsultas que ocorreram foram registradas no sistema de prontuário eletrônico AGHUse do HCPA, onde os seguintes campos foram preenchidos: subjetivo (relato do paciente), objetivo, impressão diagnóstica e conduta. Além disso, todos os exames realizados constam no mesmo sistema. Com um ano de pós-operatório, o paciente encontra-se com abertura de boca satisfatória, executando os movimentos mandibulares sem dificuldades de modo que desempenha as funções de fonação e mastigação perfeitamente. Além disso, está muito contente com o resultado da reparação da sua cicatriz no lado esquerdo do rosto.

## **6 CONSIDERAÇÕES ÉTICAS**

Por se tratar de um relato de caso clínico, o Termo de Consentimento Livre e Esclarecido (APÊNDICE A) foi obtido atestando a anuência do paciente participante, que assinou por livre e espontânea vontade, após ser informado e ter conhecimento dos propósitos do presente trabalho.

Para apresentação do presente caso clínico como trabalho de conclusão de curso, o projeto de pesquisa foi encaminhado para aprovação pela COMPESQ (ODO), número 44072 e pelo CEP/UFRGS, número 72390223.2.0000.5347, o qual o parecer de aprovação encontra-se no ANEXO A. Este estudo foi realizado de acordo com as exigências do Conselho Nacional de Saúde descritas na Resolução nº 466 de 12 de dezembro de 2012, que estabelece as diretrizes éticas de pesquisas com seres humanos no Brasil.

## 7 DISCUSSÃO

O presente trabalho teve como objetivo revisar a literatura e apresentar um caso clínico de pseudo-anquilose da articulação temporomandibular, tratado com a técnica de Artroplastia Biconvexa de Puricelli (ABiP). Edela Puricelli, criadora da técnica, é professora emérita do curso de odontologia da UFRGS, e mesmo após 28 anos da sua publicação sobre a técnica, este procedimento ainda não é amplamente relatado na literatura. Até o presente momento, apenas 4 artigos estão disponíveis nas bases de dados selecionadas para este estudo. Em sua dissertação, Langie (2012) demonstrou a técnica *in vivo*, empregando a ABiP em ovelhas, com o objetivo de avaliar os parâmetros pós-operatórios.

A técnica de ABiP, diferente das próteses de ATM, pode ser empregada em crianças a partir dos dez anos de idade, sem que haja necessidade de troca da artroplastia ao longo da vida. Isso se torna possível devido à mudança das superfícies articulares, que passam a ser convexas. Dessa forma, as forças vetoriais atuam formando um componente pósterio-superior, que produz estimulação na direção da base do crânio. Ou seja, a nova conformação biconvexa favorece o crescimento craniofacial em esqueletos imaturos, corrigindo assimetrias e acompanhando o crescimento mandibular (LANGIE, 2012; PURICELLI et al., 2015).

No que diz respeito ao custo do material, a ABiP pode ser revolucionária à medida que a literatura avança, podendo ser empregada em diversos países, principalmente os subdesenvolvidos, que não possuem condições nos sistemas de saúde de arcar com os elevados custos das próteses de ATM customizadas ou de estoque. O PMMA utilizado nesta técnica é de fácil obtenção e fica disponível a todo momento, não necessitando etapa laboratorial com qualquer tipo de customização ou compra de modelos de estoque genéricos, possibilitando o procedimento em sistemas públicos de saúde. Ainda que as técnicas de autoenxerto sejam consideradas para esses países, outras variáveis influenciam no custo total no procedimento, como o tempo extra na sala de operações, a equipe, os recursos, o grande aumento da morbidade relacionada à captação de tecido autógeno e o aumento do tempo de internação hospitalar caso ocorram complicações na área dadora (PURICELLI, 1996; MERCURI, 2000).

O bloqueio intermaxilar pós-operatório não é necessário na ABiP, podendo o paciente iniciar a fisioterapia nas primeiras 24 horas após o procedimento, com tratamento medicamentoso associado para controle da dor se necessário (PURICELLI, 1996; LANGIE, 2012; PURICELLI et al., 2015). Ainda, a morbidade local é menor na ABiP quando comparada às próteses de ATM, visto que estas exigem incisão/exposição e divulsão maiores

para fixação das peças, resultando em maior edema e conseqüente tempo superior de recuperação, além de aumentar o risco de lesão nos ramos do nervo facial.

O sucesso de uma técnica de reconstrução com PMMA dependerá da sua biocompatibilidade, estabilidade e capacidade de suportar as cargas funcionais. Além disso, cita-se o diagnóstico precoce, indicação correta, planejamento adequado e execução asséptica da técnica, como determinantes do sucesso desta (MERCURI, 2000; PURICELLI et al., 2015). O estudo de Langie (2012), que empregou a Artroplastia Biconvexa de Puricelli (ABiP) em ovinos, apresentou nos resultados tanto estabilidade macroscópica (por meio de exame clínico direto da articulação reconstruída no *post mortem* imediato) quanto radiográfica, através de exames de imagem.

Em 1996 Puricelli apresentou para a comunidade acadêmica a primeira publicação sobre a técnica de ABiP. Nesta publicação, Puricelli demonstrou estabilidade de 24 meses da técnica, de maneira que a diferença da distância incisal máxima pré e pós operatória alcançou os impressionantes 28 milímetros, devolvendo plenamente a função aos pacientes. Ainda, em 2022, Puricelli publicou o acompanhamento de 43 anos de pós-operatório de um caso de ABiP, operado em 1978. O caso demonstrou eliminação dos sintomas pré-operatórios (dor e trismo) já no acompanhamento de 6 meses, e seguiu sendo acompanhado no tempo de 17 anos após a cirurgia, onde mantiveram-se os parâmetros clínicos e imaginológicos e, por fim, 43 anos, demonstrando estabilidade da técnica a longo prazo.

O presente estudo acompanhou o paciente mensalmente até junho de 2023, quando completou um ano de pós-operatório. É possível verificar na tomografia computadorizada do último acompanhamento nas figuras 12 a 15 que as estruturas reconstruídas com PMMA, que deram forma a nova ATM, se mostram justapostas ao osso adjacente conforme o esperado. Mais precisamente, na figura 12A, é possível visualizar os orifícios realizados na eminência temporal completamente preenchidos pelo PMMA, conferindo excelente retenção mecânica. Além disso, os parâmetros clínicos indicam que a função foi devolvida e se mantém satisfatoriamente de maneira que o paciente realiza todos os movimentos mandibulares sem dificuldade, além da mastigação, que era prejudicada no pré-operatório. Conseqüentemente, podemos afirmar, diante da literatura e do caso apresentados, que a técnica é estável a longo prazo.

Dentre as desvantagens da técnica de ABiP, citam-se a impossibilidade de reconstrução do ramo mandibular caso necessário, impossibilidade de dar acabamento após a presa do

PMMA (prejudica o embricamento do material) e a sensibilidade da técnica. Em relação à esta última, a dificuldade está na manipulação do material, visto que a nova articulação será construída à mão livre. Dentre as particularidades do PMMA, citam-se como agravantes: retenção do material nos sítios perfurados *versus* hemostasia do campo, contenção e manipulação do material devido ao escoamento, reprodução de duas semiesferas com tamanho anatômico compatível com o paciente e sua oclusão e máxima precisão nos tempos de trabalho. A literatura aponta que o pré-resfriamento do material e a adição de nanopartículas ao pó do PMMA previamente à manipulação prolongam o tempo de presa, o que confere tempo de trabalho significativamente maior ao cirurgião, podendo amenizar a sensibilidade da técnica (TOKSVIG-LARSEN, FRANZEN, RYD, 1991; SHARMA et al., 2017).

Em 2012 Langie utilizou moldeiras de silicone em ovinos (confeccionadas a partir de crânio seco) para reconstrução da ATM, o que de certa forma eliminou a sensibilidade da técnica, sem necessidade de manipulação à mão livre. Porém, em humanos, a alta variabilidade anatômica dificulta a produção de moldeiras pré-fabricadas que se ajustem adequadamente a cada caso. Sugere-se que em estudos futuros seja avaliada a possibilidade de planejamento cirúrgico virtual com softwares específicos que utilizem a tomografia computadorizada como base para impressão customizada de guias 3D. Entretanto, esse tipo de abordagem ainda não é uma realidade pois geraria custos adicionais ao procedimento, que tem como uma forte vantagem o baixo custo. Por fim, ainda existem pontos a serem elucidados sobre a utilização de moldeiras para técnica de ABiP (LANGIE, 2012).

Aborda-se na literatura se a reação exotérmica gerada durante a polimerização do PMMA, quando em temperatura superior à 44°C (chamada de temperatura crítica), poderia causar danos permanentes ao osso e aos tecidos circundantes, que resultaria em potencial necrose, causando reação de corpo estranho e levando a perda da estabilidade e rejeição do material utilizado, também chamado de afrouxamento asséptico. A maior preocupação está relacionada à espessura da fossa glenóide, que está localizada abaixo da dura-máter e do lobo temporal, de modo que o dano, ainda que potencial, deve ser precisamente avaliado (MERCURI 1992; SHARMA et al., 2017).

Mercuri (1992) concluiu em seu estudo que o PMMA utilizado em contato com o remanescente ósseo para fixação de próteses metálicas não aumentou significativamente a temperatura intracraniana em cadáveres, apontando que o osso é um mau condutor de calor e um bom isolante. Concluiu, ainda, que o uso de PMMA proporciona maior estabilidade e potencializa a longevidade de próteses de ATM, quando utilizado para fixação. Além disso, a

literatura mostra que a superfície óssea irregular e o sangue circulante do osso adjacente auxiliam na dissipação do calor gerado, não atingindo a temperatura crítica (TOKSVIG-LARSEN, FRANZEN, RYD, 1991). No caso apresentado, não houve nenhum sintoma relacionado à exotermia do material tanto no transoperatório como no pós-operatório. Portanto, a exotermia do PMMA utilizado na técnica de ABiP não é prejudicial ao tecido ósseo adjacente e tecidos moles circundantes.

A lesão no nervo facial é um risco comum nas cirurgias de ATM aberta, independente da técnica selecionada. A incidência de paralisia transitória varia muito na literatura, de modo que o estudo de Elmadaway e colaboradores (2015) apresentou uma taxa de 71%, acometendo 47 dos 66 pacientes tratados. Em contrapartida, a lesão permanente do nervo facial é incomum. As causas potenciais desse tipo de lesão transitória no pós-operatório incluem trauma no nervo durante a dissecação, compressão/estiramento da fibra nervosa ou lesão durante o fechamento da ferida, e pode haver um risco aumentado na presença de anatomia distorcida ou tecido cicatricial de cirurgia anterior. A formação de hematomas ou inchaço excessivo no pós-operatório também podem ser causas de lesão transitória. Alguns dos fatores que aumentam o risco de paralisia transitória são relativamente previsíveis e incluem cirurgia bilateral e cirurgias anteriores abertas da ATM. O risco de paralisia transitória aumenta com a duração da cirurgia, possivelmente devido ao aumento do cansaço do cirurgião e do assistente, da mesma maneira que ocorre na cirurgia bilateral. Para amenizar esse risco, o cirurgião deve evitar esmagar ou pinçar o tecido indiscriminadamente, especialmente durante episódios de sangramento intenso. Além disso, pacientes que passaram por cirurgia prévia na ATM apresentam incidência aumentada de lesão do nervo facial (ELMADAWY et al., 2015; SAEED; MCLEOD, 2021).

No presente caso, o paciente apresentou paralisia caracterizada pelo fechamento lento do olho direito que foi rapidamente diagnosticada. De acordo com a escala House-Brackmann, o paciente apresentou paralisia grau III - disfunção moderada, onde o olho direito fechava completamente, mas com esforço (MOIN et al., 2018; ELMADAWAY et al., 2015). No presente caso não houve rompimento nervoso, de modo que o tratamento de escolha foi a utilização de complexo B, com o objetivo de promover a regeneração da fibra nervosa (PARAGUASSÚ; SOUSA; FERRAZ, 2011). Algumas semanas após o procedimento o paciente já apresentava motilidade palpebral preservada. Como a regressão da paralisia foi total em 6 meses, configurando paralisia transitória, este foi o único tratamento necessário.



As vantagens e as possibilidades da técnica de ABiP descritas neste trabalho se sobrepõem imensamente à desvantagem apresentada. Desta forma, o paciente do presente caso clínico retrospectivo apresenta-se com todas as funções mandibulares restabelecidas e sem nenhum tipo de queixa de dor ou trismo, além de estar realizando sua alimentação normalmente. São necessários mais estudos que abordem a técnica de ABiP e espera-se que esta chegue aos sistemas de saúde dos países que podem se beneficiar de sua viabilidade, visto que a anquilose mandibular pode ser considerada um problema de saúde pública (ELMADAWY et al. 2015).

## 8 CONCLUSÃO

Dentre as técnicas apresentadas, a Artroplastia Biconvexa de Puricelli (ABiP) se mostrou viável por ser uma técnica de baixo custo, biocompatível, com boa estabilidade e com a possibilidade de ser empregada em crianças e adultos e em países desenvolvidos, em desenvolvimento ou mesmo em países subdesenvolvidos.

O caso clínico relatado, com um ano de acompanhamento pós-operatório, para tratamento da pseudo-anquilose mandibular demonstrou que a técnica de ABiP, com reconstrução da articulação temporomandibular por meio da utilização de polimetilmetacrilato, proporcionou o restabelecimento das funções mandibulares.

Paciente L. K. de 44 anos apresentou cessação dos sintomas de dor e parestesia. Além disso, apresenta abertura interincisal de 35mm, fonação e mastigação satisfatórias e retomou aos hábitos normais de vida que foram interrompidos pelo acidente aqui relatado. Portanto, encontra-se plenamente satisfeito com o tratamento realizado e sua qualidade de vida aumentou significativamente.

## REFERÊNCIAS

- ABRAMOWICZ, S.; BARBICK, M., ROSE, S. P., DOLWICK, M. F. Adaptability of stock TMJ prosthesis to joints that were previously treated with custom joint prosthesis. **International Journal of Oral & Maxillofacial Surgery**, Boston, v. 41, n. 4, p. 518-520, 2012.
- AL-KAYAT, A.; BRAMLEY, P. A modified pre-auricular approach to the temporomandibular joint and malar arch. **British Journal of Oral and Maxillofacial Surgery**, Bagda, v. 17, n. 2, p. 91-103, 1979.
- ARAÚJO, C. F. S. N.; BRAGA, P. L. S.; FERREIRA, J. D. B. Tratamento tardio de fratura condilar: Relato de caso. **Revista de Cirurgia e Traumatologia Buco-Maxilo-Facial**, Camaragibe, v. 13, n. 2, p. 17-24, 2013.
- BEMFICA, J. R. D. **Tratamento cirúrgico da anquilose de articulação temporomandibular**. Monografia (Especialização em Cirurgia e Traumatologia Bucomaxilofaciais) - Faculdade de Odontologia, Universidade Federal do Rio Grande do Sul. Porto Alegre, p. 28, 2014.
- BENATEAU, H.; CHATELLIER, A.; CAILLOT, A.; DIEP, D.; KÜN-DARBOIS, J. D.; VEYSSIÈRE, A. L'ankylose temporo-mandibulaire. **Revue de Stomatologie, de Chirurgie Maxilo-Faciale et de Chirurgie Orale**, Caen, v. 117, n. 4, p. 245-255, 2016.
- CAMACHO, G.; MULLER, I.; MARTINEZ, L. **Atendimento especial de pacientes com disfunção da articulação temporomandibular**. Extensão Universitária - Faculdade de Odontologia, Universidade Federal de Pelotas. Pelotas, 2014.
- CHEN, X.; MAO, Y.; ZHENG, J.; YANG, C.; CHEN, K., ZHANG, S. Clinical and radiological outcomes of Chinese customized three-dimensionally printed total temporomandibular joint prostheses: A prospective case series study. **Journal of Plastic, Reconstructive & Aesthetic Surgery**, Shanghai, v. 74, n. 7, p. 1582-1593, 2020.
- EHRENFELD, M.; FUTRAN, N. D.; MANSON, P. N.; PREIN, J. **Advanced Craniomaxillofacial Surgery: Tumor, Corrective Bone Surgery and Trauma**. Suíça: Thieme, 2021.
- ELMADAWY, A.; HEGAB, A.; ALAHMADY, H.; SHUMAN, M. Clinical and electromyographic assessment of facial nerve function after temporomandibular joint surgery. **International Journal of Oral & Maxillofacial Surgery**, Detroit, v. 44, n. 10, p. 1275-1280, 2015.
- FARZAD, P. Reconstruction of nongrowing hemifacial microsomia patient with custom-made unilateral temporomandibular joint total joint prosthesis and orthognathic surgery. **Journal of Oral Biology and Craniofacial Research**, Estocolmo, v. 7, n. 1, p. 62-66, 2016.
- FERRI, J.; RAOUL, G.; POTIER, J.; NICOT, R. Articulation temporomandibulaire (ATM): hypercondylie et condylectomie. **Revue de Stomatologie, de Chirurgie Maxillo-faciale et de Chirurgie Orale**. Lille, v. 117, n. 4, p. 259-265, 2016.
- GERBINO, G.; ZAVATTERO, E.; BOSCO, G.; BERRONE, S.; RAMIERI, G. Tmj total reconstruction with stock and custom made devides. Indications and results in a 14 year experience. **Journal of Cranio-maxillo-facial Surgery**, Turim, v. 45, n. 10, p. 1710-1715, 2017.

- KABAN, L. B.; PERROTT, D. H.; FISHER, K. A Protocol for Management of Temporomandibular Joint Ankylosis. **Journal of Oral and Maxillofacial Surgery**, San Francisco, v. 48, n. 11, p. 1145-1151, 1990.
- KANATSIOS, S., THOMAS, A. M., TOCACIU, S. Comparative clinical outcomes between stock vs custom temporomandibular total joint replacement systems. **Journal of Cranio- Maxillo-Facial Surgery**. Fitzroy, v. 50, n. 4, p. 322-327, 2022.
- KLABUNDE, C.; BURZLAFF, J. B.; SILVEIRA, V. S.; TONIETTO, L.; GULINELI, J. L.; CALCAGNOTTO, T. Tratamento cirúrgico da limitação de abertura bucal causada por hiperplasia do processo coronóide: relato de caso. **Revista da Faculdade de Odontologia**, Passo Fundo, v. 23, n. 1, p. 55-59, 2018.
- LANGIE, R. C. **Artroplastia biconvexa de Puricelli em articulação temporomandibular de ovelhas: avaliação da estabilidade da técnica cirúrgica, da funcionalidade articular e do peso corpóreo**. Dissertação (Mestrado em Clínica Odontológica) - Faculdade de Odontologia, Universidade Federal do Rio Grande do Sul. Porto Alegre, p. 86, 2012.
- LANGIE, R. C.; PACHECO, V. N.; SZYDLOSKI, V. M.; CORSETTI, A.; QUEVEDO, A. S.; SILVA, F. P.; COLLARES, F. M.; VISIOLI, F.; PONZONI, D.; PURICELLI, E. Puricelli biconvex arthroplasty: an experimental study in sheep. **Head & Face Medicine**, Porto Alegre, v. 19, n. 1, 2023.
- MERCURI, L. G. Measurement of the heat of reaction transmitted intracranially during polymerization of methylmethacrylate cranial boné cement used in stabilization of the fossa component of an alloplastic temporomandibular joint prosthesis. **Oral Surgery, Oral Medicine, Oral Pathology**, Chicago, v. 74, n. 2, p. 137-142, 1992.
- MERCURI, L. G. The Use of Alloplastic Protheses for Temporomandibular Joint Reconstruction. **Journal of Oral and Maxillofacial Surgery**, Loyola, v. 58, n. 1, p. 70-75, 2000.
- MITRA, Geeti Vajdi. **Illustrated Manual of Oral and Maxillofacial Surgery**. Índia: Jaypee, 2009.
- MOHAVED, R.; MERCURI, L. G. Management of Temporomandibular Joint Ankylosis. **Oral and Maxillofacial Surgery Clinics of North America**, Chicago, v. 27, n. 1, p. 27-35, 2015.
- MOIN, A.; SHETTY, A. D.; ARCHANA, T. S.; KALE, S. G. Facial Nerve Injury in Temporomandibular Joint Approches. **Annals of Maxillofacial Surgery**, Bengaluru, v. 8, n. 1, p. 51-55, 2018.
- NITZAN, D.; DOLWICK, F.; MARTINEZ, G. A. Temporomandibular Joint Arthrocentesis: A Simplified Treatment for Severe, Limited Mouth Opening. **Journal of Oral Maxillofacial Surgery**, Jerusalem, v. 49, n. 11, p. 1163-1167, 1991.
- PARAGUASSU, G. M.; SOUSA, J. A. C.; FERRAZ, E. G. Abordagem clínica da paralisia de Bell: uma revisão de literatura. **ClipeOdonto**, Salvador, v. 3, n. 1, p. 45-49, 2011.
- PEREIRA, L. C. et al. Tratamento cirúrgico de anquilose de articulação temporomandibular em criança: relato de caso. **Revista Brasileira de Cirurgia Craniomaxilofacial**, Pompéia, v. 13, n. 3, p. 196-200, 2010.

POGREL, M. A.; KABAN, L. B. The Role of a Temporalis Fascia and Muscle Flap in Temporomandibular Joint Surgery. **Journal of Oral and Maxillofacial Surgery**, San Francisco, v. 48, n. 1, p. 14-19, 1990.

PURICELLI, E. Artroplastia biconvexa para tratamento da anquilose da articulação têmporo- mandibular. **Revista da Faculdade de Odontologia**, Porto Alegre, v. 37, n. 1, p. 9-12, 1996.

PURICELLI, E. et al. Abordagens técnicas inovadoras em Cirurgia e Traumatologia Bucocomaxilofacial. **Revista da Associação Paulista de Cirurgiões-Dentistas**, São Paulo, v. 69, n. 3, p. 280-287, 2015.

PURICELLI, E. Puricelli biconvex arthroplasty as an alternative for temporomandibular joint reconstruction: description of the technique and long- term case report. **Head & Face Medicine**, v. 18, n. 1, p. 1-11, 2022.

RAJUKAR, S. G.; MAKWANA, R.; RANADIVE, P.; DESHPANDE, M. D.; NIKUNJ, A.; JADHAV, D. Use of Temporalis Fascia Flap in the Treatment of Temporomandibular Joint Ankylosis: A Clinical Audito of 5 years. **Contemporary Clinical Dentistry**, Mumbai, v. 8, n. 3, p. 347-351, 2017.

SAEED, N. R.; MCLEOD, N. M. H. Predictive risk factors for facial nerve injury in temporomandibular joint replacement surgery. **British Journal of Oral and Maxillofacial Surgery**, Oxford, v. 59, n. 10, p. 1243-1247, 2021.

SHARMA, R.; KAPUSETTI, G., BHONG, S. Y.; ROY, P.; SINGH, S. K.; RAY, B.; MAITI, P.; MISRA, N. Osteocudictive Amine Funcionalized Graphene-Poly (methylmetacrylate) Bone Cement Composite with Controlled Exothermic Polymerizarion. **Bioconjugate Chemistry**, Varanasi, v. 28, n. 9, p. 2254-2265, 2017.

TANAS, F. **Tratamento de fraturas condilares e subcondilares**. Dissertação (Mestrado em Medicina Dentária) - Faculdade Ciências da Saúde, Universidade Fernando Pessoa. Porto, p. 27, 2017.

TOKSVIG-LARSEN, S.; FRANZEN, H.; RYD, L. Cement interface temperature in hip arthroplasty. **Acta Orthopaedica Scandinavica**, Lund, v. 62, n. 2, p. 102-105, 1991.

YADAV, P.; ROYCHOUDHURY, A.; KUMAR, R. D.; BHUTIA, O.; BUTHIA, T.; AGGARWAL, B. Total alloplastic temporomandibular joint replacement. **Journal of Oral and Maxillofacial Surgery**, Nova Delhi, v. 20, n. 4, p 515-526, 2021.

ZANAKIS, N. S.; GAVAKOS, K.; FAIPPEA M.; KARAMANOS, A.; ZOTALIS, N. Application of custom-made TMJ prosthesis in hemifacial microsomia. **International Journal of Oral & Maxillofacial Surgery**, Nea Ionia, v. 38, n. 9, p. 988-992, 2009.

## APÊNDICE A – TERMO DE CONSENTIMENTO LIVRE E ESCLARECIDO

PESQUISA: ARTROPLASTIA BICONVEXA DE PURICELLI PARA TRATAMENTO DA PSEUDO-ANQUILOSE MANDIBULAR: RELATO DE CASO

COORDENAÇÃO: Prof. Dr. Angelo Luiz Freddo

1. NATUREZA DA PESQUISA: você está sendo convidado a participar dessa pesquisa da área da saúde que tem como finalidade relatar o caso do emprego da técnica de Artroplastia Biconvexa de Puricelli para tratamento da pseu-anquiose mandibular e levantar informações que sustentem uma discussão sobre esse tema. Esse projeto será analisado pelo Comitê de Pesquisa da Faculdade de Odontologia da Universidade Federal do Rio Grande do Sul (UFRGS) e está vinculado e sob supervisão do Comitê de Ética da UFRGS.
2. PESQUISADORES: Prof. Dr. Angelo Luiz Freddo e Acadêmica Chayenne Isabelle Cezimbra Weppo
3. ENVOLVIMENTO NA PESQUISA: ao participar desse estudo você está ciente de que seu caso clínico será utilizado neste trabalho, bem como a utilização dos seus registros clínicos, sendo eles fotografias, exames clínicos, exames de imagem. Você tem a liberdade de se recusar e de desistir de participar em qualquer momento que decida sem qualquer prejuízo.
4. SOBRE OS DADOS: serão utilizadas informações clínicas para construção do trabalho, são elas: fotografias, exames clínicos, exames de imagem e dados da anamnese. Os dados pessoais sobre seu prontuário também serão utilizados, são eles: iniciais do seu nome, idade, cidade onde reside e história médica pregressa. Não serão necessários novos registros clínicos.
5. RISCOS E DESCONFORTO: a participação nesta pesquisa não traz complicações legais de nenhuma ordem e os procedimentos utilizados obedecem aos critérios da ética na Pesquisa com Seres Humanos conforme a Resolução nº 466/2012 do Conselho Nacional de Saúde. Em relação aos riscos, cita-se a possibilidade de quebra da confidencialidade quando a quebra do sigilo for o último recurso disponível. Para amenizar esse cenário, somente as informações relevantes ao procedimento realizado serão divulgadas, são elas: técnica cirúrgica, exames clínicos, exames de imagem, fotografias, iniciais do seu nome, idade, cidade onde reside e história médica pregressa. Diante disso, marque uma das opções abaixo conforme sua vontade:

Sim, autorizo a divulgação da minha identidade

Não, não autorizo a divulgação da minha identidade

6. CONFIDENCIALIDADE: todos os dados coletados nesta investigação são estritamente confidenciais. Tanto as informações quanto as imagens só poderão ser publicadas com finalidade científica de forma anônima, isto é, sem a divulgação do nome das pessoas envolvidas. Diante disso, marque uma das opções abaixo conforme sua vontade:

Sim, autorizo a divulgação da minha imagem e/ou voz

Não, não autorizo a divulgação da minha imagem e/ou voz

7. BENEFÍCIOS: ao participar dessa pesquisa seus benefícios serão indiretos de forma que você estará colaborando para elaboração de um trabalho científico, o qual irá servir para agregar o conhecimento e poderá ser base para futuras pesquisas ou ser usado em benefício de outras pessoas.
8. PAGAMENTO: você não terá nenhum tipo de despesa por participar desse estudo, bem como não receberá nenhum tipo de pagamento por sua participação. Exames tomográficos serão solicitados caso seja estritamente necessário.
9. DANOS: no caso de qualquer dano decorrente deste relato de caso, além do direito de buscar por indenização, será assegurado o direito à assistência integral e gratuita durante todo o tempo que esta for necessária.

O projeto foi avaliado pelo CEP-UFRGS e CEP-HCPA, órgãos colegiados, de caráter consultivo, deliberativo e educativo, cuja finalidade é avaliar – emitir parecer e acompanhar os projetos de pesquisa envolvendo seres humanos, em seus aspectos éticos e metodológicos, realizados no âmbito das instituições.

Este Termo será assinado em duas vias, sendo uma para o paciente participante e uma para os pesquisadores. Após estes esclarecimentos solicitamos o seu consentimento de forma livre para participar dessa pesquisa.

**Declaro que estou ciente da natureza e dos objetivos do trabalho e sei que posso interromper minha participação sem que isso acarrete qualquer tipo de prejuízo para o meu tratamento. Diante do exposto, declaro estar de pleno acordo com o que consta neste documento e certifico que este formulário me foi explicado, que o li e que entendi seu conteúdo por completo.**

## Contatos:

- Pesquisador responsável: Prof. Dr. Angelo Luiz Freddo - (51) 99257-4571  
e-mail: angelo.freddo@ufrgs.br
- Comitê de Ética da UFRGS: (51) 3308-3787
- Endereço CEP-UFRGS:  
Av. Paulo Gama, 110 - Sala 311  
Prédio Anexo I da Reitoria -  
Campus Centro Porto Alegre/RS -  
CEP: 90040-060
- Comitê de Ética do HCPA: (51) 3359-6246
- Endereço CEP-HCPA:  
Av. Protásio Alves, 211 - Portão 4 - 5º andar do Bloco C -  
Rio Branco Porto Alegre/RS - CEP: 90410-000

---

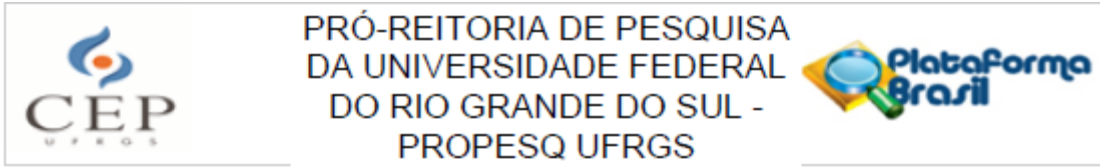
Assinatura

---

Pesquisador responsável



## ANEXO A – PARECER CONSUBSTANCIADO DO CEP



### PARECER CONSUBSTANCIADO DO CEP

#### DADOS DO PROJETO DE PESQUISA

**Título da Pesquisa:** ARTROPLASTIA BICONVEXA DE PURICELLI PARA O TRATAMENTO DA PSEUDO-ANQUILOSE MANDIBULAR

**Pesquisador:** Angelo Luiz Freddo

**Área Temática:**

**Versão:** 2

**CAAE:** 72390223.2.0000.5347

**Instituição Proponente:** Universidade Federal do Rio Grande do Sul

**Patrocinador Principal:** Financiamento Próprio

#### DADOS DO PARECER

**Número do Parecer:** 6.328.557

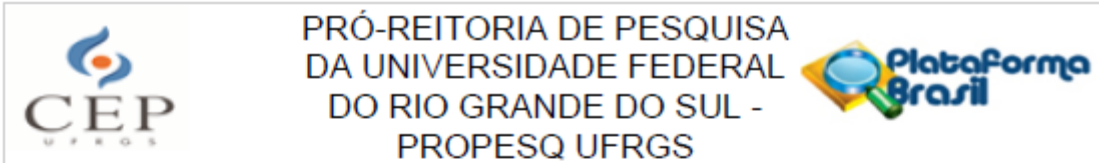
#### Apresentação do Projeto:

As informações elencadas nos campos "Apresentação do Projeto", "Objetivo da Pesquisa" e "Avaliação dos Riscos e Benefícios" foram retiradas do documento Informações Básicas da Pesquisa n.º 2181327, datado em 11/09/2023, e Projeto Detalhado, arquivo PROJETOCORRIGIDO.pdf.

#### Introdução:

As fraturas faciais implicam em consequências físicas, emocionais e socioeconômicas, e, especificamente as fraturas mandibulares, podem levar tanto a alterações anatômicas e estéticas como alterar funções básicas, como mastigação, fonação e deglutição. As fraturas condilares chegam a representar mais de 60% das fraturas mandibulares (ARAÚJO; BRAGA; FERREIRA, 2013). Atualmente, a causa mais frequente das fraturas mandibulares são os acidentes de trânsito, seguidos das agressões físicas, esportivas e quedas acidentais (MITRA, 2009). A anquilose da articulação temporomandibular (ATM) é resultado da união fibrosa e/ou óssea entre o complexo condilar da mandíbula e a superfície articular do osso temporal. Pode ser categorizada dependendo da localização, tipo de envolvimento do tecido e extensão da fusão das estruturas articulares (PURICELLI et al., 2015; EHRENFELD et al., 2021). Uma classificação para as anquiloses de articulação temporomandibular (ATM) as divide em duas variedades: anquilose verdadeira e pseudoanquilose (falsa). A primeira é representada pela adesão fibrosa ou óssea entre as

**Endereço:** Av. Paulo Gama, 110 - Sala 311 do Prédio Anexo 1 da Reitoria - Campus Centro  
**Bairro:** Farroupilha **CEP:** 90.040-060  
**UF:** RS **Município:** PORTO ALEGRE  
**Telefone:** (51)3308-3787 **E-mail:** etica@propesq.ufrgs.br



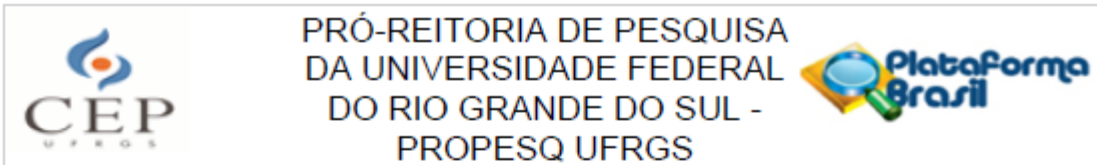
Continuação do Parecer: 6.328.557

superfícies articulares da ATM, sendo que a segunda é representada pela limitação dos movimentos mandibulares consequente de patologia extra-articular (PEREIRA et al., 2010). A falsa anquilose (também chamada de pseudo-anquilose) ocorre quando a limitação da abertura bucal tem sua origem associada a fibrose extracapsular, processo patológico ou obstrução mecânica (MITRA, 2009). O caso apresentado neste trabalho consiste em uma pseudo-anquilose, quando a união dos tecidos articulares é extracapsular. A causa mais comum da anquilose da ATM é o trauma, compreendendo cerca de 70 a 90% dos casos e, ainda, é mais frequente em crianças devido ao maior potencial de crescimento na região da articulação (EHRENFELD et al., 2021). Dessa forma, a abordagem cirúrgica é a única maneira de tratar um paciente com anquilose de ATM. O tratamento objetiva restaurar a mobilidade e função da mandíbula e as dimensões estéticas da face em alguns casos. Os três conceitos para reconstrução da ATM são: artroplastia sem interposição de meios funcionais, artroplastia com interposição de meios funcionais e reconstrução total, quando a ATM é substituída em sua totalidade por meio de enxerto ósseo autólogo ou prótese de ATM (BEMFICA, 2014; LANGIE, 2012; EHRENFELD et al., 2021). Empregada desde 1978 e proposta em 1995 por Puricelli, a Artroplastia Biconvexa consiste em utilizar polimetilmetacrilato autopolimerizável (PMMA) para confeccionar duas superfícies convexas manipuladas durante o estágio plástico, no tempo do ato cirúrgico, permitindo a reconstrução da ATM afetada (PURICELLI, 1996). O caráter conservador dessa técnica, onde uma restrita exérese é realizada, possibilita a redução de sequelas no pós-operatório. Além disso, por utilizar PMMA, não prevê área doadora, diminuindo a morbidade do procedimento. O emprego de PMMA entre os remanescentes ósseos também diminui a reincidência de anquilose, mantém a dimensão vertical do ramo mandibular e auxilia a projeção sagital anterior da mandíbula. Uma importante vantagem dessa técnica em comparação às demais é o seu baixo custo devido ao uso de PMMA, possibilitando o acesso ao tratamento da anquilose mandibular em muitos países para inúmeros pacientes, principalmente aqueles que dependem de sistemas de saúde (LANGIE, 2012). Portanto, o objetivo do presente trabalho é descrever a técnica "Artroplastia Biconvexa de Puricelli" e detalhar um caso clínico retrospectivo onde este método cirúrgico foi realizado e acompanhado no Hospital de Clínicas de Porto Alegre (HCPA), Rio Grande do Sul, Brasil.

#### Hipótese:

A artroplastia biconvexa de Puricelli pode ser usada para tratar anquilose e pseudoanquilose da articulação temporomandibular com sucesso?

Endereço: Av. Paulo Gama, 110 - Sala 311 do Prédio Anexo 1 da Reitoria - Campus Centro  
 Bairro: Farroupilha CEP: 90.040-060  
 UF: RS Município: PORTO ALEGRE  
 Telefone: (51)3308-3787 E-mail: [etica@propesq.ufrgs.br](mailto:etica@propesq.ufrgs.br)



Continuação do Parecer: 6.328.557

**Metodologia:**

Este trabalho é um estudo observacional e de braço único e será acompanhado de uma revisão de literatura entre os principais artigos publicados a partir do ano de 1990 nas seguintes bases de dados: Pubmed, SciELO, LILACS e Google Acadêmico. Os artigos selecionados deverão conter um ou mais dos seguintes termos: artroplastia biconvexa de Puricelli, fratura facial, fratura condilar, anquilose mandibular, tratamento da anquilose mandibular. Esta revisão irá abordar principalmente técnicas relacionadas à reabilitação de anquilose mandibular. Além disso, monografias, dissertações e livros textos serão utilizados como fonte de informação para a construção desse trabalho.

A apresentação do relato de caso clínico será realizada seguindo a Resolução 466/2012 e a Carta Circular nº 166 para Relato de Caso 2018, pela acadêmica Chayenne Isabelle Cezimbra Weppo sob orientação do Prof. Dr. Angelo Luiz Freddo. O caso clínico em questão, do paciente L. K., foi acompanhado nos ambulatórios da equipe de Cirurgia e Traumatologia Bucomaxilofacial (CTBMF) do Hospital de Clínicas de Porto Alegre (HCPA) desde junho de 2022 até o junho de 2023. Refere-se ao caso de um homem de 44 anos vítima de acidente de motocicleta ocorrido em 2019, o qual deixou sequelas de dor e trismo. Para a realização da pesquisa atual, os presentes autores analisarão o prontuário e exames de imagem do paciente no sistema AGH Web do hospital supracitado e participaram da cirurgia no Centro Cirúrgico Ambulatorial do HCPA. O paciente foi convidado a assinar o Termo de Consentimento Livre e Esclarecido e o Termo de Autorização do Uso de Imagem presentes neste trabalho. Os dados do participante serão protegidos por termo de confidencialidade assinado pelos pesquisadores envolvidos.

**Cronograma:**

De acordo com o cronograma, a estimativa de tramitação no CEP até a aprovação final é outubro/2023.

**Orçamento:**

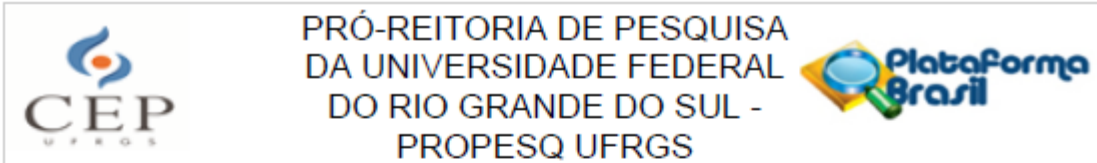
Projeto orçado em R\$ 225,00, e custeado com recurso próprio (pesquisador responsável).

**Objetivo da Pesquisa:**

**Objetivo Primário:**

Revisar a literatura e apresentar um caso clínico de pseudo-anquilose da articulação

Endereço: Av. Paulo Gama, 110 - Sala 311 do Prédio Anexo 1 da Reitoria - Campus Centro  
 Bairro: Farroupilha CEP: 90.040-080  
 UF: RS Município: PORTO ALEGRE  
 Telefone: (51)3308-3787 E-mail: etica@propesq.ufrgs.br



Continuação do Parecer: 6.328.557

temporomandibular, pós trauma facial, tratado com técnica de artroplastia biconvexa.

**Objetivos Secundários:**

- a) Analisar os métodos conhecidos de reabilitação da ATM nos casos de anquilose;
- b) Detalhar a técnica de Artroplastia Biconvexa de Puricelli;
- c) Relatar um caso clínico retrospectivo e os resultados e impactos do tratamento na saúde geral do paciente.

**Avaliação dos Riscos e Benefícios:**

**Riscos:**

Cita-se a possibilidade de quebra da confidencialidade quando a quebra do sigilo for o último recurso disponível. Para amenizar esse cenário, somente as informações relevantes ao procedimento realizado (técnica cirúrgica e fotografias) serão divulgadas após o devido consentimento voluntário.

**Benefícios:**

A participação na pesquisa confere benefícios indiretos de forma que o participante estará colaborando para elaboração de um trabalho científico, o qual irá servir para agregar o conhecimento e poderá ser base para futuras pesquisas ou ser usado em benefício de outras pessoas.

**Comentários e Considerações sobre a Pesquisa:**

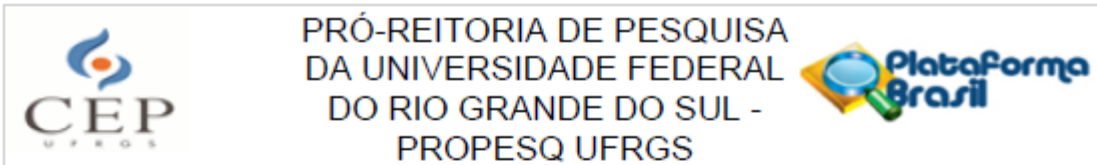
Trata-se de um relato de caso de um paciente que sofreu traumatismo na região da face e após ocorrido passo a relatar dor na ATM e limitação de abertura bucal. Foi indicado o tratamento cirúrgico do caso pela técnica denominada: "artroplastia biconvexa de puricelli" destinada ao tratamento da pseudo-anquilose mandibular. Foi incluído na submissão, o modelo do TCLE.

Haverá uso de fontes secundárias de dados (prontuários, dados demográficos, etc)? Sim

Detalhamento: Para a realização da pesquisa os autores analisarão o prontuário eletrônico do participante no sistema AGHUse do Hospital de Clínicas de Porto Alegre.

No campo Metodologia de Análise de Dados, no formulário da PB, menciona-se ainda: "O paciente compareceu mensalmente para reconsultas no HCPA e essa frequência foi mantida por 1 ano, até junho de 2023. Durante as reconsultas foram realizadas imagens fotográficas para avaliar a

Endereço: Av. Paulo Gama, 110 - Sala 311 do Prédio Anexo 1 da Reitoria - Campus Centro  
 Bairro: Farroupilha CEP: 90.040-080  
 UF: RS Município: PORTO ALEGRE  
 Telefone: (51)3308-3787 E-mail: etica@propesq.ufrgs.br



Continuação do Parecer: 6.326.557

progressão da melhora na abertura bucal e exames de imagem como tomografia computadorizada. Todas as reconsultas que ocorreram foram registradas no sistema de prontuário eletrônico AGHuse do HCPA."

**Considerações sobre os Termos de apresentação obrigatória:**

Vide campo "Conclusões ou Pendências e Lista de Inadequações".

**Conclusões ou Pendências e Lista de Inadequações:**

Trata-se de uma resposta ao parecer consubstanciado CEP n.º 6248218, datado em 18/08/2023:

**1. Pendências relacionadas ao TCLE:**

1.1. Item 3 do TCLE – Envolvimento na pesquisa. De acordo com o relato apresentado, o caso já foi tratado, finalizado e documentado, não requerendo mais a permissão para a realização de fotografias ou outros registros. Sendo assim, o envolvimento e a colaboração do participante no relato se restringe a consentir que seus registros clínicos (fotografias, exames clínicos, radiografias, exames laboratoriais) sejam utilizados no relato de caso a ser publicado, uma vez que estes registros já foram obtidos. Solicita-se adequação do texto.

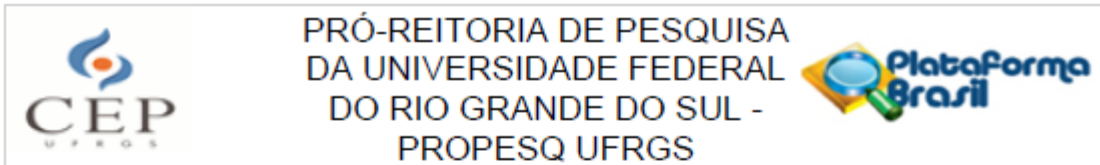
RESPOSTA: O trecho do texto foi alterado de "ao participar desse estudo você está ciente que seu caso clínico será utilizado neste trabalho, bem como permitir ser fotografado" para "ao participar desse estudo você está ciente de que seu caso clínico será utilizado neste trabalho, bem como a utilização dos seus registros clínicos, sendo eles fotografias, exames clínicos e exames de imagem."

ANÁLISE: PENDÊNCIA ATENDIDA.

1.2. Item 3 do TCLE – Envolvimento na pesquisa. O TCLE não deve conter argumentações em busca do convencimento do participante acerca da importância da sua colaboração no estudo sob o risco de influenciar no processo de livre consentimento (Resolução CNS N° 466 de 2012, Item IV.3d).

RESPOSTA: O trecho "No entanto, solicitamos sua colaboração para que possamos obter dados de qualidade para essa pesquisa, pois avanços na área da saúde ocorrem através de estudos como este, por isso a sua participação é importante." foi removido do TCLE.

Endereço: Av. Paulo Gama, 110 - Sala 311 do Prédio Anexo 1 da Reitoria - Campus Centro  
 Bairro: Farroupilha CEP: 90.040-080  
 UF: RS Município: PORTO ALEGRE  
 Telefone: (51)3308-3787 E-mail: etica@propesq.ufrgs.br



Continuação do Parecer: 6.326.557

ANÁLISE: PENDÊNCIA ATENDIDA.

1.3. Item 4 do TCLE – Sobre os dados. Solicita-se descrever quais dados e registros clínicos serão efetivamente utilizados no relato do caso (fotografias, exames clínicos, radiografias, exames laboratoriais), bem como se haverá a necessidade de realizar registros adicionais e a justificativa para tal (vide pendência 1.1).

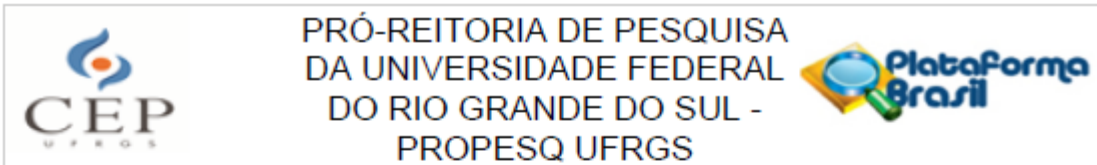
RESPOSTA: O texto foi alterado de "serão utilizadas algumas informações básicas e pessoais sobre seu prontuário e anamnese, como suas iniciais, idade, cidade onde reside e história médica pregressa" para "serão utilizadas informações clínicas para construção do trabalho, são elas: fotografias, exames clínicos, exames de imagem e dados da anamnese. Os dados pessoais sobre seu prontuário também serão utilizados, são eles: iniciais do seu nome, idade, cidade onde reside e história médica pregressa. Não serão necessários novos registros clínicos".

ANÁLISE: PENDÊNCIA ATENDIDA.

1.4. Item 5 do TCLE – Riscos e desconforto. Considerando que não apenas imagens do participante, mas também informações acerca das iniciais do seu nome, idade, cidade onde reside e história médica pregressa são pretendidas como parte deste relato, deve constar, no TCLE, a garantia de que o participante decidirá se sua identidade será ou não divulgada, bem como quais serão, dentre as informações que forneceu, as que poderão ser tratadas de forma pública, ou se ele optará pelo sigilo e confidencialidade da sua identidade. Caso o participante opte pela manutenção do seu anonimato, cabe ao pesquisador descrever os procedimentos que assegurem a confidencialidade e a privacidade, a proteção dos dados e a não estigmatização dos participantes da pesquisa. Nesse sentido, é importante destacar que os dados somente poderão ser repassados a terceiros depois de anonimizados (Resolução CNS n.º 510, de 2016, Artigo 17, Inciso IV). Nesse sentido, sugere-se que sejam incluídas no TCLE opções excludentes entre si ("sim, autorizo a divulgação da minha identidade" e "não, não autorizo a divulgação da minha identidade"). Solicita-se adequação.

RESPOSTA: O trecho "Para amenizar esse cenário, somente as informações relevantes ao

Endereço: Av. Paulo Gama, 110 - Sala 311 do Prédio Anexo 1 da Reitoria - Campus Centro  
 Bairro: Farroupilha CEP: 90.040-060  
 UF: RS Município: PORTO ALEGRE  
 Telefone: (51)3308-3787 E-mail: etica@propesq.ufrgs.br



Continuação do Parecer: 6.328.557

procedimento realizado (técnica cirúrgica e fotografias) serão divulgadas após o devido consentimento voluntário através deste Termo." foi alterado para "Para amenizar esse cenário, somente as informações relevantes ao procedimento realizado serão divulgadas, são elas: técnica cirúrgica, exames clínicos, exames de imagem, fotografias, iniciais do seu nome, idade, cidade onde reside e história médica pregressa. Diante disso, marque uma das opções abaixo conforme sua vontade: ( ) Sim, autorizo a divulgação da minha identidade ( ) Não, não autorizo a divulgação da minha identidade", conforme solicitado.

ANÁLISE: PENDÊNCIA ATENDIDA.

1.5. Dados como telefone, e-mail, ou cpf do participante não devem constar no TCLE. Solicita-se adequação.

RESPOSTA: O campo "telefone celular" destinado para preenchimento por parte do paciente foi removido do TCLE, conforme solicitado.

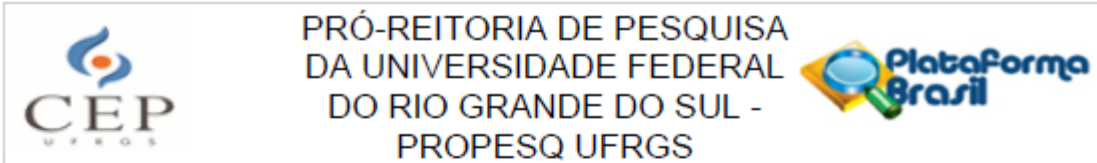
ANÁLISE: PENDÊNCIA ATENDIDA.

1.6. Item 6 do TCLE – Confidencialidade. Em relação aos direitos dos participantes, dispostos na Resolução CNS n.º 510, de 2016, em seu Artigo 9.º, de terem sua privacidade respeitada; de terem garantida a confidencialidade das informações pessoais; e de decidirem, dentre as informações que forneceram, quais podem ser tratadas de forma pública, solicita-se inserir opções excludentes entre si ("sim, autorizo a divulgação da minha imagem e/ou voz" e "não, não autorizo a divulgação da minha imagem e/ou voz") no Registro do Consentimento Livre e Esclarecido, para que os participantes possam exercer tais direitos. Este termo, uma vez incluído no TCLE, dispensa a necessidade do documento de "autorização de publicação de imagem". Tal pendência é complementar à 1.4.

RESPOSTA: O trecho "Diante disso, marque uma das opções abaixo conforme sua vontade: ( )

Sim, autorizo a divulgação da minha imagem e/ou voz ( ) Não, não autorizo a divulgação da minha imagem e/ou voz" foi adicionado ao final do item 6 do TCLE. O documento "autorização de publicação de imagem" foi removido do projeto. Diante disso, o ANEXO C "TERMO DE CONFIDENCIALIDADE DE DADOS" passou a ser o ANEXO "B".

Endereço: Av. Paulo Gama, 110 - Sala 311 do Prédio Anexo 1 da Reitoria - Campus Centro  
 Bairro: Farroupilha CEP: 90.040-080  
 UF: RS Município: PORTO ALEGRE  
 Telefone: (51)3308-3787 E-mail: etica@propesq.ufrgs.br



Continuação do Parecer: 6.328.557

ANÁLISE: PENDÊNCIA ATENDIDA.

1.7. Solicita-se assegurar ao participante que em caso de danos decorrentes do relato de caso, será assegurado o direito à assistência integral e gratuita, além do direito de buscar indenização (Carta Circular 166/2018, Item 2.c).

RESPOSTA: Foi adicionado o item 9 ao TCLE, sendo: "DANOS: no caso de qualquer dano decorrente deste relato de caso, além do direito de buscar por indenização, será assegurado o direito à assistência integral e gratuita durante todo o tempo que esta for necessária.", conforme solicitado.

ANÁLISE: PENDÊNCIA ATENDIDA.

1.8. Solicita-se a numeração das páginas do TCLE de acordo com seguinte formato: 1 de 2; 2 de 2.

RESPOSTA: Numeração das páginas do TCLE ajustadas para o formato solicitado.

ANÁLISE: PENDÊNCIA ATENDIDA.

1.9. Solicita-se que sejam inseridos no TCLE os dados de contato do pesquisador responsável.

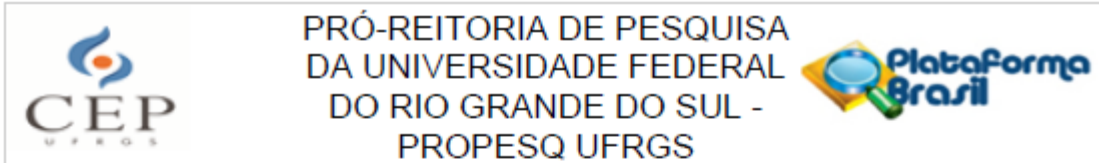
RESPOSTA: Como o telefone do pesquisador responsável já constava no TCLE, foi adicionado o e-mail, conforme solicitado.

ANÁLISE: PENDÊNCIA ATENDIDA.

1.10. Solicita-se que ao final do TCLE seja inserido o seguinte texto: "O projeto foi avaliado pelo CEP-UFRGS e CEP-HCPA, órgãos colegiados, de caráter consultivo, deliberativo e educativo, cuja finalidade é avaliar – emitir parecer e acompanhar os projetos de pesquisa envolvendo seres humanos, em seus aspectos éticos e metodológicos, realizados no âmbito das instituições. " Incluir, ainda os dados de contato com o CEP HCPA.

Endereço: Av. Paulo Gama, 110 - Sala 311 do Prédio Anexo 1 da Reitoria - Campus Centro  
 Bairro: Farroupilha CEP: 90.040-080  
 UF: RS Município: PORTO ALEGRE  
 Telefone: (51)3308-3787 E-mail: etica@propesq.ufrgs.br





Continuação do Parecer: 6.328.557

RESPOSTA: 1. Texto adicionado no TCLE (após o item 9), conforme solicitado. 2. Dados de contato do CEP -HCPA incluídos no TCLE em "Contatos".

ANÁLISE: PENDÊNCIA ATENDIDA.

1.11. O TCLE, em sua versão final, após os ajustes solicitados nas pendências acima, deverá ser novamente assinado pelo participante, previamente à publicação e/ou divulgação (Carta Circular 166/2018, item 1.e), não sendo necessário apresentar o mesmo assinado nessa submissão.

RESPOSTA: Sem resposta dos pesquisadores.

ANÁLISE: PENDÊNCIA ATENDIDA. O termo corrigido foi anexado, nesse momento sem a assinatura do participante.

## 2. Pendências relacionadas ao Relato do Caso:

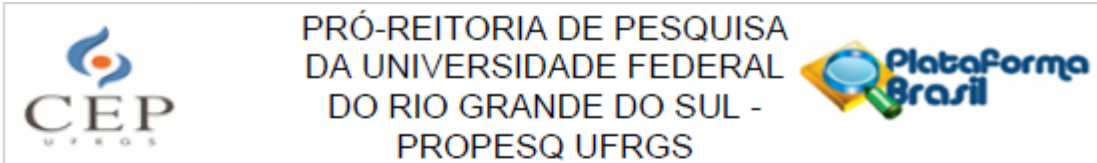
2.1. Solicita-se esclarecer se o tratamento e todos os registros clínicos relativos a este relato de caso já foram concluídos. Caso o tratamento ainda não esteja finalizado, solicita-se descrever todos os procedimentos e registros a serem realizados. Caso o tratamento já esteja finalizado, o relato do caso deve ser apresentado ao CEP no formato idêntico ao que será submetido para publicação ou divulgação (Carta Circular 166/2018, Item 2.d).

RESPOSTA: O tratamento relativo a este relato de caso já foi finalizado. Com exceção do primeiro e o penúltimo parágrafo do item 5 - CASO CLÍNICO, o relato foi modificado e complementado com todas as informações que serão publicadas. Diante disso, o sumário foi alterado devido a mudança na numeração das páginas.

ANÁLISE: PENDÊNCIA ATENDIDA.

2.2 Uma vez que dados do participante serão buscados no prontuário médico do paciente no HCPA, onde o mesmo foi atendido, solicita-se indicar o HCPA como instituição coparticipante na Plataforma Brasil, afim de que o projeto seja apreciado também pelo CEP HCPA.

Endereço: Av. Paulo Gama, 110 - Sala 311 do Prédio Anexo 1 da Reitoria - Campus Centro  
 Bairro: Farroupilha CEP: 90.040-060  
 UF: RS Município: PORTO ALEGRE  
 Telefone: (51)3308-3787 E-mail: [etica@propesq.ufrgs.br](mailto:etica@propesq.ufrgs.br)



Continuação do Parecer: 6.328.557

RESPOSTA: O HCPA foi indicado como instituição coparticipante do projeto na Plataforma Brasil, conforme solicitado.

ANÁLISE: PENDÊNCIA ATENDIDA.

Todas as pendências foram atendidas, não sendo observados óbices éticos nos documentos do estudo.

Diante do exposto, o Comitê de Ética em Pesquisa – CEP, de acordo com as atribuições definidas na Resolução CNS n.º 466, de 2012, e na Norma Operacional n.º 001, de 2013, do CNS, manifesta-se pela aprovação do protocolo de pesquisa.

Reitera-se aos pesquisadores a necessidade de elaborar e apresentar os relatórios parciais e final da pesquisa, como preconiza a Resolução CNS/MS nº 466/2012, Capítulo XI, Item XI.2: "d".

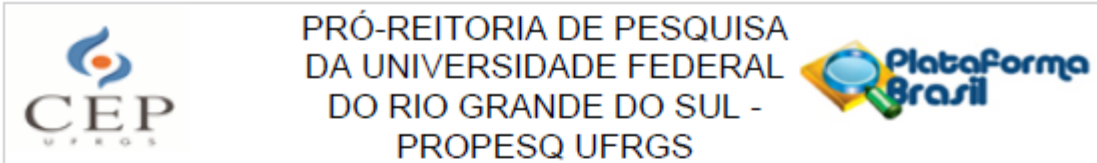
**Considerações Finais a critério do CEP:**

Aprovado.

Este parecer foi elaborado baseado nos documentos abaixo relacionados:

Tipo Documento	Arquivo	Postagem	Autor	Situação
Informações Básicas do Projeto	PB_INFORMAÇÕES_BÁSICAS_DO_PROJETO_2181327.pdf	11/09/2023 18:02:44		Aceito
Outros	CARTARESPONSA.pdf	11/09/2023 18:01:20	CHAYENNE ISABELLE CEZIMBRA WEPPO	Aceito
TCLE / Termos de Assentimento / Justificativa de Ausência	TCLCORRIGIDO.pdf	11/09/2023 18:00:52	CHAYENNE ISABELLE CEZIMBRA WEPPO	Aceito
Projeto Detalhado / Brochura Investigador	PROJETOCORRIGIDO.pdf	11/09/2023 18:00:40	CHAYENNE ISABELLE CEZIMBRA WEPPO	Aceito
Orçamento	ORCAMENTO.pdf	01/08/2023 21:57:52	CHAYENNE ISABELLE CEZIMBRA WEPPO	Aceito
Cronograma	CRONOGRAMA.pdf	01/08/2023 21:57:36	CHAYENNE ISABELLE CEZIMBRA WEPPO	Aceito

Endereço: Av. Paulo Gama, 110 - Sala 311 do Prédio Anexo 1 da Reitoria - Campus Centro  
 Bairro: Farroupilha CEP: 90.040-060  
 UF: RS Município: PORTO ALEGRE  
 Telefone: (51)3308-3787 E-mail: etica@propesq.ufrgs.br



Continuação do Parecer: 6.328.557

Folha de Rosto	folhaDeRostoAssinada.pdf	31/07/2023 09:46:28	Angelo Luiz Freddo	Aceit
----------------	--------------------------	------------------------	--------------------	-------

**Situação do Parecer:**

Aprovado

**Necessita Apreciação da CONEP:**

Não

PORTO ALEGRE, 27 de Setembro de 2023

Assinado por:

Patricia Daniela Melchiors Angst  
(Coordenador(a))

Endereço: Av. Paulo Gama, 110 - Sala 311 do Prédio Anexo 1 da Reitoria - Campus Centro  
 Bairro: Farroupilha CEP: 90.040-080  
 UF: RS Município: PORTO ALEGRE  
 Telefone: (51)3308-3787 E-mail: etica@propesq.ufrgs.br