

UNIVERSIDADE FEDERAL DO RIO GRANDE DO SUL  
FACULDADE DE MEDICINA  
PROGRAMA DE PÓS-GRADUAÇÃO EM MEDICINA:  
CIÊNCIAS CIRÚRGICAS

AVALIAÇÃO MORFOMÉTRICA DO ADIPÓCITO E DA ANGIOGÊNESE NO  
OMENTO TRANSPOSTO PARA A MAMA.

**SIRLEI DOS SANTOS COSTA**

**ORIENTADORA: PROFESSORA DOUTORA MARIA ISABEL ALBANO EDELWEISS**

**COORIENTADORA: PROFESSORA DOUTORA LUISE MEURER**

**TESE DE DOUTORADO**

2010

UNIVERSIDADE FEDERAL DO RIO GRANDE DO SUL  
FACULDADE DE MEDICINA  
PROGRAMA DE PÓS-GRADUAÇÃO EM MEDICINA:  
CIÊNCIAS CIRÚRGICAS

AVALIAÇÃO MORFOMÉTRICA DO ADIPÓCITO E DA ANGIOGÊNESE  
NO OMENTO TRANSPOSTO PARA A MAMA.

**SIRLEI DOS SANTOS COSTA**

**ORIENTADORA: PROF DRA MARIA ISABEL ALBANO EDELWEISS**

**COORIENTADORA: PROF DRA LUISE MEURER**

Tese apresentada ao Programa de Pós-Graduação em Medicina: Ciências Cirúrgicas da Faculdade de Medicina da Universidade Federal do Rio Grande do Sul – UFRGS – para obtenção do grau de Doutor em Medicina: Cirurgia.

2010

C837a Costa, Sirlei dos Santos  
Avaliação morfométrica do adipócito e da angiogênese  
no omento transposto para a mama./  
Sirlei dos Santos Costa. – 2010.  
92 f.; Il. Color

Tese (Doutorado) – Universidade Federal do Rio  
Grande do Sul. Faculdade de Medicina. Programa de Pós-  
Graduação em Medicina, Ciências Cirúrgicas, Porto Alegre,  
BR-RS, 2010.

Maria Isabel Albano Edelweiss , orient.  
Luise Meurer, coorient.

1. Neoangiogênese. 2. Hipertrofia do Adipócito. 3.  
Omento I. Edelweiss, Maria Isabel Albano. II. Meurer,  
Luise. II. Título.

CDU 616.5

Para Enício e Leonora, meus pais queridos,

Para Marlei minha única irmã,

Para Lisella minha única filha,

Para Cristiano, sua e minha família,

COM MUITO AMOR.

## AGRADECIMENTOS

À **Professora Doutora Maria Isabel Edelweiss**, orientadora deste trabalho, pela grande generosidade, por me acolher entre seus orientandos, por me incentivar a vencer tantos desafios e obstáculos, tornando-se grande amiga ao fim destes seis anos de convivência.

À **Professora Doutora Luise Meurer**, minha co-orientadora preciosa, pelos ensinamentos em patologia, dedicação e perfeição na realização dos estudos histológicos deste trabalho e ao Laboratório Medicina Digital pela disponibilidade tecnológica de incomparável qualidade.

À **Mestranda Dra. Rosa Maria Blotta** e minha colega de equipe, pelo desprendimento, disponibilidade e colaboração na execução deste trabalho.

Ao **Professor Doutor Mario Wagner** pelo auxílio e orientação na análise dos dados estatísticos e elaboração dos gráficos.

A **Sra. Estela Maris Araripe**, secretária do Programa de Pós-Graduação, por sua atenção, carinho e torcida ao longo destes anos.

**De erros em erros, descobre-se a verdade inteira.**

**Sigmund Freud**

## SUMÁRIO

LISTA DE ABREVIATURAS E SIGLAS	01
LISTA DE FIGURAS	02
LISTA DE TABELAS	07
1. INTRODUÇÃO	08
2. REVISÃO DA LITERATURA	10
3. REFERÊNCIAS DA REVISÃO DA LITERATURA	25
4. OBJETIVOS	28
5. ARTIGO VERSÃO EM PORTUGUÊS	29
6. REFERÊNCIAS DO ARTIGO EM PORTUGUÊS	46
7. ARTIGO VERSÃO EM INGLÊS	60
8. REFERÊNCIAS DO ARTIGO EM INGLÊS	78
9. CONCLUSÃO	90
10. PERSPECTIVAS FUTURAS	91
11. ANEXO	92

## LISTA DE ABREVIATURAS E SIGLAS

<b>BMI</b>	Body Mass Index
<b>CD31</b>	Cluster of Differentiation molecule
<b>DP</b>	Desvio Padrão
<b>Fig</b>	Figura
<b>HE</b>	Hematoxilina-eosina
<b>HIF1<math>\alpha</math></b>	Transcriptional complex hypoxia-inducible factor
<b>IMC</b>	Índice de Massa Corporal
<b>Kg/m<sup>2</sup></b>	Kilograma por metro quadrado
<b>P</b>	Significância estatística
<b>SPSS</b>	Statistical Package for the Social Sciences
<b>TAB</b>	Tecido adiposo branco
<b>TAG</b>	Triacilglicerol
<b>TAM</b>	Tecido adiposo marrom
<b>TAS</b>	Tecido adiposo subcutâneo
<b>TAV</b>	Tecido adiposo visceral
<b>VEGF</b>	Vascular Endothelial Growth Factor
<b><math>\mu\text{m}</math></b>	Micrômetro
<b><math>\mu\text{m}^2</math></b>	Micrômetro quadrado



## LISTA DE FIGURAS

### FIGURAS DA REVISÃO DA LITERATURA

- Figura 1** - Cronologia de evolução do evento observado.....12
- Figura 2** - Estratégia de busca de referências bibliográficas.....13
- Figura 3** - Mapa conceitual das relações entre hipóxia tecidual, neoangiogênese e hipertrofia ou hiperplasia dos adipócitos.....22

## FIGURAS DO ARTIGO VERSÃO EM PORTUGUÊS

- Figura 1 -** Acima, paciente com fibrose e irregularidades da superfície da mama direita reconstruída com prótese de silicone. Após transposição de retalho de omento, observa-se o crescimento do volume da mama nas fotos abaixo com 5, 28, 60 e 100 dias de pós-operatório.....**53**
- Figura 2 -** Gráfico de dispersão de pontos representando a variação do perímetro dos adipócitos entre a cirurgia 1 e a cirurgia 2. As linhas finas pretas pequenas representam os valores medianos das séries.....**54**
- Figura 3 -** Gráfico de dispersão de pontos representando a variação do diâmetro dos adipócitos entre a cirurgia 1 e a cirurgia 2. As linhas finas pretas pequenas representam os valores medianos das séries.....**55**
- Figura 4 -** Gráfico de dispersão de pontos representando a variação da área dos adipócitos entre a cirurgia 1 e a cirurgia 2. As linhas finas pretas pequenas representam os valores medianos das séries.....**56**

- Figura 5 -** Gráfico de dispersão de pontos representando a variação do número de vasos entre a cirurgia 1 e a cirurgia 2. As linhas finas pretas pequenas representam os valores medianos das séries.....**57**
- Figura 6 -** Gráfico de dispersão de pontos representando a variação do VEGF entre a cirurgia 1 e a cirurgia 2. As linhas finas pretas pequenas representam os valores medianos das séries.....**58**
- Figura 7 -** Acima, a expressão imunohistoquímica do VEGF não mostra nenhuma diferença perceptível entre o primeiro (A) e segundo momento (B) (100X magnificação original); mas o tamanho dos adipócitos é visivelmente maior no segundo momento. Abaixo, o CD31 evidencia a linha endotelial. Há poucos vasos no primeiro momento (C) e mais vasos no segundo momento (D) (200X magnificação original).....**59**

## FIGURAS DO ARTIGO VERSÃO EM INGLÊS

- Figure 1:** On the top, patient with fibrosis and superficial irregularities of the right breast surface with silicone implant reconstruction. After transposition of the omentum flap the visible breast growth is registered in pictures below ( 5th, 28th, 60th, and 100th post-operative day). .....**83**
- Figure 2 –** Scoter plot with lines showing the variation of the adipocyte perimeter between surgical procedure 1 and 2. Short thick lines represent the series median values.....**84**
- Figure 3 –** Scoter plot with lines showing the variation of the adipocyte diameter between surgical procedure 1 and 2. Short thick lines represent the series median values.....**85**
- Figure 4 -** Scoter plot with lines showing the variation of the adipocyte area between surgical procedure 1 and 2. Short thick lines represent the series median values.....**86**
- Figure 5 -** Scoter plot with lines showing the variation of the number of vessels between surgical procedure 1 and 2. Short thick lines represent the series median values.....**87**

**Figura 6 -** Scatter plot with lines showing the variation of the VEGF between surgical procedure 1 and 2. Short thick lines represent the series median values.....**88**

**Figure 7 -** On the top, VEGF immunohistochemical expression shows no noticeable difference between the initial moment (A) and the second moment (B) (100X original magnification); but the adipocyte sizes are visible bigger in the second moment. In the second line, CD31 highlights endothelial lining. There are few vessels at the first moment (C) and more vessels at the second moment (D) (200X original magnification).....**89**

## LISTA DE TABELAS

### LISTA DE TABELAS DO ARTIGO VERSÃO EM PORTUGUÊS

<b>Tabela 1:</b>	Dados demográficos e estatísticas das pacientes (n=8)...	<b>51</b>
<b>Tabela 2:</b>	Medidas morfométricas, densidade vascular e VEGF das pacientes (n=8).....	<b>52</b>

### LISTA DE TABELAS DO ARTIGO VERSÃO EM INGLÊS

<b>Table 1:</b>	Demographic data and patient statistics n=8).....	<b>81</b>
<b>Table 2:</b>	Morphometric measurements, vascular density, and VEGF of the patients (n=8).....	<b>82</b>

## 1 INTRODUÇÃO

Os recentes avanços no conhecimento do tecido adiposo, resultantes da preocupação com a obesidade humana em crescente incidência e com a tumorigênese, vêm mudando conceitos a respeito de muitos atributos dos adipócitos.

Muitos retalhos com considerável volume de tecido adiposo são usados em cirurgia plástica para reparar as mais diversas deformidades. Ao usar o retalho de omento para tratar deformidades da mama, os autores observaram o aumento de seu volume nos primeiros meses após a sua transposição, em todas as pacientes, fato que, em nenhum outro retalho, foi visto com essa magnitude. Tal observação motivou o interesse por esclarecer a origem da ocorrência, resultando neste estudo. Desde o início, deparamo-nos com literatura rica em descrições e observações indiretas do fenômeno em culturas celulares e em animais (roedores, bovinos, suínos, etc.). Nosso foco é apresentar a primeira documentação “in vivo” de registro do efeito da neoangiogênese no tecido adiposo humano, modificando o seu volume.

O omento é constituído, basicamente, por tecido adiposo e conjuntivo frouxo, com rica rede vascular e com importantes propriedades angiogênicas e imunológicas. Trata-se de um órgão versátil com uso bem documentado em reconstrução de feridas e defeitos complexos. As características do retalho de omento são muito peculiares: ele é muito maleável, adapta-se a cavidades irregulares, seu pedículo vascular é longo e com bom diâmetro. Além de ser muito vascularizado, possui grande capacidade de absorção, tem um tamanho

aproximado de 25 x 35cm, sendo mais ou menos volumoso de acordo com o biótipo da paciente.

Quando dissecado por videolaparoscopia e transposto para a parede torácica, na região da mama, o omento apresenta um aumento significativo, não referido em qualquer outro tipo de retalho. Este fato precisa ser considerado ao planejar a reconstrução de uma área anatômica. Na reconstrução mamária, esse “crescimento” vai alterar o resultado do volume final da nova mama.

Para mobilizar o retalho, é necessário diminuir significativamente o aporte vascular, ficando sua vascularização apenas através de uma das artérias gastroepiploicas e sem as artérias gástricas curtas. Isso causaria uma hipóxia temporária que estimularia a liberação do fator de crescimento do endotélio vascular (*vascular endothelial growth factor*: VEGF), levando a uma hipertrofia (aumento do volume das células) ou hiperplasia (aumento do número de células) do tecido adiposo.

No caso do omento transposto, não está clara a natureza do aumento de seu volume. Para estudar essa modificação de volume constatada no retalho, foram realizados estudos histológicos de amostras de omento coletadas no primeiro tempo cirúrgico, logo após sua transposição da cavidade abdominal para a região mamária e, no segundo tempo cirúrgico, durante a complementação de tratamento para a simetrização das mamas.

Nessas amostras, foram estudadas a morfometria dos adipócitos mediante suas medidas de diâmetro, perímetro e área, a densidade microvascular por meio do marcador endotelial CD31 (*cluster of differentiation molecule*) e a expressão imuno-histoquímica do VEGF.



## 2 REVISÃO DA LITERATURA

O omento tem sido usado transposto pediculado ou como retalho livre para inúmeras finalidades em cirurgia. Conhecido e descrito desde a antiguidade, o epíplon, segundo os gregos Aristóteles e Hipócrates, é um órgão que flutua entre as vísceras. Os latinos o denominaram omento e o consideraram uma víscera rica em gordura.<sup>1</sup>

Ao longo dos tempos, inúmeros autores relataram experiências com o uso de omento para os mais diversos fins.<sup>2,3</sup> O omento foi retirado pela primeira vez, por videolaparoscopia, por Saltz et al, em 1993.<sup>4</sup> Góes *et al* e Costa *et al*, em 1996; Cothier-Savey *et al*, em 2001,<sup>5,6</sup> foram os primeiros autores a mencionar seu uso em reconstrução de mama após mastectomia com preservação de pele suficiente para reconstruir uma neomama. Costa *et al*, em 1998, transpôs o omento para reconstruir a parede torácica e a mama em paciente com Síndrome de Poland.<sup>5,7</sup>

O omento é constituído de tecido conectivo gorduroso, altamente vascularizado, que acompanha a grande curvatura do estômago. Adere-se ao cólon transversal, formando o ligamento gastrocólico. Continua, inferiormente, separando o cólon transversal e alças de intestino delgado da parede abdominal anterior. As artérias gastroepiploicas direita e esquerda fornecem suprimento sanguíneo, e esta rede vascular é constante e suficiente para permitir a dissecação sistemática. O omento mede, aproximadamente, 25 x 35cm de extensão, variando o seu volume de acordo com o tamanho da paciente, mas isso não é, exatamente, previsível.<sup>8</sup>

Em pacientes com indicação de reconstrução de mama simultânea à mastectomia, nas quais uma quantidade suficiente de pele será preservada para reconstruir a neomama, o omento pode ser uma opção de retalho para preencher o volume mamário e o pilar axilar anterior com melhor resultado estético que os retalhos musculares e miocutâneos.

O retalho de omento também é uma excelente alternativa para tratar as deformidades congênitas envolvendo a mama que podem ser mínimas: desde pequenas assimetrias de mamilo ou complexo aréolo-mamilar e pequenas assimetrias de volume, até assimetrias importantes de forma, volume e posição da mama na parede torácica. Mesmo quando as alterações são pequenas, elas causam grande sofrimento para as pacientes, exigindo correções cirúrgicas complexas que tratem a deformidade com a menor seqüela secundária possível.

Entre as síndromes congênitas envolvendo a mama, a síndrome de Poland é a principal. O uso da transposição do retalho de omento dissecado por videolaparoscopia, para reconstruir as deformidades mais frequentes causadas por esta síndrome, permite alcançar melhor contorno da mama, refazer o pilar axilar anterior e preencher a depressão infraclavicular. Também deixa a prótese melhor coberta e menos perceptível, obtendo melhor simetria com o hemitórax oposto. Além disso, o uso da videolaparoscopia torna o procedimento menos agressivo e oferece menor morbidade à parede abdominal.<sup>5,7</sup>

Ao utilizar o retalho de omento dissecado por videolaparoscopia para tratar deformidades da mama, os autores observaram um aumento significativo do seu volume nos primeiros meses após a transposição (Fig.1). Na busca de

justificativa para explicar essa modificação, os principais métodos de mensuração da morfometria dos adipócitos e da neoangiogênese foram revisados a fim de eleger os mais adequados para avaliar a natureza desse aumento de volume. Na figura 1 é apresentada a suposta cronologia do evento observado.

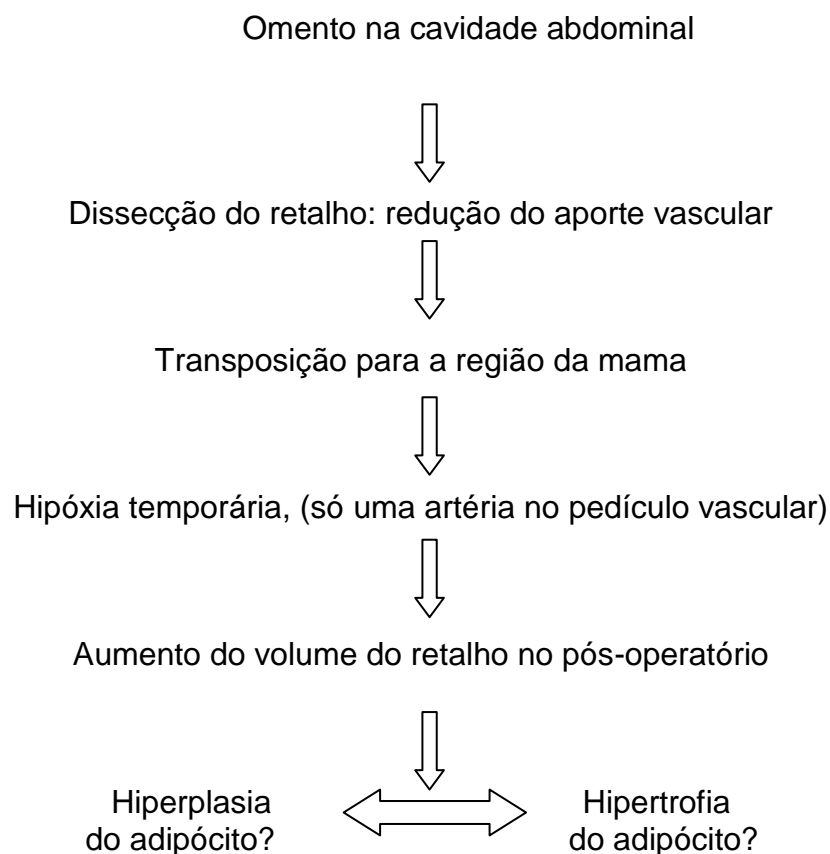


Figura 1 - Cronologia de evolução do evento observado.

A literatura relevante foi identificada por meio de pesquisa na base de dados do PubMed e da LILACS, de 1970 a 2010 (Fig.2). Foram localizados mais de 50.000 artigos dos quais, após uma busca mais restritiva, foram selecionados 68 e, após classificação por repetição de títulos, resultaram em 44, considerados os mais adequados a este estudo. Os principais critérios de

seleção desses artigos basearam-se na qualificação do periódico onde foram publicados, na acreditação que os autores desfrutam no meio acadêmico mundial, no número de referências que geraram e no pioneirismo das informações na literatura atual. Foram usadas as seguintes palavras-chave em diversas combinações: adipócito, angiogênese, hipertrofia, hiperplasia, hipóxia, omento, epiplon, tamanho do adipócito, tecido adiposo, fator de crescimento do endotélio vascular (VEGF). A figura abaixo expõe os resultados encontrados.

PubMed Artigos		LILACS Artigos
1.388	Tecido adiposo, tamanho do adipócito	689
10	+ hipóxia	0
3	+ angiogênese	0
1	+ hipertrofia	0
0	+ hiperplasia	0
40.751	VEGF	95
4.262	VEGF, hipóxia	5
32	VEGF, hipóxia, tecido adiposo	0
17	VEGF, hipóxia, adipócito	0
4	VEGF, hipóxia, omento	0
0	VEGF, hipóxia, epiplon	0
68	VEGF, hipóxia, hipertrofia	0
47	VEGF, hipóxia, hiperplasia	0
1	VEGF, hipóxia, hipertrofia, adipócito	0
1	VEGF, hipóxia, hiperplasia, adipócito	0
17.519	VEGF, angiogênese	39
2.008	VEGF, angiogênese, hipóxia	3
14	VEGF, angiogênese, hipóxia, tecido adiposo	0
6	VEGF, angiogênese, hipóxia, adipócito	0

Figura 2 – estratégia de busca de referências bibliográficas.

Cirurgiões há muito tempo, têm explorado a estrutura do omento, em particular, seu rico aporte vascular que possibilita uma alta capacidade

absortiva, sua pronunciada atividade angiogênica que sustenta os tecidos locais (e tecidos isquêmicos), sua função imune inata, sua habilidade de aderir às estruturas locais e, finalmente, sua alta concentração de “fatores teciduais” que promovem a hemostasia.<sup>9</sup>

O omento humano pode promover atividade angiogênica nas estruturas adjacentes à área onde é aplicado. Em córneas de coelho, o material lipídico obtido do omento induziu angiogênese após uma única aplicação.<sup>10</sup> Quando transposto para proteger a medula vertebral (omentomielopexia), mostrou extraordinária capacidade angiogênica com o estabelecimento de anastomoses entre as artérias do retalho de omento e a artéria vertebral, documentadas em angiografia seletiva no 10º dia pós-operatório.<sup>11</sup>

O omento é constituído, predominantemente, por adipócitos maduros já sem capacidade de se multiplicar e representa uma importante parcela da gordura visceral no corpo humano. Possui, também, células-tronco adultas e células progenitoras ou pré-adipócitos que são menores de tamanho e capazes de diferenciação. Nos mamíferos, existem dois tipos de tecido adiposo: o branco (TAB) e o marrom (TAM). O adipócito branco maduro armazena lipídios na forma de triacilglicerol (TAG), em uma única e grande gota lipídica que ocupa de 85-90% do citoplasma e empurra o núcleo e uma fina camada de citosol para a periferia da célula. É interessante ressaltar que, durante seu desenvolvimento, a célula jovem contém múltiplas gotículas de lipídios, que coalescem para formar uma inclusão lipídica unitária com o amadurecimento celular. Os adipócitos brancos maduros são células grandes, muitas vezes, maiores que hemácias, fibroblastos e células do sistema imune, e podem alterar acentuadamente seu tamanho (volume e diâmetro) conforme a

quantidade de TAG acumulada. A proporção de lipídios no TAB pode ocupar até 85% da massa total do tecido, sendo o restante dela representado por água e proteínas.<sup>12</sup> O TAM é especializado na produção de calor (termogênese) e, portanto, participa ativamente na regulação da temperatura corporal. Os depósitos de TAM estão praticamente ausentes em humanos adultos, mas são encontrados em fetos e em recém-nascidos.

O TAB se distribui em diversos depósitos no organismo, anatomicamente classificados como tecido adiposo subcutâneo (TAS) e tecido adiposo visceral (TAV). O TAS é, principalmente, representado pelos depósitos abaixo da pele nas regiões abdominal, glútea e femoral. O TAV refere-se ao tecido depositado próximo ou mesmo no interior das vísceras da cavidade abdominal, sendo bem exemplificado pelas gorduras mesentérica, omental e retroperitoneal. Há um dimorfismo sexual na distribuição regional do TAB, com as mulheres usualmente tendo maior grau de adiposidade do que os homens e apresentando maior razão TAS/TAV do que eles.<sup>12</sup>

Não é fácil determinar até que ponto as alterações na quantidade de tecido adiposo dependem de alterações no número ou no tamanho das células de gordura. Segundo Salans *et al*, os adipócitos podem estar hipertróficos (só o tamanho aumentado) ou hiperplásicos (em maior número e tamanho normal ou aumentado). Existem dois períodos distintos na vida em que a hipercelularidade é observada: nos primeiros anos e, novamente, entre os 9 e os 13 anos de idade.<sup>13</sup>

Após o nascimento, ocorre uma expansão rápida do tecido adiposo como resultado do tamanho e do número celular. O potencial de gerar novas células de gordura persiste, mesmo, na fase adulta. O número de células

adiposas pode aumentar quando o indivíduo é submetido, por um período prolongado, a uma dieta rica em carboidratos ou lipídios. Mudanças no número de adipócitos ocorrem mediante um complexo arranjo de eventos que envolvem proliferação e diferenciação de pré-adipócitos. A diferenciação de pré-adipócito em adipócito é um processo altamente controlado.<sup>13</sup>

As mudanças no tamanho celular, provavelmente, são o principal fator de mudança de volume em adultos normais não obesos; entretanto, na obesidade grave, observa-se também aumento do número de células adiposas.<sup>14</sup> O aumento do adipócito muda com mais rapidez que seu número, indicando um predomínio do mecanismo de hipertrofia sobre o de hiperplasia. Só quando o peso corporal alcança 170% do valor ideal, começa o processo de hiperplasia.<sup>15</sup>

O tamanho do adipócito em um indivíduo pode variar, consideravelmente, de um depósito adiposo para outro. Esses diferentes depósitos também apresentam entre si atividade metabólica e respostas hormonais diferentes.<sup>13,16</sup>

Durante os últimos anos, o conceito de adipócito como célula da classe de reservatório de energia mudou para uma população de células com função endócrina e síntese de vários hormônios e citocinas moduladoras do apetite, da sensibilidade à insulina, da pressão arterial, da coagulação, bem como de marcadores subclínicos de inflamação.<sup>17</sup> A observação de que adipócitos secretam leptina (um produto do gene *ob* do camundongo obeso), descoberta em 1994, estabeleceu o tecido adiposo como um órgão endócrino que se comunica com o sistema nervoso central.<sup>18,19</sup> Portanto o adipócito, como toda

célula, é uma estrutura complexa e está sujeito a transformações biológicas reguladas por mudanças no equilíbrio local do seu microambiente.

Adipócitos hipóxicos expressam mais fatores pró-angiogênicos, sugerindo que a hipóxia, se ocorrer no tecido adiposo, pode ser um modulador do processo angiogênico.<sup>20-23</sup>

As células-tronco do omento mostram um elevado grau de proliferação e síntese de VEGF. Em 1983, Donald Senger e seu grupo de pesquisadores, estudando as metástases, descreveram as primeiras descobertas a respeito do VEGF, uma proteína que se caracteriza como um dos membros da superfamília de fatores de crescimento que possuem um nó de cistina (*cystine knot growth superfamily of signaling proteins*), formado por oito resíduos de cisteínas ligados por pontes de dissulfeto. É consenso de que a ativação dos receptores de VEGF está envolvida no controle da formação de vasos sanguíneos e linfáticos em mamíferos, assim como nos estágios iniciais da embriogênese.<sup>24</sup>

Zhang *et al*, em 1997, observaram dados que sugerem que o VEGF é, provavelmente, o principal fator angiogênico produzido pelo omento. O aumento da expressão de VEGF pelas células de omento sob hipóxia pode ser o mecanismo responsável pelo aumento da atividade angiogênica no omento, quando sob condições isquêmicas, por meio de regulação parácrina, ou melhor, sináptica (que ocorre pela ação de neurotransmissores). Só o trauma no omento transplantado cirurgicamente já induz a uma expressão aumentada do VEGF, similar à induzida pela hipóxia.<sup>25-27</sup>

O crescimento do tecido adiposo pode ser controlado pela vascularização local. O grau de desenvolvimento dos adipócitos e da



morfologia vascular é depósito dependente, enquanto o tamanho dos adipócitos é depósito independente.<sup>28</sup> O aumento na massa de adipócitos aparece acompanhado de um aumento concomitante da rede microvascular e, em contrapartida, existe uma necessidade de aumento da neovascularização durante o crescimento do tecido adiposo. Evidências sugerem que o mecanismo sinalizador sensível a oxigênio (*O<sub>2</sub>-sensitive signaling mechanisms*) regula a adipogênese.<sup>20</sup> No entanto a diferenciação do pré-adipócito é inibida em condições de hipóxia.<sup>29</sup> Os adipócitos da gordura visceral são mais resistentes ao efeito antilipolítico da insulina quando comparados com os adipócitos subcutâneos.<sup>30</sup>

Michaulidou *et al* descreveram uma nova correlação da enzima regeneradora do cortisol (11betaHSD1 ou 11beta-hydroxysteroid dehydrogenase1) com o tamanho dos adipócitos do omento, independente de obesidade. Esses estudiosos sugerem que a restauração do cortisol intracelular seria um forte preditor da hipertrofia do omento.<sup>31,32</sup>

Os vasos sanguíneos são a primeira estrutura a aparecer no embrião e a maior rede no corpo humano.<sup>33</sup> Quase todas as células, em quase todos os tecidos de um vertebrado, estão localizadas entre 50 e 100 µm de um capilar sanguíneo. Todos os organismos respondem a mudanças no seu ambiente vital, ativando, por exemplo, a cascata de sinalização desencadeada pela hipóxia (*hypoxia-signaling cascade*) para responder a uma queda na disponibilidade de oxigênio. Assim, pauta-se a concentração intracelular de uma proteína reguladora de gene chamada de fator1α induzido por hipóxia (*transcriptional complex hypoxia-inducible factor* ou HIF1α), e essa ativação é essencial para manter a homeostase do oxigênio e a sobrevivência.<sup>34,35</sup>

O HIF1 $\alpha$  interage e atua em sinergismo com o domínio intracelular do padrão de sinalização Notch, que é importante para a comunicação intercelular, e envolve mecanismos de regulação gênica que controlam múltiplos processos de diferenciação celular durante as fases embrionária e adulta.<sup>36,37</sup> Os sinais Notch controlam como as células irão responder a estímulos extrínsecos ou intrínsecos necessários para alcançar programas de desenvolvimento específicos. A atividade Notch afeta o estabelecimento de programas de diferenciação, proliferação ou apoptose, provendo uma ferramenta de desenvolvimento que influencia na formação e morfogênese de órgãos, muito importante no caso de hipóxia e hipertrofia ou hiperplasia dos adipócitos.<sup>37</sup>

A regulação de crescimento do vaso sanguíneo para corresponder às necessidades do tecido depende do controle da produção do VEGF, por meio de mudanças na estabilidade de seu mRNA e em sua taxa de transcrição, o qual é relativamente bem compreendido. Uma falta de oxigênio, em praticamente qualquer tipo de célula, causa um aumento de HIF1 $\alpha$ , estimulando a transcrição do gene Vegf (e de outros genes cujos produtos são necessários quando o suprimento de oxigênio está baixo). A proteína VEGF é secretada, difunde-se pelo tecido e atua sobre as células endoteliais próximas, estimulando-as a proliferarem, a produzirem proteases para ajudá-las a digerirem seu caminho através da lâmina basal do capilar, ou da vênula de origem, e a formar brotos. As células da extremidade dos brotos detectam o gradiente de VEGF e movem-se na direção de sua fonte.<sup>20,33</sup>

Brotos vasculares cegos vizinhos se unem para formar uma alça que amadurece se transformando em um vaso semelhante ao original. Existe um consenso de que é o VEGF que desencadeia esse processo na célula

endotelial, pelo encontro com seus receptores, representando o passo crucial na angiogênese normal ou patológica.<sup>33</sup>

Quando os novos vasos se formam, trazendo sangue para o tecido, a concentração de oxigênio se eleva e a atividade de HIF1 $\alpha$  diminui, a produção de VEGF é encerrada e o estímulo à neoangiogênese chega ao fim.<sup>14</sup>

O desenvolvimento do broto vascular depende de alguns processos: o estímulo para crescer (fatores angiogênicos, hipóxia, etc.); a secreção de proteases pelas células endoteliais, necessárias para invadir o tecido adjacente; a capacidade de movimento ou migração das células; a possibilidade de divisão da célula endotelial para prover o número necessário de células.<sup>33</sup> Vários elementos moleculares atuam ativando ou inibindo o processo de crescimento vascular, mas o VEGF sozinho pode iniciar a cascata de eventos angiogênicos, atuando como um fator de proliferação, de migração e de sobrevivência para as células endoteliais tanto “in vitro” como “in vivo”.<sup>33</sup>

Os pré-adipócitos no omento estão relacionados mais com a neoangiogênese do que com a adipogênese. Quando implantadas células de omento humano em ratos, estas promovem neovascularização, principalmente, formando o endotélio de novos vasos e facilitando a angiogênese original do rato.<sup>38</sup> Adipócitos derivados de células-tronco adultas se diferenciam em células endoteliais, em resposta às necessidades do ambiente, e contribuem para a neoangiogênese.<sup>39</sup> Por outro lado, as células do endotélio microvascular sustentam a viabilidade do pré-adipócito em condições de hipóxia. A hipóxia induz a expressão e secreção da leptina nos pré-adipócitos humanos, mas esta é menos abundante que nos adipócitos maduros.<sup>40</sup>

Como já referido, o número de adipócitos se mantém constante durante a vida adulta por meio do balanço entre a morte e a geração de novo adipócito. A hipertrofia dessa célula que consiste em excessivo acúmulo de triglicérides em adipócitos maduros é resultante de balanço energético positivo e lipólise reduzida. A observação de que a proliferação aumentada de células progenitoras foi associada com hipertrofia adiposa sugere que adipócitos hipertrofiados podem controlar o crescimento de células progenitoras derivadas do tecido adiposo. As células progenitoras do tecido adiposo humano, *in situ*, exibem um potencial proliferativo que é modulado por um aumento de volume do tecido gorduroso. O microambiente no qual elas residem tem um papel determinante na regularização do seu crescimento por meio do equilíbrio entre os sinais proliferativos originados dos fatores solúveis parácrinos, liberados pelas células vizinhas: adipócitos, células endoteliais e tensão de oxigênio. A hipertrofia ou a morte do adipócito pode, também, ser o gatilho desencadeante da sinalização inicial que leva ao aumento da proliferação das células progenitoras no tecido adiposo, mas a formação de novos adipócitos só acontecerá quando os adipócitos maduros alcançarem um tamanho crítico.<sup>41,42</sup>

Na figura 3 é apresentado o mapa conceitual das relações entre hipóxia tecidual, neoangiogênese e hipertrofia ou hiperplasia dos adipócitos.

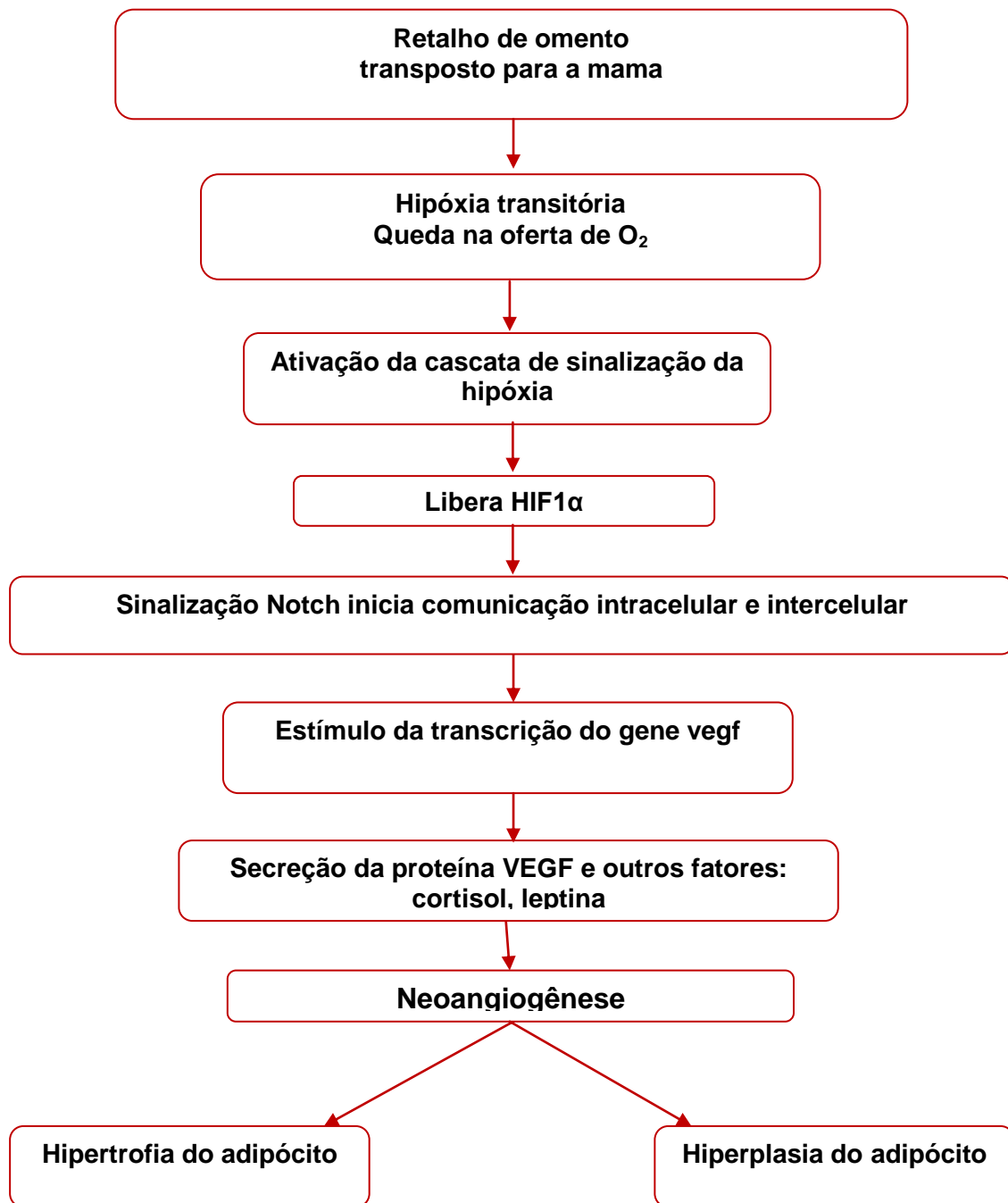


Figura 3 – Mapa conceitual das relações entre hipóxia tecidual, neoangiogênese e hipertrofia ou hiperplasia dos adipócitos.

A partir dessas informações (Fig.3) e para corroborar com a coleta de dados que possam oferecer mais esclarecimentos sobre a questão, escolheram-se as variáveis que poderiam ser estudadas.

O diâmetro e o perímetro máximos dos adipócitos podem ser medidos em micrômetros ( $\mu\text{m}$ ), e a área micrômetros quadrados ( $\mu\text{m}^2$ ), a partir das imagens das lâminas coradas pelo método hematoxilina-eosina (HE).

A densidade microvascular pode ser estudada por intermédio do marcador endotelial que detecta anticorpos do CD31 ou PECAM-1 (*Platelet Endothelial Cell Adhesion Molecule*), o mais consagrado marcador de endotélio vascular. Em humanos, o gene CD31 é encontrado no cromossomo 17. Ele é, normalmente, encontrado nas células endoteliais, plaquetas, macrófagos, células de Kupffer, granulócitos, linfócitos, megacariócitos, osteoclastos e neutrófilos. Esse gene permite identificar a proliferação de células endoteliais em cortes teciduais, separando tais células de outros elementos do tecido.<sup>43</sup>

Apesar das limitações técnicas em escolher a amostra mais significativa e das variações entre observadores, existem diversas maneiras de fazer a contagem microvascular. A mais simples seria, ao microscópio, contar vasos em campos de médio aumento (200x); porém nessa técnica há maior dependência do observador. Outra alternativa seria o uso de grades, ou a contagem utilizando a grade de Chalkley (método que elimina as diferenças entre observadores, mas oferece uma avaliação muito mais a respeito da área coberta por vasos do que da densidade vascular), sendo possível, ainda, simplesmente contar os vasos em imagens digitalizadas (CIAS: *computerised image analysis systems*), tendo sido este o método escolhido.<sup>43,44</sup>

Para avaliar se a expressão imuno-histoquímica do VEGF, está aumentada, pode ser usado o receptor dessa molécula, o anticorpo “receptor 1 do VEGF”. Se for verificado que o receptor está aumentado, certamente a célula estará sendo estimulada por essa via.<sup>45</sup>

É de consenso que a hipóxia é um dos fatores que desencadeia o processo de angiogênese por meio do VEGF, com consequente hipertrofia e hiperplasia do tecido adiposo. A literatura atual é bastante consistente em afirmar que se pode usar com segurança a mensuração do VEGF, a neoangiogênese mediante o CD31 e medidas morfométricas do adipócito para investigar, esclarecer e documentar o aumento de volume pós-operatório do retalho de omento.

### 3 REFERÊNCIAS BIBLIOGRÁFICAS DA REVISÃO DA LITERATURA

1. Micheau P. [The greater omentum. Its role in reconstructive plastic surgery]. *Ann Chir Plast Esthet* 1995;40:192-207.
2. McLean DH, Buncke HJ, Jr. Autotransplant of omentum to a large scalp defect, with microsurgical revascularization. *Plast Reconstr Surg* 1972;49:268-74.
3. Arnold PG, Hartrampf CR, Jurkiewicz MJ. One-stage reconstruction of the breast, using the transposed greater omentum. Case report. *Plast Reconstr Surg* 1976;57:520-2.
4. Saltz R, Stowers R, Smith M, Gadacz TR. Laparoscopically harvested omental free flap to cover a large soft tissue defect. *Ann Surg* 1993;217:542-6; discussion 6-7.
5. Costa SS, Blotta RM, Mariano MB, Meurer L, Edelweiss MI. Laparoscopic treatment of Poland's syndrome using the omentum flap technique. *Clinics (Sao Paulo)* 2010;65:401-6.
6. Cothier-Savey I, Tamtawi B, Dohnt F, Raulo Y, Baruch J. Immediate breast reconstruction using a laparoscopically harvested omental flap. *Plast Reconstr Surg* 2001;107:1156-63; discussion 64-5.
7. Costa SS, Blotta RM, Mariano MB, Meurer L, Edelweiss MI. Aesthetic Improvements in Poland's Syndrome Treatment with Omentum Flap. *Aesthetic Plast Surg* 2010;34:634-9.
8. Das SK. The size of the human omentum and methods of lengthening it for transplantation. *Br J Plast Surg* 1976;29:170-44.
9. Logmans A, Schoenmakers CH, Haensel SM, et al. High tissue factor concentration in the omentum, a possible cause of its hemostatic properties. *Eur J Clin Invest* 1996;26:82-3.
10. Cartier R, Brunette I, Hashimoto K, Bourne WM, Schaff HV. Angiogenic factor: a possible mechanism for neovascularization produced by omental pedicles. *J Thorac Cardiovasc Surg* 1990;99:264-8.
11. Ignjatovic M, Pervulov S, Cuk V, Kostic Z, Minic L. Early angiogenic capabilities of the transposed omental flap after omentomyelopexy. *Acta Chir Iugosl* 2001;48:41-3.
12. Fonseca-Alaniz MH, Takada J, Alonso-Vale MI, Lima FB. [The adipose tissue as a regulatory center of the metabolism]. *Arq Bras Endocrinol Metabol* 2006;50:216-29.
13. Salans LB, Cushman SW, Weismann RE. Studies of human adipose tissue. Adipose cell size and number in nonobese and obese patients. *J Clin Invest* 1973;52:929-41.
14. Alberts B, Johnson A, Lewis J, Raff M, Roberts K, Walter P. *Biologia Molecular da célula*. 5 ed. Porto Alegre: Artmed; 2010.
15. Hirsch J, Fried SK, Edens NK, Leibel RL. The fat cell. *Med Clin North Am* 1989;73:83-96.
16. Yamada T, Kawakami S, Nakanishi N. Fat depot-specific differences in angiogenic growth factor gene expression and its relation to adipocyte size in cattle. *J Vet Med Sci* 2010;72:991-7.
17. Schauer H, Lechleitner M, Pulzl P, Piza-Katzer H. Microvascular transplantation of adipose tissue and serum level of adipocyte products. *Aesthetic Plast Surg* 2008;32:459-63.
18. Wajchenberg BL. Subcutaneous and visceral adipose tissue: their relation to the metabolic syndrome. *Endocr Rev* 2000;21:697-738.



19. Ahima RS, Flier JS. Adipose tissue as an endocrine organ. *Trends Endocrinol Metab* 2000;11:327-32.
20. Lolmede K, Durand de Saint Front V, Galitzky J, Lafontan M, Bouloumie A. Effects of hypoxia on the expression of proangiogenic factors in differentiated 3T3-F442A adipocytes. *Int J Obes Relat Metab Disord* 2003;27:1187-95.
21. Nishimura S, Manabe I, Nagasaki M, et al. Adipogenesis in obesity requires close interplay between differentiating adipocytes, stromal cells, and blood vessels. *Diabetes* 2007;56:1517-26.
22. Trayhurn P, Wang B, Wood IS. Hypoxia and the endocrine and signalling role of white adipose tissue. *Arch Physiol Biochem* 2008;114:267-76.
23. Trayhurn P, Wang B, Wood IS. Hypoxia in adipose tissue: a basis for the dysregulation of tissue function in obesity? *Br J Nutr* 2008;100:227-35.
24. Ferrara N. VEGF and the quest for tumour angiogenesis factors. *Nat Rev Cancer* 2002;2:795-803.
25. Zhang QX, Magovern CJ, Mack CA, Budenbender KT, Ko W, Rosengart TK. Vascular endothelial growth factor is the major angiogenic factor in omentum: mechanism of the omentum-mediated angiogenesis. *J Surg Res* 1997;67:147-54.
26. Mick GJ, Wang X, McCormick K. White adipocyte vascular endothelial growth factor: regulation by insulin. *Endocrinology* 2002;143:948-53.
27. Zhong X, Yan W, He X, Ni Y. Improved fat graft viability by delayed fat flap with ischaemic pretreatment. *J Plast Reconstr Aesthet Surg* 2009;62:526-31.
28. Hausman GJ, Richardson RL. Adipose tissue angiogenesis. *J Anim Sci* 2004;82:925-34.
29. Frye CA, Wu X, Patrick CW. Microvascular endothelial cells sustain preadipocyte viability under hypoxic conditions. *In Vitro Cell Dev Biol Anim* 2005;41:160-4.
30. Richelsen B, Pedersen SB, Moller-Pedersen T, Bak JF. Regional differences in triglyceride breakdown in human adipose tissue: effects of catecholamines, insulin, and prostaglandin E2. *Metabolism* 1991;40:990-6.
31. Michailidou Z, Jensen MD, Dumesic DA, et al. Omental 11beta-hydroxysteroid dehydrogenase 1 correlates with fat cell size independently of obesity. *Obesity (Silver Spring)* 2007;15:1155-63.
32. Lee MJ, Fried SK, Mundt SS, et al. Depot-specific regulation of the conversion of cortisone to cortisol in human adipose tissue. *Obesity (Silver Spring)* 2008;16:1178-85.
33. Costa C, Soares R, Schmitt F. Angiogenesis: now and then. *APMIS* 2004;112:402-12.
34. Benizri E, Ginouves A, Berra E. The magic of the hypoxia-signaling cascade. *Cell Mol Life Sci* 2008;65:1133-49.
35. Caramelo C, Pena Deudero JJ, Castilla A, et al. [Response to hypoxia. A systemic mechanism based on the control of gene expression]. *Medicina (B Aires)* 2006;66:155-64.
36. Artavanis-Tsakonas S, Matsuno K, Fortini ME. Notch signaling. *Science* 1995;268:225-32.
37. Artavanis-Tsakonas S, Rand MD, Lake RJ. Notch signaling: cell fate control and signal integration in development. *Science* 1999;284:770-6.
38. Garcia-Gomez I, Goldsmith HS, Angulo J, et al. Angiogenic capacity of human omental stem cells. *Neurol Res* 2005;27:807-11.

39. Cao Y, Sun Z, Liao L, Meng Y, Han Q, Zhao RC. Human adipose tissue-derived stem cells differentiate into endothelial cells in vitro and improve postnatal neovascularization in vivo. *Biochem Biophys Res Commun* 2005;332:370-9.
40. Wang B, Wood IS, Trayhurn P. Hypoxia induces leptin gene expression and secretion in human preadipocytes: differential effects of hypoxia on adipokine expression by preadipocytes. *J Endocrinol* 2008;198:127-34.
41. Maumus M, Sengenès C, Decaunes P, et al. Evidence of in situ proliferation of adult adipose tissue-derived progenitor cells: influence of fat mass microenvironment and growth. *J Clin Endocrinol Metab* 2008;93:4098-106.
42. Jernas M, Palming J, Sjöholm K, et al. Separation of human adipocytes by size: hypertrophic fat cells display distinct gene expression. *FASEB J* 2006;20:1540-2.
43. Fox SB, Harris AL. Histological quantitation of tumour angiogenesis. *APMIS* 2004;112:413-30.
44. Hansen S, Grabau DA, Sorensen FB, Bak M, Vach W, Rose C. The prognostic value of angiogenesis by Chalkley counting in a confirmatory study design on 836 breast cancer patients. *Clin Cancer Res* 2000;6:139-46.
45. Glotzbach JP, Levi B, Wong VW, Longaker MT, Gurtner GC. The basic science of vascular biology: implications for the practicing surgeon. *Plast Reconstr Surg* 2010;126:1528-38.

## 4 OBJETIVOS

### **Objetivo geral**

Estabelecer se o aumento de volume do retalho de omento em pacientes submetidas a procedimentos de transposição deste retalho para a região da mama é por hipertrofia ou por hiperplasia dos adipócitos.

### **Objetivos específicos**

Determinar, nas condições acima, em amostras de omento coletadas no primeiro tempo cirúrgico, logo após sua transposição da cavidade abdominal para a região mamária e, no segundo tempo cirúrgico, durante a complementação de tratamento para simetrização das mamas, a medida comparativa das seguintes variáveis:

- diâmetro dos adipócitos;
- perímetro dos adipócitos;
- área dos adipócitos;
- densidade microvascular através do CD31;
- expressão imuno-histoquímica do fator de crescimento do endotélio vascular (VEGF).

## AVALIAÇÃO MORFOMÉTRICA DO ADIPÓCITO E DA ANGIOGÊNESE NO OMENTO TRANSPOSTO PARA A MAMA.

### ***Avaliação morfológica do adipócito e da angiogênese***

**Sirlei dos Santos Costa**

**Rosa Maria Blotta**

**Luise Meurer**

**Maria Isabel Albano Edelweiss**

### **Resumo:**

*Introdução:* Ao ser usado o retalho de omento dissecado por videolaparoscopia no tratamento de deformidades da mama, foi constatado um significativo aumento do seu volume nos primeiros meses após a sua transposição, em todas as pacientes operadas, o que não é visto com essa magnitude em nenhum outro retalho adiposo. *Métodos:* Para se estudar o motivo desse aumento de volume, foram realizados estudos histológicos de amostras de omento coletadas no primeiro tempo cirúrgico, logo após sua transposição da cavidade abdominal para a região mamária e, no segundo tempo cirúrgico, durante a complementação de tratamento para a simetrização das mamas de oito pacientes. Foram documentadas as modificações nas medidas morfológicas dos adipócitos (perímetro, diâmetro e área), na densidade microvascular mediante o marcador endotelial CD31 e na expressão imunohistoquímica do fator de crescimento do endotélio vascular (VEGF). *Resultados:* O aumento do tamanho dos adipócitos e da densidade microvascular foi estatisticamente significativo ( $P \leq 0,012$ ). O valor do VEGF foi menor na segunda amostra em relação com a primeira, redução esta que não atingiu significância considerável ( $P < 0,093$ ). *Conclusão:* Estes resultados

sinalizam um aumento no volume celular que se mostrou consistente quando foram utilizados três diferentes processos de medida: perímetro, diâmetro e área dos adipócitos. Além disso, o aumento do número de vasos na segunda amostra sugere que tenha ocorrido neoangiogênese estimulada pelo aumento inicial dos valores do VEGF. Portanto o aumento do volume do retalho se deve a neovascularização e hipertrofia do adipócito.

**Palavras-chave:** adipócito, angiogênese, hipertrofia do adipócito, VEGF, tecido adiposo.

## **Introdução:**

Ao ser usado o retalho de omento no tratamento de deformidades da mama, foi constatado o aumento de seu volume nos primeiros meses após a sua transposição, em todas as pacientes operadas (Figura 1), fato que, em nenhum outro retalho adiposo, foi visto com essa magnitude.<sup>1,2</sup> Tal observação motivou o interesse por esclarecer a origem desta ocorrência, resultando neste estudo. A literatura é rica em trabalhos e observações indiretas deste fenômeno em seres humanos,<sup>3,4</sup> culturas celulares<sup>5,6</sup> e em animais (roedores, bovinos, suínos, etc.).<sup>7-9</sup> Segundo revisão da literatura, esta é a primeira documentação “in vivo” de registro do efeito direto da neoangiogênese no tecido adiposo humano, modificando seu volume entre dois tempos cirúrgicos subsequentes.

O omento é constituído de tecido conectivo gorduroso, altamente vascularizado, que acompanha a grande curvatura do estômago. Adere-se ao cólon transverso, formando o ligamento gastrocólico. Esse continua, inferiormente, separando o cólon transverso e alças de intestino delgado da parede abdominal anterior. As artérias gastroepilóicas direita e esquerda fornecem suprimento sanguíneo e esta rede vascular é anatomicamente constante o suficiente para permitir a dissecação sistemática sem maiores intercorrências, quando necessário. Mede, aproximadamente, 25 x 35cm de extensão, sendo mais ou menos volumoso de acordo com o tamanho da paciente, mas não exatamente previsível.<sup>10</sup>

Ao longo dos tempos, inúmeros autores relataram o uso do omento para os mais diversos fins.<sup>1,2,10-14</sup> Cirurgiões têm explorado sua peculiar estrutura e, em particular, seu rico aporte vascular que possibilita uma alta capacidade

absortiva. Sua pronunciada atividade angiogênica que sustenta os tecidos locais (e tecidos isquêmicos), sua função imune inata, sua habilidade de aderir às estruturas locais e, finalmente, sua alta concentração de “fatores teciduais” que promovem a hemostasia já demonstrada amplamente, corroboram esta afirmativa.<sup>1,11-14</sup>

O omento humano pode promover atividade angiogênica nas estruturas adjacentes, onde é aplicado em animais<sup>15</sup> e em seres humanos.<sup>11</sup> Ele é constituído, predominantemente, por adipócitos maduros já sem capacidade de se multiplicarem e representa uma importante parcela da gordura visceral no corpo humano. Possui também células-tronco adultas e células progenitoras, ou pré-adipócitos, que são menores de tamanho e capazes de diferenciação.<sup>16</sup>

Durante os últimos anos, o conceito de adipócito como célula da classe de reservatório de energia mudou para o de uma população de células com função endócrina e síntese de vários hormônios e citocinas moduladoras do apetite, da sensibilidade à insulina, da pressão arterial, da coagulação, bem como de marcadores subclínicos de inflamação vem sendo descritos.<sup>17</sup> A observação de que adipócitos secretam leptina (descrita a partir do produto do gene *ob* do camundongo obeso), descoberta em 1994, estabeleceu que o tecido adiposo funciona como um órgão endócrino que se comunica com o sistema nervoso central.<sup>18</sup> Portanto o adipócito, como toda célula, é uma estrutura complexa, sujeita a transformações biológicas reguladas por mudanças no equilíbrio local do seu microambiente.

Adipócitos hipóxicos expressam mais fatores pró-angiogênicos, sugerindo que a hipóxia pode ser um modulador do processo angiogênico.<sup>19-21</sup>

Zhang *et al*, em 1997, observaram dados que sugerem que o fator de crescimento do endotélio vascular (*vascular endothelial growth factor: VEGF*) é, provavelmente, o principal fator angiogênico produzido pelo omento. O aumento da expressão de VEGF pelas células de omento sob hipóxia pode ser o mecanismo responsável pelo aumento da atividade angiogênica no omento, quando sob condições isquêmicas mediante regulação parácrina. Só o trauma no omento transplantado cirurgicamente já induz a uma expressão aumentada do VEGF, similar à induzida pela hipóxia.<sup>5,7</sup>

O crescimento do tecido adiposo pode ser controlado pela vascularização local. O grau de desenvolvimento dos adipócitos e da morfologia vascular é dependente do volume de deposição de triglicérides, enquanto o tamanho dos adipócitos não depende desse volume de armazenamento.<sup>9</sup> Quando aumenta muito o aporte de triglicérides para depósito, os pré-adipócitos podem se tornar adipócitos maduros porque o tecido necessita de espaço de armazenamento. Portanto haverá hipertrofia e, a seguir, talvez hiperplasia. O aumento na massa de adipócitos aparece acompanhado de um aumento concomitante da rede microvascular<sup>22</sup> e, em contrapartida, existe uma necessidade de ampliação da neovascularização durante o crescimento do tecido adiposo. Evidências sugerem que o mecanismo sinalizador sensível a O<sub>2</sub> (*O<sub>2</sub>-sensitive signaling mechanisms*) regula a adipogênese.<sup>19</sup> No entanto a diferenciação do pré-adipócito é inibida em condições de hipóxia, motivo por que haveria apenas hipertrofia dos adipócitos e não hiperplasia.<sup>23</sup>

A literatura é bastante consistente para se poder afirmar que é possível usar com segurança a mensuração do VEGF, a neoangiogênese através do



CD31 (*cluster of differentiation molecule*) ou PECAM-1 (*Platelet Endothelial Cell Adhesion Molecule*) e medidas morfométricas do adipócito para investigar, esclarecer e documentar o aumento de volume pós-operatório do retalho de omento.<sup>24-26</sup>

O objetivo principal deste trabalho é estabelecer se o aumento de volume do retalho de omento transposto para a região da mama ocorre por hipertrofia ou hiperplasia dos adipócitos.

### **Métodos:**

Para avaliar a natureza do aparente aumento de volume do omento quando transposto para a mama, foram estudadas oito pacientes submetidas a esse procedimento.

#### *Variáveis em Estudo*

Foram estudadas as modificações no tamanho do adipócito por meio da mensuração do perímetro, do diâmetro e da área dos adipócitos, na densidade microvascular estimada pela contagem de vasos assinalados pelo marcador endotelial CD31 e na expressão imuno-histoquímica do VEGF.

Não foi contada a quantidade numérica de adipócitos porque se usou um campo fixo para as medidas. Portanto o tamanho está inversamente relacionado com a quantidade de células por campo microscópico predeterminado nos dois tempos examinados.

#### *Desenho do Estudo*

Trata-se de um experimento intragrupo (*within subjects design*) no qual foram incluídas amostras de omento obtidas no primeiro e no segundo tempos cirúrgicos de cinco pacientes com câncer e três com malformações congênitas da mama, referenciadas ao consultório para cirurgia reconstrutiva, de acordo com os critérios abaixo descritos, em procedimentos realizados em hospitais da cidade de Porto Alegre, no período de 2005 a 2010, todas operadas pela mesma equipe cirúrgica.

#### *Crítérios de Inclusão e Exclusão*

Foram incluídas pacientes submetidas à transposição do retalho de omento dissecado por vídeolaparoscopia, para correção de deformidades de tratamento para câncer de mama ou deformidades congênitas da mama, submetidas a dois tempos cirúrgicos, com índice de massa corporal (IMC) estável entre o primeiro e o segundo tempos, sem aumento maior que 1Kg/m<sup>2</sup>. Foram motivos de exclusão do estudo a contraindicação para procedimento vídeolaparoscópico, realização de cirurgia abdominal prévia que tenha removido ou comprometido a viabilidade do omento, processo inflamatório prévio da cavidade abdominal, recusa da paciente em participar do estudo e variação do IMC maior que 1Kg/m<sup>2</sup> entre os dois tempos cirúrgicos.

#### *Técnica Cirúrgica*

O retalho de omento foi dissecado por vídeolaparoscopia e transposto para a região da deformidade da mama, pediculado na artéria e veia gastroepiplóica direita, conforme descrito por Costa *et al.*<sup>1,2</sup>

Para mobilizar o retalho, é necessário diminuir, significativamente, o aporte vascular, ficando este apenas por meio de uma das artérias gastroepiplóicas e sem as artérias gástricas curtas, o que causaria hipóxia temporária.

Foram obtidas amostras de omento coletadas no primeiro tempo cirúrgico, logo após sua transposição da cavidade abdominal para a região mamária e, no segundo tempo cirúrgico, durante a complementação de tratamento para a simetrização das mamas, em tempos variáveis que dependeram de circunstâncias individuais, como vontade da paciente, sua disponibilidade e condições clínicas para um segundo tempo cirúrgico.

#### *Amostras de Tecido*

Foram colhidas amostras de um centímetro quadrado (1cm<sup>2</sup>) do omento no momento da transposição do retalho para a mama e, no segundo tempo cirúrgico, de complementação da reconstrução. Imediatamente após coletados, os fragmentos de tecido foram fixados em formalina tamponada a 4%, por 24 horas. O material foi submetido ao processamento histológico de rotina, com banhos em soluções crescentes de álcool, diafanização com xilol e impregnação em parafina. Cortes de quatro micra de espessura foram corados pela técnica de hematoxilina-eosina e destinados à avaliação morfológica. Dois cortes adicionais foram coletados em lâminas previamente preparadas com organossilano e submetidos à técnica de imuno-histoquímica, utilizando-se os anticorpos contra VEGF (Clone VG1, Dako, Carpinteria, CA, USA) e CD31(clone JC70A, Dako, Carpinteria, CA, USA).

Os anticorpos primários foram incubados por doze horas à temperatura de 4°C, em diluições de 1:50 (VEGF) e 1:40 (CD31), seguidos pela aplicação de *streptavidin horseradish peroxidase conjugate* (LSAB, Dako), e *diaminobenzidine tetrahydrochloride* (Kit DAB, Dako). O controle negativo foi obtido por omissão do anticorpo primário.

Apesar das limitações técnicas em escolher a amostra mais significativa e das variações entre observadores, existem diversas maneiras de fazer a contagem microvascular. A mais simples seria, ao microscópio, contar vasos em campos de médio aumento (200x), porém, nesta técnica, há maior dependência do observador. Outra técnica seria o uso de grades, ou a contagem utilizando a grade de Chalkley (método que elimina as diferenças entre observadores, mas oferece uma avaliação muito mais a respeito da área coberta por vasos do que da densidade vascular), ou simplesmente contar os vasos em imagens digitalizadas (*CIAS: computerised image analysis systems*).<sup>25,26</sup>

Neste estudo cada uma das lâminas coradas por hematoxilina-eosina, foi digitalizada, por patologista experiente e cegado para os dados clínicos e cirúrgicos, pela utilização de um microscópio Zeiss, modelo Axiolab, com câmera digital acoplada a um computador, usando 10 campos de grande aumento (em 400X). Por meio da utilização do *software* Image Pro Plus (*Media Cybernetics*), foi realizado o estudo morfométrico, obtendo-se a medida em micrômetros ( $\mu\text{m}$ ) do perímetro e diâmetro máximos dos adipócitos e, para medir a área dos adipócitos em micrômetros quadrados ( $\mu\text{m}^2$ ), calculando-se, a seguir, as respectivas médias de cada amostra em cada paciente.

A densidade microvascular foi obtida pela contagem de estruturas vasculares coradas pelo anticorpo CD31 em imagens capturadas em médio aumento (200X), também calculando as respectivas médias de cada amostra em cada paciente.

Para estudar a expressão imuno-histoquímica do VEGF, a cor marrom segmentada resultante, correspondente à expressão imuno-histoquímica do VEGF, foi quantificada em pixels coloridos pelo VEGF por imagem (pixels/imagem).

Todas as pacientes tiveram seu peso corporal e índice de massa corporal (IMC) acompanhado no intervalo entre a primeira e a segunda cirurgia.

#### *Análise Estatística*

Os dados quantitativos obtidos nas medidas foram resumidos por medianas e valores mínimo e máximo. A comparação dos momentos 1 e 2 foi realizada pelo teste não paramétrico de Wilcoxon. O nível de significância adotado foi de 5%. Os dados foram analisados com o programa SPSS (ver 17.0).

#### *Aspectos Éticos*

Todas as pacientes assinaram termo de consentimento informado.

O projeto teve aprovação pelo comitê de ética da Universidade Federal do Rio Grande do Sul, nº 19749.

## Resultados

Foram incluídas no estudo oito pacientes. Em todas as pacientes foi observado um visível aumento do volume da mama (Figura 1).

Cinco das pacientes selecionadas estavam tratando câncer de mama e três tratavam doenças benignas da mama. A média de idade foi de 45 anos (20~60). Na tabela 1, pode-se notar certa variabilidade nas idades: a diferença entre a paciente mais jovem e a paciente mais velha é de, praticamente, três gerações. Além disso, observa-se um intervalo de tempo substancialmente variado entre os procedimentos 1 e 2. O intervalo médio de tempo entre as duas coletas foi de 192 dias (74~320).

O IMC individual ficou estável durante o período entre o primeiro e o segundo tempos cirúrgicos, quando foram colhidas as amostras com variação para mais nunca maior que  $1\text{Kg/m}^2$  ( $P=0,916$ ). O aumento de peso acima deste limite foi um critério de exclusão para evitar confusão entre aumento de volume do omento ou ganho de peso (Tabela 1).

A tabela 2 mostra o resumo das medidas morfométricas, densidade vascular e intensidade de expressão de VEGF por campo. Todas as medidas entre a cirurgia 1 e a cirurgia 2 apresentaram incremento de valor. As quatro primeiras – perímetro (Figura 2), diâmetro (Figura 3), área (Figura 4) e densidade vascular (Figura 5) – mostraram um aumento na segunda amostra em relação com a primeira e atingiram significância estatística ( $P\leq 0,012$ ). O VEGF (Figura 6), no entanto, apresentou-se maior na primeira amostra em relação com a segunda amostra, evidenciando redução que não atingiu significância clássica ( $P<0,093$ ). Uma paciente apresentou resultado do VEGF invertido, isto é, aumentado na segunda amostra, o que pode ser atribuído a

variabilidade biológica ou por estímulo adicional não registrado pelo observador (Tabela 2 e Figura 6).

Assim, pode-se dizer que estes resultados sinalizam um aumento no volume celular( Figura 7A e B) que se mostrou consistente quando foram utilizados três diferentes processos de medida: perímetro, diâmetro e área dos adipócitos. Além disso, o aumento no número de vasos na segunda amostra ( Figura 7Ce D) sugere neoangiogênese estimulada pelo aumento inicial dos valores do VEGF documentados na primeira amostra.

### **Discussão:**

No momento da transposição do retalho de omento para a região da mama, o tecido adiposo fica submetido à hipóxia transitória, a trauma cirúrgico e processo inflamatório, fatores que estimulariam o VEGF e, conseqüentemente, a neoangiogênese, levando ao crescimento do volume do retalho como um todo que poderia ser atribuível à proliferação celular (hiperplasia do adipócito) ou ao crescimento do tamanho celular (hipertrofia do adipócito).

O fato de observarmos o VEGF aumentado na primeira amostra em relação com a segunda sugere que durante a realização do processo cirúrgico, houve uma intervenção que promoveu hipóxia, estimulando o aumento dessa proteína. Muito provavelmente, o aumento no VEGF inicial foi o que promoveu o aumento na vascularização ou neoangiogênese, o que pode ser confirmado pelo aumento no número de vasos por campo, na segunda amostra, similar ao observado em coelhos por Zhong *et al.*<sup>22</sup> No estudo de Zhong os novos vasos desapareceram a partir do terceiro mês de observação. A manutenção do

aumento no número de vasos após quase um ano de transposição do omento, no entanto, não pode ser explicada pela hipóxia, que foi apenas temporária peri-operatória. É desconhecido o motivo que manteve a neo-vascularização e o volume do omento aumentados em todas as pacientes.

Especificamente, no caso da análise do VEGF, a não significância na redução dos valores entre a cirurgia 1 e 2, deve-se, muito provavelmente, ao caso pontual da paciente “C”, que, paradoxalmente, apresentou um aumento do valor. O caso dessa paciente pode ser apreciado, contemplando-se a figura 6.

A diferença de tempo nos intervalos entre a primeira e a segunda cirurgias e a heterogeneidade etária das pacientes deste estudo, que num primeiro momento poderiam ser interpretadas como uma limitação na pesquisa acabaram mostrando-se de particular interesse, pois, com isso, foi possível salientar a consistência do suposto efeito do estímulo do VEGF, resultando em neoangiogênese e hipertrofia dos adipócitos ocorrendo em todas as diferentes pacientes.

Segundo os critérios de Bradford Hill, a diversidade importante entre as pacientes, nas idades e também no intervalo dos dois procedimentos, reforça a consistência de efeito do estudo, porque, apesar das diferenças, o efeito sempre ocorreu.<sup>27</sup>

Não é fácil determinar até que ponto as alterações na quantidade de tecido adiposo dependem de alterações no número ou no tamanho das células de gordura. Segundo Salans *et al*, os adipócitos podem estar hipertróficos (só o tamanho aumentado) ou hiperplásicos (com maior número e tamanho normal ou aumentado).<sup>4</sup>



O adipócito adulto não é mais capaz de se reproduzir, e o tecido adiposo é renovado ou responde a estímulos de desenvolvimento através dos pré-adipócitos. Os pré-adipócitos, por sua vez, se mostram aumentados em número no início do processo de desenvolvimento de um tecido, circundando os adipócitos adultos.<sup>22</sup>

As mudanças no tamanho celular, provavelmente, são o principal fator de alteração de volume em adultos normais não obesos. Entretanto, na obesidade grave, observa-se também aumento do número de células adiposas.<sup>28</sup> O aumento do adipócito muda com mais rapidez que seu número, indicando um predomínio do mecanismo de hipertrofia sobre o de hiperplasia. Só quando o peso corporal alcança 170% do valor ideal, começa o processo de hiperplasia.<sup>29</sup>

O tamanho do adipócito em um indivíduo pode variar consideravelmente de um depósito adiposo para outro. Esses diferentes depósitos também apresentam atividade metabólica e respostas hormonais diversas entre eles.<sup>4,8</sup>

O desenvolvimento do broto vascular depende de alguns processos: o estímulo para crescer (fatores angiogênicos, hipóxia, etc.), a secreção de proteases pelas células endoteliais, necessárias para invadir o tecido adjacente, a capacidade de movimento ou migração das células e a possibilidade de divisão da célula endotelial para prover o número necessário de células.<sup>30,31</sup>

Vários elementos moleculares atuam ativando ou inibindo o processo de crescimento vascular, mas o VEGF sozinho pode iniciar a cascata de eventos angiogênicos atuando como um fator de proliferação, migração e de sobrevivência para as células endoteliais tanto “in vitro” como “in vivo”.<sup>30</sup>

Os pré-adipócitos no omento estão relacionados mais com a neoangiogênese do que com a adipogênese. Quando implantadas células de omento humano em ratos, estas promovem neovascularização, principalmente, formando o endotélio de novos vasos e facilitando a angiogênese original do rato.<sup>32</sup> Adipócitos derivados de células-tronco adultas se diferenciam em células endoteliais, em resposta às necessidades do ambiente e contribuem para a neo-angiogênese.<sup>6</sup> Por outro lado, as células do endotélio microvascular sustentam a viabilidade do pré-adipócito em condições de hipóxia.<sup>33</sup> Talvez, por esse motivo, foi observada neste estudo, uma franca hipertrofia e não hiperplasia dos adipócitos.

Como já referido, o número de adipócitos se mantém constante durante a vida adulta mediante o balanço entre a morte e a geração de novo adipócito. A hipertrofia do adipócito, que consiste em excessivo acúmulo de triglicérides em adipócitos maduros, é resultante de balanço energético positivo e lipólise reduzida. A observação de que a proliferação aumentada de células progenitoras foi associada com hipertrofia adiposa sugere que adipócitos hipertrofiados podem controlar o crescimento de células progenitoras derivadas do tecido adiposo. As células progenitoras do tecido adiposo humano *in situ* exibem um potencial proliferativo que é modulado por um aumento de volume do tecido gorduroso. O microambiente no qual as células progenitoras do tecido adiposo residem tem um papel determinante na regulação do crescimento das células progenitoras, por meio do equilíbrio entre os sinais proliferativos originados dos fatores solúveis parácrinos, liberados pelas células vizinhas das células progenitoras do tecido adiposo, adipócitos, células endoteliais e tensão de oxigênio. A hipertrofia ou a morte do adipócito pode

também ser o gatilho desencadeante da sinalização inicial que leva ao aumento da proliferação das células progenitoras no tecido adiposo, mas a formação de novos adipócitos só acontecerá quando os adipócitos maduros alcançarem um tamanho crítico.<sup>24,34</sup>

Neste estudo fica evidente o quanto as mudanças no microambiente tecidual, por meio da hipóxia temporária produzida pela mobilização do retalho de omento, são capazes de produzir uma resposta celular, neste caso neoangiogênese e hipertrofia dos adipócitos.

## **Conclusão**

O aumento do retalho se deve, provavelmente, à hipertrofia do adipócito resultante da neoangiogênese, causada pelo estímulo do VEGF induzido pela hipóxia temporária provocada pela dissecação e mobilização do retalho da cavidade abdominal para a região da mama. Estudos complementares são necessários para investigar porque a neo-vascularização e o volume do omento se mantêm por longo tempo depois de cessado o fator desencadeante, diferente do que ocorre com outros tecidos adiposos.

Este estudo foi feito a partir de uma observação clínica de evolução pós-operatória espontânea, constatando um fenômeno que não poderia ter sido induzido “in vivo” em seres humanos. A oportunidade desta observação ocorreu e pode ser elegantemente estudada e descrita.

Todos os autores declaram não ter qualquer conflito de interesse financeiro ou pessoal na realização desta pesquisa.

## **Legendas:**

Tabela 1: Dados demográficos e estatísticas das pacientes (n=8)

Tabela 2: Medidas morfométricas, densidade vascular e VEGF das pacientes (n=8)

Figura 1 - Acima, paciente com fibrose e irregularidades da superfície da mama direita reconstruída com prótese de silicone. Após transposição de retalho de omento, observa-se o crescimento do volume da mama nas fotos abaixo com 5, 28, 60 e 100 dias de pós-peratório.

Figura 2 - Gráfico de dispersão de pontos representando a variação do perímetro dos adipócitos entre a cirurgia 1 e a cirurgia 2. As linhas finas pretas pequenas representam os valores medianos das séries.

Figura 3 - Gráfico de dispersão de pontos representando a variação do diâmetro dos adipócitos entre a cirurgia 1 e a cirurgia 2. As linhas finas pretas pequenas representam os valores medianos das séries.

Figura 4 - Gráfico de dispersão de pontos representando a variação da área dos adipócitos entre a cirurgia 1 e a cirurgia 2. As linhas finas pretas pequenas representam os valores medianos das séries.

Figura 5 - Gráfico de dispersão de pontos representando a variação do número de vasos entre a cirurgia 1 e a cirurgia 2. As linhas finas pretas pequenas representam os valores medianos das séries.

Figura 6 - Gráfico de dispersão de pontos representando a variação do VEGF entre a cirurgia 1 e a cirurgia 2. As linhas finas pretas pequenas representam os valores medianos das séries.

Figura 7 – Acima, a expressão imunohistoquímica do VEGF não mostra nenhuma diferença perceptível entre o primeiro (A) e segundo momento (B) (100X magnificação original); mas o tamanho dos adipócitos é visivelmente maior no segundo momento. Abaixo, o CD 31 evidencia a linha endotelial. Há poucos vasos no primeiro momento (C) e mais vasos no segundo momento (D) (200X magnificação original).

## Referências

1. Costa SS, Blotta RM, Mariano MB, Meurer L, Edelweiss MI. Laparoscopic treatment of Poland's syndrome using the omentum flap technique. *Clinics (Sao Paulo)* 2010;65:401-6.
2. Costa SS, Blotta RM, Mariano MB, Meurer L, Edelweiss MI. Aesthetic Improvements in Poland's Syndrome Treatment with Omentum Flap. *Aesthetic Plast Surg* 2010;34:634-9.
3. Michailidou Z, Jensen MD, Dumesic DA, et al. Omental 11beta-hydroxysteroid dehydrogenase 1 correlates with fat cell size independently of obesity. *Obesity (Silver Spring)* 2007;15:1155-63.
4. Salans LB, Cushman SW, Weismann RE. Studies of human adipose tissue. Adipose cell size and number in nonobese and obese patients. *J Clin Invest* 1973;52:929-41.
5. Mick GJ, Wang X, McCormick K. White adipocyte vascular endothelial growth factor: regulation by insulin. *Endocrinology* 2002;143:948-53.
6. Cao Y, Sun Z, Liao L, Meng Y, Han Q, Zhao RC. Human adipose tissue-derived stem cells differentiate into endothelial cells in vitro and improve postnatal neovascularization in vivo. *Biochem Biophys Res Commun* 2005;332:370-9.
7. Zhang QX, Magovern CJ, Mack CA, Budenbender KT, Ko W, Rosengart TK. Vascular endothelial growth factor is the major angiogenic factor in omentum: mechanism of the omentum-mediated angiogenesis. *J Surg Res* 1997;67:147-54.

8. Yamada T, Kawakami S, Nakanishi N. Fat depot-specific differences in angiogenic growth factor gene expression and its relation to adipocyte size in cattle. *J Vet Med Sci* 2010;72:991-7.
9. Hausman GJ, Richardson RL. Adipose tissue angiogenesis. *J Anim Sci* 2004;82:925-34.
10. Das SK. The size of the human omentum and methods of lengthening it for transplantation. *Br J Plast Surg* 1976;29:170-44.
11. Ignjatovic M, Pervulov S, Cuk V, Kostic Z, Minic L. Early angiogenic capabilities of the transposed omental flap after omentomyelopexy. *Acta Chir Iugosl* 2001;48:41-3.
12. Micheau P. [The greater omentum. Its role in reconstructive plastic surgery]. *Ann Chir Plast Esthet* 1995;40:192-207.
13. McLean DH, Buncke HJ, Jr. Autotransplant of omentum to a large scalp defect, with microsurgical revascularization. *Plast Reconstr Surg* 1972;49:268-74.
14. Saltz R, Stowers R, Smith M, Gadacz TR. Laparoscopically harvested omental free flap to cover a large soft tissue defect. *Ann Surg* 1993;217:542-6; discussion 6-7.
15. Cartier R, Brunette I, Hashimoto K, Bourne WM, Schaff HV. Angiogenic factor: a possible mechanism for neovascularization produced by omental pedicles. *J Thorac Cardiovasc Surg* 1990;99:264-8.

16. Fonseca-Alaniz MH, Takada J, Alonso-Vale MI, Lima FB. [The adipose tissue as a regulatory center of the metabolism]. *Arq Bras Endocrinol Metabol* 2006;50:216-29.
17. Schauer H, Lechleitner M, Pulzl P, Piza-Katzer H. Microvascular transplantation of adipose tissue and serum level of adipocyte products. *Aesthetic Plast Surg* 2008;32:459-63.
18. Wajchenberg BL. Subcutaneous and visceral adipose tissue: their relation to the metabolic syndrome. *Endocr Rev* 2000;21:697-738.
19. Lolmede K, Durand de Saint Front V, Galitzky J, Lafontan M, Bouloumie A. Effects of hypoxia on the expression of proangiogenic factors in differentiated 3T3-F442A adipocytes. *Int J Obes Relat Metab Disord* 2003;27:1187-95.
20. Nishimura S, Manabe I, Nagasaki M, et al. Adipogenesis in obesity requires close interplay between differentiating adipocytes, stromal cells, and blood vessels. *Diabetes* 2007;56:1517-26.
21. Trayhurn P, Wang B, Wood IS. Hypoxia in adipose tissue: a basis for the dysregulation of tissue function in obesity? *Br J Nutr* 2008;100:227-35.
22. Zhong X, Yan W, He X, Ni Y. Improved fat graft viability by delayed fat flap with ischaemic pretreatment. *J Plast Reconstr Aesthet Surg* 2009;62:526-31.
23. Frye CA, Wu X, Patrick CW. Microvascular endothelial cells sustain preadipocyte viability under hypoxic conditions. *In Vitro Cell Dev Biol Anim* 2005;41:160-4.



24. Jernas M, Palming J, Sjöholm K, et al. Separation of human adipocytes by size: hypertrophic fat cells display distinct gene expression. *FASEB J* 2006;20:1540-2.
25. Hansen S, Grabau DA, Sorensen FB, Bak M, Vach W, Rose C. The prognostic value of angiogenesis by Chalkley counting in a confirmatory study design on 836 breast cancer patients. *Clin Cancer Res* 2000;6:139-46.
26. Fox SB, Harris AL. Histological quantitation of tumour angiogenesis. *APMIS* 2004;112:413-30.
27. Farewell V, Johnson T. Woods and Russell, Hill, and the emergence of medical statistics. *Stat Med* 2010;29:1459-76.
28. Alberts B, Johnson A, Lewis J, Raff M, Roberts K, Walter P. *Biologia Molecular da célula*. 5 ed. Porto Alegre: Artmed; 2010.
29. Hirsch J, Fried SK, Edens NK, Leibel RL. The fat cell. *Med Clin North Am* 1989;73:83-96.
30. Costa C, Soares R, Schmitt F. Angiogenesis: now and then. *APMIS* 2004;112:402-12.
31. Glotzbach JP, Levi B, Wong VW, Longaker MT, Gurtner GC. The basic science of vascular biology: implications for the practicing surgeon. *Plast Reconstr Surg* 2010;126:1528-38.
32. Garcia-Gomez I, Goldsmith HS, Angulo J, et al. Angiogenic capacity of human omental stem cells. *Neurol Res* 2005;27:807-11.

33. Wang B, Wood IS, Trayhurn P. Hypoxia induces leptin gene expression and secretion in human preadipocytes: differential effects of hypoxia on adipokine expression by preadipocytes. *J Endocrinol* 2008;198:127-34.
34. Maumus M, Sengenès C, Decaunes P, et al. Evidence of in situ proliferation of adult adipose tissue-derived progenitor cells: influence of fat mass microenvironment and growth. *J Clin Endocrinol Metab* 2008;93:4098-106.

Tabela 1: Dados demográficos e estatísticas das pacientes (n=8)

Paciente	Idade (anos)	Altura (m)	Cirurgia 1		Cirurgia 2		Intervalo* (dias)
			Peso (Kg)	IMC (Kg/m <sup>2</sup> )	Peso (Kg)	IMC (Kg/m <sup>2</sup> )	
A	23	1,64	49	18,2	49	18,2	74
B	51	1,55	49	20,4	51	21,2	320
C	55	1,65	60	22,0	59	21,7	162
D	50	1,58	56	22,4	56	22,4	197
E	48	1,59	60	23,7	61	24,1	301
F	60	1,57	62	25,2	61	24,8	140
G	20	1,69	60	21,0	57	20,0	183
H	53	1,51	57	25,0	58	25,4	162
Média	45	1,60	57	22,2	57	22,2	192
DP	15	0,06	5	2,4	4	2,5	82
Mínimo	20	1,51	49	18,2	49	18,2	74
Máximo	60	1,69	62	25,2	61	25,4	320

DP: desvio padrão, IMC: índice de massa corporal.

Comparação entre IMC1 x IMC2, P=0,916

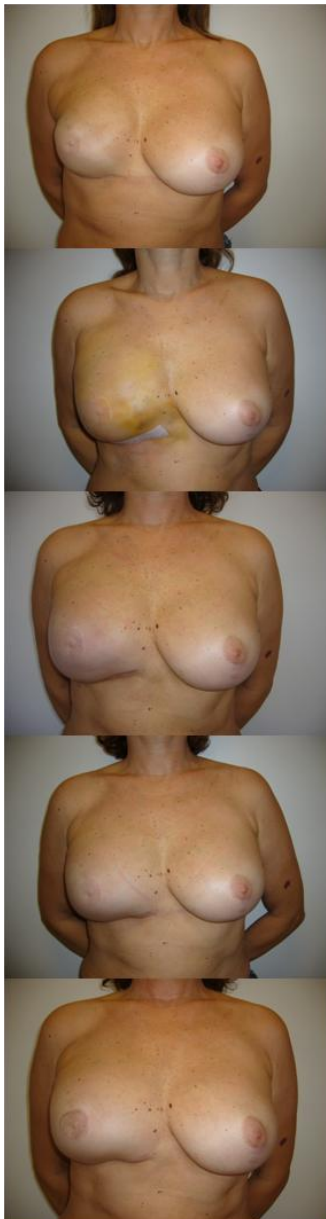
\*Entre as cirurgias 1 e 2

Tabela 2: Medidas morfométricas, densidade vascular e VEGF das pacientes (n=8)

Paciente	Perímetro (µm)		Diâmetro (µm)		Área (µm <sup>2</sup> )		Vasos (nº/campo)		VEGF (Kpixels/campo)	
	1	2	1	2	1	2	1	2	1	2
A	164	200	49	61	1850	3103	5,5	13,8	96,3	84,7
B	176	188	55	74	2502	4306	6,0	15,5	221,7	156,8
C	193	291	54	92	2308	6201	5,1	16,6	46,3	81,9
D	240	372	74	105	3219	9875	5,0	16,6	89,7	64,4
E	224	298	68	100	3789	6710	5,6	15,2	59,9	41,9
F	230	354	71	109	4019	9207	4,8	16,4	55,2	36,8
G	198	227	60	102	2798	8463	4,6	16,4	109,7	91,4
H	193	384	66	113	3929	10504	5,8	17,4	96,3	49,9
mediana	196	295	63	101	3009	7587	5,3	16,4	93,0	73,2
mínimo	164	188	49	61	1850	3103	4,6	13,8	46,3	36,8
máximo	240	384	74	113	4019	10504	6,0	17,4	221,7	156,8
P	0,012		0,012		0,012		0,011		0,093	

VEGF: *Vascular Endothelial Growth Factor*, Kpixels: pixelsX 1000

1: primeira cirurgia, 2: segunda cirurgia



Pré-operatório

5º dia pós-operatório

28º dia pós-operatório

60º dia pós-operatório

100º dia pós-operatório

Figura 1: Acima, paciente com fibrose e irregularidades da superfície da mama direita reconstruída com prótese de silicone. Após transposição de retalho de omento, observa-se o crescimento do volume da mama nas fotos abaixo com 5, 28, 60 e 100 dias de pós-operatório.

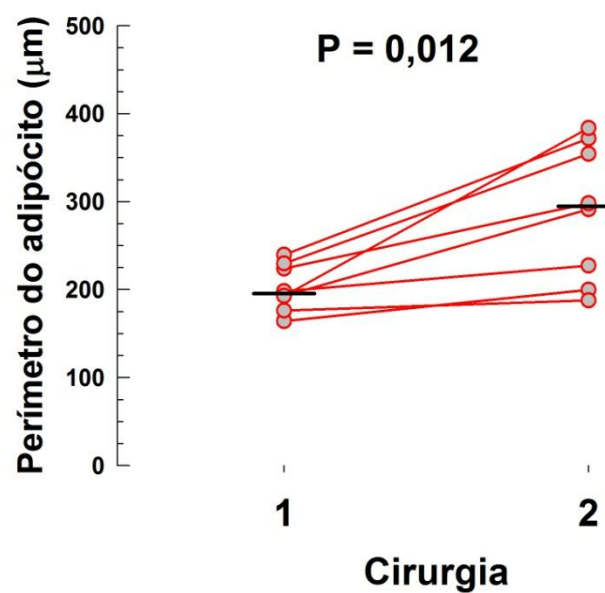


Figura 2 - Gráfico de dispersão de pontos representando a variação do perímetro dos adipócitos entre a cirurgia 1 e a cirurgia 2. As linhas finas pretas pequenas representam os valores médios das séries.

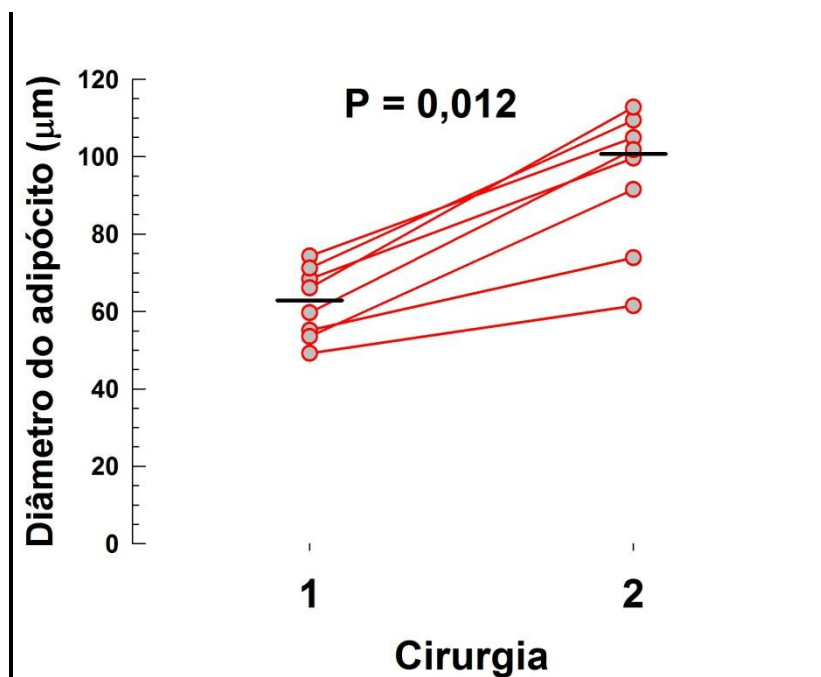


Figura 3 - Gráfico de dispersão de pontos representando a variação do diâmetro dos adipócitos entre a cirurgia 1 e a cirurgia 2. As linhas finas pretas pequenas representam os valores medianos das séries.

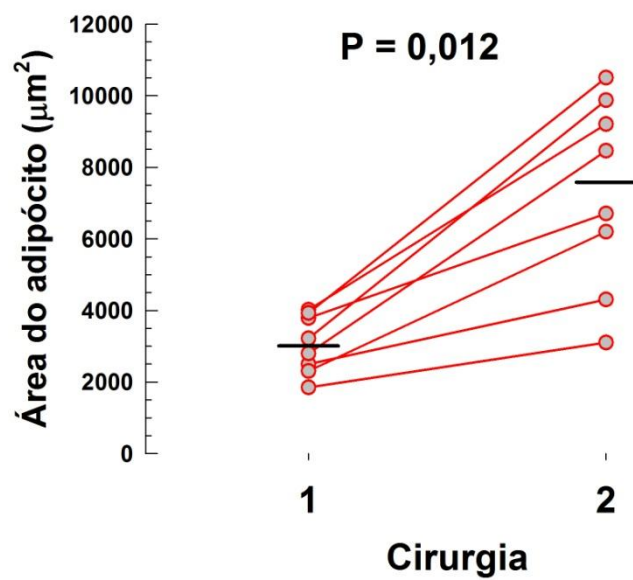


Figura 4 - Gráfico de dispersão de pontos representando a variação da área dos adipócitos entre a cirurgia 1 e a cirurgia 2. As linhas finas pretas pequenas representam os valores medianos das séries.



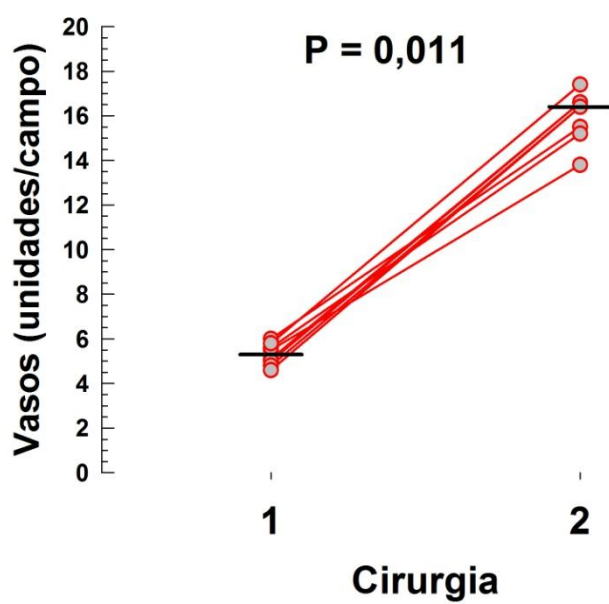


Figura 5 - Gráfico de dispersão de pontos representando a variação do número de vasos entre a cirurgia 1 e a cirurgia 2. As linhas finas pretas pequenas representam os valores médios das séries.

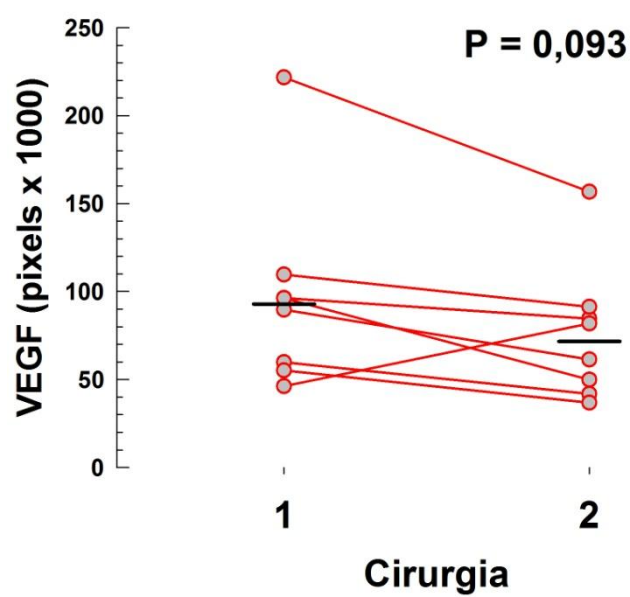


Figura 6 - Gráfico de dispersão de pontos representando a variação do VEGF entre a cirurgia 1 e a cirurgia 2. As linhas finas pretas pequenas representam os valores médios das séries.

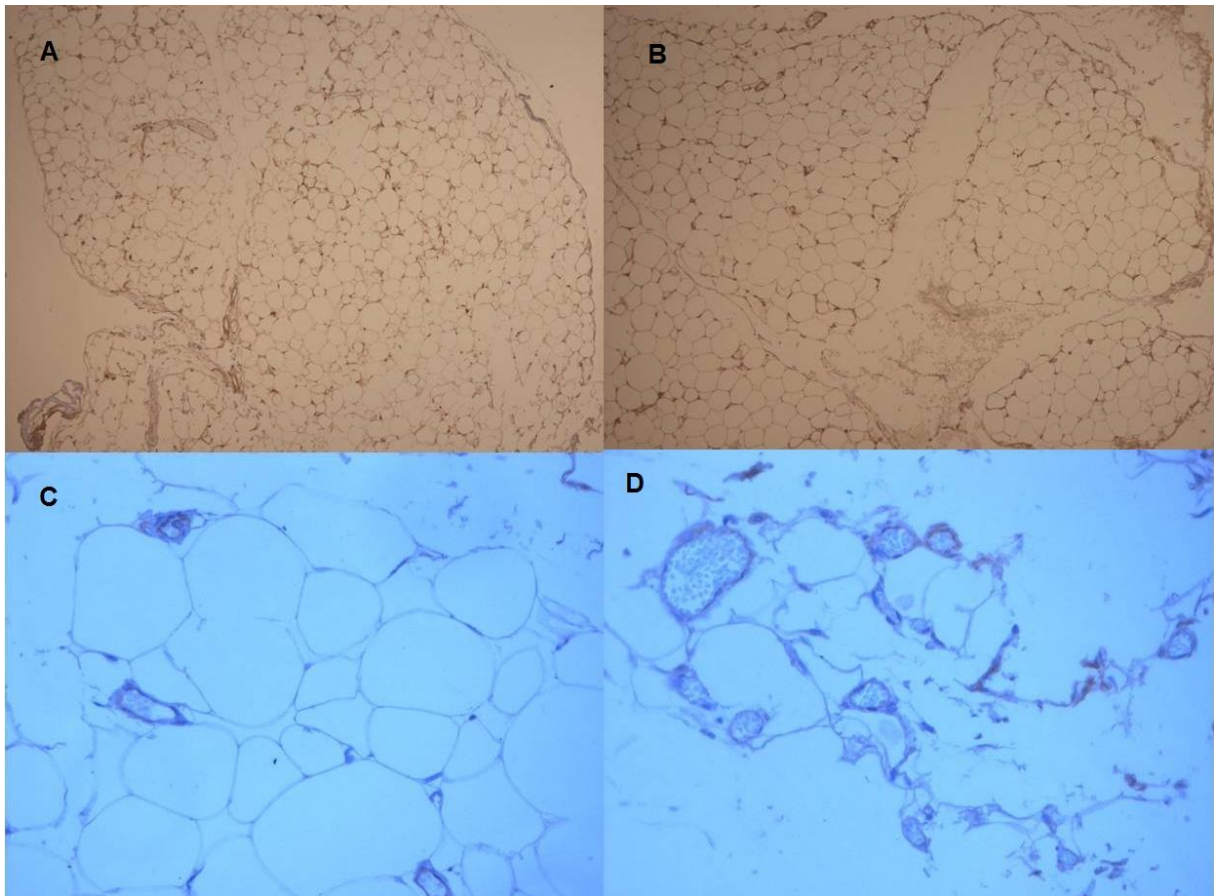


Figura 7 – Acima, a expressão imunohistoquímica do VEGF não mostra nenhuma diferença perceptível entre o primeiro (A) e segundo momento (B) (100X magnificação original); mas o tamanho dos adipócitos é visivelmente maior no segundo momento. Abaixo, o CD 31 evidencia a linha endotelial. Há poucos vasos no primeiro momento (C) e mais vasos no segundo momento (D) (200X magnificação original).

# ADIPOCYTE MORPHOMETRIC EVALUATION AND ANGIOGENESIS IN THE OMENTUM TRANSPOSED TO THE BREAST

*Running title: Adipocyte morphometric evaluation and angiogenesis*

**Sirlei dos Santos Costa**

**Rosa Maria Blotta**

**Luise Meurer**

**Maria Isabel Albano Edelweiss**

## **Abstract:**

*Introduction:* When laparoscopically harvested omentum flap was used to treat breast deformities, a significant volume increase, which had never been noticed in any other adipose flap, was observed in all the patients in the first months following its transposition. *Methods:* Histological studies of omentum samples were performed to study the reason for this increase. Samples were harvested at the first surgical time, right after the transposition of the omentum from the abdominal cavity to the breast region, and at the second surgical time, during treatment complementation for breast symmetrization of eight patients submitted to the transposition of the omentum flap. Modifications in the morphometric measurements of the adipocytes (perimeter, diameter, and area), in the microvascular density by the CD31 endothelial marker and in the immunohistochemic expression of VEGF were documented. *Results:* the increase in adipocyte size and microvascular density was statistically significant ( $P \leq 0.012$ ). The value of VEGF was lower in the second sample, which was not significant ( $P < 0.093$ ). *Conclusion:* These results suggest an increase in cellular

volume that was consistent when three different measurement procedures were used: adipocyte perimeter, diameter, and area. Moreover, the increase in the number of vessels in the second sample suggests neoangiogenesis stimulated by the initial increase in VEGF values obtained in the first sample. The flap increase was probably caused by adipocyte hypertrophy, resulting from the neoangiogenesis.

Key words: adipocyte, angiogenesis, adipocyte hypertrophy, VEGF, adipose tissue.

## **Introduction:**

When laparoscopically harvested omentum flap was used to treat breast deformities, a significant volume increase of the omentum was noticed in the first months following its transposition in all the patients (Figure 1). The literature is rich on studies and indirect observation of volume increase of tissue in human,<sup>1,2</sup> cell cultures,<sup>3,4</sup> and in animals (rodents, bovines, swine, etc.).<sup>5-7</sup> However, such an increase has never been observed in any other adipose flap.<sup>8,9</sup> This study is the first documentation of “in vivo” that records the direct effect of neoangiogenesis in human adipose tissue, as evidenced by modification of volume observed between two subsequent surgical times. The goal of this research is to clarify the origin of this phenomenon.

The omentum is composed of highly vascularized fatty connective tissue and is attached to the greater curvature of the stomach. It adheres to the transverse colon forming the gastrocolic ligament. It continues separating the transverse colon and folds of the small intestine from the anterior abdominal wall. Left and right gastroepiploic arteries supply blood and this vascular net is anatomically constant enough so as to enable systematic dissection. It is approximately 25x35cm long, being more or less voluminous according to the size of the patient; however, its volume is not always predictable.<sup>10</sup>

Historically, several authors have reported the use of the omentum for the most various purposes.<sup>8-14</sup> Surgeons have explored its peculiar structure, mainly its rich vascular supply that enables its high capacity of absorption, its pronounced angiogenic activity that supports local tissues (and ischemic tissues), its innate immune function, its ability to adhere to local structures and, finally, its high concentration of “tissue factors” that promote hemostasia.<sup>8,11-14</sup>

The human omentum might promote angiogenic activity in structures adjacent to where it is applied to in animals<sup>15</sup> and in human beings.<sup>11</sup>

The omentum is composed, predominantly, of mature adipocytes that do not have the capacity to multiply and that represent an important share of visceral fat in the human body. The omentum also has adult stem cells and progenitor cells or preadipocytes, which are smaller and able to differentiate.<sup>16</sup>

Over the past several years the concept of adipocytes as cells for energy storage has changed to that of a cell population with endocrine function and synthesis of several hormones and cytokines that modulate appetite, sensitivity to insulin, blood pressure and coagulation as well as inflammation subclinical markers.<sup>17</sup> The observation that adipocytes secrete leptin (described based on the product of the gene *ob* of the obese rat) discovered in 1994, established that adipose tissue is an endocrine organ that communicates with the central nervous system.<sup>18</sup> Thus, the adipocyte, like every cell, is a complex structure, subject to biological transformations regulated by changes in the local balance of its microenvironment.

Hypoxic adipocytes express more angiogenic factors, suggesting that hypoxia might be one of the modulators of the angiogenic process.<sup>19-21</sup>

Zhang et al obtained, in 1997, data that suggest that the vascular endothelial growth factor (*VEGF*) is probably the main angiogenic factor produced by the omentum. The increase in the VEGF expression by the omentum cells under hypoxia may be the mechanism responsible for the increase in the angiogenic activity in the omentum when under ischemic conditions by paracrine regulation. The trauma of surgically transplanted

omentum induces the increased VEGF expression, similar to that induced by hypoxia.<sup>3,5</sup>

The growth of the adipose tissue can be controlled by local vascularization. The degree of development of the adipocytes and of the vascular morphology is dependent on the volume of deposit of triglycerides whereas the size of the adipocytes does not depend on this volume of storage.<sup>7</sup> When the supply of triglycerides for storage increases very much, preadipocytes may become mature adipocytes because the tissue needs storage room; thus, there will be hypertrophy and, then, hyperplasia. The increase in the bulk of adipocytes is accompanied by an increase in the microvascular net<sup>22</sup> and, conversely, there is the need for an increase in neovascularization during the growth of adipose tissue. Evidence suggests that the O<sub>2</sub>-sensitive signaling mechanism regulates adipogenesis.<sup>19</sup> However, the differentiation of the preadipocyte is inhibited under hypoxic conditions, and, therefore, there would be only hypertrophy of the adipocytes and not hyperplasia.<sup>23</sup>

A high level of consistency is found in the literature so that we can safely use the measurement of VEGF, neoangiogenesis by the CD31(cluster of differentiation molecule) or PECAM-1 (Platelet Endothelial Cell Adhesion Molecule) and morphometric measurements of the adipocyte to investigate, clarify, and document the increase in postoperative volume of the omentum flap.<sup>24-26</sup>

The main purpose of this research was to establish whether the volume increase of the omentum flap transposed to the breast region is caused by hypertrophy or hyperplasia of the adipocytes.



**Methods:**

In order to assess the nature of the apparent volume increase of the omentum when transposed to the breast, eight patients who underwent this procedure were studied.

*Variables under Study*

Changes in size of the adipocyte were studied by measuring the perimeter, diameter and area of adipocytes. The microvascular density was estimated by the counting of vessels stained by the CD31 endothelial marker and in the immunohistochemical expression of VEGF.

The numerical quantity of adipocytes has not counted because a fixed field was used for measurement. Therefore, size was inversely related to the amount of cells per predetermined microscopic field in the two times examined.

*Study Design*

This was an intragroup experiment (within subjects design) which included omentum samples obtained at the first and second surgical times performed on five patients with cancer and three with congenital malformation of the breast. The patients were referred to the clinic for reconstructive surgery, according to the criteria described below. The procedures were carried out in hospitals located in the city of Porto Alegre between 2005 and 2010 and all were operated on by the same surgical team.

*Criteria*

The experiment included patients who underwent laparoscopically harvested omentum flap transposition to correct deformities resulting from the treatment for breast cancer or congenital deformities of the breast, at two surgical times. The patients' body mass index (BMI) was stable between the first and the second surgical times, showing no increase greater than 1 kg/m<sup>2</sup>. Cases of contraindication to laparoscopic procedure, previous abdominal surgery which removed or compromised the viability of the omentum, previous inflammatory process of the abdominal cavity, patient refusal to participate in the study, and variation of BMI greater than 1kg/m<sup>2</sup> between the two surgical times were considered grounds for exclusion from the study.

### *Surgical Technique*

The omentum flap was laparoscopically harvested and transposed to the region of the deformity of the breast, pedicled to the right gastroepiploic artery and vein, as described by Costa et al.<sup>8,9</sup>

In order to mobilize the flap, it was necessary to reduce significantly the blood supply, allowing it to run only through only one of the gastroepiploic arteries and not through the short gastric arteries, which would have caused temporary hypoxia.

Omentum samples were obtained at the first surgical time, shortly after its transposition from the abdominal cavity to the breast region, and at the second surgical time during the complementary treatment for breast symmetrization, at variable times, depending on individual circumstances such as the will of the patient, her availability, and the clinical conditions for a second surgical time.

### *Tissue Samples*

Samples measuring one square centimeter were obtained at the time of the omentum flap transposition to the breast region and at the second surgical time for complementary reconstruction. Immediately after collection, fragments of tissue were fixed in 4% buffered formalin solution for 24 hours. The material was subjected to routine histological processing, immersion in graded alcohol solutions, clearing in xylene, and paraffin impregnation. Four-micron-thick sections were stained with hematoxylin-eosin and morphometric evaluation was conducted. Two additional cuts were collected on slides previously prepared with organosilane and subjected to the immunohistochemistry technique, using antibodies against VEGF (Clone VG1, Dako, Carpinteria, CA, USA) and CD31(clone JC70A, Dako, Carpinteria, CA, USA).

The primary antibodies were incubated for twelve hours at a temperature of 4°C, at dilutions of 1:50 (VEGF) and 1:40 (CD31), followed by the application of the streptavidin horseradish peroxidase conjugate (LSAB, Dako), and diamino-benzidine tetrahydrochloride (Kit DAB, Dako). Negative control was obtained by omission of the primary antibody.

Despite technical limitations in choosing the most significant sample and the variations among observers, there are several procedures for microvessel counting. The most simple would be, with the use of a microscope, counting vessels per medium-power field (200x); however, using this technique there is a higher dependence on the observer. Another technique would be using grades, or Chalkley's count (a method that eliminates differences among observers, but it offers an evaluation more related to the area covered by

vessels than to vascular density), or simply count the vessels in digitalized images (*CIAS: computerised image analysis system*).<sup>25,26</sup>

In this study, each of the slides stained with hematoxylin-eosin was scanned by an experienced pathologist, blinded to clinical and surgical data, through the use of a Zeiss Axiolab microscope, equipped with a digital camera connected to a computer, using 10 high-power fields (400X). A morphometric study was performed using Image Pro Plus software (Media Cybernetics), and the measure of the maximum perimeter and diameter of adipocytes was obtained in micrometers ( $\mu\text{m}$ ); the measure of the area of adipocytes was obtained in square micrometers ( $\mu\text{m}^2$ ). The corresponding means of each sample for each individual patient were calculated.

Microvessel density was obtained by counting vascular structures stained by CD31 antibody in images captured at medium magnification (200X), also calculating the corresponding means of each sample for each individual patient.

To study the immunohistochemical expression of VEGF, the resulting segmented brown color, corresponding to the Immunohistochemistry VEGF expression was quantified by VEGF colored pixels per image (pixels/image).

All patients had their BMI observed in the interval between the first and the second surgery.

### *Statistical Analysis*

The quantitative data obtained in the measurements were summarized by median values and minimum and maximum values.

Comparison of procedures 1 and 2 was performed by nonparametric Wilcoxon test. The level of significance was 5%. Data were analyzed using SPSS 17.0.

### *Ethical Issues*

All patients have signed an informed consent form.

The project was approved by the Ethics Committee of the Federal University of Rio Grande do Sul, No. 19749.

### **Results:**

Eight patients were included in the study. In all the patients a visible volume increase of the breast was observed (Figure 1).

Five of the selected patients were being treated for breast cancer and three were being treated for benign breast disease. The average age was 45 (20 ~ 60). Table 1 shows some variability in age, and the difference between the youngest patient and the oldest patient is practically three generations. Furthermore, it has been observed that the time interval between procedures 1 and 2 varied substantially. The average time interval between the two samples was 192 days (74 ~ 320).

Individual BMI was stable during the period between the first and the second surgical time when samples were collected, and upper variation was not greater than 1kg/m<sup>2</sup> (P = 0.916). Weight gain above this limit was an exclusion criterion to avoid confusion between the omentum increase in volume and the weight gain (Table 1).

Table 2 shows a summary of morphometric measurements, vascular density and intensity of VEGF expression per field. All measurements

between surgery 1 and surgery 2 showed an increase in value. The first four measurements - perimeter (Figure 2), diameter (Figure 3), area (Figure 4) and vascular density (Figure 5) - showed an increase in the second sample compared with the first and reached statistical significance ( $P \leq 0.012$ ). VEGF (Figure 6), however, were increased in the first sample compared with the second sample, but this reduction did not reach significance ( $P < 0.093$ ). One patient had a reverse result of VEGF, i.e. increased in the second sample, which can be attributed to biological variability or additional stimulus not registered by the observer (Table 2 and Figure 6).

Thus, it can be said that these results indicate an increase in cell volume (Figure 7A and B) which was consistent when three different processes of measurement were used: perimeter, area, and diameter of adipocytes. Moreover, the increase in the number of vessels in the second sample (Figure 7C and D) suggests neoangiogenesis stimulated by the initial increase in VEGF values documented in the first sample.

### **Discussion:**

At the moment of the transposition of the omentum flap to the region of the breast, the adipose tissue was submitted to a transitory hypoxia, which might have stimulated VEGF and, consequently, neoangiogenesis, leading to the growth of the volume of the flap as a whole. That growth process might be attributed to cell proliferation (adipocyte hyperplasia) or to the growth of cell size (adipocyte hypertrophy).

The fact that increased VEGF was observed in the first sample compared to the second sample suggests that during the performance of the surgical process there was an intervention that stimulated hypoxia, leading to

an increase in this protein. It is very probable that the increase in initial VEGF was what promoted the increase in vascularization or neoangiogenesis, which can be confirmed by the increase in the number of vessels per field in the second sample, similar to that observed in rabbits by Zhong et al.<sup>22</sup> In Zhong's study the new vessels disappeared after three months of observation. Maintenance of increase in number of vessels after nearly a year of omentum transposition, however, could not be explained by hypoxia, which was only temporary perioperative. The reason for keeping neovascularization is unknown, as well as the volume of increased omentum in all patients.

Specifically, in the case of the analysis of VEGF, the lack of significance of the reduction of values between surgery 1 and 2 may have probably been caused by the punctual case of patient "C" that, paradoxically, showed an increase in value. The case of this patient is analyzed in Figure 6.

The difference in time intervals between the first and second surgeries and the age heterogeneity of the patients in this study, which initially could be interpreted as a limitation of the research, turned out to be of particular interest for making it possible to highlight the consistency of the supposed effect of VEGF stimulation, resulting in neoangiogenesis and hypertrophy of the adipocytes in all the patients.

According to the Bradford Hill criteria, the important diversity of ages among patients along with the interval between the two procedures reinforces the consistency of the effect of this study because, despite the differences, the same effect occurred.<sup>27</sup>

It is not easy to determine the extent to which alterations in the amount of adipose tissue depend on the alterations in the number or size of fat

cells. According to Salans et al, adipocytes can be hypertrophic (with only the size increased) or hyperplastic (in larger number and normal size or increased).<sup>2</sup>

The adult adipocyte is not able to reproduce itself and the adipose tissue is renovated or responds to development stimuli by the preadipocytes. These are shown to be increased in number at the beginning of the process of development of a tissue, surrounding hypertrophic adipocytes.<sup>22</sup>

Changes in cellular size are probably the main factor for volume change in non-obese normal adults; however, in severe obesity an increase in the number of adipose cells is also observed.<sup>28</sup> The increase in the size of the adipocyte happens faster than the increase in the number of adipocytes, suggesting a predominance of the mechanism of hypertrophy over that of hyperplasia. Hyperplasia starts only when body weight reaches 170% of the ideal value.<sup>29</sup>

The size of the adipocyte of an individual varies considerably, from one adipose storage site to another. These different storage sites also present different metabolic activities and hormonal responses among themselves.<sup>2,6</sup>

The development of vascular buds is dependent on a few processes: the stimulus to grow (angiogenic factors, hypoxia, etc.), the secretion of proteases by endothelial cells, necessary to invade adjacent tissue, the capacity of movement or migration cells and the possibility of endothelial cell division to provide the necessary number of cells.<sup>30,31</sup>

Several molecular elements work to activate or inhibit the process of vascular growth, but VEGF itself can trigger angiogenic events acting as a proliferation, migration, and survival factor for endothelial cells both “in vitro” and “in vivo”.<sup>30</sup>



The preadipocytes in the omentum are more closely related to neoangiogenesis than to adipogenesis. When human omentum cells are implanted in rats, they promote neovascularization, mainly by forming the endothelium from new vessels and making original angiogenesis in rats easier.<sup>32</sup> Adipocytes derived from adult stem cells differentiate in endothelial cells as a response to the needs of the environment and contribute to the neoangiogenesis.<sup>4</sup> On the other hand, microvascular endothelial cells support the viability of preadipocytes under hypoxic conditions.<sup>33</sup> That might be the reason why more hypertrophy – not more hyperplasia - of the adipocytes was observed in our study.

As mentioned, the number of adipocytes is constant during adulthood due to the balance between the death and the generation of new adipocytes. Hypertrophy of the adipocyte, which consists in the excessive accumulation of triglycerides in mature adipocytes, is the result of a positive energy balance and reduced lipolysis. The observation that increased proliferation of progenitor cells was associated with adipose hypertrophy suggests that hypertrophic adipocytes can control the growth of progenitor cells derived from the adipose tissue. Progenitor cells of human adipose tissue *in situ* show a proliferative potential that is modulated by an increase in the volume of fatty tissue. The microenvironment in which progenitor cells of the adipose tissue are located has a determining role in the regulation of the growth of progenitor cells. This appears to occur as a result of the balance between proliferative signs originating from soluble paracrine factors that are released by cells adjacent to progenitor cells of the adipose tissue, adipocytes, endothelial cells, and oxygen tension. The hypertrophy or the death of the adipocyte might

also be a trigger for initial signaling that leads to an increase in the proliferation of progenitor cells in the adipose tissue, but the formation of new adipocytes will happen only when mature adipocytes reach a critical size.<sup>24,34</sup>

In this study, evidence showed the extent to which changes in the tissue microenvironment, by temporary hypoxia produced by the mobilization of the omentum flap, are able to produce a cellular response, which in this case is neoangiogenesis and adipocyte hypertrophy.

### **Conclusion:**

The increase in the volume of the flap is caused, probably, by the hypertrophy of the adipocyte resulting from neoangiogenesis, caused by the stimulus of VEGF induced by temporary hypoxia caused by dissection and mobilization of the flap from the abdominal cavity to the breast region. Complementary studies are needed to investigate why neovascularization and omentum volume is maintained for a long time after the triggering factor stops, unlike what happens to other adipose tissues.

This study was carried out based on clinical observation of the spontaneous post-operative evolution, in which a phenomenon was noticed that could not have been induced “in-vivo” in human beings. In this study, there were opportunities to observe, study, and adequately describe the phenomenon.

### **Conflict of Interest Disclosure:**

None of the authors had any financial or personal conflict of interest.

## Captions:

Table 1: Demographic data and patient statistics (n=8)

Table 2: Morphometric measurements, vascular density, and VEGF of the patients (n=8)

Figure 1 - On the top, patient with fibrosis and superficial irregularities of the right breast surface with silicone implant reconstruction. After transposition of the omentum flap the visible breast growth is registered in pictures below ( 5th, 28th, 60th, and 100th post-operative day).

Figure 2 – Scatter plot with lines showing the variation of the adipocyte perimeter between surgical procedure 1 and 2. Short thick lines represent the series median values.

Figure 3 – Scatter plot with lines showing the variation of the adipocyte diameter between surgical procedure 1 and 2. Short thick lines represent the series median values.

Figure 4 - Scatter plot with lines showing the variation of the adipocyte area between surgical procedure 1 and 2. Short thick lines represent the series median values.

Figure 5 - Scatter plot with lines showing the variation of the number of vessels between surgical procedure 1 and 2. Short thick lines represent the series median values.

Figura 6 - Scatter plot with lines showing the variation of the VEGF between surgical procedure 1 and 2. Short thick lines represent the series median values.

Figure 7 – On the top, VEGF immunohistochemical expression shows no noticeable difference between the initial moment (A) and the second moment (B) (100X original magnification); but the adipocyte sizes are visible bigger in the second moment. In the second line, CD31 highlights endothelial lining. There are few vessels at the first moment (C) and more vessels at the second moment (D) (200X original magnification).

## References:

1. Michailidou Z, Jensen MD, Dumesic DA, et al. Omental 11beta-hydroxysteroid dehydrogenase 1 correlates with fat cell size independently of obesity. *Obesity (Silver Spring)* 2007;15:1155-63.
2. Salans LB, Cushman SW, Weismann RE. Studies of human adipose tissue. Adipose cell size and number in nonobese and obese patients. *J Clin Invest* 1973;52:929-41.
3. Mick GJ, Wang X, McCormick K. White adipocyte vascular endothelial growth factor: regulation by insulin. *Endocrinology* 2002;143:948-53.
4. Cao Y, Sun Z, Liao L, Meng Y, Han Q, Zhao RC. Human adipose tissue-derived stem cells differentiate into endothelial cells in vitro and improve postnatal neovascularization in vivo. *Biochem Biophys Res Commun* 2005;332:370-9.
5. Zhang QX, Magovern CJ, Mack CA, Budenbender KT, Ko W, Rosengart TK. Vascular endothelial growth factor is the major angiogenic factor in omentum: mechanism of the omentum-mediated angiogenesis. *J Surg Res* 1997;67:147-54.
6. Yamada T, Kawakami S, Nakanishi N. Fat depot-specific differences in angiogenic growth factor gene expression and its relation to adipocyte size in cattle. *J Vet Med Sci* 2010;72:991-7.
7. Hausman GJ, Richardson RL. Adipose tissue angiogenesis. *J Anim Sci* 2004;82:925-34.
8. Costa SS, Blotta RM, Mariano MB, Meurer L, Edelweiss MI. Laparoscopic treatment of Poland's syndrome using the omentum flap technique. *Clinics (Sao Paulo)* 2010;65:401-6.
9. Costa SS, Blotta RM, Mariano MB, Meurer L, Edelweiss MI. Aesthetic Improvements in Poland's Syndrome Treatment with Omentum Flap. *Aesthetic Plast Surg* 2010;34:634-9.
10. Das SK. The size of the human omentum and methods of lengthening it for transplantation. *Br J Plast Surg* 1976;29:170-44.
11. Ignjatovic M, Pervulov S, Cuk V, Kostic Z, Minic L. Early angiogenic capabilities of the transposed omental flap after omentomyelopexy. *Acta Chir Iugosl* 2001;48:41-3.
12. Micheau P. [The greater omentum. Its role in reconstructive plastic surgery]. *Ann Chir Plast Esthet* 1995;40:192-207.
13. McLean DH, Buncke HJ, Jr. Autotransplant of omentum to a large scalp defect, with microsurgical revascularization. *Plast Reconstr Surg* 1972;49:268-74.
14. Saltz R, Stowers R, Smith M, Gadacz TR. Laparoscopically harvested omental free flap to cover a large soft tissue defect. *Ann Surg* 1993;217:542-6; discussion 6-7.
15. Cartier R, Brunette I, Hashimoto K, Bourne WM, Schaff HV. Angiogenic factor: a possible mechanism for neovascularization produced by omental pedicles. *J Thorac Cardiovasc Surg* 1990;99:264-8.

16. Fonseca-Alaniz MH, Takada J, Alonso-Vale MI, Lima FB. [The adipose tissue as a regulatory center of the metabolism]. *Arq Bras Endocrinol Metabol* 2006;50:216-29.
17. Schauer H, Lechleitner M, Pulzl P, Piza-Katzer H. Microvascular transplantation of adipose tissue and serum level of adipocyte products. *Aesthetic Plast Surg* 2008;32:459-63.
18. Wajchenberg BL. Subcutaneous and visceral adipose tissue: their relation to the metabolic syndrome. *Endocr Rev* 2000;21:697-738.
19. Lolmede K, Durand de Saint Front V, Galitzky J, Lafontan M, Bouloumie A. Effects of hypoxia on the expression of proangiogenic factors in differentiated 3T3-F442A adipocytes. *Int J Obes Relat Metab Disord* 2003;27:1187-95.
20. Nishimura S, Manabe I, Nagasaki M, et al. Adipogenesis in obesity requires close interplay between differentiating adipocytes, stromal cells, and blood vessels. *Diabetes* 2007;56:1517-26.
21. Trayhurn P, Wang B, Wood IS. Hypoxia in adipose tissue: a basis for the dysregulation of tissue function in obesity? *Br J Nutr* 2008;100:227-35.
22. Zhong X, Yan W, He X, Ni Y. Improved fat graft viability by delayed fat flap with ischaemic pretreatment. *J Plast Reconstr Aesthet Surg* 2009;62:526-31.
23. Frye CA, Wu X, Patrick CW. Microvascular endothelial cells sustain preadipocyte viability under hypoxic conditions. *In Vitro Cell Dev Biol Anim* 2005;41:160-4.
24. Jernas M, Palming J, Sjöholm K, et al. Separation of human adipocytes by size: hypertrophic fat cells display distinct gene expression. *FASEB J* 2006;20:1540-2.
25. Hansen S, Grabau DA, Sorensen FB, Bak M, Vach W, Rose C. The prognostic value of angiogenesis by Chalkley counting in a confirmatory study design on 836 breast cancer patients. *Clin Cancer Res* 2000;6:139-46.
26. Fox SB, Harris AL. Histological quantitation of tumour angiogenesis. *APMIS* 2004;112:413-30.
27. Farewell V, Johnson T. Woods and Russell, Hill, and the emergence of medical statistics. *Stat Med* 2010;29:1459-76.
28. Alberts B, Johnson A, Lewis J, Raff M, Roberts K, Walter P. *Biologia Molecular da célula*. 5 ed. Porto Alegre: Artmed; 2010.
29. Hirsch J, Fried SK, Edens NK, Leibel RL. The fat cell. *Med Clin North Am* 1989;73:83-96.
30. Costa C, Soares R, Schmitt F. Angiogenesis: now and then. *APMIS* 2004;112:402-12.
31. Glotzbach JP, Levi B, Wong VW, Longaker MT, Gurtner GC. The basic science of vascular biology: implications for the practicing surgeon. *Plast Reconstr Surg* 2010;126:1528-38.
32. Garcia-Gomez I, Goldsmith HS, Angulo J, et al. Angiogenic capacity of human omental stem cells. *Neurol Res* 2005;27:807-11.
33. Wang B, Wood IS, Trayhurn P. Hypoxia induces leptin gene expression and secretion in human preadipocytes: differential effects of hypoxia on adipokine expression by preadipocytes. *J Endocrinol* 2008;198:127-34.

34. Maumus M, Sengenès C, Decaunes P, et al. Evidence of in situ proliferation of adult adipose tissue-derived progenitor cells: influence of fat mass microenvironment and growth. *J Clin Endocrinol Metab* 2008;93:4098-106.

Table 1: Demographic data and patient statistics (n=8)

Patient	Age (years)	Height (m)	Surgery 1		Surgery 2		Interval* (days)
			Weight (Kg)	BMI (Kg/m <sup>2</sup> )	Weight (Kg)	BMI (Kg/m <sup>2</sup> )	
A	23	1.64	49	18.2	49	18.2	74
B	51	1.55	49	20.4	51	21.2	320
C	55	1.65	60	22.0	59	21.7	162
D	50	1.58	56	22.4	56	22.4	197
E	48	1.59	60	23.7	61	24.1	301
F	60	1.57	62	25.2	61	24.8	140
G	20	1.69	60	21.0	57	20.0	183
H	53	1.51	57	25.0	58	25.4	162
Mean	45	1.60	57	22.2	57	22.2	192
SD	15	0.06	5	2.4	4	2.5	82
Minimum	20	1.51	49	18.2	49	18.2	74
Maximum	60	1.69	62	25.2	61	25.4	320

SD: Standard Deviation, BMI: Body Mass Index.

Comparison between BMI1 x BMI2: P=0.916

\*Between surgical procedures 1 and 2



Table 2: Morphometric measurements, vascular density and VEGF of the patients (n=8)

Patient	Perimeter ( $\mu\text{m}$ )		Diameter ( $\mu\text{m}$ )		Area ( $\mu\text{m}^2$ )		Vessels (n <sup>o</sup> /field)		VEGF (Kpixels/field)	
	1	2	1	2	1	2	1	2	1	2
A	164	200	49	61	1850	3103	5.5	13.8	96.3	84.7
B	176	188	55	74	2502	4306	6.0	15.5	221.7	156.8
C	193	291	54	92	2308	6201	5.1	16.6	46.3	81.9
D	240	372	74	105	3219	9875	5.0	16.6	89.7	64.4
E	224	298	68	100	3789	6710	5.6	15.2	59.9	41.9
F	230	354	71	109	4019	9207	4.8	16.4	55.2	36.8
G	198	227	60	102	2798	8463	4.6	16.4	109.7	91.4
H	193	384	66	113	3929	10504	5.8	17.4	96.3	49.9
Median	196	295	63	101	3009	7587	5.3	16.4	93.0	73.2
Minimum	164	188	49	61	1850	3103	4.6	13.8	46.3	36.8
maximum	240	384	74	113	4019	10504	6.0	17.4	221.7	156.8
P	0.012		0.012		0.012		0.011		0.093	

VEGF: Vascular Endothelial Growth Factor, Kpixels: pixelsX 1000

1: first surgical procedure, 2: second surgical procedure

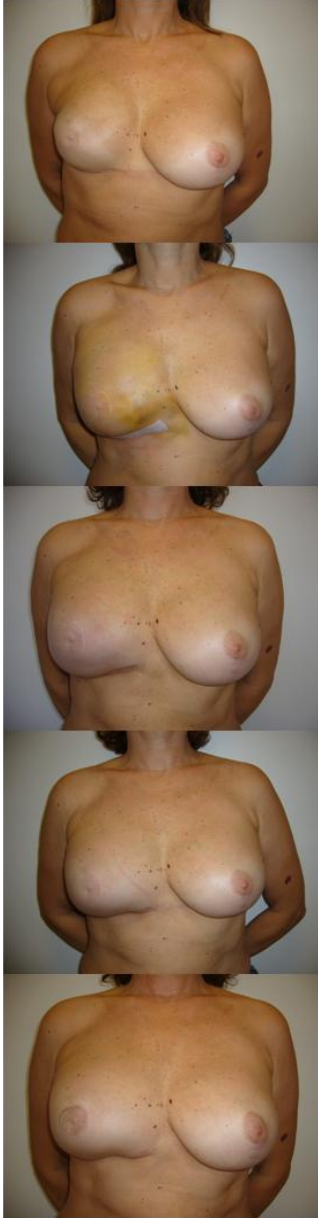


Figure 1: On the top, patient with fibrosis and superficial irregularities of the right breast surface with silicone implant reconstruction. After transposition of the omentum flap the visible breast growth is registered in pictures below ( 5th, 28th, 60th, and 100th post-operative day).

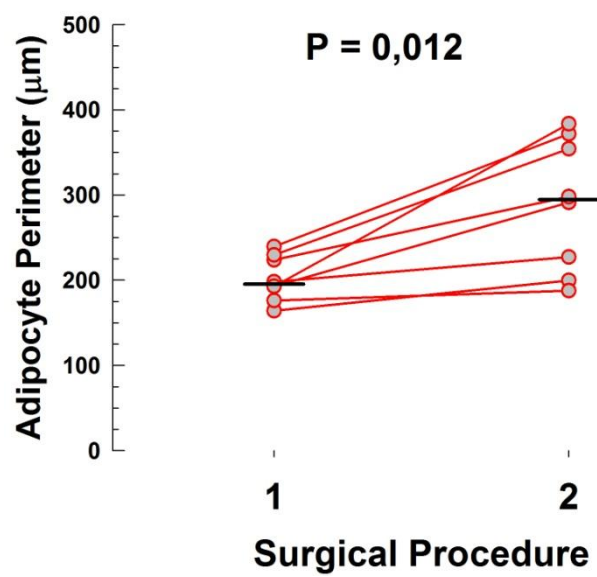


Figure 2 – Scatter plot with lines showing the variation of the adipocyte perimeter between surgical procedure 1 and 2. Short thick lines represent the series median values.

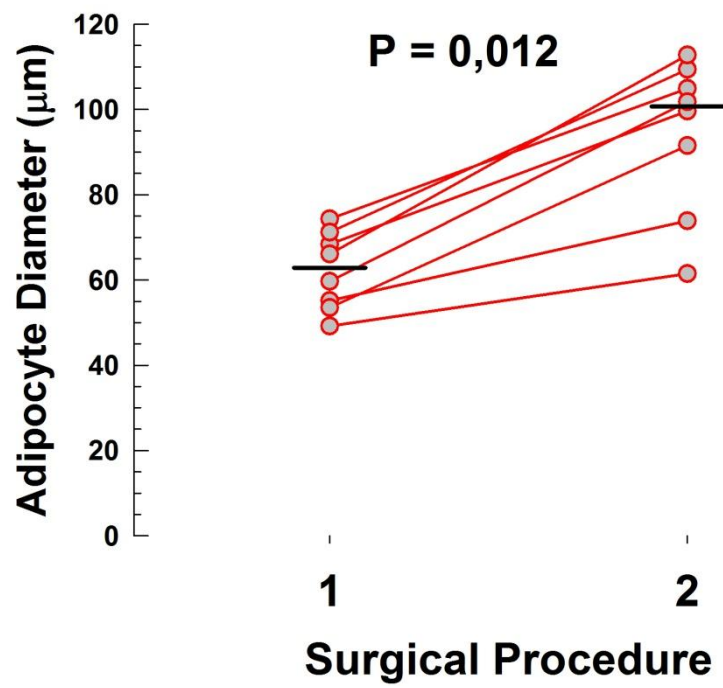


Figure 3 – Scatter plot with lines showing the variation of the adipocyte diameter between surgical procedure 1 and 2. Short thick lines represent the series median values.

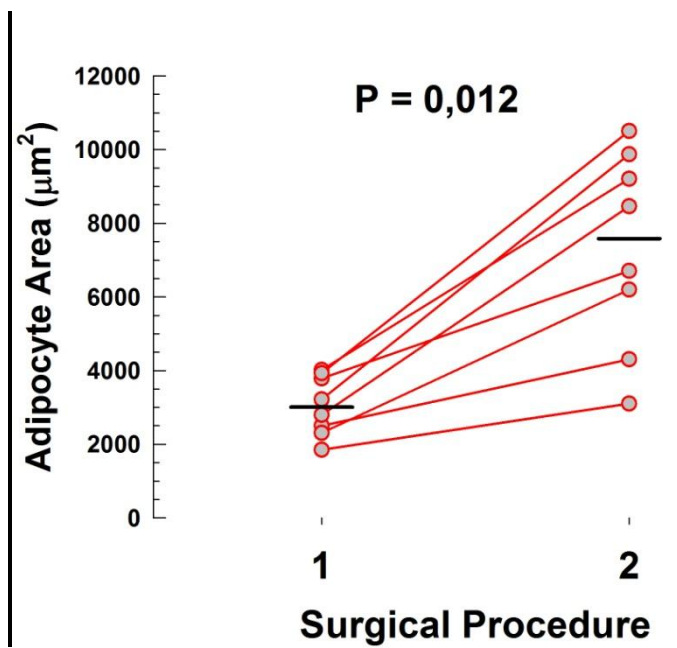


Figure 4 - Scoter plot with lines showing the variation of the adipocyte area between surgical procedure 1 and 2. Short thick lines represent the series median values.

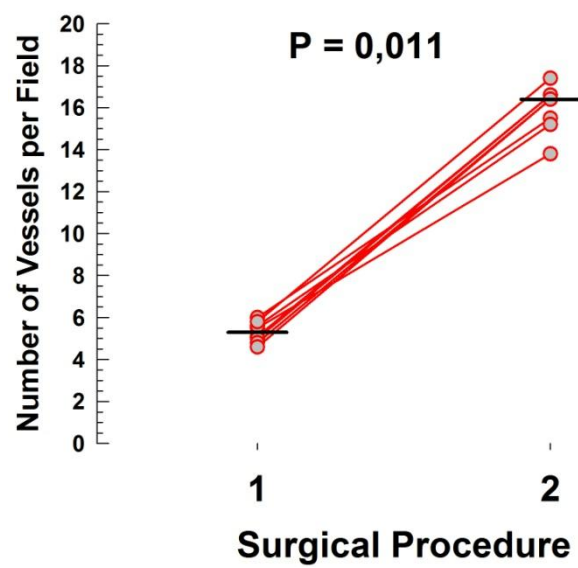


Figure 5 - Scoter plot with lines showing the variation of the number of vessels per field between surgical procedure 1 and 2. Short thick lines represent the series median values.

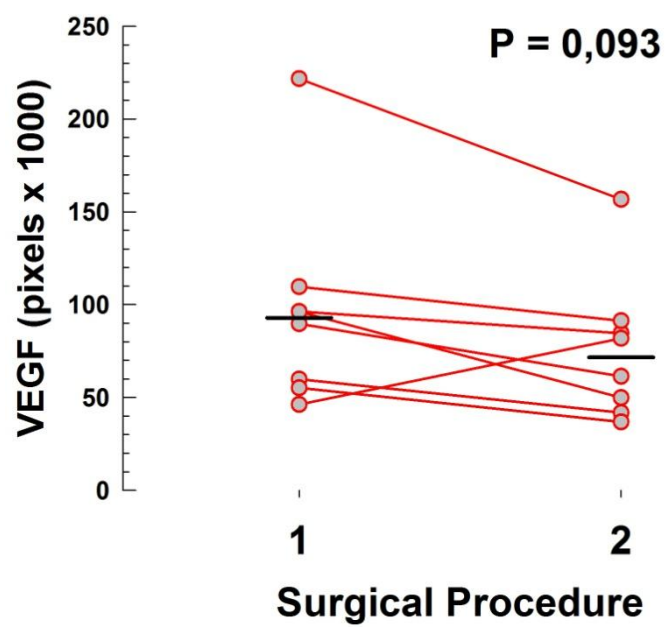


Figura 6 - Scoter plot with lines showing the variation of the VEGF between surgical procedure 1 and 2. Short thick lines represent the series median values.

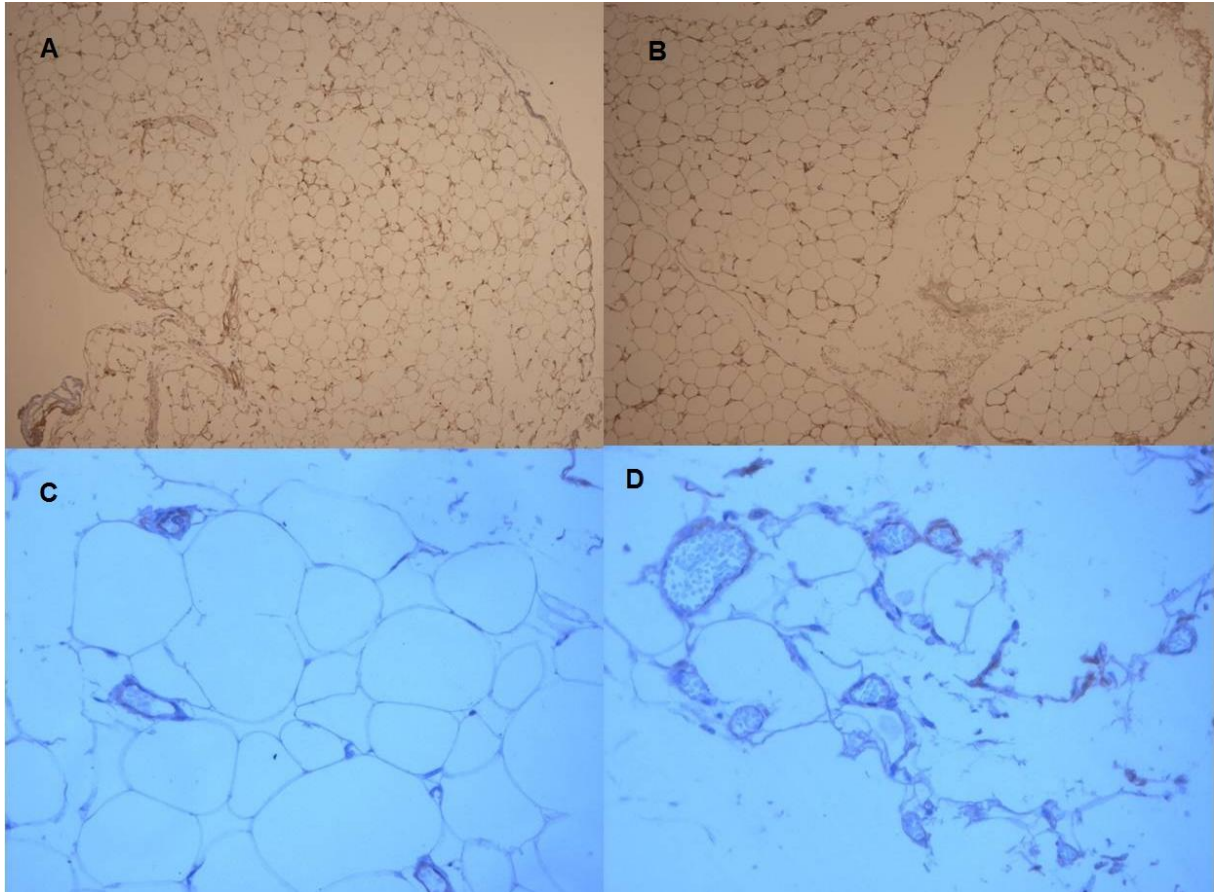


Figure 7: On the top, VEGF immunohistochemical expression shows no visible difference at the initial moment (A) and the second moment (B) (100X original magnification). In the second line, CD31 highlights endothelial lining. There are few vessels at the first moment (C) and more vessels at the second moment (D) (200X original magnification).



## **Conclusão:**

Em resposta aos objetivos propostos, concluímos que:

- Há ocorrência de **hipertrofia** nos adipócitos do omento transposto para a mama;

- Observou-se que o aumento das medidas tem consistência de efeito significativo;

- Demonstrou-se o aumento do tamanho das células por observar-se, no segundo tempo, maior perímetro, diâmetro e área dos adipócitos;

- Foi confirmada, pela densidade vascular aumentada na amostra da segunda cirurgia, da neoangiogênese esperada, secundária à hipóxia transitória;

- Há indicação, pela redução da expressão do VEGF observada na amostra do segundo tempo cirúrgico, de uma provável cessação do estímulo à produção aumentada deste fator pela hipóxia transitória.

- Não ocorreu hiperplasia de adipócitos nesta amostra, com os métodos estudados e medições realizadas.

**Perspectivas futuras:**

- 1- Produção de modelos animais com obesidade ou desnutrição associada à transposição de omento.
- 2- Estudo de fatores séricos moleculares dos marcadores de hipóxia tecidual e de secreção endócrina dos adipócitos no omento.

**ANEXO :**

Termo de consentimento informado - autorização e liberação para uso de fotografias e amostras de omento:

Eu/responsável, \_\_\_\_\_, CI: \_\_\_\_\_  
autorizo a Dra. Sirlei dos Santos Costa a obter fotografias de partes do meu corpo em relação à cirurgia por ela realizada e amostras de omento obtidas durante os procedimentos cirúrgicos. Eu também permito que as mesmas fotos sejam utilizadas em publicações científicas especializadas.

Eu entendo que tais fotografias poderão ser publicadas em revistas ou meios eletrônicos, incluindo especificamente, mas não limitadas a, jornais médicos e livros, com o propósito de informar aos profissionais médicos ou público em geral sobre os métodos da cirurgia.

Nem eu nem nenhum membro da minha família seremos identificados pelo nome em qualquer publicação. Eu entendo que em algumas circunstâncias a fotografia pode conter características que poderiam tornar-me reconhecível.

Eu permito e cedo à Dra. Sirlei dos Santos Costa e todas as pessoas que trabalham sob sua responsabilidade e autoridade todos os direitos que eu possa ter sobre as fotografias e de qualquer exigência relativa ao uso em publicações, incluindo qualquer reivindicação em pagamento relativas com a distribuição ou publicação das fotografias.

Eu dou este consentimento como uma contribuição voluntária no interesse da educação pública e certifico que li o termo de consentimento acima e entendi completamente seus termos.

-----  
Assinatura da paciente e data

-----  
Assinatura  
Dra. Sirlei dos Santos Costa