

# Sucesso terapêutico da terbinafina em um caso de esporotricose \*

## Successful treatment of terbinafine in a case of sporotrichosis

Daiane Heidrich<sup>1</sup>  
Luciana Senter<sup>3</sup>  
Patricia Valente<sup>5</sup>

Cheila Denise Ottonelli Stopiglia<sup>2</sup>  
Gerson Vettoratto<sup>4</sup>  
Maria Lúcia Scroferneker<sup>6</sup>

**Resumo:** A esporotricose é uma infecção subaguda ou crônica, causada por fungos pertencentes ao Complexo *Sporothrix*. Relato do caso: esporotricose de localização nasal foi tratada com iodeto de potássio e como não se obteve sucesso, reiniciou-se o tratamento com associação de iodeto de potássio e itraconazol. Porém, ocorreu nova recidiva. As culturas dos exames micológicos foram submetidas a ensaios de atividade antifúngica *in vitro* para auxiliar no tratamento. A terbinafina foi o antifúngico que apresentou melhores resultados, por isso, o tratamento foi reiniciado com este antifúngico e, após dois anos do término do mesmo, não recidivou. Adicionalmente, ambas as culturas foram comparadas por RAPD, obtendo padrões de fragmentos distintos, indicando que os isolados são diferentes ou demonstrando um processo microevolutivo do microrganismo.

**Palavras-chave:** Antimicóticos; Esporotricose; Micoses; Sporothrix; Testes de sensibilidade a antimicrobianos por disco-difusão; Testes de sensibilidade microbiana

**Abstract:** Sporotrichosis is a chronic subacute infection caused by fungi belonging to the *Sporothrix* Complex. In the present clinical case, nasal sporotrichosis was treated with potassium iodide. This was unsuccessful, and the treatment was restarted with a combination of potassium iodide and itraconazole. This however resulted in a further recurrence of the infection. The mycological cultures were tested *in vitro* for antifungal activity to assist in treatment. Terbinafine, an antifungal drug, produced the best results and was therefore used for the rest of the treatment course, with no recurrence after two years of its completion. In addition, both cultures were compared using RAPD and different fragment patterns were observed. This indicated that the isolates were either different or indicated a microevolutionary process of this microorganism.

**Keywords:** Antifungal agents; Disk diffusion antimicrobial tests; Microbial sensitivity tests; Mycoses; Sporothrix; Sporotrichosis

Recebido em 15.12.2010.

Aprovado pelo Conselho Consultivo e aceito para publicação em 22.1.11.

\* Trabalho realizado no: Laboratório de Fungos Patogênicos Humanos do Instituto de Ciências Básicas da Saúde da Universidade Federal do Rio Grande do Sul (UFRGS) – Porto Alegre (RS), Brasil.

Conflito de interesse: Nenhum / Conflict of interest: None

Suporte financeiro: / *Financial funding*: Os autores agradecem ao Conselho Nacional de Desenvolvimento Científico e Tecnológico (CNPq), a Coordenação de Aperfeiçoamento de Pessoal de Nível Superior (CAPES) e a Fundação de Amparo à Pesquisa do Estado do Rio Grande do Sul (FAPERGS) pelo apoio financeiro

<sup>1</sup> Graduação em Farmácia. Estudante de mestrado do Programa de Pós-Graduação em Medicina: Ciência Médicas da Universidade Federal do Rio Grande do Sul (UFRGS) – Porto Alegre (RS), Brasil.

<sup>2</sup> Graduação em Farmácia, com ênfase em análises clínicas. Bolsista CAPES. Estudante de doutorado do Programa de Pós-Graduação em Medicina: Ciências Médicas da Universidade Federal do Rio Grande do Sul (UFRGS) – Porto Alegre (RS), Brasil.

<sup>3</sup> Mestre em Microbiologia Agrícola e do Ambiente -Bolsista CAPES - Estudante de doutorado do Programa de Pós-Graduação em Microbiologia Agrícola e do Ambiente da Universidade Federal do Rio Grande do Sul (UFRGS) – Porto Alegre (RS), Brasil.

<sup>4</sup> Graduação em Medicina - Médico dermatologista do Complexo Hospitalar Santa Casa de Misericórdia de Porto Alegre – Porto Alegre (RS), Brasil.

<sup>5</sup> Doutorado em Ciências Biológicas (Genética) - Professora associada do Departamento de Microbiologia, Imunologia e Parasitologia, docente do Programa de Pós-Graduação em Microbiologia Agrícola e do Ambiente e do Programa de Pós-Graduação em Biologia Celular e Molecular da Universidade Federal do Rio Grande do Sul (UFRGS) – Porto Alegre (RS), Brasil.

<sup>6</sup> Doutorado em Ciências Biológicas (Microbiologia e Imunologia) - Professora associada do Departamento de Microbiologia, docente do Programa de Pós-Graduação em Medicina: Ciência Médicas e regente da disciplina Imunologia Médica, Universidade Federal do Rio Grande do Sul (UFRGS) – Porto Alegre (RS), Brasil.

## INTRODUÇÃO

A esporotricose é uma infecção subaguda ou crônica causada por fungos pertencentes ao Complexo *Sporothrix*: *S. schenckii*, *S. brasiliensis*, *S. mexicana*, *S. globosa* e *S. albicans*.<sup>1</sup> A esporotricose apresenta distribuição geográfica universal, predominando nas zonas tropicais e temperadas, sendo a micose subcutânea de maior incidência, no estado do Rio Grande do Sul.<sup>2</sup> A infecção, geralmente, ocorre graças à inoculação traumática do fungo na pele ou nos tecidos subcutâneos, podendo limitar-se ao ponto de inoculação ou atingir o sistema linfático regional ou, ainda, disseminar-se pela corrente sanguínea, causando infecção sistêmica. Já a esporotricose extracutânea é uma condição rara que afeta, quase que exclusivamente, pacientes imunocomprometidos.<sup>3</sup>

O tratamento de escolha da esporotricose enquanto lesão cutânea é a quimioterapia sistêmica com iodeto de potássio.<sup>4</sup> Nas formas cutâneas disseminadas, linfocutâneas recidivantes e extracutâneas, a anfotericina B é o fármaco mais efetivo. Porém, a frequência de intolerância ao iodo e a alta toxicidade da anfotericina B, muitas vezes, representam fatores que limitam o seu uso.<sup>5</sup> Nas últimas décadas, aumentou o emprego de derivados azólicos, dentre eles: o cetoconazol, o itraconazol e o fluconazol, como alternativa terapêutica aos esquemas clássicos, sendo o itraconazol o mais efetivo deles.<sup>6,7</sup> Por outro lado, a terbinafina, em virtude da sua elevada atividade *in vitro* e *in vivo*, está sendo utilizada para diversas infecções fúngicas. No entanto, a experiência clínica da terbinafina, no tratamento da esporotricose, ainda é restrita.<sup>8</sup>

Neste trabalho, relatamos um caso de esporotricose nasal localizada em que as amostras isoladas no exame micológico cultural foram submetidas a ensaios de atividade antifúngica *in vitro* para auxiliar no tratamento. Adicionalmente, foram utilizados marcadores moleculares para realizar análise comparativa entre os isolados.

## RELATO DO CASO

Uma paciente de 65 anos, diabética, artesã, procurou a assistência médica no Serviço de Dermatologia do Complexo Hospitalar Santa Casa de Porto Alegre, Rio Grande do Sul, Brasil, em agosto de 2006, apresentando lesão nodular nasal, após ter sido submetida à cauterização de um pólipso nasal. O resultado do exame anatomopatológico indicou uma inflamação crônica ulcerada, com tecido de granulação, não havendo presença de estruturas fúngicas. Quatro dias após, foi realizada uma biópsia do local, sendo que parte do material foi submetido a exame micológico cultural, com cultivo em meio Ágar Sabouraud e incubado a 25°C por sete dias. Posteriormente, foi realizada a caracterização fenotípica segundo

Marimon *et al.* (2007)<sup>1</sup>, na qual foi identificado o fungo patogênico *Sporothrix schenckii*. O tratamento inicial foi realizado com vinte gotas de iodeto de potássio (KI), três vezes ao dia durante três meses. Após este período, a lesão apresentava-se curada e o tratamento foi suspenso. No entanto, quatro meses depois, a paciente apresentou novamente a lesão, a qual submetida a exame micológico cultural, o patógeno foi identificado como sendo *Sporothrix* spp. Um novo tratamento foi realizado com KI (25 gotas, 3 vezes/dia) associado ao itraconazol (200 mg/dia) durante 11 meses e, após este período, a lesão apresentava aspecto de curada. A paciente retornou ao Serviço dois meses após o término do tratamento com uma nova recidiva. Um novo exame micológico cultural seguido pela caracterização fenotípica confirmou a presença de *Sporothrix schenckii*. Devido à dificuldade de cura da doença, um teste de atividade antifúngica foi requerido, o qual seguiu o protocolo M38-A2 do *Clinical and Laboratory Standards Institute* (CLSI).<sup>9</sup> Foram utilizados os dois isolados obtidos, um antes de qualquer tratamento (primeiro) e um após os dois tratamentos sem sucesso (segundo). Os antifúngicos avaliados foram o itraconazol, o cetoconazol, o fluconazol e a terbinafina, nas concentrações entre 0,25 e 128 µg/mL para o fluconazol, 0,01 e 8 µg/mL para a terbinafina e 0,03 e 16 µg/mL para itraconazol e cetoconazol. Foram incluídos, nesses ensaios, um controle livre de antifúngico (controle de crescimento) e um controle livre de microrganismo (controle de esterilidade). A determinação da concentração inibitória mínima (CIM) foi realizada, visualmente, por comparação com o controle de crescimento. A CIM foi definida como a menor concentração de fármaco, capaz de inibir totalmente o crescimento fúngico para o itraconazol e a terbinafina e 50% do crescimento para o fluconazol e o cetoconazol. Todos os ensaios foram realizados em triplicata.

Os perfis de atividade antifúngica *in vitro* para os dois isolados de *S. schenckii* estão representados na tabela 1. O primeiro isolado apresentou maior sensibilidade aos antifúngicos do que o segundo, porém, ambos mostraram-se mais sensíveis à terbinafina. Por isso, este medicamento foi escolhido para reiniciar o tratamento da paciente com dosagem de 500 mg/dia durante cinco meses. Após dois anos do término do tratamento, não ocorreram recidivas.

Adicionalmente, o DNA dos isolados foi extraído pelo kit de extração *Power Soil DNA Isolation Kit* (MO BIO Laboratories) e, então, submetido a *Random Amplified Polymorphic DNA* (RAPD) utilizando os primers OPG-10, OPG-14 e OPG-19 (Prodimol Biotecnologia SA, Brasil) sendo os componentes e condições de amplificação de acordo com Landell *et*

**TABELA 1:** Perfil de sensibilidade a antifúngicos para os dois isolados de *S. schenckii*

Antifúngicos	CIM ( $\mu\text{g/mL}$ )	
	1º isolado	2º isolado
Itraconazol	0,25	16,0
Cetoconazol	0,25	2,0
Fluconazol	32,0	64,0
Terbinafina	0,03	0,12

*al.*<sup>10</sup> Os padrões polimórficos amplificados foram submetidos à eletroforese em gel de agarose 1% a 60 V por 90 minutos, com posterior visualização em transiluminador sob luz ultravioleta. Os dois isolados apresentaram padrões de fragmentos diferentes, quando utilizado o *primer* OPG-10. No entanto, usando o *primer* OPG-19, observaram-se duas bandas de mesmo peso molecular. Já com OPG-14, nenhum fragmento foi visualizado (Figura 1). Ouvir

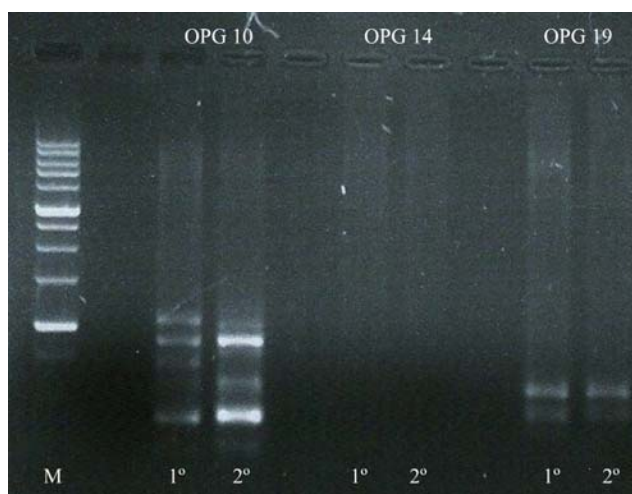
## DISCUSSÃO

As infecções fúngicas são uma das condições dermatológicas mais comuns que afetam a população geriátrica, sendo vários os fatores que contribuem para o aumento da prevalência destas doenças em idosos, incluindo a diminuição da função de barreira da pele, a redução da capacidade funcional das células do sistema imune e doenças que reduzem a cicatrização, como diabetes.<sup>11, 12</sup>

Na derme, e, às vezes, no tecido subcutâneo, *S. schenckii* provoca nódulos esporotricóticos, que podem ser confundidos com neoplasias.<sup>3</sup> A origem da esporotricose, neste relato, pode estar relacionada a este fato ou ser consequência de uma contaminação após a cauterização do pólipso nasal apresentado pela paciente, já que a mesma deixaria uma porta de entrada para o fungo.

A ausência de estruturas fúngicas, no exame anatomopatológico, como ocorreu neste caso, se dá por causa das leveduras de *S. schenckii* serem, geralmente, escassas e de difícil visualização, por isso, raramente, são encontradas no exame direto, sendo necessário o cultivo do isolado para diagnosticar a doença.<sup>3</sup> Além disso, o exame micológico cultural foi requerido, porque a presença de nódulos que tendem a ulceração é comum para as chamadas micoses gomosas, cujas causas são, principalmente, por *S. schenckii* e, com menor frequência, por outras espécies de fungos como *Aspergillus spp.*<sup>3</sup>

Os isolados analisados apresentaram perfil de sensibilidade aos antifúngicos semelhante ao estudo



**FIGURA 1:** Fragmentos de DNA obtidos por RAPD. Marcador de peso molecular Ladder (M); primeiro e segundo isolados amplificados com OPG-10; primeiro e segundo com OPG-14; primeiro e segundo com OPG-19

de Marimon *et al.*<sup>13</sup>, sendo mais sensíveis à terbinafina, seguido pelo cetoconazol e itraconazol. Além disso, apresentaram resistência para o fluconazol, assim como já relatado por outros autores.<sup>8,10,14</sup> O insucesso da terapêutica com itraconazol pode dever-se à resistência adquirida pelo microrganismo ao medicamento, após o tratamento com este antifúngico e/ou até a redução da produção de suco gástrico, que ocorre, frequentemente, em idosos, diminuindo a biodisponibilidade do medicamento e assim, não atingindo a concentração sérica necessária para combater o fungo.<sup>9</sup> Assim, a terbinafina apresenta-se como antifúngico preferencial para utilização em idosos, em comparação com o itraconazol, pois a terbinafina não sofre influência do pH gástrico, além de apresentar menos interações com outros medicamentos.<sup>12</sup>

A diferença de perfil genotípico observada remete a duas hipóteses: a primeira que os dois isolados são diferentes, indicando que a infecção fúngica teria sido curada após os tratamentos e ocorrido uma nova contaminação, ou que a paciente teria sido, inicialmente, infectada por duas amostras de *S. schenckii*. Porém, esta hipótese parece ser pouco provável. Observando o perfil genotípico obtido pelos três *primers*, apenas com um deles, OPG-10, obteve-se pequenas diferenças, o que nos leva a sugerir outra hipótese mais provável: o fungo teria sofrido um processo microevolutivo, ocorrendo mutações que levaram à redução da sensibilidade aos antifúngicos. A microevolução é um fator importante durante a colonização do hospedeiro.<sup>15</sup> Estas mutações podem ter ocorrido durante os tratamentos, pois o intervalo de tempo entre a primeira e a segunda cole-

ta foi de 22 meses. Entretanto, para elucidar esta questão seria necessário realizar RAPD com vários outros *primers* ou sequenciar regiões hipervariáveis no DNA dos isolados.

Há poucos relatos da correlação entre a suscetibilidade *in vitro* e a resposta terapêutica no trata-

mento da esporotricose.<sup>8</sup> Neste caso, o ensaio de sensibilidade a antifúngicos foi muito importante na escolha do antifúngico adequado, mostrando a terbinafina como uma alternativa para o tratamento da esporotricose. □

## REFERÊNCIAS

1. Marimon R, Cano J, Gené J, Sutton DA, Kawasaki M, Guarro J. *Sporothrix brasiliensis*, *S. globosa*, and *S. mexicana*, three new *Sporothrix* species of clinical interest. *J Clin Microbiol*. 2007;45:3198-6.
2. da Rosa AC, Scroferneker ML, Vettorato R, Gervini RL, Vettorato G, Weber A. Epidemiology of sporotrichosis: a study of 304 cases in Brazil. *J Am Acad Dermatol*. 2005;52:451-9.
3. Lacaz CS, Porto E, Martins JEC, Heins-Vaccari EM, de Melo NT. Tratado de Micologia Médica Lacaz. 9th ed. São Paulo: Sarvier; 2002. p. 479-497.
4. Coskun B, Saral Y, Akpolat N, Ataseven A, Cicek D. Sporotrichosis successfully treated with terbinafine and potassium iodide: case report and review of the literature. *Mycopathologia*. 2009;158:53-6.
5. Sterling JB, Heymann WR. Potassium iodide in dermatology: a 19th century drug for the 21st century - uses, pharmacology, adverse effects, and contraindications. *J Am Acad Dermatol*. 2000;43:691-7.
6. Meinerz ARM, Nascente PS, Schuch LFD, Cleff MB, Santin R, Brum CS, et al. Suscetibilidade *in vitro* de isolados de *Sporothrix schenckii* frente à terbinafina e itraconazol. *Rev Soc Bras Med Trop*. 2007;40:60-2.
7. Accioly Filho JW, Jacques CSC, Leverone AP, Oliveira JC, Mendonça IRSM, Azulay RD. Itraconazol no tratamento da esporotricose - Relato de 3 casos. *An Bras Dermatol*. 1993;68:117-9.
8. Kohler LM, Hamdana JS, Ferrari TCA. Successful treatment of a disseminated *Sporothrix schenckii* infection and *in vitro* analysis for antifungal susceptibility testing. *Diagn Microbiol Infect Dis*. 2007;58:117-20.
9. Clinical and Laboratory Standards Institute (CLSI). Reference method for Broth Dilution Antifungal susceptibility testing of Filamentous Fungi, Approved Standard - 2nd ed. CLSI document M38-A2. Clinical and Laboratory Standards Institute, Wayne. 2008;28:1-52.
10. Landell MF, Stopiglia CD, Billodre RG, Heidrich D, Sorrentino JM, Vainstein MH, et al. Evaluation of the origin of a sample of *Sporothrix schenckii* that caused contamination of a researcher in southern Brazil. *Mycopathologia*. 2011;171:203-7.
11. Saeed S, Sagatys E, Wasserman JR, Morgan MB. Geriatric Fungal Infections. In: Norman RA, editor. *Diagnosis of aging skin diseases*. London: Springer; 2008. p.123-150.
12. Hof H. Mycoses in the elderly. *Eur J Clin Microbiol Infect Dis*. 2010;29:5-13.
13. Marimon R, Serena C, Gené J, Cano J, Guarro J. *In vitro* antifungal susceptibilities of five species of *Sporothrix*. *Antimicrob Agents Chemother*. 2008;52:732-4.
14. Gutierrez-Galhardo MC, Zancopé-Oliveira RM, Monzón A, Rodríguez-Tudela JL, Cuenca-Estrella M. Antifungal susceptibility profile *in vitro* of *Sporothrix schenckii* in two growth phases and by two methods: microdilution and E-test. *Mycoses*. 2010;53:227-1.
15. Fleischhacker M, Pasligh J, Moran G, Ruhnke M. Longitudinal genotyping of *Candida dubliniensis* isolates reveals strain maintenance, microevolution, and the emergence of itraconazole resistance. *J Clin Microbiol*. 2010;48:1643-0.

ENDEREÇO PARA CORRESPONDÊNCIA / MAILING ADDRESS:

**Cheila Denise Ottonelli Stopiglia**  
**Rua Sarmento Leite, 500**  
**Laboratório 210 – Centro**  
**90050-170 Porto Alegre, RS**  
**E-mail: cheila.dos@gmail.com**

Como citar este artigo/How to cite this article: Heidrich D, Stopiglia CDO, Senter L, Vettorato G, Valente P, Scroferneker ML. Sucesso terapêutico da terbinafina em um caso de esporotricose. *An Bras Dermatol*. 2010;86(S1):S182-5.