

AVALIAÇÃO DO DESEMPENHO DA COLONOGRÁFIA TOMOGRÁFICA COMPUTADORIZADA (COLONOSCOPIA VIRTUAL) NO DIAGNÓSTICO DE PÓLIPOS COLORRETAIS

Gustavo Kuhn PFEIFER¹, Oly CORLETA² e Pedro GUS²

RESUMO - Racional - A colonografia tomográfica computadorizada tem sido proposta como teste substituto da colonoscopia para o diagnóstico de pólipos colorretais em programas de rastreamento de câncer de intestino grosso. **Objetivo** - Avaliar o desempenho da colonografia tomográfica computadorizada na detecção de pólipos colorretais, considerando a colonoscopia como padrão-ouro. **Métodos** - Foram estudados 20 pacientes com alto risco para neoplasia colorretal (14 homens e 6 mulheres com idades médias de 55 e 59 anos, respectivamente). A colonografia tomográfica computadorizada foi realizada até 3 horas antes da colonoscopia. Um cateter com balão foi introduzido no reto com insuflação dos cólons e do reto com ar ambiente até que fosse obtida distensão satisfatória dos mesmos. Para otimizar a distensão colônica, minimizar artefatos decorrentes da peristalse e diminuir o espasmo, foram administrados 20 mg de hioscina intravenosa imediatamente antes do exame radiológico. **Resultados** - A imagem radiológica do cólon foi considerada de qualidade satisfatória em todos os casos. A colonoscopia detectou o total de 85 pólipos em 19 dos 20 pacientes (95%). Todos os pólipos observados foram removidos e encaminhados para exame anatomopatológico. A colonografia tomográfica computadorizada identificou 8 dos 10 pólipos com diâmetros ≥ 10 mm (80%), 2 dos 19 com diâmetro entre 5 e 9 mm (18,2%), e apenas 1 dos 53 < 5 mm (9,1%). Dos 43 pólipos adenomatosos, 17 eram ≥ 5 mm. Destes, 8 (47%) foram corretamente identificados pela colonografia tomográfica computadorizada. Nenhuma das neoplasias com diâmetros < 5 mm foi observada no exame radiológico. Dezenove dos 20 pacientes (95%) submetidos a ambos os testes preferiram submeter-se a uma nova colonoscopia, ao invés de uma colonografia tomográfica computadorizada, na eventualidade hipotética de ser necessário repetir um dos dois testes. **Conclusão** - Para pacientes com risco aumentado para pólipos colorretais, a colonografia tomográfica computadorizada é um teste de baixa sensibilidade e alta especificidade para detecção dessas lesões. Estes achados sugerem que este exame tem valor limitado no rastreamento de lesões neoplásicas do cólon.

DESCRIPTORIOS - Pólipos do colo, diagnóstico. Colonografia tomográfica computadorizada.

INTRODUÇÃO

O câncer colorretal é a segunda neoplasia maligna mais prevalente nos países desenvolvidos⁽²⁶⁾ e o terceiro mais frequente câncer no mundo em ambos os gêneros⁽⁴⁾. Nos Estados Unidos permanece como a segunda causa de morte por câncer, precedido apenas pelo câncer de pulmão⁽²⁾. No Brasil, a estimativa de novos casos e de óbitos por câncer ainda se encontra em fase de evolução metodológica, visto que suas bases de cálculo vêm sendo continuamente melhoradas. O número de casos novos de câncer de cólon e reto estimados pelo Instituto Nacional de Câncer (INCA) para este país no ano 2008 é de 12.490 casos em homens e de 14.500 em mulheres⁽¹⁴⁾. Na região sudeste, sem considerar os tumores de pele não-melanoma,

é o terceiro câncer mais frequente. A tese da seqüência adenoma-carcinoma indica que a maioria dos cânceres colorretais origina-se de pólipos adenomatosos, lesões benignas que se desenvolvem lentamente por períodos de vários anos⁽¹⁹⁾. Como conseqüência, se indivíduos são submetidos a rastreamento, com extirpação dos pólipos pré-malignos, o risco de carcinoma de intestino grosso pode ser reduzido, se não eliminado totalmente⁽²⁷⁾.

Atualmente, a colonoscopia é considerada “padrão-ouro” no diagnóstico de pólipos colorretais. Porém é teste invasivo, operador-dependente, podendo resultar em complicações, inclusive o óbito⁽⁸⁾. Conseqüentemente, a introdução de um método seguro, não-invasivo e efetivo para detecção de neoplasias colorretais torna-se extremamente atraente.

O presente trabalho foi desenvolvido no Hospital Moínhos de Vento em Porto Alegre como tema de dissertação de Mestrado.

¹ Departamento de Ciências Morfológicas da Universidade Federal do Rio Grande do Sul (UFRGS); ² Departamento de Cirurgia da Faculdade de Medicina da UFRGS, Porto Alegre, RS.

Correspondência: Dr. Gustavo Kuhn Pfeifer - R. Mostardeiro, 333 - sala 806 - 90430-001 - Porto Alegre, RS. E-mail: gkpfeifer@via-rs.net

Estudos em vários centros estão explorando o potencial da tomografia computadorizada helicoidal (TCH) na detecção das neoplasias colorretais⁽²³⁾. Várias técnicas têm sido descritas, sempre com a utilização de insuflação do intestino grosso (pneumocólon) e análise das imagens em duas (2D) ou três dimensões (3D), esta última denominada colonoscopia virtual⁽²⁵⁾, pois simula imagens semelhantes àquelas observadas na colonoscopia.

Este estudo teve como objetivo principal a avaliação da colonografia tomográfica computadorizada (TC colonografia) na detecção de pólipos do intestino grosso, considerando a colonoscopia, teste “padrão-ouro”.

MÉTODOS

Este estudo prospectivo foi realizado de julho de 1999 a julho de 2000, tendo sido aprovado pelo Comitê de Ética e Pesquisa do Hospital de Clínicas de Porto Alegre, RS. A população estudada constou de 20 pacientes, sendo 14 homens e 6 mulheres (2,3:1), todos com indicação de avaliação endoscópica de todo o intestino grosso, haja vista seguimento de polipectomia (n = 2), sangramento digestivo baixo (n = 5), diagnóstico prévio de pólipos colorretais (n = 6), dor abdominal (n = 1), seguimento de cirurgia de câncer colorretal (n = 5) e história familiar de câncer colorretal (n = 1). A idade dos pacientes do gênero masculino variou de 35 anos a 78 anos, com média de 55 anos. No gênero feminino, a idade variou de 46 anos a 67 anos, com média de 59 anos.

A TC colonografia e a colonoscopia foram realizadas, nesta seqüência, no Hospital Moinhos de Vento em Porto Alegre. A aferição dos testes foi independente, sendo vetado ao médico que realizou as colonoscopias o resultado obtido por ocasião do estudo radiológico, assim como ao único radiologista responsável pela interpretação da TC colonografia, dados referentes referente à história e eventuais outros resultados de investigações diagnósticas.

As dimensões dos pólipos foram estratificadas em três grupos para fins de análise: categoria 1- menores do que 5 mm; categoria 2- iguais ou maiores do que 5 mm e menores do que 10 mm; categoria 3- com 10 mm ou maiores.

Os pacientes realizaram inicialmente TCH do abdome superior e da pelve, com insuflação de ar ambiente através do reto, após preparo intestinal com solução de manitol por via oral. Imagens bidimensionais (2D) e tridimensionais (3D) foram geradas do mesmo conjunto de dados obtidos de seções finas helicoidais de tomografia computadorizada abdômino-pélvica. Todos os estudos foram realizados com equipamento de TCH (Pro-Speed – GE Medical Systems – Milwaukee, EUA). Após a seleção do volume a ser estudado, foram obtidos aproximadamente 40 cortes, utilizando-se um feixe de raios X colimado em 5 mm, com deslocamento da mesa de 7 mm por segundo (“pitch” 1,4), abrangendo o intestino grosso, do ceco ao reto. O escaneamento foi realizado no sentido crânio-caudal durante uma única inspiração sustentada, na dependência da capacidade de cada paciente. Posteriormente, foi realizada nova série de 40 cortes com o paciente em decúbito ventral, com o intuito de otimizar a visualização do retossigmoide e dos cólons ascendente e

descendente. Nesse momento, foi concluída a aquisição de dados, sendo o paciente liberado, após esvaziamento parcial dos cólons e retirada do cateter retal.

As imagens foram, então, enviadas para uma estação de trabalho (computador Advantage Windows – GE Medical Systems – Milwaukee, EUA) para o pós-processamento, onde foram reformatadas com espessura de 2,5 mm, em 2D e 3D, sendo analisadas em um monitor de 21 polegadas. Nas imagens em 3D, com a aplicação do programa Navigator (GE Medical Systems – Milwaukee, EUA), foi possível realizar a navegação virtual anterógrada e retrógrada no lúmen intestinal, mediante o deslocamento de um cursor, em que uma das extremidades apontava para o local que se desejava visualizar. Assim procedendo, foram inspecionadas ambas as faces das pregas semilunares. Quando da análise das imagens em 3D, concomitantemente eram apreciadas imagens de seções transversais, frontais e sagitais. A medida do maior diâmetro de lesões polipóides encontradas foi feita pela análise da imagem com o software referido.

Por fim, foram selecionadas imagens demonstrativas, registradas em filme radiográfico revelado em câmera laser (3M, EUA). A investigação foi realizada sempre pelo mesmo radiologista.

Após intervalo de tempo não superior a 3 horas, o paciente foi submetido a colonoscopia, sob sedação com a utilização de videoendoscópios eletrônicos projetados para o trato gastrointestinal inferior (Fujinon® EC-410 HL e Olympus® CF tipo VL). Foram realizados registros fotográficos das lesões encontradas. A localização dos pólipos foi registrada e o tamanho dos mesmos foi avaliado endoscopicamente por comparação com a extremidade de uma pinça de biopsia (Olympus® biopsy forceps) fechada (diâmetro externo de 2,3 mm) ou aberta (diâmetro de abertura de 8 mm). Nos casos de pólipos com diâmetros superiores ao da pinça de biopsia aberta, a medição foi realizada com régua, uma vez removidos integralmente. Todos os pólipos observados à endoscopia foram completamente removidos para que fossem apreciados na sua totalidade por ocasião do exame anatomopatológico. Imediatamente após a conclusão da colonoscopia, o pesquisador confrontou seus achados com aqueles da TCH. Quando um ou mais pólipos identificados na TCH não encontrassem correspondência no exame endoscópico, este era repetido para que fosse verificada a veracidade ou falsidade dos achados radiológicos, impedindo, dessa forma, que fossem erroneamente taxados de falso-positivos. Em condições de receber alta, os pacientes deixavam o hospital acompanhados por um adulto.

Uma a duas semanas após a realização dos exames, os pacientes foram contatados por telefone por uma pessoa estranha aos mesmos, que não participou diretamente dos testes, sendo inquiridos sobre qual dos dois procedimentos prefeririam repetir no futuro, em caso de necessidade.

Análise estatística

O desempenho do teste em estudo, a TC colonografia, foi avaliado calculando-se a sensibilidade, a especificidade, o valor

preditivo positivo, o valor preditivo negativo e a precisão, todos em relação à colonoscopia.

Para a análise das propriedades do teste radiológico, os pacientes foram considerados individualmente. Um resultado foi definido como verdadeiramente positivo sempre que, pelo menos um pólipo fosse percebido pela TC colonografia em um paciente com diagnóstico endoscópico de uma ou mais dessas lesões, mesmo não havendo correspondência dos locais entre os dois testes. Foram definidos como resultados falso-negativos aqueles em que houvesse qualquer registro de pólipo pelo exame radiológico em indivíduos sem confirmação endoscópica dessas lesões.

Análise secundária foi também realizada com base nos pólipos. Na avaliação de características comparando os pólipos detectados ou não pelo teste radiológico, foram usados o teste *t* de Student para amostras independentes para os dados de natureza numérica e o teste do qui ao quadrado para as variáveis categóricas.

RESULTADOS

Os dois testes foram realizados adequadamente nos 20 pacientes, com intubação da valva ileocecal em 95% das colonoscopias. Resultado falso-positivo radiológico foi ratificado através de uma segunda endoscopia até a porção aboral do íleo.

A colonoscopia convencional detectou o total de 85 pólipos em 19 dos 20 pacientes (95%); todos os observados foram removidos e submetidos a exame anatomopatológico. A maioria das lesões (88,2%) mediu menos do que 10 mm de diâmetro. Aproximadamente metade dos pólipos eram adenomas. O grupo “outros” foi constituído por três casos de hiperplasia folicular linfóide, dois de hiperplasia glandular focal, dois de inflamação crônica, um de mucosa erodada e um de retenção de muco.

A maioria dos pólipos adenomatosos observados tinha diâmetro inferior a 10 mm, embora representassem o tipo histológico mais freqüente entre os pólipos com 10 ou mais milímetros de diâmetro (Tabela 1).

TABELA 1. Freqüência dos pólipos de intestino grosso segundo o tipo histológico com estratificação por categoria

Tipo histológico	Categoria					
	1		2		3	
	n	%	n	%	n	%
Adenoma tubular	24	44,4	10	47,6	3	30,0
Adenoma vilotubular	2	3,7	0	0,0	4	40,0
Pólipo hiperplásico	18	33,3	7	33,3	1	10,0
Pólipo misto	2	3,7	1	4,8	0	0,0
Lipoma	1	1,9	0	0,0	2	20,0
Outros	7	13,0	3	14,3	0	0,0
Total	54	100,0	21	100,0	10	100,0

categoria 1 = pólipos menores do que 5 mm; categoria 2 = pólipos com 5 ou mais mm e menores do que 10 mm; categoria 3 = pólipos com diâmetro igual ou superior a 10 mm χ^2 , *P* = 0,00072

A TC colonografia, na análise por pólipo, com base no tamanho e localização, detectou corretamente 11 (12,9%) das 85 lesões diagnosticadas pela colonoscopia. Houve apenas um caso de resultado falso-positivo.

Os adenomas constituíram a proporção maior de pólipos identificados no exame radiológico (Tabela 2).

TABELA 2. Resultados da TC colonografia em comparação à colonoscopia na detecção dos pólipos colorretais, segundo o tipo histológico

Tipo histológico	TC colonografia			
	Negativa		Positiva	
	n	%	n	%
Adenoma tubular	33	44,6	4	36,4
Adenoma vilotubular	2	2,7	4	36,4
Pólipo hiperplásico	25	33,8	1	9,1
Pólipo misto	3	4,1	0	0,0
Lipoma	1	1,4	2	18,2
Outros	10	13,5	0	0,0
Total	74	100,0	11	100,0

χ^2 , *P* < 0,001

O desempenho da TC colonografia esteve relacionado com o diâmetro do pólipo, com 80% das lesões detectadas medindo 10 mm de diâmetro ou mais (Tabela 3). Um pólipo hiperplásico plano e um adenoma tubular pediculado constituíram as duas lesões com essas dimensões não identificadas no teste radiológico.

TABELA 3. Resultados da TC colonografia em comparação à colonoscopia na detecção dos pólipos colorretais segundo suas dimensões

Categoria	TC Colonografia			
	Negativa		Positiva	
	n	%	n	%
1	53	71,6	1	9,1
2	19	25,7	2	18,2
3	2	2,7	8	80,0
Total	74	100,0	11	100,0

categoria 1 = pólipos menores do que 5 mm; categoria 2 = pólipos com 5 ou mais mm e menores do que 10 mm; categoria 3 = pólipos com diâmetro igual ou superior a 10 mm χ^2 , *P* < 0,001

Quando somente os adenomas foram considerados, resultados semelhantes foram observados. Dos pólipos percebidos na TC colonografia, uma proporção maior foi constituída por adenomas (72,7%).

O diâmetro médio dos pólipos colorretais observados na TC colonografia foi significativamente maior do que o das lesões não detectadas (Tabela 4).

TABELA 4. Diâmetro médio (mm) das lesões com base nos resultados da TC colonografia

TC colonografia	Freqüência	Diâmetro médio	Desvio padrão
Negativa	74	3,7027	2,280
Positiva	11	14,8182	9,693
Total	85	100,0	

teste *t* de Student, *P* = 0,003

Das lesões identificadas no exame tomográfico, 77,8% foi constituída por pólipos pediculados.

Quando os resultados da TC colonografia são analisados com base nos pacientes, observa-se melhora no desempenho do teste. Se a detecção de pólipos de quaisquer dimensões for considerada, o resultado de 10 exames será verdadeiramente positivo (Tabela 5).

TABELA 5. Resultados da TC colonografia em relação à colonoscopia para todos os pólipos

TC colonografia	Indivíduos		Total
	Com pólipos	Sem pólipos	
	n	n	
Positiva	10*	0	10
Negativa	9	1	10
Total	19	1	20

* em um dos pacientes, a TC colonografia foi considerada positiva mesmo não existindo pólipos no local assinalado pelo exame radiológico, porque havia pólipos em outros segmentos do intestino grosso. Este fato foi comprovado em uma segunda colonoscopia

O desempenho do teste radiológico foi mais adequado quando considerados apenas os pólipos com 10 ou mais milímetros de diâmetro (Tabela 6), ocorrendo diminuição sensível da especificidade do teste radiológico quando considerados os resultados em indivíduos com pólipos de quaisquer dimensões (Tabela 7).

TABELA 6. Resultados da TC colonografia em relação à colonoscopia para pólipos com 10 mm ou mais de diâmetro

TC colonografia	Indivíduos		Total
	Com pólipos	Sem pólipos	
	n	n	
Positiva	8	1	9
Negativa	1*	10	11
Total	9	11	20

* indivíduo com pólipo hiperplásico plano com 11 mm de diâmetro

TABELA 7. Medidas de desempenho da TC colonografia em relação à colonoscopia na detecção de pólipos colorretais, na avaliação por paciente, com estratificação por categoria

Medidas de desempenho da TC Colonografia	Dimensões dos pólipos			
	categoria 1	categoria 2	categoria 3	geral
	54 pólipos	21 pólipos	10 pólipos	85 pólipos
Sensibilidade	7%	25%	89%	53%
IC 95%	(0-29)	(6,8-54)	(56-99)	(30,6-73,9)
Especificidade	100%	100%	91%	100%
IC 95%	(55-100)	(69-100)	(63-100)	(5-100)
Valor preditivo positivo	100%	100%	89%	100%
Valor preditivo negativo	26%	47%	91%	10%
Precisão	30%	55%	90%	55%

os números entre parênteses representam os intervalos de confiança de 95%

As prevalências das lesões, com estratificação com base no tipo histológico e na categoria, estão expostas na Tabela 8 para melhor interpretação das medidas de desempenho do teste radiológico.

TABELA 8. Prevalência de pólipos na população estudada, com estratificação por dimensões e tipos histológicos

Categorias	Tipo histológico					Todas†
	Adenomas	Hiperplásicos	Mistos	Lipomas	Outros	
1	0,55	0,55	0,05	0,05	0,30	0,75
2	0,30	0,30	0,05	0,00	0,15	0,60
3	0,30	0,05	0,00	0,10	0,00	0,45
Todas*	0,75	0,55	0,10	0,15	0,3	0,95‡

* prevalência de indivíduos com pólipos de determinado tipo histológico

† prevalência de indivíduos com pólipos em cada categoria

‡ prevalência de indivíduos com pólipos na população estudada

Dezenove dos 20 pacientes (95%) submetidos a ambos os testes manifestaram preferência por se sujeitar a nova colonoscopia, se necessário, ao invés de uma TC colonografia, quando inquiridos.

Algumas imagens obtidas em 2D e 3D (colonoscopia virtual) TC colonografia, acompanhadas de fotografias endoscópicas das lesões, são demonstradas abaixo (Figuras 1 e 2).

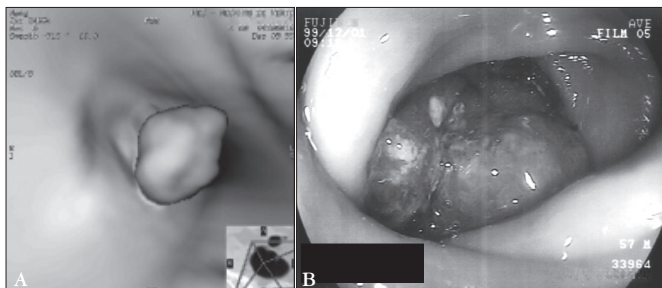


FIGURA 1. Pólipo pediculado de reto observado em (A) imagem de 3D TC colonografia e em (B) foto registrada durante a colonoscopia

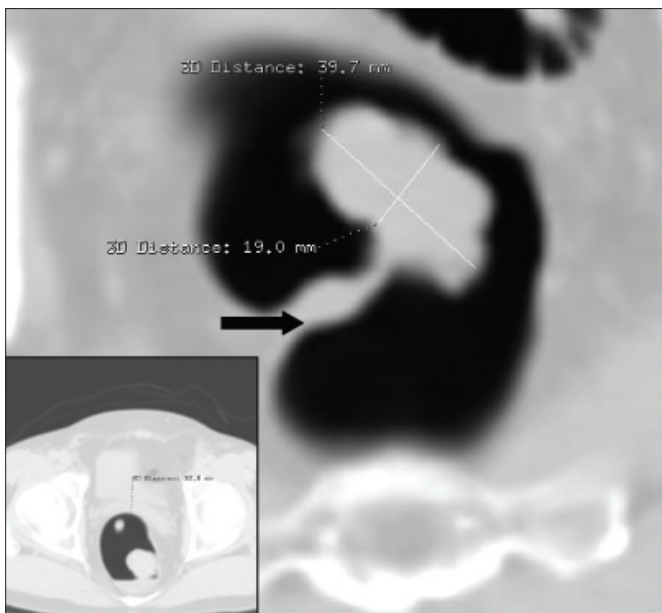


FIGURA 2. TC colonografia 2D (secção transversal), mostrando o mesmo pólipo, com o pedículo bem conspícuo (seta). No detalhe (canto inferior E), observa-se a lesão e líquido residual no reto

DISCUSSÃO

Este estudo avaliou, de maneira prospectiva, a performance da TC colonografia em uma população com alta probabilidade pré-teste de pólipos colorretais (95%), muito acima das prevalências observadas em outros estudos semelhantes. Esse teste radiológico tem recebido considerável atenção em virtude da possibilidade de seu emprego para rastreamento desde sua introdução em 1994⁽²⁵⁾. Estudos preliminares têm estabelecido a exequibilidade da visualização de pólipos de intestino grosso com ambas imagens reformatadas em 2D e 3D. Alguns estudos clínicos prospectivos

para detecção dessas lesões têm sido publicados, com resultados estratificados tanto por paciente como por pólipo, indicando que a precisão desse exame radiológico pode exceder a do enema opaco, ficando próxima daquela da colonoscopia⁽⁶⁾.

No presente estudo, de forma semelhante àquele executado por KAY et al.⁽¹⁵⁾, a interpretação da TC colonografia foi realizada somente por um radiologista. Como citado previamente, o mesmo não teve conhecimento de antemão dos achados dos exames endoscópicos. Entretanto, em pelo menos três outros, a variabilidade entre observadores foi avaliada. HARA et al.⁽¹²⁾ reportaram 67% e 73% de sensibilidade entre dois radiologistas que avaliaram 70 pacientes com 115 pólipos (15 pólipos ≥ 1 cm) com a utilização de imagens em 3D. DACHMAN et al.⁽⁵⁾ reportaram sensibilidade aproximadamente idêntica (83%) entre dois examinadores em uma série de 44 pacientes com 22 pólipos (6 pólipos ≥ 8 mm). Em um estudo envolvendo 70 TC colonografias, em que dois experientes radiologistas independentemente interpretaram os exames, a sensibilidade por pólipo foi de 20% e 44% para lesões com 6 mm a 9 mm de diâmetro e de 60% e 78% para aquelas com diâmetro igual ou superior a 10 mm⁽¹⁷⁾, respectivamente. Esses resultados demonstram existir alta variabilidade entre observadores, questão que merece adequada investigação. Porém, isto também ocorre com a colonoscopia. Estudos^(13, 21) com pacientes submetidos a duas colonoscopias no mesmo dia revelam taxas de falhas na detecção de adenomas de 15% a 25%, embora a maioria desses erros ocorra com lesões menores do que 1 cm.

No presente estudo, a aquisição de imagens foi realizada com os pacientes em decúbito dorsal e em decúbito ventral, para maximizar a distensão colônica e a visualização de toda a superfície mucosa. O escaneamento em ambos os decúbitos também foi adotado no trabalho de FENLON et al.⁽⁷⁾, divergindo de outros estudos em que somente um dos decúbitos foi utilizado^(5, 15, 10), com prejuízo sensível da qualidade do exame⁽³⁾.

Na avaliação por paciente, a TC colonografia apresentou, para o diagnóstico de pólipos de intestino grosso, sensibilidade geral de 53% e especificidade de 100%. Deve-se salientar que, para fins de análise, foi considerado como verdadeiro-positivo um caso cujo exame radiológico detectou, de forma equivocada, duas lesões no ceco comprovadamente inexistentes à endoscopia. Este paciente tinha pólipos em outros segmentos do intestino grosso. Dessa maneira, o valor preditivo positivo resultou 100%, enquanto que o valor preditivo negativo foi de 10%, com uma precisão de 55%. Resumindo, considerando a alta especificidade encontrada, a TC colonografia parece ser um teste útil na detecção de pólipos colorretais em geral, somente quando resulta positiva para essas lesões.

Entretanto, quando considerados apenas os indivíduos com pólipos de 10 ou mais mm de diâmetro ($n = 9$), os resultados melhoraram dramaticamente, com sensibilidade e valor preditivo positivo iguais a 89% e especificidade e valor preditivo negativo de 91%. A precisão, nesse caso, resultou em 90%. Caso o paciente com o pólipo hiperplásico plano fosse excluído dessa análise ou somente os pacientes com adenomas fossem considerados, a sensibilidade atingiria 100%. Esses resultados são comparáveis aos de outros estudos já publicados^(7, 10, 15).

São enfatizados, em grande parte dos estudos que avaliam o desempenho da TC colonografia, os pólipos com diâmetro igual ou superior a 10 mm, embora seja improvável que um limite estabelecido de 1 cm seja aceito por médicos e pacientes. Os estudos publicados de TC colonografia sobre a importância clínica da detecção de pólipos com essas dimensões são baseados em estudo realizado com espécimes coletados antes do advento da colonoscopia na prática clínica⁽¹⁹⁾. A dificuldade imposta na percepção de pólipos pequenos fez com que alguns autores sugerissem, inclusive, que prováveis pólipos menores do que 5 ou 8 mm, dependendo dos critérios institucionais estabelecidos, fossem ignorados na tentativa de diminuir o tempo despendido na interpretação das imagens axiais⁽⁵⁾.

No presente estudo, a TC colonografia apresentou desempenho muito baixo quando considerados os pólipos menores do que 10 mm de diâmetro. Portanto, como método para o rastreamento do câncer colorretal, esse teste radiológico tem ainda um longo caminho a percorrer.

Embora a frequência de displasia de alto grau e, por inferência, de carcinoma invasor seja substancialmente menor em adenomas tubulares pequenos do que em lesões vilosas maiores, esse risco ainda existe, dessa forma apoiando o ponto de vista aceito na atualidade de que todos os adenomas, quando descobertos, devem ser removidos⁽²⁰⁾.

Pólipos menores do que 10 mm têm probabilidade que varia de 1% a 10% de conter câncer, dependendo do tipo histológico⁽¹⁹⁾. Caso pólipos com essas dimensões sejam ignorados ou não detectados⁽⁵⁾, desenvolver-se-á forte ímpeto para realizar TC colonografia em intervalos de tempo menores, o que tornaria o método impraticável sob a perspectiva de custos.

As publicações sobre a TC colonografia habitualmente não avaliam a intensidade da dor provocada pelo teste diagnóstico, somente referindo que o mesmo é “amigável ao paciente”, parecendo ser bem tolerado, ressaltando que a dor abdominal, determinada pelo pneumocólon (normalmente com insuflação dos cólons até o limite de tolerância máxima dos pacientes), não foi motivo para que os pacientes solicitassem a suspensão do exame. Entretanto, em estudo de AKERKAR et al.⁽¹⁾, 221 pacientes submetidos a TC colonografia e a colonoscopia no mesmo dia graduaram a endoscopia como procedimento melhor do que o exame radiológico em relação à dor e ao desconforto.

Como pôde ser verificado na pesquisa realizada por telefone no presente estudo, dos 20 pacientes submetidos a ambos os testes, 19 (95%) prefeririam submeter-se a nova colonoscopia, se necessário, ao invés da TC colonografia.

Aspecto normalmente não considerado como vantagem pertinente à colonoscopia é que durante a mesma, diante de preparo inadequado, torna-se possível efetuar a remoção de resíduos fecais aderidos à superfície mucosa da parede intestinal, assim como proceder à diluição do resíduo observado no lúmen do intestino grosso, com a injeção de água através do canal de biópsia do instrumento. Em ambos os casos, o resíduo líquido é aspirado. Essas alternativas de otimização das condições de preparo intestinal durante o exame endoscópico inexistem por ocasião da TC colonografia. Outra vantagem permitida pela endoscopia é a aspiração de parte do volume gasoso durante

a retirada do instrumento, minimizando a possibilidade de desconforto abdominal após o procedimento.

Já a interatividade possível entre as imagens em 2D e 3D é vantagem relevante da TC colonografia, comparada com a colonoscopia convencional. Dessa forma, uma anormalidade focal qualquer, observada nas imagens reformatadas em 3D, pode ter sua localização adequadamente determinada através de pontos de referência extraluminais com a utilização das imagens reformatadas correspondentes em 2D. Equívocos na localização endoscópica de lesões foram demonstrados em estudo em que, de 17 pacientes com neoplasia maligna colorretal, 3 tiveram os sítios de suas lesões incorretamente definidos⁽²³⁾. Em um paciente, um carcinoma de cólon transverso foi reportado como cecal, em um segundo, um carcinoma no ceco foi referido como situado na porção média do cólon transverso e, em um terceiro indivíduo, um carcinoma na flexura esplênica foi descrito como localizado no cólon sigmóide. Entretanto, em 8 dos 20 pacientes incluídos naquele trabalho, a colonoscopia foi incompleta, em 6 casos como conseqüência de carcinomas obstrutivos.

Na TC colonografia, fezes retidas nos cólons são identificadas se houver presença de ar no interior da massa em imagens em 2D. Essa possibilidade diagnóstica deve também ser considerada se a massa em questão tem forma não usual, se está localizada em superfície inferior em imagem 2D transaxial ou se se desloca por ocasião da mudança de decúbito⁽¹¹⁾. Entretanto, mesmo grandes pólipos adenomatosos podem ser confundidos com matéria fecal residual⁽¹²⁾. Este fato foi registrado em estudo em que um pólipos adenomatoso pediculado de 25 mm foi erroneamente interpretado como massa fecal, em decorrência da dramática diferença de sua posição nas imagens obtidas com o paciente em decúbito dorsal e ventral⁽⁷⁾.

A valva ileocecal é uma estrutura com variados aspectos à endoscopia. As imagens de 2D e 3D TC colonografia são complementares na identificação da mesma. Sua forma e suas dimensões são demonstradas de maneira mais adequada com imagens tridimensionais. Entretanto a valva de Bauhin pode ser percebida de forma equivocada como um pólipo cecal⁽¹¹⁾. Neste estudo, esse fato pode ter ocorrido quando dos dois resultados falso-positivos do teste radiológico em um mesmo paciente (Figura 3). As imagens bidimensionais permitiriam a identificação correta dessa estrutura, demonstrando o trajeto da porção final do íleo na valva.

Os lipomas são os tumores submucosos mais comuns no intestino grosso⁽²²⁾, sendo constituídos por tecido adiposo e envoltos por uma cápsula fibrosa, originando-se mais frequentemente no ceco e no cólon sigmóide⁽⁹⁾. A TC colonografia permitiria, em tese, um diagnóstico fidedigno dos mesmos, pela atenuação característica da gordura em imagens reformatadas em 2D⁽¹¹⁾. Neste estudo, nenhum dos três lipomas identificados e removidos por ocasião das colonoscopias foi caracterizado como tal nas tomografias, salientando-se que os dois radiologicamente detectados, localizados no cólon sigmóide, pertenciam à categoria

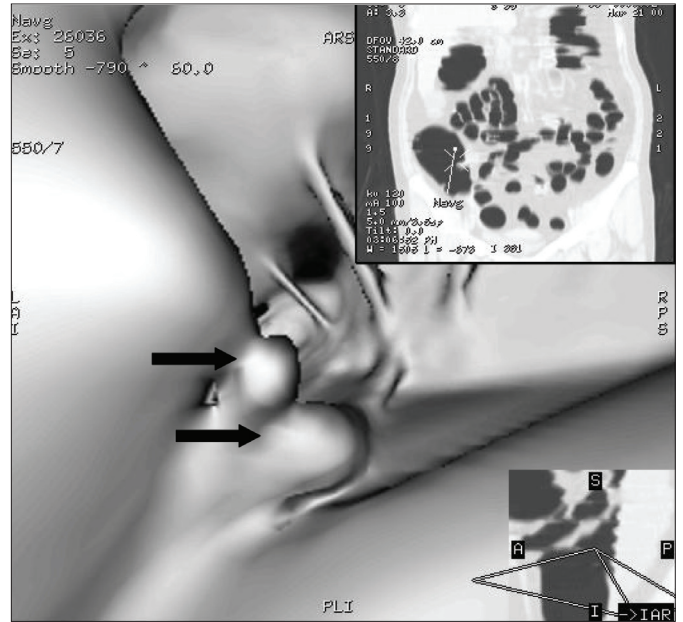


FIGURA 3. Imagem de 3D TC colonografia, com duas imagens sugestivas de pólipos na parede medial do ceco (setas). No detalhe (canto superior D), imagem em 2D (corte frontal). Esses achados foram considerados falso-positivos

3, o maior medindo 19 mm de diâmetro. Pelo contrário, foi considerada a possibilidade de lipoma pela TC colonografia no caso de um adenoma tubular pediculado com 17 mm de maior diâmetro, localizado no cólon sigmóide.

Embora fuja do escopo deste trabalho, alguns autores propõem a TC colonografia como método de investigação do intestino grosso nos casos de colonoscopias incompletas^(16,18). MORRIN et al.⁽¹⁸⁾, avaliando o papel da TC colonografia em pacientes com câncer colorretal e estenoses de intestino grosso, advogam sua utilização em pacientes com cânceres colorretais obstrutivos, no intuito de se detectar lesões sincrônicas situadas oralmente ao segmento estenosado. A relevância clínica dessa proposição pode ser questionada com base em estudo de SOLLENBERGER et al.⁽²⁴⁾. Esses autores estudaram, retrospectivamente, 104 pacientes submetidos a colectomia por carcinoma colorretal e, posteriormente, a colonoscopia, verificando que os carcinomas sincrônicos existentes em 6 indivíduos foram diagnosticados corretamente por palpação transoperatória. Os pólipos adenomatosos existentes foram posteriormente removidos por ocasião da colonoscopia.

A TC colonografia está recém iniciando o seu desenvolvimento, e os resultados deste estudo devem ser analisados nessa perspectiva. Sua viabilidade tem sido demonstrada, existindo a necessidade de se avaliar seu desempenho fora de centros altamente especializados. Atualmente as maiores limitações do método ocorrem por conta do processamento e análise das imagens após a aquisição dos dados.

Pfeifer GK, Corleta O, Gus P. Evaluation of computed tomographic colonography for detection of colorectal polyps. *Arq Gastroenterol.* 2008;45(4):301-7.

ABSTRACT - Background - Computed tomographic colonography has been proposed for detection of colorectal polyps instead of colonoscopy in colorectal cancer screening programs. **Aim** - To evaluate the performance of computed tomographic colonography in the detection of colorectal polyps with colonoscopy used as the gold standard. **Methods** - We prospectively studied 20 patients at high risk for colorectal neoplasia (14 men and 6 women; mean age, 55 years and 59 years). Computed tomographic colonography was performed immediately before colonoscopy. We inserted a rectal balloon catheter and insufflated the colon with room air to the level that a good distension was observed. Twenty milligrams of hioscin was given immediately before computed tomographic imaging of the abdomen and pelvis in order to minimize the degree of smooth-muscle spasm and peristalsis and to reduce the patient's discomfort. **Results** - Computed tomographic colonography images were considered satisfactory in all cases. Colonoscopy detected 85 polyps in 19 of 20 patients (95%). All the observed polyps were successfully removed and examined histologically. The radiological examination correctly identified 8 of 10 polyps 10 mm or more in diameter, 2 of 19 (18,2%) with 5-9 mm, and just 1 of 53 <5mm (9,1%). Seventeen of the 43 adenomatous polyps were ≥ 5 mm. Eight (47%) were correctly identified on computed tomographic colonography. None of the neoplasias <5 mm were identified on colonography. Nineteen patients preferred colonoscopy in the event of having to repeat one of the two examinations. **Conclusion** - For the detection of colorectal polyps, computed tomographic colonography seems to be useful only when the result is positive, as the negative results of this examination cannot eliminate the presence of these lesions.

HEADINGS - Colonic polyps, diagnosis. Colonography, computed tomographic.

REFERÊNCIAS

- Akerkar GA, Hung RK, Yee J, Terdiman JP, McQuaid KR. Virtual colonoscopy: real pain [abstract]. *Gastroenterology.* 1999;116:A44.
- American Cancer Society [online]. Cancer facts and figures 2008. Disponível em: URL: <http://www.cancer.org/statistics>.
- Chen SC, Lu DS, Hecht JR, Kadell BM. CT colonography: value of scanning in both the supine and prone positions. *AJR Am J Roentgenol.* 1999;172:595-9.
- Coleman MP, Estève J, Damiecki P, Arslan A, Renard H. Trends in cancer incidence and mortality. *IARC Sci Publ.* 1993;(121):1-806.
- Dachman AH, Kuniyoshi JK, Boyle CM, Samara Y, Hoffmann KR, Rubin DT, Hanan I. CT colonography with three-dimensional problem solving for detection of colonic polyps. *AJR Am J Roentgenol.* 1998;171:989-95.
- Fenlon HM, Ferrucci JT. First international symposium on virtual colonoscopy. *AJR Am J Roentgenol.* 1999;173:565-9.
- Fenlon HM, Nunes DP, Schroy III PC, Barish MA, Clarke PD, Ferrucci JT. A comparison of virtual and conventional colonoscopy for the detection of colorectal polyps. *N Engl J Med.* 1999;341:1496-503.
- Habr-Gama A, Wayne JD. Complications and hazards of gastrointestinal endoscopy. *World J Surg.* 1989;13:193-201.
- Hamilton SR, Vogelstein B, Kudo S, Riboli E, Nakamura S, Hainaut P, Rubio CA, Sobin LH, Fogt F, Winawer SJ, Goldgar DE, Jass JR. Carcinoma of the colon and rectum. In: Hamilton SR, Aaltonen LA, editors. WHO classification of tumours: pathology & genetics of tumours of the digestive system. Oxford: Oxford University Press; 2000. p.103-19.
- Hara AM, Johnson CD, Reed JE, Ahlquist DA, Nelson H, Ehman RL, McCollough CH, Ilstrup DM. Detection of colorectal polyps by computed tomographic colonography: feasibility of a novel technique. *Gastroenterology.* 1996;110:284-90.
- Hara AK, Johnson CD, Reed JE. Colorectal lesions: evaluation with CT colonography. *Radiographics.* 1997;17:1157-67.
- Hara AK, Johnson CD, Reed JE, Ahlquist DA, Nelson H, MacCarty RL, Harmsen WS, Ilstrup DM. Detection of colorectal polyps with CT colonography: initial assessment of sensitivity and specificity. *Radiology.* 1997;205:59-65.
- Hixson LJ, Fennerty MB, Sampliner RE, McGee D, Garewal H. Prospective study of the frequency and size distribution of polyps missed by colonoscopy. *J Natl Cancer Inst.* 1990;82:1769-72.
- Instituto Nacional do Câncer [online]. Epidemiologia, informação e vigilância. Rio de Janeiro; 2008. Disponível em: URL: <http://www.inca.org.br/>.
- Kay CL, Kulling D, Hawes RH, Young JWR, Cotton PB. Virtual endoscopy - comparison with colonoscopy in the detection of space-occupying lesions of the colon. *Endoscopy.* 2000;32:226-32.
- Macari M, Berman P, Dicker M, Milano A, Megibow AJ. Usefulness of CT colonography in patients with incomplete colonoscopy. *AJR Am J Roentgenol.* 1999;173:561-4.
- McFarland EG, Pilgrim TK, Brink JA, McDermott RA, Santillan CV, Brady PD, Heiken JP, Balfe DM, Weinstock LB, Thyssen EP, Littenberg B. CT colonography: multiobserver diagnostic performance. *Radiology.* 2002;47:126-30.
- Morrin MM, Farrell RJ, Raptopoulos V, McGee JB, Bleday R, Kruskal JB. Role of virtual computed tomographic colonography in patients with colorectal cancers and obstructing colorectal lesions. *Dis Colon Rectum.* 2000;43:303-11.
- Muto T, Bussey HJR, Morson BC. The evolution of cancer of the colon and rectum. *Cancer.* 1975;36:2251-70.
- O'Brien MJ, Winawer SJ, Zauber AG, Gottlieb LS, Sternberg SS, Diaz B, Dickersin GR, Ewing S, Geller S, Kasimian D, Komorowski R, Szporn A, The National Polyp Study Workgroup. The National Polyp Study: patient and polyp characteristics associated with high-grade dysplasia in colorectal adenomas. *Gastroenterology.* 1990;98:371-9.
- Rex DK, Cutler CS, Lemmel GT, Rahmani EY, Clark DW, Helper DJ, Lehman GA, Mark DG. Colonoscopic miss rates of adenomas determined by back-to-back colonoscopies. *Gastroenterology.* 1997;112:24-8.
- Rogers BHH. Endoscopy in diseases of the large bowel and anal canal. In: Kirsner JB, Shorter RG, editors. Diseases of the colon, rectum, and anal canal. Rochester: Williams & Wilkins; 1988. p.225-59.
- Royster AP, Fenlon HM, Clarke PD, Nunes DP, Ferrucci JT. CT colonoscopy of colorectal neoplasms: two-dimensional and three-dimensional virtual-reality techniques with colonoscopic correlation. *AJR Am J Roentgenol.* 1997;169:1237-42.
- Sollenberger LL, Eisenstat TE, Rubin RJ, Salvatti EP. Is preoperative colonoscopy necessary in carcinoma of the colon and rectum? *Am Surg.* 1988;54:113-5.
- Vining DJ, Teigen EL, Vanderwerken B, Kopecky KK, Rex D. Virtual colonoscopy: a 60-second colon examination [abstract]. *Radiology.* 1995;197:281.
- Wilms AB. Overview of the epidemiology of colorectal cancer. *Dis Colon Rectum.* 1997;40:483-93.
- Winawer SJ, Zauber AG, Ho MN, O'Brien MJ, Gottlieb LS, Sternberg SS, Wayne JD, Schapiro M, Bond JH, Panish JF, Ackroyd F, Shike M, Kurtz RC, Hornsby-Lewis L, Gerdes H, Stewart ET, The National Polyp Study Workgroup. Prevention of colorectal cancer by colonoscopic polypectomy. *N Engl J Med.* 1993;27:1977-81.

Recebido em 10/12/2007.
Aprovado em 31/3/2008.