

# Hiperplasia Epitelial Focal: ¿por qué Enfermedad de Heck?

Rosa LN\*, Gedoz L\*\*, Hildebrand LC, Carvalho A, Chevarría MG\*\*\*

## RESUMEN

La hiperplasia focal del epitelio se caracteriza por la presencia de elevaciones papulares o nodulares, sésiles, de aspecto liso o rugoso, múltiples, de la misma coloración de la mucosa (Neville et al., 1998). Estrada (1956) describió la presencia de verrugas intraorales y lesiones papilomatosas en indios Caramantas en Colombia en 1956. El mismo autor verificó la presencia de esas mismas lesiones en indios Kátios, también colombianos, en el año de 1960. Reyes (1962) notó esa misma condición clínica en Guatemala. Soneira y Fonseca (1964) describieron la lesión con sus variaciones clínicas, desde una pápula a múltiples lesiones papilomatosas en la mucosa oral, labios, entre otras regiones de la mucosa bucal. Estos autores estudiaron 160 niñas indias en Venezuela y observaron la enfermedad en 54 de ellas (33,75%). Ellos también sugieren que la enfermedad tenga una etiología viral. A pesar de que esta entidad haya sido descrita por otros autores latinoamericanos antes de 1965, a ella se la reconoció internacionalmente ese año a través de Archard, Heck y Stanley. Estos autores relataron casos aislados en 15 indios norteamericanos del estado de Nuevo México; un Xavante, del estado de Mato Grosso (Brasil) y un caso en un niño esquimal de Alaska y pasaron a denominar la entidad Hiperplasia Focal del Epitelio. El epónimo "Enfermedad de Heck" se deriva del Dr. Heck, que identificó a un paciente con esta enfermedad en Gallup, en Nuevo México, en 1961. Praetorius-Clausen y Willis (1971) fueron los primeros a demostrar partículas del HPV en la hiperplasia focal del epitelio. Con referencia a las publicaciones anteriores a aquella de Archard, Heck y Stanley (1965), los autores sugieren que el epónimo Enfermedad de Heck sea abandonado, pues esa denominación además de no dar crédito a los autores que la describieron anteriormente a la comunicación de 1965, no suministra ninguna idea con relación a la naturaleza y característica de la entidad. Los autores también relatan un caso de hiperplasia focal del epitelio en paciente del sexo masculino, 13 años, leucodemia.

**Palabras clave:** HPV, hiperplasia epitelial focal.

## SUMMARY

The focal epithelial hyperplasia is characterized by the presence of papular and nodular elevations, flat or rough multiple sessile, with the same color of the mucous membrane (Neville et al., 1998). Estrada (1956) described the presence of intra-oral warts and papillary lesions in *Caramantas* natives in Colombia, in 1956. IN 1960, the same author identified the presence of the same lesions in *Kátios* natives, from Colombia. Reyes (1962) noticed the same clinical conditions in Guatemala. Soneira and Fonseca (1964) have described the lesion with its clinical variations, from a single papula to multiple papillary lesions in the oral mucosa, lips, and other oral regions. These authors studied 160 native girls in Venezuela and noticed the disease in 54 of them (33.75%). They also suggest that the disease has a viral etiology. In spite of the fact the disease was described by other Latin American authors before 1965, it was worldwide recognized only in this year, due to Aechard, Heck and Stanley. These authors have reported isolated cases in 15 North American natives in the State of New Mexico; one *Xavante* in the state of Mato Grosso (Brazil) and a Eskimo boy in Alaska, and named the disease as Focal Epithelial Hyperplasia. The eponym "Heck Disease" is derived from Dr. Heck, who identified one patient with this disease in Gallup, New Mexico in 1961. Praetorius-Clausen and Willis (1971) were the first to show HPV particles in the focal epithelial hyperplasia. Concerning the publishing prior to Archard, Heck and Stanley (1965), the authors suggest to discard that the eponym "Heck Disease", since this denomination does not add any relation to the nature and characteristics of the disease, and also does not

recognize the authors who had described it before 1965. The authors also report a focal epithelial hyperplasia in a male 13 year old patient, leukoderma.

**Key words:** HPV, focal epithelial hyperplasia.

**Aceptado para publicación:** Marzo 2003.

- \* Professor de Estomatología da Facultad de Odontología da Universidad Federal do Rio Grande do Sul.
- \*\* Professor Auxiliar de Patología Oral da Facultad de Odontología da Universidad Federal do Rio Grande do Sul.
- \*\*\* Odontólogo alumno del curso de postgrado en Estomatología da Facultad de Odontología da Universidad Federal do Rio Grande do Sul.

Ambulatório de Estomatologia do Hospital de Clínicas do Porto Alegre.

Rosa LN, Gedoz L, Hildebrand LC, Carvalho A, Chevarría MG. Hiperplasia Epitelial Focal: ¿por qué Enfermedad de Heck? *Av. Odontostomatol* 2003; 19-4: 239-247.

## INTRODUCCIÓN

La Hiperplasia Epitelial Focal (HEF) es una patología que se caracteriza por la presencia de múltiples lesiones papilomatosas distribuidas por la mucosa bucal. Esa condición presenta etiología viral, producida por subtipos del virus del HPV 13 y 32. Normalmente se encuentra en niños y, ocasionalmente afecta a adultos jóvenes y de mediana edad, no parece haber tendencia de género y los locales involucrados incluyen las mucosas labial, yugal y lingual. Estrada (1956) fue quien por primera vez describió la enfermedad a mediados de la década de 50. Pero, apenas en 1965, con la publicación de Archard, Heck y Stanley, se conoció esa patología. Desde entonces, varios autores han descrito la enfermedad en diversos grupos raciales. Sin embargo, la mayoría de los casos han sido relatados en poblaciones esquimales y de las Américas del Norte, Central y del Sur (Praetorius-Clausen, 1973; Jarvis, Gorlin, 1972; Carlino et al, 1991). El epónimo Enfermedad de Heck ha sido utilizado desde 1965, pero, se sabe que la condición otros autores ya la habían descrito anteriormente. En este artículo, los autores describen un caso de HEF diagnosticado en un niño brasileño y discuten el empleo del epónimo Enfermedad de Heck.

## REVISIÓN DE LA LITERATURA

De acuerdo con Praetorius-Clausen (1973), O. Helms (1894) observó erupciones papulo-nodulares, similares a aquellas descritas posteriormente en esquimales

en Groenlandia como Hiperplasia Focal del Epitelio.

Estrada (1956) describió la presencia de verrugas intraorales y lesiones papilomatosas en indios Caramantas en Colombia. El mismo autor verificó la presencia de esas mismas lesiones en indios Kátios, también colombianos, en el año de 1960. Se hizo biopsia a las lesiones y los hallazgos histológicos revelaron un tejido conjuntivo espesado y el epitelio de revestimiento se mostraba hiperplásico, alejándose la hipótesis de verruga. Las lesiones se aproximaban morfológicamente de los papilomas. Reyes (1962) notó esa misma condición clínica en Guatemala.

Soneira y Fonseca (1964) describieron la lesión con sus variaciones clínicas, desde una pápula a múltiples lesiones papilomatosas en la mucosa yugal, labios, entre otras regiones de la mucosa bucal. Los autores estudiaron a 160 niños indígenas en Venezuela y observaron la enfermedad en 54 de ellas (33,75%). Ellos todavía sugieren que la enfermedad tenía una etiología viral. Ese artículo está ampliamente ilustrado con fotografías de las manifestaciones clínicas e histológicas.

A pesar de que otros autores latinoamericanos describieron esta entidad antes de 1965, ella quedó conocida internacionalmente ese año a través de Archard, Heck y Stanley. Los autores relataron casos aislados en 15 indios norteamericanos del estado de Nuevo México; un Xavante, del estado de Mato Grosso (Brasil) y un caso en un niño esquimal de Alaska y pasaron a denominar a la entidad de

Hiperplasia Focal del Epitelio. El epónimo "Enfermedad de Heck" se deriva del Dr. Heck, que identificó un paciente con esta enfermedad en Gallup, en Nuevo México, en 1961.

Witkop y Niswander (1965) publicaron un estudio que incluye 7 indios Xavantes brasileños, 2 Ladinos de El Salvador y 2 indios Mayas de Guatemala. El caso brasileño de Archard et al. Fue uno de los 7 casos de la serie brasileña de Witkop y Niswander.

Después de la publicación de Archard, Heck y Stanley (1965), a la HFE varios autores la describieron varios autores, especialmente en pueblos de las Américas. Jarvis y Gorlin (1972) estudiaron 1591 esquimales canadienses y notaron una predominancia de 8,6 a 12,7% de la población que presentaba la enfermedad. Se observaron Hallazgos similares en Groenlandia (Praetorius-Clausen, Russel, 1970). De acuerdo con Praetorius-Clausen (1973), 3% de los indios del Norte, Centro y Sur de América presentaron Hiperplasia Epitelial Focal. Posteriormente, casos aislados de esa condición se relataron en caucasionos (Gorlin, Goldman, 1970; Pildgard, 1984).

La HEF también ya se observó en varios grupos étnicos, incluyendo a negros (Wallace, 1976; Sawyer et al., 1983; Moussavi, 1986; Lamey et al., 1990). Morrow et al. (1990) relataron un caso de la lesión en un joven negro, presentando lesiones en un lugar anatómico poco común, en la encía.

El primer caso relatado en Italia fue en 1989 por Ficarra et al.. Los autores resaltan la relevancia de su publicación en consecuencia de la rareza del apareamiento de la HFE en pueblos leucodermas hasta la fecha del relato.

Los tres primeros casos de Hiperplasia Focal del Epitelio ocurridos en personas de Nigeria y del Oeste africano fueron presentados en la literatura por Sawyer et al. (1983). Aunque ya se habían sido nombrado casos semejantes en África del Sur, estos trabajos asumen un importante significado clínico por el hecho de que son los primeros relatados en personas negras africanas. Los autores llaman la atención para la posibilidad de que el agente etiológico sea transmitido a otra persona, por la historia clínica de 2 ó 3 casos presentados. Ghandour (1989) relató un caso

de HFE en una niña de Sudán. Chindia et al (1993) relató la presencia de HFE en 3 niñas kenianas.

Pindborg (1994) afirma que el primer caso descrito presentando características clínicas e histopatológicas de HFE fue publicado en 1922, por Stern y, de la misma forma que Carlos y Sedano (1994) cuestiona la nomenclatura "Enfermedad de Heck" utilizada en la literatura.

Coelho (1999) en estudio realizado en tribus indígenas del estado de Roraima, en el norte de Brasil, observó una predominancia de HEF de 5,8% de los 240 individuos examinados, de los cuales 64,3% ocurrieron en hombres y 35,7% ocurrieron en mujeres. La mayor frecuencia de la lesión fue encontrada en edades entre 10 a 19 años. La gran mayoría de los pacientes portadores de HEF son niños o adolescentes (Carlos y Sedano, 1994; Neville et al., 1998).

Casos de Hiperplasia Focal del Epitelio han sido descritos en seres humanos por varios autores. Sin embargo, algunos relatos asumen interesante significado por el hecho de haber ocurrido en animales. Hollander y Van Noord (1972) relató un caso ocurrido en un chimpancé nacido en Holanda, el cual presentaba alteraciones idénticas a las encontradas en seres humanos. Van Ranst et al. (1991) observaron la condición en una colonia de chimpancés pigmeos formada por 8 animales; 2 provenientes del zoológico de Stuttgart, en Alemania; 3 de Zaire y 3 del zoológico de Antuerpia, en Bélgica. Las características clínicas y microscópicas de los cambios en la mucosa bucal fueron compatibles con las encontradas en el hombre. En no primates, existe un relato del apareamiento de Hiperplasia Focal del Epitelio en la mucosa bucal de conejos (Chen, 1979).

Posibles factores etiológicos para la Hiperplasia Focal del Epitelio incluyen una predisposición genética (Archard, Heck, Stanley, 1965; Witkop, Niswander, 1965), factores ambientales y deficiencia de nutrición (Hettwer, Rogers, 1966; Bergenholz, 1965). La aparición de las lesiones en individuos de una misma familia fue destacada por Gomez (1969). Estudios inmunohistoquímicos y, más recientemente, la hibridización "in situ", han demostrado la presencia del virus HPV. Los primeros a demostrar partículas del HPV en la Hiperplasia Focal del Epitelio

fueron Praetorius -Clausen y Willis (1971). Hanks y Fishman (1972) y Lutzner et al. (1982) también demostraron la presencia de partículas del HPV en las células afectadas. Pfister et al. (1983) publicó la presencia del HPV 13 y Beaudenon (1987) observó la presencia del HPV 32. Estudios posteriores realizados por Garlick et al. (1989) y Henke et al. (1989) confirmaron la asociación del HPV 13 y 32. En el estudio de Henke et al (1989), se observó una positividad de 59% para el HPV 13 y 35% para el HPV 32. Ya, para Padayachee y Van Wyk (1991) se observó una positividad de 33% para el HPV 13 y 60% para el HPV 32. Además Padayachee y Van Wik (1991) relato que la presencia del HPV 32 en mucosa no ceratinizada y del HPV 13, especialmente en regiones ceratinizadas. Sin embargo, Carlos y Sedano (1994), en su estudio donde se realizó biopsia en 60 casos de Hiperplasia Focal del Epitelio, no observó esa restricción en todos los casos.

Jauregui et al. (1987) identificó partículas del HPV 13 en 7 individuos portadores de HEF. Los autores sugieren una mayor aparición de las lesiones de HFE en grupos sociales de bajo poder adquisitivo. La asociación de la pobreza con la HFE ha sido observada por varios autores (Soneira y Fonseca, 1964; Van Wyk y Harris, 1987; Van Wyk y Harris, 1993). Carlos y Sedano (1994) en estudio realizado en Guatemala observaron esa lesión casi exclusivamente en pacientes que vivían en situación de extrema pobreza.

Menéndez (1988) atribuyó la etiología de la HEF al virus del HPV, pero concluyó que existen factores que colaboran para determinar la existencia de un sustrato que favorece el apareamiento y desarrollo de las lesiones, y que todavía no ha sido investigado. El autor considera que son necesarios estudios más profundizados que comprueben su transmisión. Premoli-de Percoco et al (1992), a través de estudio realizado en una familia venezolana, sugiere la existencia de un mecanismo multifactorial que compruebe susceptibilidad para que ocurra infección por el HPV. De acuerdo con Carlos y Sedano (1994) la infección viral depende de los receptores presentes en la superficie celular, y una predisposición genética puede reflejar en una diferencia en el número de esos receptores celulares. Es decir, un aumento en el número de receptores celulares puede significar una mayor probabilidad de ser infectado. Sin embargo, la

simple transmisión entre individuos de una misma familia no debe ser descartada.

El aspecto histopatológico de la Hiperplasia Focal del Epitelio presenta un espectro de alteraciones patológicas (Garlick et al. , 1989). Se observa la presencia de paraceratosis, hiperplasia epitelial con acantosis. Las crestas epiteliales aparecen ensanchadas y anastomosadas. Algunos ceratinócitos superficiales muestran un cambio coilocítico, también conocido como degeneración en globo, observado en otras infecciones por el HPV (Syrjanen et al., 1983). Algunas células epiteliales pueden presentar núcleo alterado, que recuerda una figura mitótica, denominándose célula mitosoide (Garlick y Taichman, 1991). La presencia del virus del HPV ha sido demostrada por hibridización de DNA o por análisis inmunohistoquímica (Neville et al, 1998).

Clínicamente, la HEF es asintomática y aparece como múltiples lesiones papulares o nodulares, séseis o pediculadas, de aspecto liso o arrugado, midiendo algunos milímetros de diámetro. Esas lesiones presentan la misma coloración de la mucosa bucal y pueden desaparecer cuando esta se disiente. Las lesiones están típicamente repartidas por la mucosa bucal, alcanzando, respectivamente, mucosa del labio inferior, mucosa yugal, comisuras, mucosa del labio superior, lengua, encías, mucosa alveolar, palato, pilar amigdalino anterior (Jaramilo, Rodriguez, 1991). La HEF debe ser distinguida clínicamente de la verruga vulgar y del condiloma acuminado. Esas lesiones son generalmente solitarias o presentan un pequeño número de lesiones en comparación con la HFE, además ocurren en sitios anatómicos diferentes (Tan et al, 1995).

La utilización del láser de dióxido de carbono se ha transformado en una alternativa de tratamiento para remoción de varias lesiones de la mucosa bucal (Frame, 1984; Horch et al., 1986). Luomanen (1990) sugiere el tratamiento de la HFE utilizando láser de CO<sub>2</sub>.O resultado de la aplicación del láser de CO<sub>2</sub> en la cavidad bucal promueve la desaparición de las lesiones, con un daño mínimo a los tejidos adyacentes, y no demuestra reincidencia por lo menos en los primeros 18 meses después de la aplicación. Terapia excisional, crioterapia (Lang et al., 1984; Petzoldt et al., 1982) y aplicación local de vitaminas (también

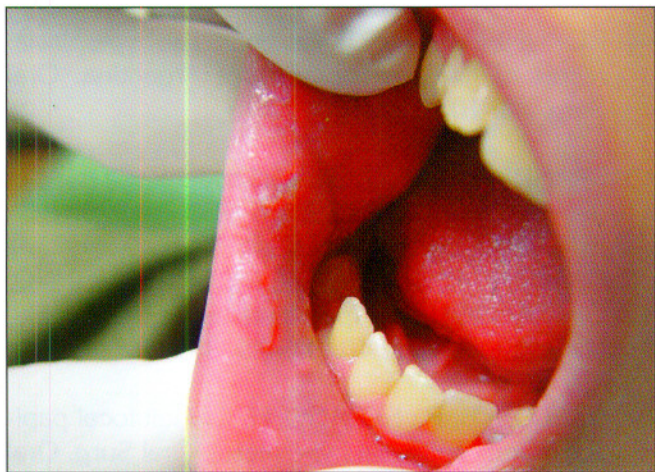

Fig. 1. Hiperplasia focal del Epitelio en la zona retrocomisural.

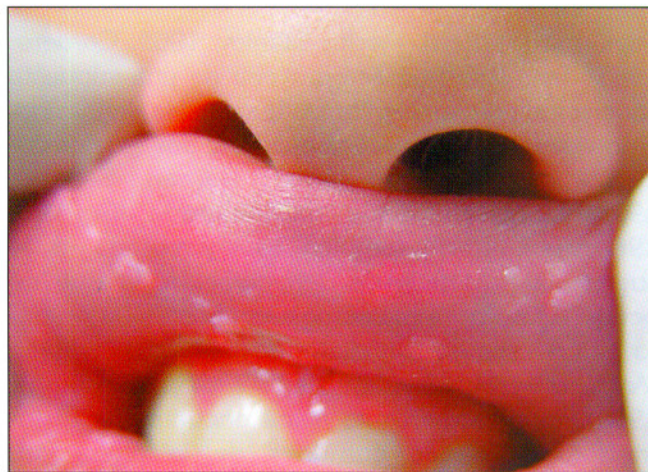


Fig. 2. Hiperplasia focal del Epitelio en la mucosa del labio superior.

son métodos utilizados para tratamiento (Lang et al., 1984). Sin embargo, de acuerdo con varios relatos de la literatura, se sabe que las lesiones disminuyen espontáneamente en algunos años, con bajos índices de reincidencia ( Shafer et al., 1983; Idris y Prabhu, 1983; Ghandour, 1989).

## CASO CLÍNICO

Caso: Paciente del sexo masculino, 11 años, leucoderma, fue enviado al Ambulatorio de Estomatología del Hospital de Clínicas de Porto Alegre por su Cirujano Dentista debido a múltiples lesiones papilomatosas dispersas por la mucosa bucal. La madre del paciente relató que la hermana del paciente presentaba lesiones semejantes, las cuales fueron tratadas por cauterización. En el análisis físico intraoral, se observaron múltiples lesiones papilomatosas, algunas con aspecto nodular, otras con aspecto de verrugas, de la misma coloración de la mucosa bucal e indoloras. Las lesiones se localizaban en la comisura labial bilateral, en la zona retrocomisural (Fig. 1), bilateral, en la mucosa del labio superior (Fig. 2) e inferior, en el borde anterior de la lengua y en el 1/3 posterior del palato duro, en la región de la línea mediana. El tamaño de las lesiones variaba de 0,5 a 5 mm de diámetro. La sospecha clínica fue de Hiperplasia Focal del Epitelio. Se realizó la biopsia excisional de una de las lesiones, localizada en la comisura labial lado derecho. El aspecto histopatológico demostró acantosis del epitelio, presencia de crestas interpapilares ensanchadas, coilocitosis y

alteración nuclear, conocida como figura mitosoide. La presencia del virus del HPV 13 fue comprobada por análisis inmunohistoquímica. Esas características llevan al diagnóstico definitivo de Hiperplasia Focal del Epitelio. A la madre del paciente se le informó sobre las características de benignidad de la enfermedad y, se espera que disminuyan las lesiones. El paciente está en acompañamiento semestral.

## DISCUSIÓN

Los primeros casos de HEF fueron relatados en pueblos indígenas (Estrada, 1956; Estrada, 1964; Reyes, 1962; Soneira y Fonseca, 1964; Archard, Heck y Stanley, 1965) y, posteriormente, la condición fue descrita en otros pueblos, blancos y negros (Gorlin, Goldman, 1970; Wallace, 1976; Sawyer et al., 1983; Pildgard, 1984; Moussavi, 1986; Lamey et al., 1990; Morrow et al, 1990), lo que nos lleva a creer que se puede observar en cualquier grupo étnico.

La etiología de la HEF está relacionada con la presencia del virus del HPV 13 ó 32 (Praetorius -Clausen y Willis, 1971; Hanks y Fishman, 1972; Lutzner et al., 1982; Pfister et al., 1983; Beaudenon, 1987; Jauregui, 1987; Garlick et al., 1989; Henke et al., 1989; Padayache y Van Wyk, 1991; Carlos y Sedano, 1994), pero la presencia de otros factores, como, por ejemplo, una predisposición genética, debe ser analizada.

La HFE ha recibido varias denominaciones; la de

papiloma (Archard, Heck, Stanley, 1965; Cordero, 1961; Tan, 1969) parece provenir de una supuesta asociación con los papilomas bucales; la denominación verruga vulgar parece aparecer por iguales circunstancias (Cordero, 1961; Roman, Sedano, 1994). La denominación "papilomatosis" (Cordero, 1961; Tan, 1969) también es equivocada, pues sugiere la presencia de degeneración, lo que no ocurre. El nombre más empleado hasta el momento sigue siendo hiperplasia focal del epitelio (Archard, Heck, Stanley, 1965; Witkop, Niswander, 1965), que corresponde a los encontrados histomorfológicos más comunes de la alteración. Discordando de esta nomenclatura, Menéndez (1988) sugirió una denominación que coincidiese con el aspecto clínico-macroscópico de la enfermedad: "crecimientos múltiples y benignos de la mucosa bucal". Algunos autores, sin embargo, la nombran con el nombre del investigador que supuestamente fue el primero a describirla: "Enfermedad de Heck" (Hettwer, 1966; Sewerin, 1968; Waldman, 1968; Brandum, 1970; El-Klashab, 1971; Borghelli, 1975). Sin embargo esa denominación, además de no dar crédito a los autores que la describieron anteriormente a la comunicación de Archard, Heck y Stanley en 1965 (Stern, 1922; Estrada, 1956; Estrada, 1960; Reyes, 1962; Soneira y Fonseca, 1964) no proporciona ninguna idea con relación a la naturaleza y característica de la entidad. Siendo así, sugerimos que se abandone la denominación Enfermedad de Heck.

## BIBLIOGRAFÍA

1. ARCHARD, H.O.; HECK, J. W.; STANLEY, HR. Focal epithelial hyperplasia: na unusual oral mucosal lesion found in Indian children. *Oral Surg*, 20: 201-12, 1965.
2. BEAUDENON, S.; PRAETORIUS, F.; KREMSDORF, D et al. A new type of human papillomavirus associated with oral focal epithelial hyperplasia. *J. Invest. Dermatol.* 88: 130-5, 1987.
3. BERGENHOLZ, A. Multiple polypous hyperplasia of the oral mucosa with regression after removal of amalgam filling. *Acta Odontol. Scand.* 23: 111-35, 1965.
4. BORGHELLI, R. F. Focal epithelial hyperplasia: report of five new cases from Argentina. *Oral Surg.* 40: 107-12, 1975.
5. BRANDUM, P. Focal epithelial hyperplasia (Heck's disease). *Brit. J. Oral Surg.* 8: 130-2, 1970.
6. CARLINO, P.; DI FELICE, R.; FIORE-DONNO, G.; SAMSON, J. Iperplasia epiteliale focale. *Minerva Stomatol.* 40: 339-45, 1991.
7. CARLOS, B. R.; SEDANO, H. O. Multifocal papilloma virus epithelial hyperplasia. *Oral Surg. Oral Med. Oral Pathol.* 77: 631-5, 1994.
8. CHEN, S. Focal epithelial hyperplasia in rabbits´oral mucosa. *J. Oral Pathol.* 8: 213-23, 1979.
9. CHINDIA, M. L.; AWANGE, D. O.; GUTHUA, S. W.; MWANIKI, D. L. Focal epithelial hyperplasia (Heck's disease) in three kenyan girls: case reports. *East African Med. J.* v. 70, n. 9, p. 595-6, 1993.
10. COELHO, E. B. C. Hiperplasia focal do epitélio em indígenas do estado de Roraima. *Ação Coletiva; II* (4): 27-32, out/dez, 1999.
11. CORDERO, F. A. *Manual de Dermatología.* Guatemala, Unión Tipográfica. 236 pags (123), 1961.
12. EL-KLASHAB, M. M. ; ABD-EL-AZIZ, A. M. Focal epithelial hyperplasia (Heck's disease). *Oral Surg.* 31: 637-46, 1971.
13. ESTRADA, L. Informe preliminar sobre alguns aspectos odontológicos de los Indios Caramanta. *Bol. Inst. Antropol. Medellin, Colombia.* 1: 319-21, 1956.
14. ESTRADA, L. Estudio medico y odontologico de los Indios Kátios del Choco. *Temas Odontologicos.* Medellin, Colombia. 7: 198-210, 1960.
15. FICARRA, G. et al. focal epithelial hyperplasia: the first reported case from Italy. *Tumori,* 77: 83-5, 1989.

16. FRAME, J. W. CO2 laser surgery in the mouth. Dent. Update 11: 465-76, 1984.
17. GARLICK, J. A.; CALDERON, S.; BÜCHNER, A. et al. Detection of human papillomavirus (HPV) DNA in focal epithelial hyperplasia. J. Oral Pathol. Med. 18: 172-7, 1989.
18. GARLICK, J. A.; TAICHMAN, L. B. Human papillomavirus infection of the oral mucosa. Am. J. Dermatopathol. 13: 386-95, 1991.
19. GHANDOUR, I. Focal epithelial hyperplasia in a sudanese girl: case report. East African Med. J. v. 66, n. 12, p. 834-5, 1989.
20. GOMEZ, A. et al. Focal epithelial hyperplasia in a half-breed familial of colombians. J. Am. Dent. Assoc. 79: 663-7, 1969.
21. GORLIN, R. H.; GOLDMAN, H. M. Thoma's oral pathology. St. Louis:CV Mosby Co., 818-9, 1970.
22. HANKS, C. T.; FISHMAN, S. L. NINO DE GUZMAN, M. Focal epithelial hyperplasia: a light and electron microscopic study of one case. Oral Surg. 33: 934-43, 1972.
23. HENKE, R. P.; GUERIN-REVERSCHON, I.; MILDE-LANGOSH, K, et al. In situ detection of human papillomavirus types 13 and 32 in focal epithelial hyperplasia of the oral mucosa. J. Oral Pathol. Med. 18: 419-21, 1989.
24. HETTWER, K. J.; RODGERS, M. S. Focal epithelial hyperplasia (Heck's disease) in a Polynesian. Oral Surg. 22: 466-70, 1966.
25. HOLLANDER, C. F.; VAN NOORD, M. J. Focal epithelial hyperplasia: a virus-induced oral mucosal lesion in chimpanzees. Oral Surg. 33: 220-6, 1972.
26. HORCH, H-H.; GERLACH, K, L.; SCHAEFFER, H-E. CO2 laser surgery of oral premalignant lesions. Int. J. Oral Maxillofac. Surg. 15: 19-24, 1986.
27. IDRIS, A. M.; PRABHU, S. R. Focal epithelial hyperplasia (Heck's disease) in a Sudanese boy-report of a case and review of literature. Odontostomatol. Trop. 12: 85, 1983.
28. JARAMILLO, F.; RODRIGUEZ, G. Multiple oral papules in a native South American girl. Arch. Dermatol. 127: 888-92, 1991.
29. JARVIS, A.; GORLIN, R. Focal epithelial hyperplasia in na Eskimo population. Oral Surg. 33: 227-8, 1972.
29. JAUREGUI, P. H.; ERIKSSON, A.; TAMAYO PEREZ, R.; PETTERSON, U.; MORENO-LOPEZ, J. Human papillomavirus tipo 13 DNA in focal epithelial hyperplasia among mexicans. Arch. Virol. 93: 131-7, 1987.
30. LAMEY, P. J.; RENNIE, J. S.; BEATTIE, A. D. Heck's disease. Br. Dent. J. 168: 251-2, 1990.
31. LANG, E.; ZABEL, M.; IKENBERG, H. Fokale epitheliale Hyperplasie (Morbus heck). Dtsch. Med. Wochenschr. 109: 1763-6, 1984.
32. LUOMANEN, M. Oral focal epithelial hyperplasia removed with CO2 laser. Int. J. Oral Maxillofac. Surg. 19: 205-7, 1990.
33. LÜTZNER, M.; KÜFFER, R.; BLANCHET-BARDON, C.; CROISSANT, O. Different papillomavirus as the causes of oral warts. Arch. Derm. 118: 389-93, 1982.
34. MENÉNDEZ, O. R. Multiples crecimientos benignos de la mucosa bucal; abordaje clínico y epidemiológico. Ver. Asoc. Guatemalteca de Derm. Disertación de ingreso, 1988.
35. MORROW, D. J.; SANDHU, H. S.; DALEY, T. D. Focal epithelial hyperplasia with generalized lesions of the gingiva. A case report. J. Periodontol.p. 63-65, Jan, 1990.
36. MOUSSAVI, S. Focal epithelial hyperplasia: report of two cases and review of literature. J. Am. Dent. Assoc. 113:900-902, 1986.
37. NEVILLE, B. W.; DAMM, D. D.; ALLEN, C. M. et

- al. Patología Oral e Maxilofacial. Ed. Guanabara Koogan, 706p., 1998.
38. PADAYACHEE, A.; VAN WYC, C. W. Human papillomavirus (HPV) DNA in focal epithelial hyperplasia by in situ hybridization. *J. Oral Pathol. Med.* 20: 210-4, 1991.
39. PETZOLDT, D.; DENNIN, R.; PFEISTER, H.; HOFFMANN, C. Focale epitheliale Hyperplasie. *Hautarzt.* 33: 201-5, 1982.
40. PFISTER, H.; HETTICH, I.; RUNNE, U. et al. Characterization of human papillomavirus type 13 from focal epithelial hyperplasia Heck lesions. *J. Virol.* 47: 363-6, 1983.
41. PILDGARD, G. Focal epithelial hyperplasia: report of nine cases from Sweden and review of the literature. *Oral Surg.* 57: 540-3, 1984.
42. PINDBORG, J.J. Focal epithelial hyperplasia: letter to the editor. *Oral Surg. Oral Med. Oral Pathol.* 78 (6): 680, dez, 1994.
43. PRAETORIUS-CLAUSEN, F. Geographic aspects of oral focal epithelial hyperplasia. *Pathol. Microbiol.* 39: 204-13, 1973.
44. PRAETORIUS-CLAUSEN, F.; RUSSEL, B. Fokal epithelial hiperplasi. Et. Tilfoelde Hos en ostgronlands, in Ecuador. *Tandlagevblade,* 74: 423-9, 1970.
45. PRAETORIUS-CLAUSEN, F.; WILLIS, J. Papova virus-like particles in focal epithelial hyperplasia. *Scan. J. Dent. Res.* 79: 362-5, 1971.
46. PREMOLO-DE-PERCOCO, G. et al. Focal epithelial hyperplasia: human-papillomavirus-induced disease with a genetic predisposition in a venezuelan family. *Hum Genet.* 91: 386-8, 1993.
47. REYES, D. G. Verruga de la cavidad oral. *Ver. Cal. Med. Guatemala.* 13: 223-6, 1962.
48. SAWYER, D. R.; AROLE, G; MOSADOMI, A. Focal epithelial hyperplasia: report of three cases of Nigeria, West Africa. *Oral Surg. Oral Med. Oral Pathol.* 56: 183-9, 1983.
49. SEWERIN, I. Fokal epithelial hyperplasia et Tilfaelde. *Tandlaegebladet,* 72: 610-8, 1968.
50. SHAFER, W. G.; HINE, N. K.; LEVY, B. N. *Textbook of Oral Pathology.* 4th edn. W. B. Saunders. Philadelphia, 1983.
51. SYRJANEN, K. J.; SYRJANEN, S. M.; LAMBERG, M. A., et al. Human papillomavirus (HPV) involvement in squamous cell lesions of the oral cavity. *Proc. Finn. Dent. Soc.* 79: 1-8, 1983.
52. SONEIRA, A.; FONSECA, N. Sobre una lesion de la mucosa oral en los niños Indios de la Misión Los Angeles del Tkuko. *Venez. Odont.* 29: 109-22, 1964.
53. TAN, K. N. ; medak, h.; cohen, I. Focal epithelial hyperplasia in a Mexican indians. *Arch. Dermat.* 100: 474-7, 1969.
54. TAN, A. K. W. et al. Focal epithelial hyperplasia. *Otolaryngol. Head Neck Surg.* 112 (2), p. 316-20, 1995.
55. VAN RAUST, M.; FUSE, A.; SOBIS, H.; et al. A papillomavirus related to HPV typo 13 in oral focal epithelial hyperplasia in the pygmychimpanzee. *J. Oral Pathol. Med.* 20: 325-31, 1991.
56. VAN WYK, C. W.; HARRIS, A. M. P. Focal epithelial hyperplasia: a survey of two isolated communities in the Cape province of Soputh Africa. *Community Dent. Oral Epidemiol.,* 15: 161-3, 1987.
57. VAN WYK, C. W.; HARRIS, A. M. P. Heck's disease (focal epithelial hyperplasia): a longitudinal study. *Community Dent. Oral Epidemiol.,* 21: 82-5, 1993.
58. WALDMAN, G. H.; SHELTON, D. W. Focal epithelial hyperplasia (Heck's disease) in na adult caucasian. *Oral Surg.* 26: 124-7, 1968.
59. WALLACE, J. R. Focal epithelial hyperplasia (Heck's disease): report of case. *J. Am. Dent. Assoc.* 93:118-20, 1976.



60. WITKOP, C. JR; NISWANDER, J.O. Focal epithelial hyperplasia in Central and South American Indians and Latinos. Oral Surg. 20: 213-7, 1965.

#### **CORRESPONDENCIA**

Av. Nilópolis, 250/406  
Porto Alegre – RS. Brasil  
CEP: 90460-050  
Teléfono: (51) 3316-8799  
e-mail: Inrosa@hcpa.ufgrs.br

