

**UNIVERSIDADE FEDERAL DO RIO GRANDE DO SUL
FACULDADE DE VETERINÁRIA**

PLASMA RICO EM PLAQUETAS: USO EM LESÕES TENDÍNEAS EM EQUINOS

Autora: Daniela Possapp Veppo Salim

PORTO ALEGRE

2012/1

**UNIVERSIDADE FEDERAL DO RIO GRANDE DO SUL
FACULDADE DE VETERINÁRIA**

PLASMA RICO EM PLAQUETAS: USO EM LESÕES TENDÍNEAS EM EQUINOS

Autora: Daniela Possapp Veppo
Salim

Trabalho apresentado como
requisito parcial para graduação
em Medicina Veterinária

Orientadora: Petra Garbade

**Porto Alegre
2012/1**

AGRADECIMENTOS

Agradeço primeiramente ao meu pai, Emílio Salim Júnior, que desde a minha infância apoiou meu amor pelos cavalos e inspirou a minha escolha de passar a vida toda ao lado destes incríveis animais, através da realização de um sonho: a graduação em Medicina Veterinária.

À minha mãe, Jane Possapp Veppo, que sempre foi um exemplo de determinação e caráter, estimulando e apoiando minha escolha de me graduar pela Universidade Federal do Rio Grande do Sul.

Ao meu irmão, Thomas Veppo Lorenzoni, que mesmo às vezes distante, sempre se fez presente, sendo uma pessoa indispensável em minha vida.

Aos amigos de longa data, da época de Colégio Nossa Senhora do Bom Conselho, da Escola de Equitação Cristal, e aos mais recentes, da Faculdade de Veterinária da UFRGS, que são parte constante da minha vida, me dando conselhos e sempre me trazendo grandes alegrias.

À minha Professora Orientadora Dra. Petra Garbade, que sempre se prontificou em responder as minhas dúvidas e me apoiou na escolha do tema deste trabalho.

Ao amigo e Médico Veterinário Lourival Chula, que é um exemplo de dedicação à profissão e a quem devo grande parte dos meus conhecimentos adquiridos.

Enfim, agradeço a todos que proporcionaram a concretização de um sonho, que é a graduação na melhor faculdade de Medicina Veterinária do Brasil atualmente, na Universidade Federal do Rio Grande do Sul.

LISTA DE ILUSTRAÇÕES

Figura 1 - Esquemática do papel das plaquetas na cicatrização de feridas	10
Figura 2 - Preparação da camada rica em plaquetas	12
Figura 3 - Micrografias obtidas mediante microscopia eletrônica de transmissão de uma plaqueta equina normal (A) e de uma plaqueta equina ativada (B)	16
Figura 4 - Estimativas da área da lesão nos grupos tratado (GT) e controle (GC) após o tratamento, em função do tempo de avaliação	21

SUMÁRIO

1. INTRODUÇÃO	7
2. FUNÇÃO DAS PLAQUETAS NA CICATRIZAÇÃO DOS TECIDOS	9
3. PREPARAÇÃO DO PLASMA RICO EM PLAQUETAS	12
3.1 Coleta e centrifugação do sangue	12
3.2 Taxa de concentração de plaquetas	15
3.3 Ativação de plaquetas	16
4. USO CLÍNICO DO PLASMA RICO EM PLAQUETAS	19
4.1 Aplicação intralesional	19
4.2 Avaliação dos resultados clínicos	20
5. CONCLUSÕES	23
REFERÊNCIAS	24

RESUMO

Equinos de esporte estão predispostos a lesões tendíneas em qualquer momento de suas carreiras. O plasma rico em plaquetas (PRP) surge como um tratamento inovador para diminuir a reincidência e o tempo de recuperação destas lesões. A técnica do PRP se baseia na função fisiológica das plaquetas na cicatrização dos tecidos, que será comentada. Potencializando esta função através da obtenção de um concentrado, uma porção específica do plasma que, após centrifugação, se torna rica em plaquetas, é possível fazer aplicações intralesionais em tendões lesionados. A obtenção do PRP passa por procedimentos como a coleta do sangue, que deve ser autólogo e pela centrifugação do mesmo. A medida da taxa de concentração e a análise da ativação das plaquetas foram feitas para avaliar quais são os parâmetros determinantes para que o plasma seja de fato rico em plaquetas e funcional. Análises de diversos estudos recentes mostraram que o uso clínico do PRP é viável e tem resultados positivos, tendo sido feita aplicação intralesional em equinos com afecções tendíneas. Os resultados foram avaliados de forma histológica, ultrassonográfica e clínica.

Palavras-chave: plasma rico plaquetas PRP equinos tendão

ABSTRACT

Equine sports are prone to tendon injuries at any point in their careers. The platelet-rich plasma (PRP) appears as a novel treatment for reducing the recovery time and recurrence of the lesions. The PRP technique is based on physiological function of the platelets in the healing of tissues, which will be discussed. Enabling this function by obtaining a concentrate, a specific portion of the plasma that, after centrifugation, becomes rich in platelets, it is possible to do intralesional injections in injured tendons. To obtain the PRP, procedures such as blood collection, that should be autologous, and centrifuging it should be done. The measurement of concentration and rate of platelet activation analysis were used to assess which parameters are crucial for the plasma is indeed rich in platelets and functional. Analysis of several recent studies showed that the clinical use of PRP is viable and has positive results and intralesional application have been made in horses with tendon disorders. The results were assessed with histological, ultrasonographic and clinical values.

Keywords: platelet rich plasma PRP equine tendon

1 INTRODUÇÃO

Segundo a Federação Equestre Internacional (FEI), as disciplinas equestres se dividem entre Salto, Adestramento, Concurso Completo de Equitação (CCE), Adestramento Paraequestre, Atrelagem, Atrelagem Paraequestre, Enduro, Volteio e Rédeas. Além destas modalidades admitidas pela FEI, há também o Turfe, o Pólo, e outros esportes característicos de cada região, como por exemplo, no Rio Grande do Sul, o Freio de Ouro.

Visto que há uma enorme variedade de esportes equestres, podemos admitir que a população de equinos atletas em todo o mundo é grande, dos quais muitos são de alto rendimento e grande valor comercial. Como qualquer atleta humano, os equinos estão predispostos a sofrerem com lesões ao longo de sua carreira esportiva, pois sua performance é exigida ao máximo.

As lesões tendíneas e ligamentares são juntas as afecções mais comuns do sistema musculoesquelético, e contribuem para uma perda econômica considerável para a indústria dos equinos (DYSON, 2008), causando uma queda no desempenho, tempo longo de reabilitação, lesões recorrentes e aposentadoria precoce (RINDERMANN et al., 2010).

Afetam os cavalos em todos os esportes equestres, seja pela alta exigência de velocidade (principalmente no Turfe e Pólo), pelo impacto dos membros anteriores na recepção do salto (principalmente no CCE e no Salto), pelos movimentos de lateralidade (principalmente no Adestramento) ou paradas bruscas (principalmente na modalidade de Rédeas e no Freio de Ouro). Cavalos de passeio, esporadicamente, também podem sofrer lesões.

Apesar dos avanços na detecção precoce de lesões e o desenvolvimento de novos tratamentos, a cicatrização do tendão é lenta e a restauração das características morfológicas e funcionais é frequentemente incompleta (DYSON, 2008). Isso faz com que o tendão cicatrizado seja predisposto a uma lesão recidiva (MARR et al., 1993).

Rindermann et al. (2010) afirma que tratamentos que induzem a regeneração de tecido tendíneo saudável, com restauração da arquitetura estrutural e função biomecânica normal, ao invés da formação de tecido cicatricial, devem diminuir os riscos de recidiva nestas lesões.

A fim de diminuir o tempo de afastamento destes animais das pistas e aperfeiçoar a recuperação para que retornem as atividades com plena capacidade de cumprir suas funções sem limitações físicas (além de diminuir a taxa de recorrência de lesões por causa do tecido cicatricial), veterinários vêm buscando tratamentos alternativos e inovadores através de pesquisas (FORTIER, 2008) e de tratamentos já utilizados na medicina humana, usando

atualmente as células tronco e o plasma rico em plaquetas como principais coadjuvantes da recuperação de equinos com lesionados.

O uso do plasma rico em plaquetas (PRP) na medicina veterinária é mais recente do que seu uso em medicina humana e odontologia humana, sendo necessária a realização de mais estudos na espécie equina e nas demais espécies para a validação e melhor aproveitamento desta técnica. A princípio, suas vantagens são grandes, pois, além de ter fácil aquisição, é uma terapia de baixo custo (MAIA et al., 2009).

Porém, por se tratar de uma técnica relativamente nova, há muitas divergências na maneira de obtenção do material e aplicação clínica do mesmo. Este trabalho tem como objetivo revisar a função das plaquetas no organismo dos equinos, mostrando seu papel na cicatrização dos tecidos, métodos de obtenção do PRP, métodos de aplicação intralesional em tendões, e resultados clínicos em equinos tratados com PRP.

2 FUNÇÃO DAS PLAQUETAS NA CICATRIZAÇÃO DOS TECIDOS

A cicatrização dos tecidos é mediada por um arranjo complexo de eventos intra e extra-celulares que são regulados por proteínas sinalizadoras, um processo que ainda não é completamente entendido (ANDERSON, 2000). O que é certo é que as plaquetas tem papel importante, senão decisivo (ANITUA, 2004).

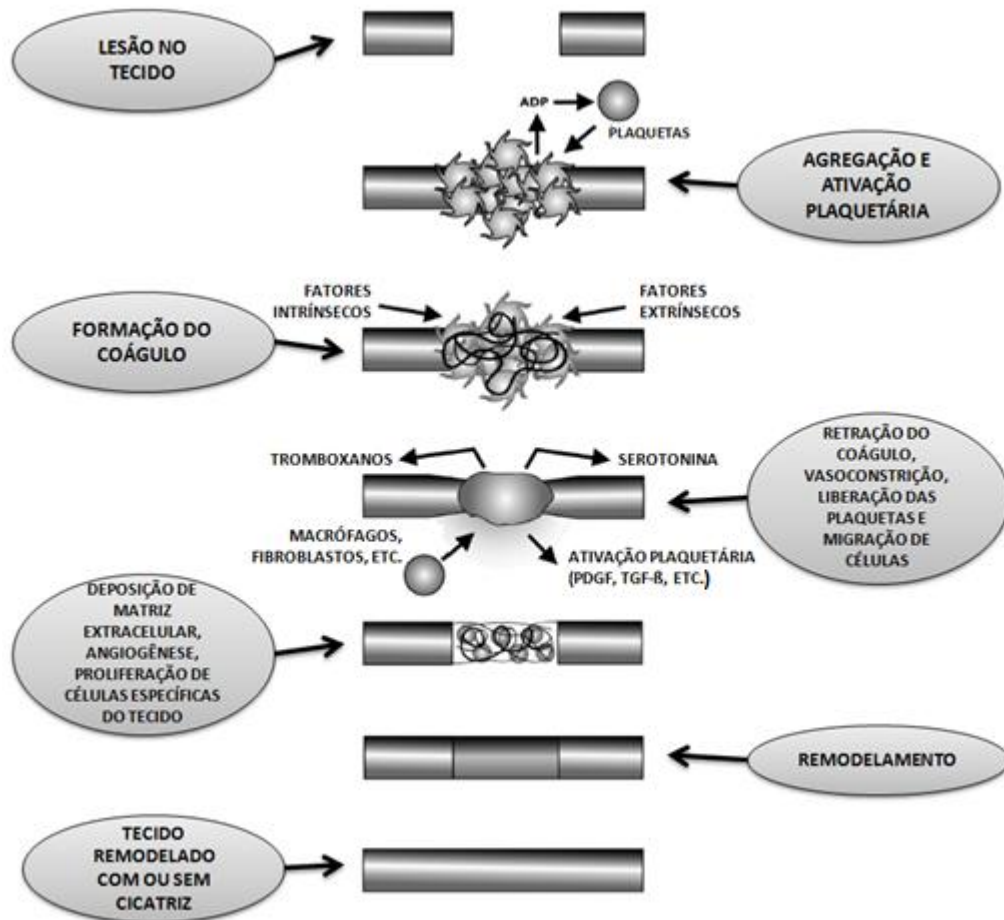
A cicatrização de feridas é feita através de uma sucessão de complexos mecanismos celulares e moleculares. Muitas células estão envolvidas neste processo. Estas produzem e são sensíveis a uma infinidade de moléculas (por exemplo: citocinas, fatores de crescimento, entre outros) que permitem que haja condições fisiológicas de reparação e regeneração dos tecidos lesionados. As plaquetas desempenham um papel primordial na cicatrização das feridas, já que estes fragmentos citoplasmáticos além de possuírem propriedades hemostáticas, também possuem propriedades pró-inflamatórias, reguladoras e ações regenerativas as quais estão mediadas pela interação com células como neutrófilos e células endoteliais, e a liberação de fatores de crescimento, citocinas e outras moléculas (CARMONA, 2011).

A cascata de cicatrização (**Figura 1**) é mediada pela liberação de proteínas secretoras durante a ativação de plaquetas, que direta ou indiretamente influencia em praticamente todos os aspectos. Estudos tem mostrado uma relação dose-dependente entre a concentração de plaquetas e os níveis de proteínas secretoras, assim como entre concentração plaquetária e certos eventos proliferativos significantes para a cicatrização (PIETRZAK & EPPLEY, 2005). As plaquetas podem ser ativadas por agentes fisiológicos (como por exemplo, protrombina, troboxanos, colágeno, difosfato de adenosina, fator ativador de plaquetas, serotonina e epinefrina) e agentes farmacológicos (como por exemplo, ionóforo de cálcio, cloreto de cálcio e análogo do endoperóxido cíclico) (CARMONA, 2007).

Acredita-se que todos estes agonistas liberam seus efeitos a partir da interação com receptores localizados na membrana plasmática das plaquetas (BLOCKMANS, 1995). Uma vez ativadas, essas plaquetas são morfológicamente modificadas e desenvolvem pseudópodes, que promovem a agregação plaquetária e posterior degranulação dos α -grânulos plaquetários (EVERTS, 2006).

A degranulação das plaquetas inicia a liberação das seguintes substâncias: fibrinogênio, fator de transformação beta (TGF- β), fator de transformação alfa (TGF- α), fator de crescimento derivado de plaquetas (PDGF), fator de crescimento da epiderme (EGF), fator de crescimento vascular endotelial (VEGF), tromboplastina plaquetária, cálcio, serotonina e enzimas hidrolíticas. Juntamente, outros fatores como o fator de crescimento fibroblástico

Figura 1 - Esquemática do papel das plaquetas na cicatrização de feridas.



Fonte: Adaptado de PIETRZAK & EPPLEY, 2005.

(FGF), fator de crescimento do tecido conjuntivo (CTGF) e um fator semelhante ao fator de crescimento da insulina I (IGF-I) também são encontrados em plaquetas (MAIA et al., 2009).

Ainda segundo Maia et al. (2009), a fase aguda da cicatrização começa imediatamente após a lesão e dura de uma a duas semanas, dependendo do grau da lesão e do uso de anti-inflamatórios depois do aparecimento da mesma. Essa fase é caracterizada por sinais visíveis de inflamação (calor, dor e edema) e histologicamente pelo influxo de células responsáveis por uma variedade de eventos necessários para o processo de cicatrização. As células responsáveis pela debridaç o da matriz extracelular danificada via fagocitose e liberaç o de fatores vasoativos e quimiot ticos que iniciam a angiog nese, s o os mon citos e os macr fagos. Eles ainda estimulam a proliferaç o celular e recrutam outras c lulas envolvidas no progresso da reparaç o dos tecidos lesados. H  regulaç o da express o do gene para fatores de crescimento e citocinas, que v o direcionar os eventos celulares posteriores. Eritr citos se acumulam no local da les o como resultado do dano causado no endot lio

combinado ao dano na matriz extracelular. Em um modelo de indução de lesão com colagenase, as lesões agudas podem ser caracterizadas pela predominância de células vermelhas dentro da lesão, consistente com a formação de um hematoma.

Com a diminuição da resposta celular aguda, a fase de proliferação (restauração) da cicatrização ganha ímpeto (DAHLGREN, 2007), sendo caracterizada pela angiogênese e fibroplasia, o que resulta na formação do tecido de cicatrização com alinhamento inadequado das fibras de colágeno (SMITH, 1998).

O remodelamento do tecido de cicatrização começa 6 semanas após o ferimento e continua por 6 a 12 meses, ou mais. É caracterizado pela melhora no alinhamento das fibras de colágeno ao longo da linha de tensão e pela formação de ligações cruzadas das fibras de colágeno, que permitem uma resistência maior à tração (DAHLGREN, 2007).

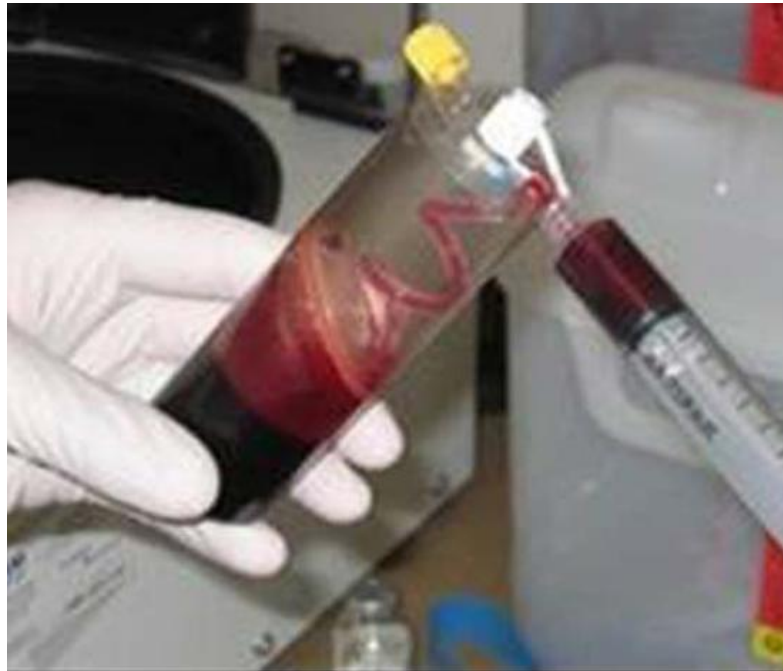Maia et al. (2009) propõe, de acordo com a teoria da cicatrização acima descrita, que seria possível supor que uma afecção tendínea tratada com PRP teria uma melhor cicatrização e alinhamento das fibras (histologicamente) do que em uma lesão não tratada.

3 PREPARAÇÃO DO PLASMA RICO EM PLAQUETAS

O plasma rico em plaquetas é, por definição, um volume de uma fração de plasma de sangue autólogo que tem uma concentração de plaquetas acima dos níveis normais (**Figura 2**) (MARX, 2001).

O PRP é extraído apenas de sangue não coagulado. Não pode ser feito a partir de sangue coagulado, pois as plaquetas se tornam parte do coágulo. Também não pode ser feito do soro sanguíneo. O soro é uma porção líquida translúcida do sangue que sobra após a remoção das células vermelhas e proteínas do coágulo; o soro contém muito poucas plaquetas (FOSTER et al., 2009).

Figura 2 - Preparação da camada rica em plaquetas.



Fonte: Foster et al.,2009.

3.1 Coleta e centrifugação do sangue

Todas as técnicas utilizadas para o preparo do PRP apresentam vantagens e inconvenientes. Ainda não foi desenvolvido um método ideal e padronizado para a obtenção do concentrado de plaquetas e fatores de crescimento (CARMONA, 2011).

O procedimento para a obtenção do PRP pode ser realizado utilizando-se centrífugas convencionais ou equipamentos que permitam a separação (aférese) dos constituintes do

sangue total (MAIA & SOUZA, 2009).

As centrífugas laboratoriais convencionais podem ser usadas para a produção de PRP, porém este processo requer trabalho intensivo, necessitando geralmente duas centrifugações e múltiplas transferências entre tubos, conseqüentemente, sendo difícil manter o material estéril (PIETRZAK & EPPLEY, 2005).

Quando sangue anticoagulado é centrifugado, três camadas se tornam evidentes: a camada inferior, repleta de células vermelhas (gravidade específica = 1.09), a camada média, repleta de plaquetas e células brancas (camada tampão, com gravidade específica = 1.06) e a camada superior de plasma (gravidade específica = 1.03). Isso forma a base dos métodos atuais para a produção do PRP, com rendimento de aproximadamente 10% do volume de sangue coletado (MARX, 2000).

Porém, é importante que o procedimento evite a fragmentação das plaquetas, pois o processo de ativação das plaquetas consiste na conclusão da estrutura terciária de algumas proteínas secretoras, e a fragmentação poderia resultar na liberação de altos níveis, mas com atividade biológica comprometida (PIETRZAK & EPPLEY, 2005).

Geralmente, o sangue deve ser colhido de maneira asséptica em tubos contendo, de preferência, citrato como anticoagulante (CAMARGO et al., 2002), e deve ser sempre autólogo devido ao risco de rejeição ou à impossibilidade de secreção de fatores de crescimento ativo (MARX, 2004).

Há diversas técnicas descritas para obtenção do PRP, mediante uma (CAMARGO et al., 2002, PAGLIOSA & ALVES, 2007) ou duas centrifugações (PAGLIOSA & ALVES, 2007, BARBOSA et al., 2008, MAIA, 2008) de 200-2000g, durante 3-5 minutos é possível obter a concentração necessária de PRP.

Pagliosa & Alves (2007) descreveram que a centrifugação única consiste em submeter o sangue à rotação de 5600 rpm, durante seis minutos, ao final do que haverá a formação de três frações. A fração superior conterá o plasma pobre em plaquetas (PPP), a fração mediana o PRP, e a fração inferior os eritrócitos. A fração superior contendo o PPP deve ser descartada. A fração mediana, rica em plaquetas, deve ser separada, juntamente com 1 a 2mm da fração inferior (CAMARGO et al., 2002).

A centrifugação repetida em duas etapas foi utilizada por Oyama et al. (2004) com resultados igualmente positivos. O sangue colhido é centrifugado a 160 g por 20 minutos, e o plasma sobrenadante resultante, juntamente com 6 mm da fração vermelha, é centrifugado a 400 g por 15 minutos. Após a segunda centrifugação, o sobrenadante de coloração amarela é descartado, e o material resultante é utilizado como PRP.

Schnabel (2006) descreveu outra técnica de centrifugação para uso específico em tendões em humanos, na qual o plasma foi gerado pela centrifugação a 400 g por 10 minutos, onde a cada 60 mL de sangue, 10 mL era PRP.

Mais detalhadamente, Maia et al. (2009) descreveu, em seu estudo sobre tratamento de tendinite induzida em equinos, que para a obtenção do PRP foram realizadas modificações a partir do método descrito por Carmona (2006). Para isso, amostras de 81 mL do sangue de cada um dos equinos do estudo foram colhidas por punção da veia jugular externa, em 18 tubos com capacidade para 4,5mL, contendo o anticoagulante citrato de sódio a 3,8%. As amostras de sangue foram homogeneizadas e centrifugadas a 120g, durante cinco minutos. De cada tubo centrifugado foi descartado 1,5 mL do plasma presente na superfície, com o propósito de se usar um plasma mais concentrado em plaquetas na segunda centrifugação. Para isso, 20 mL do plasma obtido após a primeira centrifugação foram acondicionados em dois tubos sem anticoagulante, com 10mL de capacidade, procedendo-se em seguida à centrifugação dos mesmos a 473 g por cinco minutos. Após a segunda centrifugação, o plasma foi dividido em duas frações: o sobrenadante (PPP) e a fração remanescente denominada PRP. O plasma pobre foi descartado e o PRP, reservado. Deste, 2,5 mL foram acondicionados em um novo tubo a vácuo sem anticoagulante, para ativação das plaquetas. Adicionalmente, procedeu-se nova centrifugação a 1.720 g por oito minutos.

Zandim et al. (2012) baseou o seu método de obtenção de PRP no método descrito por Argüelles et al. (2006), fazendo algumas modificações. Foram coletadas amostras com 81 mL de sangue de cada equino por punção da veia jugular externa, em 18 tubos vacutainer contendo 0,5 mL de anticoagulante (citrato de sódio 3,8%) e 4,5 mL de sangue. Juntamente, foram coletados 4,5 mL de sangue em tubo com anticoagulante (EDTA) para contagem das plaquetas. As amostras de sangue obtidas contendo citrato de sódio foram centrifugadas a 120 g por 5 minutos. De cada tubo centrifugado, 50% de sobrenadante foram descartados para o uso de plasma no qual a concentração plaquetária era maior na segunda centrifugação. Do plasma remanescente nos 18 tubos, 1.1 mL foi pipetado perto da camada de leucócitos, totalizando 20 mL que foram acondicionados em dois tubos de polipropileno sem anticoagulante, com 10 mL de capacidade. A seguir, foi feita uma nova centrifugação a 240 g por 5 minutos. Após essa segunda centrifugação, o plasma se dividiu em duas frações: o sobrenadante (PPP), e a fração remanescente, o PRP. Finalmente, um volume de aproximadamente 75% de plasma de cada tubo foi descartado e um total de 5 mL de PRP foi acondicionado em um novo tubo estéril sem anticoagulante.

3.2 Taxa de concentração de plaquetas

A concentração de plaquetas no PRP para fins terapêuticos deve ser significativamente maior que a plasmática para proporcionar a liberação adequada de fatores de crescimento no local do enxerto (PAGLIOSA & ALVES, 2007).

Diferenças nas concentrações de plaquetas no PRP entre diversas espécies são relatadas, o que dificulta a definição de um valor mínimo necessário para o seu preparo. Essas diferenças podem ser atribuídas à quantidade de plaquetas presentes no sangue total, ao material de coleta (tubos ou bolsas de sangue), ao número de centrifugações realizadas e à velocidade de centrifugação, bem como outras variáveis envolvidas na obtenção do PRP (MAIA & SOUZA, 2009). Weibrich et al. (2002) sugere que indivíduos diferentes podem precisar de taxas de concentração diferentes para alcançar um efeito biológico satisfatório.

O PRP pode conter de três a cinco vezes mais plaquetas que os níveis fisiológicos (MARX, 2000), que, nos equinos, podem variar entre 100.000 e 350.000 plaquetas/ μ L (FELDMAN et al. 2000).

Segundo Anitua et al. (2004) concentrações superiores a 300.000 plaquetas/ μ L são suficientes para o preparo do PRP. Marx (2001), no entanto, afirma que para a definição de um trabalho com PRP, a concentração obtida deve ser de 1.000.000 plaquetas/mL, pois valores menores não são confiáveis para melhorar a cicatrização de feridas, e valores maiores ainda não mostraram benefícios superiores.

De acordo com Marx (2000) o método usado para medir a concentração de plaquetas pode causar dúvida na determinação da taxa de concentração. O método manual conta plaquetas individuais, enquanto que as técnicas automáticas digitais podem contar grumos de plaquetas como uma única, apresentando uma concentração subestimada.

Isso ressalta a importância de usarmos métodos consistentes e uma interpretação adequada dos resultados obtidos de outros pesquisadores dos quais a contagem pode ter valores diferentes (PIETRZAK & EPPLEY, 2005).

Zandim et al. (2012) usou para seu estudo sobre ativação de plaquetas a contagem manual, afirmando que a contagem automatizada seria prejudicial ou até mesmo impossível de ser realizada devido a existência de grumos plaquetários. Uma fração de 10 μ L de PRP foi usada para contagem manual de plaquetas.

Maia et al. (2009) realizou a certificação da concentração de plaquetas no PRP automaticamente, logo após a segunda centrifugação do seu material.

3.3 Ativação de plaquetas

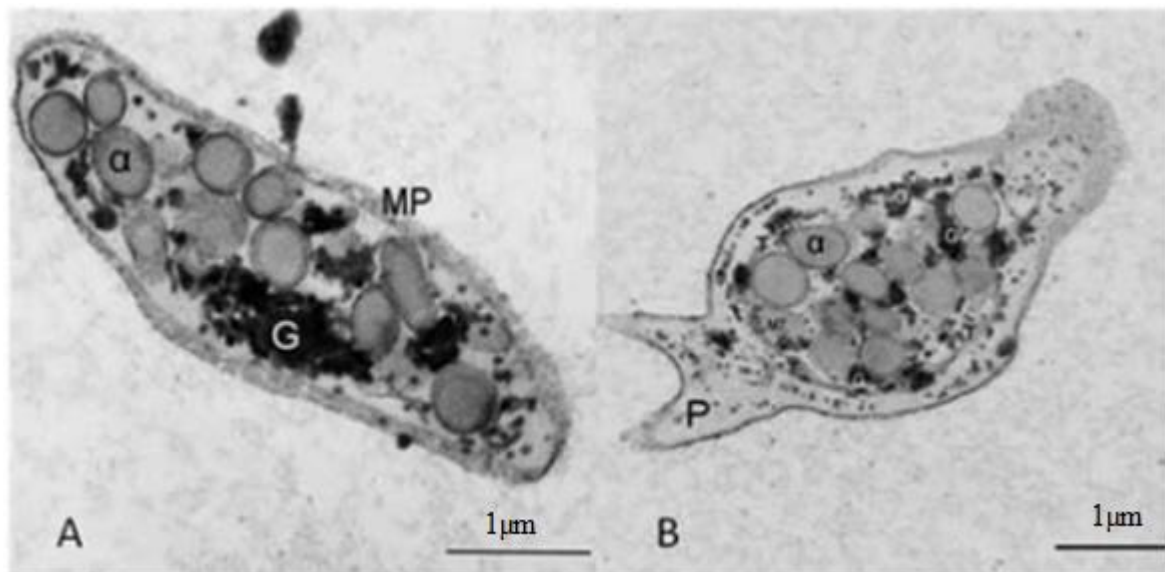
O PRP atua na modulação e aceleração dos processos cicatriciais, sendo esses efeitos decorrentes dos fatores de crescimento contidos nos grânulos plaquetários.

Uma vez que o PRP é preparado, é estável enquanto anticoagulado, por 8 horas ou mais, permitindo que o sangue seja coletado com antecedência e usado, se necessário, em procedimentos demorados (MARX, 2004).

A ativação das plaquetas (**Figura 3**) em uma situação fisiológica normal, em resposta ao dano causado nos tecidos e fluxo cardiovascular, resulta na formação do tampão plaquetário e do coágulo de sangue para promover a hemostasia e secreção de proteínas biologicamente ativas (PIETRZAK & EPPLEY, 2005).

Figura 3 - Micrografias obtidas mediante microscopia eletrônica de transmissão de uma plaqueta equina normal (A) e de uma plaqueta equina ativada (B).

MP: membrana plasmática. G: glicogênio. α : grânulos alfa. P: pseudópode.



Fonte: Adaptado de CARMONA et al., 2011

Portanto, segundo Pagliosa & Alves (2007), anteriormente à incorporação do PRP na área de implante, é necessária a adição de um fator coagulante. A função é formar uma rede de fibrina incorporada ao PRP capaz de permitir sua aderência ao local do implante, bem como impedir a migração de células epiteliais e do tecido conjuntivo para fora da região de enxerto.

Assim, o potencial regenerativo do PRP depende, em grande parte, nos níveis de

proteínas secretoras liberadas durante a ativação (PIETRZAK & EPPLEY, 2005).

Os fatores de ativação plaquetária estimulam o ciclo do fosfatidilinositol, a liberação de ácido aracdônico da membrana dos fosfolípidos e a fosforilação de proteínas específicas. Essas respostas bioquímicas são induzidas por outros fatores estimulantes como o ADP, a trombina ou ionóforos e parecem ser consequência da liberação de íons cálcio de um local inacessível aos agentes quelantes (BILLAH & LAPETINA, 1983).

Foster et al. (2009) descreveu que a ativação das plaquetas leva a liberação dos fatores de crescimento dos grânulos α , evento conhecido como degranulação. Há algumas substâncias comerciais disponíveis para a ativação de plaquetas (para uso em humanos), como, por exemplo, a trombina bovina. Porém, apesar de ser um evento raro, pode haver desenvolvimento de anticorpos resultando em risco de vida, decorrente de coagulopatia. Aproximadamente 70% dos fatores de crescimento são liberados em 10 minutos e quase 100% em 1 hora. Pequenas quantidades podem continuar a serem produzidas por 8 a 10 dias. Um sistema alternativo para retardar a liberação dos fatores de crescimento é a adição do cloreto de cálcio (CaCl_2) para iniciar a formação de trombina endógena, a partir da protrombina.

A ativação plaquetária pode ser quantificada pela mensuração da P-Selectina, uma proteína contida no interior da membrana dos grânulos α . Em consequência da ativação plaquetária, a membrana dos grânulos α faz fusão com a membrana da plaqueta, e essa proteína é expressa na superfície plaquetária, onde se torna mensurável. Assim, a mensuração da P-Selectina proporciona informações valiosas sobre o PRP. As proteínas secretoras são geralmente quantificadas pelo método ELISA (*enzyme-linked immunosorbent assay*). No entanto, a mensuração das proteínas secretoras no PRP pode ser difícil de ser justificada durante a rotina clínica normal, tendo mais valor em pesquisas e estudos laboratoriais (PIETRZAK & EPPLEY, 2005).

Maia et al. (2009), após a primeira centrifugação do PRP, usou 125 μL de cloreto de cálcio a 0.0125 mol/L para a ativação das plaquetas, incubando o tubo com PRP em estufa de laboratório de 20°C a 22°C por duas horas, a fim de estimular a degranulação das plaquetas, e logo após realizando a segunda centrifugação. Este procedimento foi feito para obter um PRP homogêneo após a ativação, sem coágulos de fibrina que poderiam vir a interferir na injeção intratendínea. O resultado é a liberação lenta dos fatores de crescimento, em um período de 7 dias (FOSTER et al., 2009).

Um método alternativo para a ativação das plaquetas é o uso do colágeno tipo I. O colágeno tem se mostrado igualmente efetivo na estimulação da liberação de trombina (FUFA

et al., 2008). Se admitido que o colágeno tipo I é efetivo, injeções *in vivo* de PRP sem ativação poderiam ser efetivas. Mais estudos são necessários para determinar se o colágeno dos tendões *in vivo* pode induzir a formação de coágulo pelo PRP inativado e promover a ativação plaquetária (FOSTER et al., 2009).

Zandim et al. (2012) investigou em seu estudo a capacidade de ativação do PRP por substâncias farmacológicas, assim como verificou a necessidade ou não dessa ativação para uso terapêutico. Entre os tubos onde a ativação foi feita com cloreto de cálcio a 10%, trombina bovina diluída em água, trombina bovina diluída em cloreto de cálcio a 10%, e o controle, sem ativação, concluiu-se que a melhor substância para a ativação de plaquetas foi o cloreto de cálcio a 10%. No entanto, também o estudo também mostrou que o PRP pode ser utilizado sem ativação prévia por agentes farmacológicos, já que apresenta uma alta porcentagem de plaquetas ativadas após os procedimentos de rotina para sua obtenção.

É importante ressaltar que a ativação das plaquetas deve ser realizada próximo ao momento da aplicação terapêutica, de forma a assegurar uma adequada concentração dos fatores de crescimento presentes (MAIA, 2008).

Porém, Man et al. (2001) descreveu uma técnica alternativa para a aplicação de PRP ativado, em cirurgias cosméticas em humanos. O PRP e solução de cloreto de cálcio/trombina são misturados em uma proporção de 10:1 usando um sistema de duas seringas. O PRP é aspirado para uma seringa de 10 mL e a solução ativadora em uma seringa de 1 mL. Os êmbolos das seringas são ligados para mover em conjunto, com ambas as saídas ligadas a uma ponta de aplicação que permite que as soluções sejam misturadas à medida que são aplicadas ao local cirúrgico. Isso descarta o problema com a retração do coágulo antes da aplicação do PRP, o que causaria uma deficiência nas proteínas secretoras.

4 USO CLÍNICO DO PLASMA RICO EM PLAQUETAS

A história do uso clínico do PRP como tratamento de enfermidades degenerativas do aparelho musculoesquelético de cavalos, tais como as tendinopatias - principalmente do tendão flexor digital - é muito recente. Carmona et al. (2011) afirma que o tratamento é seguro, e que as injeções de PRP não induzem reações adversas nos cavalos tratados.

Não se deve duvidar que a maioria das enfermidades do aparelho locomotor equino são crônicas por natureza, e que os episódios agudos são apenas agravamentos momentâneos das mesmas patologias (CARMONA & PRATES, 2009).

4.1 Aplicação intralesional

Carmona et al. (2011) considera que o PRP pode ser aplicado em qualquer momento de evolução das lesões. No entanto, Schnabel et al. (2007) contrapõe que o PRP constitui um tratamento excelente como analgésico e anti-inflamatório para as lesões tendíneas, ligamentares e articulares na fase aguda, mas que porém, existem limitações teóricas que sugerem sua aplicação unicamente na fase proliferativa da lesão, principalmente nas tendíneas.

Investigações recentes sobre as propriedades bioquímicas, biomecânicas e histológicas dos tendões tratados intralesionalmente com PRP em um estudo experimental com placebo, refletiram em resultados positivos após 24 semanas (Bosch et al., 2010).

Em um estudo sobre PRP como uma terapia em lesões tendíneas e ligamentares em 7 equinos, Rindermann et al. (2010) injetou no tendão/ligamento lesionado o PRP com uma agulha calibre 21, guiado por ultrassom. O volume injetado (de 2 a 4 mL) dependeu do tamanho e grau da lesão.

Carmona et al. (2011) ainda afirma que, 3 a 4 aplicações com intervalos de 10-15 dias entre elas é um esquema de posologia adequado, baseando-se na impressão clínica dos autores e nos estudos de Abellanet (2009).

Maia et al. (2009) realizou um estudo sobre tratamento de tendinopatia induzida em equinos com avaliação histológica. Após a indução da lesão tendínea, no 12º dia, os animais foram tratados. O membro direito foi tratado com PRP e o membro esquerdo foi usado como controle com solução salina a 0,9%. Então, 2,5 mL de PRP previamente ativado foram injetados (logo após sua formulação) na lesão criada no tendão flexor digital superficial (TFDS) do membro direito (grupo tratado com PRP). Na lesão do TFDS esquerdo foi

administrada 2.5 mL de solução salina a 0,9% (grupo controle). Em ambos os grupos foram usadas agulhas calibre 21, monitoradas por ultrassom. Os 2.5 mL de PRP e solução salina foram divididos em três locais de aplicação: 1.5 mL no local da lesão, 0.5 mL meio centímetro acima, e 0.5 mL meio centímetro abaixo. Após o término da aplicação, uma bandagem foi feita na região do metacarpo, permanecendo por 24 horas assim.

4.2 Avaliação de resultados clínicos

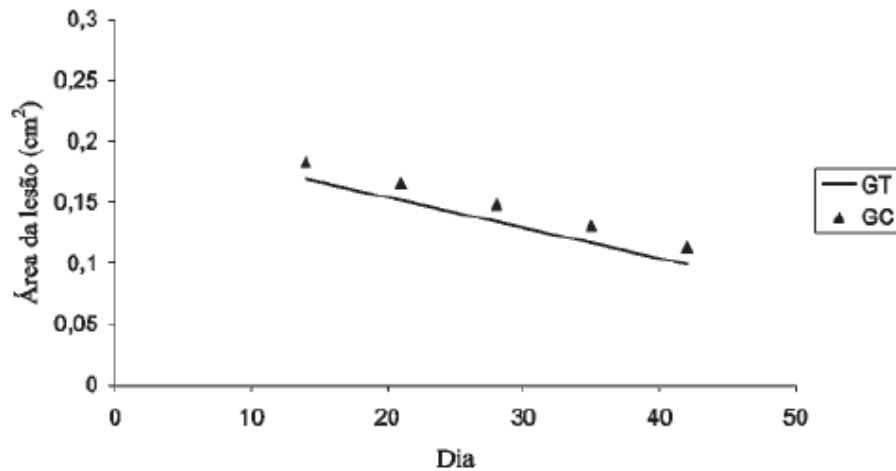
Rindermann et al. (2010) injetou no tendão/ligamento lesionado o PRP e os cavalos foram confinados em cocheiras por 28 dias. Após, foram caminhados a mão por cabresto 15 minutos por dia, estendendo progressivamente o tempo até 1 hora nos meses seguintes. Acompanhando os dados posteriores dos cavalos descritos no estudo (entrevistando proprietários, treinadores, e/ou veterinários responsáveis) revelou-se um resultado positivo entre 7 a 9 meses. Todos os cavalos tratados com PRP ou estavam treinando na sua carga de exercícios prévia ou voltaram ao treinamento completo. Nenhum dos animais apresentou recidiva. Os resultados obtidos neste estudo clínico foram baseados em um número pequeno de cavalos, usados em diversas disciplinas equestres (Turfe, passeio, Adestramento ou Salto), nas quais há lesões tendíneas e ligamentares.

Maia et al. (2009), em seu estudo sobre o PRP no tratamento de tendinopatia induzida com avaliação histológica, após a aplicação intralesional do PRP e do controle de solução salina 0.9%, afirmou que os animais descansaram 5 dias nas cocheiras. Após, foram submetidos a caminhadas controladas e progressivas, em linha reta: 5 minutos por 10 dias, 10 minutos por 10 dias, 15 minutos por 10 dias. Trinta e seis dias após a tendinopatia, a avaliação histológica mostrou que as lesões tratadas com apenas uma injeção de PRP cicatrizaram com um tecido mais uniforme e organizado se comparado ao grupo controle. No entanto, consideram que avaliações histológicas mais prolongadas, feitas em diferentes etapas do processo de cicatrização, assim como mais injeções de PRP, devem ser consideradas no próximo experimento controlado em equinos.

Maia et al. (2009) publicou também sobre o PRP no tratamento de tendinite induzida em equinos e avaliação ultra-sonográfica. A aplicação intralesional e fisioterapia pós-procedimento foram idênticos ao do seu estudo sobre avaliação histológica, porém desta vez, avaliando com exame ultra-sonográfico as áreas lesionadas. Após o tratamento (dias 14, 21, 28, 35 e 42), a única variável que diferiu significativamente entre o grupo controle (GC) e o grupo tratado (GT) foi a área transversal da lesão (ATL), com menores valores médios no GT

(Figura 4). Outras variáveis foram avaliadas, mas o importante é que os resultados obtidos por Maia et al. (2009) permitiram concluir que o PRP promove maior redução da área de lesão de tendinite induzida por collagenase.

Figura 4 - Estimativas da área da lesão nos grupos tratado (GT) e controle (GC) após o tratamento, em função do tempo de avaliação.



Fonte: MAIA et al., 2009.

Abellanet (2009) descreveu os resultados de um estudo clínico controlado no qual se avaliou o uso de PRP em 72 cavalos com lesões tendíneas no tendão flexor digital superficial, 10 com lesões tendíneas no tendão flexor digital profundo, e 16 com lesões ligamentares do ligamento suspensório. Os cavalos com lesões no TFDS apresentaram uma melhoria clínica de 80%, em comparação com 45% para o grupo controle (n = 9). Dos cavalos que foram tratados com PRP apresentaram lesões recidivas em 22%, em comparação com 80% do grupo controle. Os cavalos com lesões no tendão flexor digital profundo que receberam tratamento com PRP apresentaram melhora de 100%, em comparação com 0% do grupo controle (n = 4) e uma recidiva de 17% dos cavalos tratados. Os cavalos com desmopatias do ligamento suspensor apresentaram melhoria clínica de 90%, contra 0% do grupo controle (n = 16). Dos cavalos que foram tratados com PRP, as recidivas foram de 10%. Em geral, todos os cavalos tratados com PRP se recuperaram em um período de 6 meses.

Em sete eqüinos acometidos de tendinite ou desmite, Arguelles et al. (2005) observaram, após tratamento com aplicação intralesional de PRP, redução na severidade da claudicação e melhora na imagem ultra-sonográfica das estruturas envolvidas. Alguns animais retornaram as suas atividades físicas após dois meses de tratamento. Em estudo ainda mais recente, realizado em cinco eqüinos, sendo dois acometidos com tendinite aguda do TFDS e

três com desmiste proximal do ligamento suspensório, Arguelles et al. (2008) observaram melhora clínica em ambas as afecções após tratamento intralesional com concentrado de plaquetas (CP), porém a avaliação ultrasonográfica demonstrou que apenas os animais com tendinite apresentaram evolução positiva. Por outro lado, todos os equinos avaliados retornaram ao treinamento habitual seis meses após tratamento, não sendo observada recidiva até 20 meses após o mesmo, quando os animais ainda se encontravam sob observação.

5 CONCLUSÕES

O plasma rico em plaquetas mostrou ser uma opção interessante no tratamento de afecções tendíneas em equinos, seja por sua resposta terapêutica considerável, seja pela sua simples formulação e aquisição a baixo custo. Exames histológicos e ultrassonográficos comprovaram uma cicatrização mais organizada e redução da área da lesão tendínea (MAIA et al., 2009), o que certamente diminui o risco de lesões recidivas.

Porém, é necessário ampliar os conhecimentos sobre a técnica com estudos científicos feitos *in vivo* a longo prazo e com uma população de equinos maior e mais homogênea, visto que os trabalhos publicados até o momento tem um número baixo de animais avaliados e com uma variedade de raças e aptidões equestres.

REFERÊNCIAS BIBLIOGRÁFICAS

- ANITUA, E.; ANDIA, I.; ARDANZA, B.; NURDEN, P.; NURDEN, A.T. Autologous platelet source of proteins for healing and tissue regeneration. **Thrombosis and Haemostasis**, Aberdeen, v. 91, n.1, p.4-15, jan. 2004.
- ARGÜELLES, D. et. al. Clinical experiences with platelet-rich plasma as a treatment of tendon and ligament injuries in the horse. In: ANNUAL SCIENTIFIC MEETING, 16., 2005, Dublin, Ireland. **Proceedings...** Dublin: European College of Veterinary Surgeons, 2005. p.217-222. Disponível em: <<http://www.equinesite.com/articles/modules.php?name=News&file=article&sid=1178>>. Acesso em: 12 mar. 2012.
- ARGÜELLES, D.; CARMONA, J.U.; CLIMENT, F.; MUÑOZ, E.; PRADES, M. Autologous platelet concentrates as a treatment for musculoskeletal lesions in five horses. **Veterinary Record**, London, v.162, n.7, p.208-211, fev. 2008.
- BARBOSA, A.L.T.; DEL CARLO, R.J.; GOMES, H.C.; OLIVEIRA, A.C.; MONTEIRO, B.S.; DEL CARLO, B.N. Plasma rico em plaquetas para reparação de falhas ósseas em cães. **Ciência Rural**, Santa Maria, v.38, n.5, p.1335-1340, ago. 2008. Disponível em: <<http://www.scielo.br/pdf/cr/v38n5/a21v38n5.pdf>>. Acesso em: 01 jun. 2012.
- BILLAH, M.M.; LAPETINA, E.G. Platelet-activating factor stimulates metabolism of phosphoinositides in horse platelets: Possible relationship to Ca²⁺ mobilization during stimulation. **Proceedings of the National Academy of Sciences of the United States of America**, North Carolina, v.80, n.4, p.965-968, fev. 1983. Disponível em: <<http://www.ncbi.nlm.nih.gov/pmc/articles/PMC393508/pdf/pnas00630-0071.pdf>>. Acesso em: 12 mar. 2012.
- BLOCKMANS, D.; DECKMYN, H.; VERMYLEN, J. Platelet activation. **Blood reviews**, Cambridge, v.9, n.3, p.143-156, set. 1995. Disponível em: <http://www.scielo.br/scielo.php?script=sci_nlinks&ref=000082&pid=S0103-8478200900040005000012&lng=es>. Acesso em: 12 mar. 2012.
- BOSCH, G.; VAN SCHIE, H.T.; DE GROOT, M.W.; CADBY, J.A.; VAN DE LEST, C.H.; BARNEVELD, A.; VAN WEEREN, P.R. Effects of platelet-rich plasma on the quality of repair of mechanically induced core lesions on equine superficial digital flexor tendons: A placebo controlled experimental study. **Journal of Orthopaedic Research**, Utrecht, v.28, n.2, p.211-217. fev. 2010. Disponível em: <<http://onlinelibrary.wiley.com/doi/10.1002/jor.20980/pdf>>. Acesso em: 18 mar. 2012.
- CAMARGO, P.M.; LEKOVIC, V.; WEINLAENDER, M.; VASILIC, N.; MADZAREVIC, M.; KENNEY, E.B. Platelet-rich plasma and bovine porous bone mineral combined with guided tissue regeneration in the treatment intrabony defects in humans. **Journal of Periodontal Research**, Los Angeles, v.37, n.4, p.300-306, ago. 2002. Disponível em: <<http://onlinelibrary.wiley.com/doi/10.1034/j.1600-0765.2002.01001.x/pdf>>.

Acesso em: 05 jul. 2012.

CARMONA, J.U. Use of autologous platelet concentrates for the treatment of musculoskeletal injuries in the horse. 2006. 91f. **Tesis**. Doctorado en Medicina y Sanidad Animales, Universidad Autònoma de Barcelona. Disponível em: <<http://www.tesisenred.net/bitstream/handle/10803/5732/jucr1de1.pdf?sequence=1>>. Acesso em: 12 mar. 2012.

CARMONA, J.U.; LÓPEZ, C.; GIRALDO, C.E. Uso de concentrados autólogos de plaquetas como terapia regenerativa de enfermedades crónicas del aparato musculoesquelético equino. **Archivos de Medicina Veterinaria**, Caldas, v.43, n.1, p.1-10, 2011. Disponível em: <<http://www.scielo.cl/pdf/amv/v43n1/art02.pdf>>. Acesso em: 12 mar. 2012.

CARMONA, J.U.; ARGÜELLES, D.; CLIMENT, F.; PRADES, M. Autologous platelet concentrates as a treatment of horses with osteoarthritis: a preliminary pilot clinical study. **Journal of Equine Veterinary Science**, Fort Collins, v.27, n.4, p.167-170. abr, 2007. Disponível em: <<http://www.sciencedirect.com/science/article/pii/S0737080607000846>>. Acesso em 15 mar. 2012.

DAHLGREN, L.A.; ROSENBUSCH, R.F.; BROWER-TOLAND, B.D. Effects of beta-aminopropionitrile on equine tendon metabolism and on effects of insulin-like growth factor-I on matrix production by equine tenocytes. **American Journal Veterinary Research**, Schaumburg, v.62, n.10, p.1557-1562, out. 2001. Disponível em: <<http://www.ncbi.nlm.nih.gov/pubmed/11592319>>. Acesso em 15 mar. 2012.

DYSON, P.K.; JACKSON, B.F.; PFEIFFER, D.U.; PRICE, J.S. Days lost from training by two- and three-year-old Thoroughbred horses: a survey of seven UK training yards. **Equine Veterinary Journal**, London, v.40, n.7, p.650-657, nov. 2008. Disponível em: <<http://onlinelibrary.wiley.com/doi/10.2746/042516408X363242/pdf>>. Acesso em: 12 mar. 2012.

EVERTS, P.A.; DEVILLE, R.J.; MAHONEY, C.B.; EEF TINCK-SCHATTENKERK, M.; BOX, H.A.M.; KNAPE, J.T.A.; VAN ZUNDERT, A. Platelet gel and fibrin sealant reduce allogeneic blood transfusions in total knee arthroplasty. **Acta Anaesthesiologica Scandinavica**, Eindhoven, v.50, n.5, p.593-599, abr. 2006.

Federação Equestre Internacional. Disponível em: <<http://www.fei.org/disciplines>> Acesso em: 10 mar. 2012.

FORTIER, L.A.; SMITH, R.K. Regenerative medicine for tendineous and ligamentous injuries of sport horses. **Veterinary Clinics of North America: Equine Practice**, Ithaca, v.24, n.1, p.191-201, abr. 2008. Disponível em: <<http://www.sciencedirect.com/science/article/pii/S0749073907000685>>. Acesso em: 12 mar. 2012.

FOSTER, T.E.; PUSKAS, B.L.; MANDELBAUM, B.R., GERHARDT, M.B.; RODEO, S.A. Platelet-rich plasma: from basic science to clinical applications. **The American Journal of Sports Medicine**, Boston, v.37, n.11, p.2259-2272, out. 2009. Disponível em:

<<http://ajs.sagepub.com/content/37/11/2259.long>>.
Acesso em: 12 mar. 2012.

FELDMAN, B.F.; ZINCKL, J.G.; JAIN, N.C. **Schalm's veterinary hematology**, 5. ed. Philadelphia; Lippincott Williams & Wilkins, 2000.

FUFA, D.; SHEALY, B.; JACOBSON, M.; KEVY, S.; MURRAY, M.M. Activation of platelet-rich plasma using soluble type I collagen. **Journal of Oral and Maxillofacial Surgery**, Boston, v.66, n.4, p.684-690, abr. 2008.

MAIA, L. Plasma rico em plaquetas no tratamento de tendinite em equinos: avaliação clínica, ultra-sonográfica e histopatológica. 2008. 78f. **Dissertação**. Mestrado em Medicina Veterinária – Curso de Pós Graduação em Medicina Veterinária, Universidade Federal de Viçosa.

MAIA, L.; SOUZA, M.V. Componentes ricos em plaquetas na reparação de afecções tendo-ligamentosas e osteoarticulares em animais. **Ciência Rural**, Santa Maria, v.39, n.4, p.1279-1286, jul. 2009.

MAIA, L.; SOUZA, M.V.; ALVES, G.E.S.; JÚNIOR, J.I.R.; OLIVEIRA, A.C.; ZANDIM, B.M.; DA SILVA, Y.F.R.S. Plasma rico em plaquetas no tratamento de tendinite induzida em equinos: avaliação ultra-sonográfica. **Pesquisa Veterinária Brasileira**, Viçosa, v.29, n.3, p.241-245, mar. 2009.

MAIA, L.; SOUZA, M.V.; JÚNIOR, J.I.R.; OLIVEIRA, A.C.; ALVES, G.E.S.; BENJAMIN, L.A.; SILVA, Y.F.R.S.; ZANDIM, B.M.; MOREIRA, C.L. Platelet-rich plasma in the treatment of induced tendinopathy in horses: histologic evaluation. **Journal of Equine Veterinary Science**, Viçosa, v.29, n.8, p.618-626, ago. 2009. Disponível em: <<http://www.sciencedirect.com/science/article/pii/S0737080609005437>>.
Acesso em: 12 mar. 2012.

MAN, D.; PLOSKER, H.; WINLAND-BROWN, J.E. The use of autologous platelet rich plasma (platelet gel) and autologous platelet poor plasma (fibrin glue) in cosmetic surgery. **Plastic and Reconstructive Surgery**, Boca Raton, v.107, n.1, p.229-237, jan. 2001.

MARR, C.M.; LOVE, S.; BOYD, J.S.; MACKELLAR, Q. Factors affecting the clinical outcome of injuries to the superficial digital flexor tendon in National Hunt and point-to-point racehorses. **Veterinary Record**, London, v.132, n.19, p.476-479, mai. 1993.

MARX, R.E. Platelet concentrate: a strategy for accelerating and improving bone regeneration. **Bone Engineering**, Toronto: University of Toronto, 2000. p.447-453.

MARX, R.E. Platelet-rich plasma: evidence support its use. **Journal of Oral Maxillofacial Surgery**, Miami, v.62, n.4, p.489-496, abr. 2004. Disponível em: <<http://www.sciencedirect.com/science/article/pii/S0278239103012722>>.
Acesso em: 10 abr. 2012.

MARX, R.E. Platelet-rich plasma: what is PRP and what is not PRP? **Implant Dentistry**, Miami, v.10, n.4, p. 225-228, dez. 2001.

OYAMA, T.; NISHIMOTO, S.; TSUGAWA, T.; SHIMIZU, F. Efficacy of platelet-rich plasma in alveolar bone grafting. **Journal of Oral and Maxillofacial Surgery**, Kobe, v.62, n.5, p.555-558, mai. 2004.

PAGLIOSA, G.M.; ALVES, G.E.S. Considerações sobre a obtenção e o uso do plasma rico em plaquetas e das células mesenquimais indiferenciadas em enxertos ósseos. **Ciência Rural**, Santa Maria, v.37, n.4, p.1202-1205, jul-ago. 2007. Disponível em: <<http://www.scielo.br/pdf/cr/v37n4/a50v37n4.pdf>>. Acesso em: 10 abr. 2012.

PIETRZAK, W.S.; EPPLEY, B.L. Platelet rich plasma: biology and new technology. **Journal of Craniofacial Surgery**, Warsaw, v.16, n.6, p.1043-1054, nov. 2005. Disponível em: <<http://graphics.tx.ovid.com/ovftpdfs/FPDDNCLBMEGEGN00/fs046/ovft/live/gv023/00001665/00001665-200511000-00017.pdf>>. Acesso em: 10 abr. 2012

RINDERMANN, G.; CISLAKOVA, M.; ARNDT, G.; CARSTANJEN, B. Autologous conditioned plasma as therapy os tendon and ligament lesions in seven horses. **Journal of Veterinary Science**, Berlin, v.11, n.2, p.173-175, jun. 2012.

SCHNABEL, L.V.; MOHAMMED, H.O.; MILLER, B.J.; MCDERMOTT, W.G.; JACOBSON, M.S.; SANTANGELO, K.S.; FORTIER, L.A. Platelet rich plasma (PRP) enhances anabolic gene expression patterns in flexor digitorum superficial tendons. **Journal of Orthopaedic Research**, Ithaca, v.25, n.2, p.230-240, fev. 2007. Disponível em: <<http://onlinelibrary.wiley.com/doi/10.1002/jor.20278/pdf>>. Acesso em: 10 abr. 2012.

SMITH, R.K.W. **Assessment and treatment of tendon injury**. Department of Farm Animal and Equine Medicine and Surgery. London, p.10-14. 1998.

WEIBRICH, G. BUCH, R.S.R.; KLEIS, W.K.G.; HAFNER, G.; HITZLER, W.E. WAGNER, W. Quantification of thrombocyte growth factors in platelet concentrates produces by discontinuous cell separation. **Factor Growth**, London, v.20, n.2, p.93-97, abr. 2002.

ZANDIM, B.M.; SOUZA, M.V.; MAGALHÃES, P.C.; BENJAMIN, L.A.; MAIA, L.; OLIVEIRA, A.C.; PINTO, J.O.; JÚNIOR, J.I.R. Platelet activation: Ultrastructure and morphometry in platelet-rich plasma of horses. **Pesquisa Veterinária Brasileira**, Viçosa, v.32, n.1, p.83-92, jan. 2012.