

UNIVERSIDADE FEDERAL DO RIO GRANDE DO SUL
FACULDADE DE VETERINÁRIA
DISCIPLINA DE MONOGRAFIA EM MEDICINA VETERINÁRIA

DISPLASIA DE COTOVELO EM CÃES

MARIANA ZACOUTEGUY BOOS

PORTO ALEGRE

2012/1

UNIVERSIDADE FEDERAL DO RIO GRANDE DO SUL
FACULDADE DE VETERINÁRIA
DISCIPLINA DE MONOGRAFIA EM MEDICINA VETERINÁRIA

DISPLASIA DE COTOVELO EM CÃES

Autora: Mariana Zacouteguy
Boos

Monografia apresentada à
Faculdade de Veterinária
como requisito parcial para
obtenção da Graduação em
Medicina Veterinária

Orientador: Prof. Dr. Marcelo
Meller Alievi

Coorientadora: Msc. Paula
Cristina Sieczkowski Gonzalez

PORTO ALEGRE

2012/1

AGRADECIMENTOS

Primeiramente gostaria de agradecer aos meus pais, Arthur Boos Júnior e Themis Zacouteguy Boos, por tornaram meu sonho de concluir a faculdade de Medicina Veterinária na UFRGS viável através do apoio e incentivo principalmente nos momentos mais difíceis, com toda certeza eles foram fundamentais nessa conquista. Agradeço também a minha irmã, Flávia, pela paciência e companheirismo dedicados a mim, foram e são de extrema importância. Agradeço especialmente às minhas avós, Corina Cabral Zacouteguy e Maria da Conceição Dutra Boos, pelo carinho e amparo que me deram a vida toda. Enfim agradeço a todos da família pela paciência e compreensão pelos momentos que me ausentei em dedicação à faculdade.

Aos amigos de infância obrigada pelos momentos de descontração e compreensão nos momentos em que estive ausente estudando para provas, realizando trabalhos ou pelos inúmeros plantões.

Aos amigos que fiz em 2006 na faculdade de veterinária da UFPEL, local onde obtive meu primeiro contato com a profissão, muito obrigada pelo companheirismo. Agradeço às gurias que moraram comigo nesse período, Anelise Borgartz e Nathália Tessele Barreto, foram irmãs que a vida me deu e através delas aprendi a respeitar às diferentes personalidades que convivemos no nosso dia-a-dia.

Aos meus colegas de turma um agradecimento desde já com saudades pela convivência diária, pelas risadas e pelo esforço e cansativo trabalho para realizarmos nosso sonho de nos formar Médicos Veterinários.

Um agradecimento às colegas e amigas Camila Marcolla, Fabíola Monteiro, Rafaela Barcellos, Fernanda Siqueira e Tatiana Lima pela amizade e momentos de descontração. Obrigada às colegas Camila Carneiro Monteiro, Camila Luz, Gabriela Orosco Werlang e Laura Arnt pelas noites de estudo, viagens, congressos, conversas e amizade, vocês deixaram mais divertido essa árdua jornada. Um agradecimento especial às colegas Letícia Gutiérrez de Gutiérrez e Luciana Zang, as quais foram desde o início da faculdade parceiras de estágios, trabalhos, dificuldades, desentendimentos e festas, mas a cima de tudo parceiras na vida, amigas!

Meu último agradecimento aos dois Médicos Veterinários, orientador Marcelo Meller Alievi e coorientadora Paula Gonzalez, os quais durante esses anos de acompanhamento de suas atividades profissionais tornaram-se meus exemplos de

postura profissional e de caráter. Deixo a eles meu carinho, amizade e muito obrigada por todos os ensinamentos que me proporcionaram até hoje.

RESUMO

A displasia de cotovelo é a anormalidade de desenvolvimento da articulação úmero-rádio-ulnar. Ela pode ser causada por várias afecções como FPC, OCD, NUPA e IA. Sua etiologia não é bem compreendida, mas sugere-se que a causa seja osteocondrose e incongruência articular. Os animais afetados são cães jovens de grande a médio porte com idade entre 4 e 8 meses de idade. Por possuir características poligênicas exercendo influências genéticas consideráveis, colocar em prática um programa de seleção reprodutiva é fundamental, como já é realizado na displasia coxofemoral. Os sinais clínicos são sutis ou ausentes nos estágios iniciais, e freqüentemente se apresentam de forma bilateral. Contudo, independente do tratamento, conservador ou cirúrgico, é importante que o proprietário tenha conhecimento da característica progressiva da doença, cuja evolução levará inevitavelmente à osteoartrose. O diagnóstico rotineiramente ainda é realizado através de radiografia. Porém, para visualizar a IA, a TC é considerada mais sensível. Quando o objetivo é diagnosticar OCD e FPC, a artroscopia é o método de eleição, visto que a exploração da superfície articular é mais completa, há menores riscos de lesões iatrogênicas e pode-se, através do mesmo procedimento, realizar o tratamento removendo os fragmentos soltos quando existirem. O tratamento depende basicamente da idade do paciente e dos graus de incongruência e osteoartrose.

Palavras chave: cotovelo, displasia, osteoartrose

ABSTRACT

Elbow dysplasia is the abnormal development of the humerus, radio-ulnar. It can be caused by various diseases such as FPC, OCD, and NUPA IA. Its etiology is not well understood, but it is suggested that the cause is osteochondrosis and joint incongruity. Affected animals are young dogs of large to medium aged between 4 and 8 months old. Due to its polygenic characteristics exerting considerable genetic influences, implementing a selective breeding program is essential, as it is being done in hip dysplasia. The clinical signs are subtle or absent in early stages and often present bilaterally. However, independent of treatment, conservative or surgical, it is important that the owner has knowledge of the characteristic progression of the disease, whose evolution will inevitably lead to osteoarthritis. The diagnosis is still performed routinely by radiography, but, to see the IA, CT is considered more sensitive. When the goal is to diagnose OCD and FPC, arthroscopy is the preferred method, since the scanning of the articular surface is more complete, there is less risk of iatrogenic, and can be used the same procedure to perform the treatment, removing the loose fragments, if there are any. The treatment depends basically on age of the patient and degree of the joint incongruity and osteoarthritis.

Keywords: elbow dysplasia, osteoarthritis.

LISTA DE FIGURAS

Figura 1-	Projeções radiográficas para diagnóstico de displasia de cotovelo.....	15
Figura 2-	Projeção radiográfica crâniocaudal com pronação de 15° do cotovelo: evidência de OCD.....	19
Figura 3-	Achado radiográfico de NUPA. Projeção lateral em extrema flexão...	20
Figura 4-	Achado radiográfico de incongruência articular.....	21
Figura 5-	Artroscopia evidenciando OCD.....	22
Figura 6-	Visualização de FPC na TC.....	24

LISTA DE SIGLAS

AINE's: antiinflamatórios não esteroidais

DAD: doença articular degenerativa

DCM: doença do coronóide medial

FPC: fragmentação do processo coronóide

IA: incongruência articular

MHC: côndilo medial do úmero

NUPA: não união do processo ancôneo

OCD: osteocondrite dissecante

TC: tomografia computadorizada

SUMÁRIO

1	INTRUDUÇÃO.....	11
2	CARACTERÍSTICAS GERAIS.....	12
2.1	Etiopatogenia.....	12
2.2	Sinais clínicos.....	14
2.3	Diagnóstico.....	15
2.3.1	Radiografia.....	15
2.3.1.1	Achados radiográficos.....	16
2.3.2	Artroscopia.....	21
2.3.2.2	Achados artroscópicos.....	21
2.3.3	Tomografia computadorizada.....	23
2.3.3.1	Achados tomográficos.....	23
2.4	Tratamento.....	25
2.5	Prognóstico.....	26
3	FRAGMENTAÇÃO DO PROCESSO CORONÓIDE.....	27
3.1	Etiopatogenia.....	27
3.2	Sinais clínicos.....	28
3.3	Tratamento.....	29
3.4	Prognóstico.....	30
4	OSTEOCONDRITE DISSECANTE.....	31
4.1	Etiopatogenia.....	31
4.2	Sinais clínicos.....	32
4.3	Tratamento.....	32
4.4	Prognóstico.....	33
5	NÃO UNIÃO DO PROCESSO ANCÔNEO.....	34
5.1	Etiopatogenia.....	34
5.2	Sinais clínicos.....	35
5.3	Tratamento.....	35
5.4	Prognóstico.....	36
6	INCONGRUÊNCIA ARTICULAR.....	37
6.1	Etiopatogenia.....	37
6.2	Sinais clínicos.....	38

6.3	Tratamento.....	38
6.4	Prognóstico.....	39
7	CONCLUSÃO.....	40
	REFERÊNCIAS.....	41

1 INTRODUÇÃO

A displasia de cotovelo é caracterizada pelo desenvolvimento anormal da articulação do cotovelo (SLATTER, 1998), foi inicialmente empregada para descrever situações de osteoartrose generalizada da articulação do cotovelo associada muitas vezes a não-união do processo ancôneo (NUPA) (OFA, 2009). Atualmente o termo displasia de cotovelo é utilizado para descrever afecções relacionadas ao desenvolvimento da articulação do cotovelo canino (RIBEIRO, 2011), tais como incongruência articular (IA), fragmentação do processo coronóide medial da ulna (FPCM), não-união do processo ancôneo (NUPA), e osteocondrite dissecante (OCD), as quais desencadeiam a osteoartrose de cotovelo como lesão secundária a elas. Essas afecções parecem ser decorrentes de distúrbios na ossificação endocondral (osteocondrose) das cartilagens fisárias (NUPA, FPCM e IA) ou das articulares (OCD) (JUNIOR et al., 2009). Elas podem surgir isoladamente ou combinadas (RIBEIRO, 2011), e alguns autores afirmam que a forma bilateral da doença pode ultrapassar 50% dos casos, mesmo que a queixa principal seja unilateral (JUNIOR et al., 2009 apud TROSTEL et al., 2003). A displasia de cotovelo, assim como a displasia coxofemoral, é uma afecção poligênica (KIRBERGER; FOURIE, 1998; JUNIOR et al., 2009), a qual tem seu desenvolvimento influenciado por fatores hereditários e ambientais (FOSSUM, 2005). Em vista disso sua incidência pode ser reduzida com programas de seleção para cruzamentos (JUNIOR et al., 2009), além disso, segundo Ribeiro (2011), fatores nutricionais e mecânicos também exercem influência no distúrbio. No Brasil há pouca literatura científica disponível sobre displasia de cotovelo, concentrando-se em relatos de casos clínicos (JUNIOR et al., 2009) ou revisão de literatura (JUNIOR et al., 2009 apud SELMI et al., 2001), demonstrando que há necessidade de novos trabalhos em relação a frequência, incidência e características da doença no Brasil. Em outros países da Europa a prática de seleção de raças já é feita há muitos anos, o que resultou em diminuição da incidência do distúrbio (REMY et al., 2004). As raças mais acometidas são as médias a gigantes, principalmente as raças Bernese Mountain, Labrador Retriever, Rottweiler, Golden Retriever e Pastor Alemão (REMY et al., 2004 apud MORGAN, 2000) e a idade entre quatro a oito meses são demonstrados os primeiros sinais clínicos (JUNIOR et al., 2009).

2 CARACTERÍSTICAS GERAIS

2.1 Etiopatogenia

A displasia de cotovelo afeta animais jovens em crescimento e ocorre geralmente entre 4-8 meses de idade (SAMOY et al., 2011; KIRBERGER; FOURIE, 1998) por ser o período de maior crescimento. Em vista disso os machos são mais frequentemente afetados porque seu desenvolvimento ocorre mais rapidamente do que o de fêmeas (OFA, 2009; KIRBERGER; FOURIE, 1998).

O mecanismo pelo qual essas afecções são geradas não é claramente definido (OFA, 2009). Alguns artigos discutem se a causa das afecções é a osteocondrose, a qual é um distúrbio da ossificação endocondral (formação do osso através da ossificação da cartilagem) (OFA, 2009), ou a incongruência articular (SLATTER, 1998). Segundo artigo da OFA são consideradas duas teorias para essas lesões; A primeira proposta por Olsson (OFA, 2009; SLATTER, 1998) que considera todas as manifestações da displasia de cotovelo consequências da osteocondrose. No local anormal da cartilagem ocorre espessamento devido à privação de nutrientes aos condrócitos, assim as células do fundo tornam-se necróticas e podem se desprender do osso subjacente formando um flap cartilaginoso. O movimento da articulação favorece o desprendimento desse fragmento movimentando-o e dificultando a cura do osso subcondral exposto. O resultado dessas alterações são claudicação e dor decorrente da inflamação das terminações nervosas do osso subcondral. Caso os fragmentos persistam no local a claudicação será exacerbada e a lesão irá progredir para uma artrite (OFA, 2009).

A segunda teoria, proposta por Wind, considera a incongruência articular como causa dessas afecções. Visto que, a articulação do cotovelo é composta por três ossos que devem se encaixar suavemente para permitir um deslizamento correto para executar o movimento, qualquer crescimento assíncrono desses ossos irá sobrecarregar as áreas do processo ancôneo e ou processo coronóide (OFA, 2009). Acredita-se que a FPC seja resultado secundário da incongruência articular quando o rádio é mais curto ou quando há o super crescimento da ulna, nesse caso o processo coronóide medial torna-se mais exposto a traumas e fragmentação pelo aumento de força local (DENNY; BUTTERWORTH, 1998 apud WIND, 1986). Segundo Denny e Butterworth (2006) pode-se considerar que a OCD seja uma manifestação alternativa à incongruência articular semelhante. Acredita-se que a NUPA, contrária a FPC, seja consequência da

incongruência articular devido à ulna curta ou super crescimento do rádio, o qual acaba empurrando o côndilo umeral para dentro do processo ancôneo aumentando o estresse nesse local principalmente quando a articulação é estendida (DENNY; BUTTERWORTH, 2006).

Outros fatores também influenciam no desenvolvimento dessas afecções como influências genéticas, nutricionais e ambientais (RIBEIRO, 2011). Sabe-se que a nutrição é um fator de grande influência no desenvolvimento da displasia de cotovelo, uma dieta com alto teor de cálcio exerce alterações na ossificação endocondral (JUNIOR et al.,2009; RIBEIRO, 2011; KIRBERGER; FOURIE, 1998), a qual se torna mais lenta propiciando lesões causadas por influências mecânicas na articulação como o excesso de peso (RIBEIRO, 2011). O excesso de vitamina D também afeta a ossificação endocondral diretamente, mas não por aumentar a absorção intestinal de cálcio (RIBEIRO, 2011), por inibir a maturação da cartilagem e atrasar a maturação do esqueleto e remodelação óssea (JANUTTA, 2005), entretanto a variação do teor de proteína não mostrou influência sobre a ossificação endocondral (RIBEIRO, 2011; JANUTTA, 2005). A superalimentação com dietas hipercalóricas também pode aumentar a incidência de osteocondrose (DENNY; BUTTERWORTH, 2006). Assim como a displasia coxofemoral, a displasia cotovelar tem características poligênicas, influências hereditárias e ambientais (FOSSUM, 2005), contudo a influência ambiental na da segunda é menor do que na da primeira (RIBEIRO, 2011 apud HAZEWINKEL, 2007). Além da hereditariedade para osteocondrose de cotovelo, é sugerida uma incidência racial (DENNY; BUTTERWORTH, 2006). Cada afecção é mais incidente em determinadas raças: NUPA afeta mais Pastor Alemão, Irish Wolfhound, Basset Hound, OCD possui maior incidência em Labrador Retriever e FPC em Labrador Retriever, Rottweiler, Golden Retriever e Bernese Mountain Dogs (RIBEIRO, 2011; DENNY; BUTTERWORTH, 2006). A FPC é a patologia mais observada, está presente em 53% dos casos, a segunda mais vista é a OCD presente em 25% dos casos, OCD e FCP são visto com frequência associados e NUPA é observada pouca associação conferindo apenas 7% dos casos (RIBEIRO, 2011 apud DENNY; BUTTERWORTH, 2000; DENNY; BUTTERWORTH, 2006). Através desses dados é possível observar que principalmente a OCD e a FPC possuem um alto grau de herdabilidade (DENNY; BUTTERWORTH, 2006), em vista disso proprietários e criadores devem ser alertados para reduzir a incidência através de cruzamentos seletivos (OFA, 2009).

2.2 Sinais clínicos

Na anamnese uma das queixas é a claudicação exacerbada após exercício e rigidez após período de repouso (DENNY; BUTTERWORTH, 2006), na observação da marcha podem apresentar diferentes graus de claudicação ou marcha anormal (OFA, 2009) na doença bilateral, que possui incidência entre 27 a 68% dos cães afetados (OFA, 2009), a identificação da marcha anormal é dificultada (REMY et al., 2004). Todos os tipos de afecções da displasia de cotovelo iniciam gradualmente aos 4-7 meses e tendem a ser intermitente (RIBEIRO, 2011 apud PALMER, 2007; DENNY; BUTTERWORTH, 2006), após exercício como já foi citado. Alguns artigos citam que um sinal precoce a ser observado é quando em posição de estação ocorre a rotação externa da pata (RIBEIRO, 2011; SLATTER, 1998; REMY et al., 2004) e o cotovelo próximo ao corpo (REMY et al., 2004; SLATTER, 1998), outros artigos citam que é possível os cotovelos estarem para fora ou comprimidos (OFA, 2009; SLATTER, 1998).

O exame físico pode revelar desde atrofia muscular, crepitação articular, dor, efusão articular devido ao aumento da produção de líquido sinovial (DENNY; BUTTERWORTH, 2006), diminuição da amplitude de movimento principalmente na flexão e extensão, os quais são os movimentos mais importantes do cotovelo e variam seus graus de amplitude de 36 a 166 graus (REMY et al., 2004), é possível palpar algum derrame abaixo do músculo ancôneo e extensores, o qual pode ser exacerbado após exercício (SLATTER, 1998). As manifestações clínicas nem sempre estão presentes (OFA, 2009), e quando presentes não são patognômicas (REMY et al., 2004), elas são iniciadas ou agravadas com o nível de estresse na articulação, a qual é influenciada pelo tamanho, peso e atividade física do animal (RIBEIRO, 2011). Alguns artigos citam formas de localizar o problema quando não há evidência de claudicação ou outra alteração, uma delas é a extensão (RIBEIRO, 2011; REMY et al., 2004) e flexão (REMY et al., 2004) do cotovelo para evidenciar a existência de dor (RIBEIRO, 2011). Outra forma citada como valiosa na identificação da dor ou claudicação é a pressão digital profunda na região de inserção do músculo bíceps sobre o aspecto medial do processo coronóide medial (REMY et al., 2004). Para evidenciar a dor quando a suspeita é OCD e FPC provoca-se a supinação do antebraço durante a extensão do cotovelo (RIBEIRO, 2011; REMY et al., 2004; DENNY; BUTTERWORTH, 2006). Quando o distúrbio é crônico podemos palpar o espessamento da cápsula articular,

possível crepitação ao movimento (DENNY; BUTTERWORTH, 2006), aumento da saliência do epicôndilo medial e atrofia muscular severa, quando o distúrbio é grave o animal permanece mais tempo deitado e brinca por menos tempo (SLATTER, 1998). Os sinais clínicos de lesão secundária, osteoartrose, podem tornar-se aparentes em qualquer idade (KIRBERGER; FOURIE, 1998; REMY et al., 2004 apud SCHULZ; KROTSCHECK, 2006; GUTHRIE, 1989).

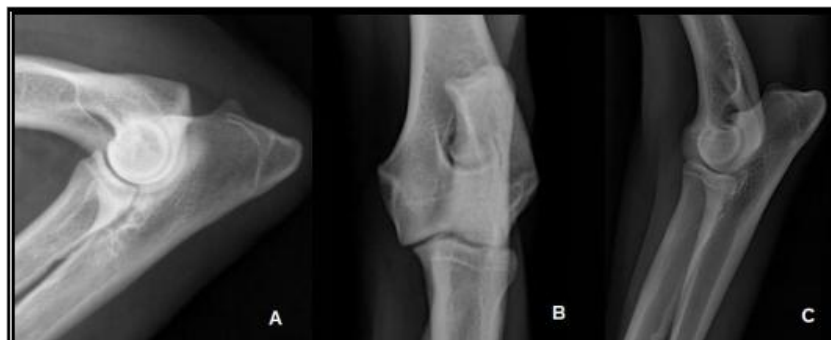2.3 Diagnóstico

O diagnóstico precoce é de extrema importância para a prevenção da doença articular degenerativa (RIBEIRO, 2011; JUNIOR et al., 2009), contudo a displasia de cotovelo normalmente é diagnosticada quando já existe uma claudicação persistente e até mesmo doença articular degenerativa (RIBEIRO, 2011), a falta de informação sobre o distúrbio e a sutileza dos sinais clínicos nas fases iniciais contribuem para o diagnóstico tardio da doença (JUNIOR et al., 2009). Para fazer um diagnóstico precoce pode ser realizado um exame ortopédico de rotina em animais de raças suscetíveis com idade entre 15 e 20 semanas de idade e exame radiográfico de ambos os cotovelos (RIBEIRO, 2011), visto que a doença bilateral é freqüente (SLATTER, 1998). Caso nessa idade não seja identificadas alterações radiográficas deve-se refazer a avaliação aos 6-7 meses de idade (RIBEIRO, 2011). Através do diagnóstico precoce é possível corrigir a incongruência articular e prevenir a progressão da doença e de osteoartrose (RIBEIRO, 2011 apud VEZZONI, 2006).

2.3.1 Radiografia

O diagnóstico em cães jovens é realizado basicamente através de sinais clínicos e radiográficos (OFA, 2009; SLATTER, 1998). Cada tipo de afecção (IA, OCD, FPC e NUPA) possui uma projeção radiográfica mais adequada. As projeções mais utilizadas são a médiolateral em extensão com a possibilidade de leve supinação, craniocaudal com pronação a 15° e lateral flexionada do cotovelo (OFA, 2009; RIBEIRO, 2011) (Figura 1). O diagnóstico radiográfico em cães maduros é mais fácil, quando já existe um processo de osteoartrose (SLATTER, 1998).

Figura 1 – Projeções radiográficas para diagnóstico de displasia de cotovelo: médio- lateral flexionado (A), crânio caudal com pronação a 15° (B), e médio- lateral em extensão ligeiramente supinado (C).



Fonte: RIBEIRO, 2011.

2.3.1.1 Achados radiográficos

A) Fragmentação do processo coronóide

A detecção radiográfica de FPC é dificultada devido ao tamanho do processo coronóide e a sobreposição de estruturas ósseas (FOSSUM et al., 2005; DENNY; BUTTERWORTH, 2006; THRL, 2010) como a da cabeça do rádio no plano mediolateral e da ulna no plano craniocaudal (RIBEIRO, 2011), em vista disso o diagnóstico radiográfico é baseado nas alterações de artropatia degenerativa (OFA, 2009; THRL, 2010) e da ausência radiográfica de outras afecções que compõe a displasia de cotovelo (GEMMILL; CLEMENTS, 2007). Cães com seis meses de idade e com sinais clínicos de FPC muitas vezes não apresentam sinais radiográficos compatíveis com esse distúrbio (FOSSUM et al., 2005), contudo com doze meses de idade os sinais radiográficos costumam ter correlação com os sinais clínicos de artrose cotovelar (FOSSUM et al., 2005).

Segundo FOSSUM as projeções radiográficas que devem ser realizadas são lateral cotovelar padrão (articulação cotovelar flexionada a 90°), lateral flexionada (articulação cotovelar flexionada a 45°) para expor o processo ancônio, craniocaudal padrão e uma craniocaudal oblíqua e levemente girado para a face medial a 15° para expor o processo coronóide, o feixe radiográfico deve ser centralizado na região do cotovelo para avaliar qualquer incongruência articular (FOSSUM et al., 2005). Entretanto, segundo Flückiger a projeção que permite melhor avaliação da borda cranial do processo coronóide é a caudomedial-cranio lateral oblíqua a 15° supinado e estendido

(FLÜCKIGER, 2002) e é a projeção mais sensível para diagnosticar a FPC (GEMMILL; CLEMENTS, 2007). Todas as projeções devem ser realizadas em ambos os cotovelos (DENNY; BUTTERWORTH, 2006), como já foi citado a doença bilateral é muito comum (OFA, 2009).

A visualização do fragmento na articulação é difícil (DENNY; BUTTERWORTH, 2006), há relatos de que apenas 9,8% dos fragmentos são vistos (KIRBERGER; FOURIE, 1998). Os achados radiográficos que sugerem FPC na projeção mediolateral são a má definição ou turvamento da borda cranial do processo medial (THRLL, 2010), mas rara visualização do fragmento (FLÜCKIGER, 2002), esclerose do osso subcondral próximo ao processo coronóide lateral (DENNY; BUTTERWORTH, 2006; THRLL, 2010) com perda do padrão trabecular (FLÜCKIGER, 2002) e incisura troclear (RIBEIRO, 2011), incongruência articular entre rádio e ulna com desnivelamento superior a 2 mm (RIBEIRO, 2011), como principal sinal de osteoartrose podemos encontrar osteófitos na margem proximal do processo ancôneo (THRLL, 2010), também é possível a visualização de neoformação óssea na superfície caudal do epicôndilo lateral do úmero (RIBEIRO, 2011) epicôndilo medial do úmero (RIBEIRO, 2011) e bordo cranial do rádio e/ou úmero (RIBEIRO, 2011; FLÜCKIGER, 2002), também pode ser observado irregularidade do espaço entre o úmero e o rádio (RIBEIRO, 2011; FLÜCKIGER, 2002).

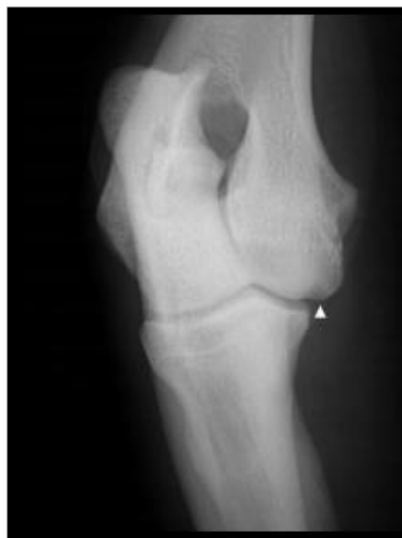Na projeção crânio-caudal é possível a visualização de osteófitos no bordo medial do úmero e da ulna (RIBEIRO, 2011), desnivelamento entre a placa do osso subcondral do rádio e da ulna (FLÜCKIGER, 2002), defeito no osso subcondral do côndilo medial do úmero com ou sem esclerose (RIBEIRO, 2011), produção degenerativa generalizada de osteófito periarticular (DENNY; BUTTERWORTH, 2006) e espaçamento articular úmero-radial medial maior que o lateral (RIBEIRO, 2011).

B) Osteocondrite dissecante

A avaliação radiográfica sempre é realizada em ambos os cotovelos independente dos sinais clínicos unilaterais (RIBEIRO, 2011; DENNY; BUTTERWORTH, 2006). Segundo Fossum (2005) as projeções radiográficas que devem ser utilizadas são lateral cotovelar padrão, uma lateral flexionada e uma craniocaudal, mas Fossum (2005) também relata que pode ser necessário projeções

oblíquas para melhor visualização do epicôndilo umeral medial. É relatado que a projeção craniocaudal facilita a visualização das alterações causadas por OCD (RIBEIRO, 2011) (Figura 2). As imagens típicas para um diagnóstico definitivo são visualizadas na projeção craniocaudal (DENNY; BUTTERWORTH, 2006) através de uma área radiolúcida triangular e achatada na crista troclear distal do côndilo umeral medial (RIBEIRO, 2011) e sinais de erosão (kissing lesions) ou de área lisa no osso subcondral (OFA, 2009), e pode ser visto entre cinco e seis meses de idade (KIRBERGER; FOURIE, 1998), é comum também observar sinais de doença articular degenerativa secundária semelhante às encontradas na FPC (FOSSUM et al., 2005), todavia quando há associação das duas patologias os resultados das lesões de osteoartrose são mais graves (KIRBERGER; FOURIE, 1998). Utilizando essa projeção é possível também visualizar esclerose associada ao osso subcondral circundando a radiotransparência (DENNY; BUTTERWORTH, 2006), aparentando existir um espaço articular (THRLL, 2010). A visualização de fragmentos soltos na articulação é raro (OFA, 2009), embora seja possível principalmente quando ocorre a migração do flap cartilaginoso (THRLL, 2010), todavia quando o flap se ossifica sua visualização também é possível (DENNY; BUTTERWORTH, 2006). Osteófitos na superfície proximal do processo ancôneo, cabeça do rádio, epicôndilo medial do úmero e processo coronóide são indicativos de osteoartrose (RIBEIRO, 2011). Quando ocorre associação com doença do coronóide medial também serão observadas alterações referentes á essa afecção (SAMOY et al., 2011), apesar da semelhança dos sinais radiográficos de ambas (JANUTTA, 2005). Quando os achados radiográficos são inconclusivos é indicada a realização da artroscopia (DENNY; BUTTERWORTH, 2006).

Figura 2- Projeção radiográfica crâniocaudal com pronação de 15° do cotovelo: evidência de OCD.

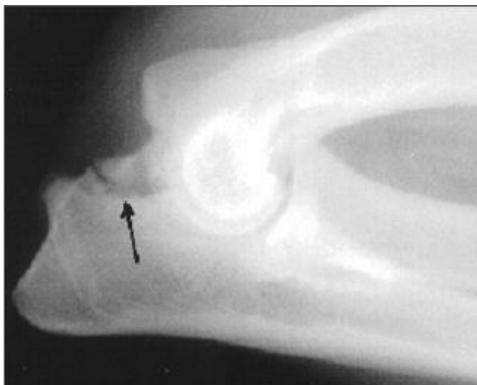

Fonte: RIBEIRO, 2011.

C) Não união do processo ancôneo

O diagnóstico de eleição para NUPA é radiográfico (RIBEIRO, 2011). As projeções radiográficas indicadas são lateral cotovelar padrão, crânio-caudal (FOSSUM et al., 2005) e lateral em extrema flexão (KEALY; MCALLISTER, 2005) (Figura 3), é através dessa última projeção que o diagnóstico definitivo será realizado (THRLL, 2010), visto que por meio dela diminui a possibilidade de sobreposição do epicôndilo medial do úmero e do processo ancôneo (OFA, 2009). A visualização da não união do processo ancôneo associado com idade superior a seis meses do paciente é considerado como diagnóstico definitivo (FERRIGNO et al., 2007). A avaliação radiográfica de ambos os cotovelos deve ser feita em vista da característica bilateral da doença (SAMOY et al., 2011). Os achados radiográficos típicos de NUPA são a visualização de uma linha radiotransparente irregular entre o processo ancôneo e o a ulna (RIBEIRO, 2011), essa linha freqüentemente se mostra esclerótica (KEALY; MCALLISTER, 2005), principalmente quando a doença progride (OFA, 2009), pode ser visto presença de osteófitos periarticulares, alterações no osso subcondral (FERRIGNO et al., 2007), remodelação óssea (RIBEIRO, 2011). As alterações de doença articular degenerativa aparecem com 7 a 8 meses de idade (OFA, 2009).

Figura 3- Achado radiográfico de NUPA. Projeção lateral em extrema flexão.



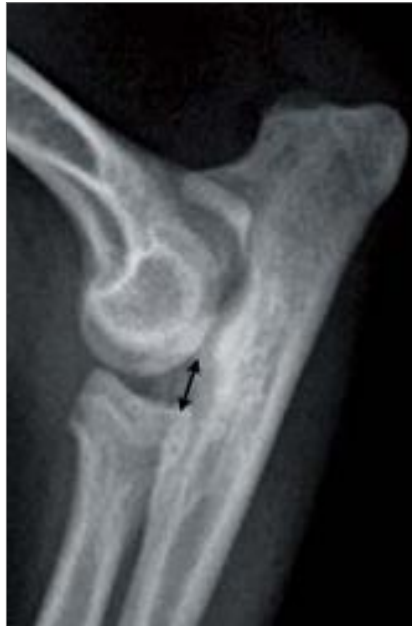Fonte: OFA, 2011.

D) Incongruência articular

O diagnóstico de IA é realizado através da medição do desnível entre rádio e ulna. (RIBEIRO, 2011). A radiografia é o método mais utilizado (RIBEIRO, 2011), porém a artroscopia possui maior valor diagnóstico, pois pode-se identificar mais precisamente essa patologia e ainda avaliar a superfície articular (GEMMILL; CLEMENTS, 2007).

Três projeções são recomendadas para avaliação das alterações referentes a IA a médio-lateral em flexão e extensão e uma projeção oblíqua crâniomedial-craniolateral (COSTA et al., 2008). Os achados radiográficos de IA são melhores visualizados na projeção médio-lateral (PROKS et al., 2011) (Figura 4). As características do cotovelo normal nessa projeção são o espaço simétrico, que cria um arco semicircular contínuo perfeito, entre o úmero, o rádio e a ulna (COSTA et al., 2008). Quando a ulna é curta é possível a visualização do estreitamento entre o processo ancônio e o côndilo umeral e um alargamento entre a incisura troclear da ulna, o côndilo umeral e a cabeça do rádio (RIBEIRO, 2011), outras características são a forma elíptica da incisura troclear da ulna quando subdesenvolvida e o deslocamento cranial da cabeça do úmero (PEIRONE; CAPELLARI, 2011). Autores citam que a radiografia utilizada para detectar IA grave mostra elevada sensibilidade, mas quando a doença se apresenta mais sutil a sensibilidade diminui em consequência da complexidade da anatomia da articulação cotovelar (PEIRONE; CAPELLARI, 2011).

Figura 4- Achado radiográfico de incongruência articular. A seta indica o espaçamento entre o rádio e a ulna.



Fonte: PEIRONE e CAPELLARI, 2011.

2.3.2 Artroscopia

Outra ferramenta diagnóstica é a artroscopia, que tem como vantagem a melhor visualização com aumento de precisão e menor taxa de morbidade (RIBEIRO, 2011 apud BEALE et al., 2003). A artroscopia é considerada um meio para o diagnóstico definitivo do tipo e gravidade da displasia de cotovelo (PEIRONE; CAPELLARI, 2011), uma vez que é possível detectar alterações cartilaginosas, condromalácia, erosão cartilaginosa, as quais não são vistas durante a artrotomia (RIBEIRO, 2011). Através da artroscopia também é viável realizar o diagnóstico precoce, porque ela revela lesões articulares discretas ou iniciais indetectáveis por radiografia (RIBEIRO, 2011). Além dessas vantagens relacionadas à precisão e visualização, a artroscopia por ser uma técnica minimamente invasiva permite uma recuperação pós- cirúrgica mais rápida aumentando o uso do membro (RIBEIRO, 2011 apud BEALE et al., 2003) e os risco de complicações são mínimos (RIBEIRO, 2011 apud RYSSSEN et al., 2003).

2.3.2.1 Achados artroscópicos

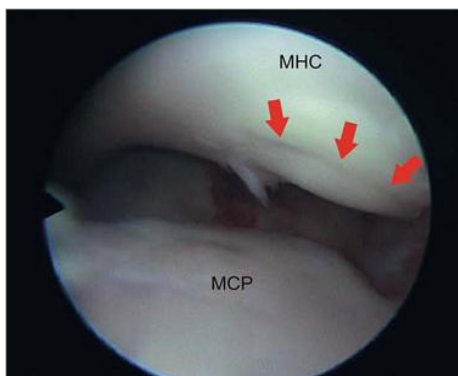
A) Fragmentação do processo coronóide

A artroscopia articular pode ser usada para diagnóstico tão bem quanto para tratamento e prognóstico (FOSSUM et al., 2005). A artroscopia como um método de diagnóstico, embora seja um método mais invasivo (GEMMILL; CLEMENTS, 2007), permite a exploração excelente da superfície articular (SAMOY et al., 2012) possibilitando a identificação de incongruência articular, fragmentos livres erosões, fissuras e osteófitos do processo coronóide (KIRBERGER; FOURIE, 1998). É possível identificar também “Kissing Lesion” ou OCD concomitante no côndilo medial do úmero (SAMOY et al., 2011). Animais muito jovens que apresentam sinais clínicos, entretanto não há indícios radiográficos de lesão devem ser submetidos a artroscopia (KIRBERGER; FOURIE, 1998).

B) Osteocondrite dissecante

A artroscopia permite simultaneamente o diagnóstico através da detecção do flap cartilaginoso e o tratamento através da remoção dele (SAMOY et al., 2011) (Figura 5). Essa técnica é a mais adequada para a realização desses procedimentos (RIBEIRO, 2011). As alterações observadas se localizam na região medial e incluem aparência de cartilagem proliferativa podendo se apresentar mole ou pode estar presente o flap de cartilagem (RIBEIRO, 2011).

Figura 5- Artroscopia evidenciando OCD. As setas indicam um flap de cartilagem.



Fonte: SAMOY, 2011.

C) Não união do processo coronóide

Pode ser usada para avaliar a articulação afetada, visualizar o fragmento do processo ancôneo e observar a existência de lesões concomitantes como FPC e erosões no côndilo umeral (SAMOY et al., 2011).

D) Incongruência articular

A artroscopia é considerada por alguns autores como o método mais valioso para diagnóstico de IA (SAMOY et al., 2012), ela permite a visualização desnivelar entre rádio e ulna (SAMOY et al., 2011). As alterações visíveis através desse método são cabeça do rádio a um nível inferior na extremidade da incisura troclear e no compartimento lateral, um bordo cartilaginoso irregular entre a ulna e o rádio (RIBEIRO, 2011).

2.3.3 Tomografia computadorizada

Quando o exame radiográfico é inconclusivo são utilizados outros tipos de diagnósticos por imagem como a tomografia computadorizada (TC), a qual comparada à radiografia e outros tipos de diagnósticos por imagens foi relatada a alcançar a mais alta precisão (86,7%) e sensibilidade (88,3%) (HAZEWINKEL, 2008). Uma das vantagens da TC é a visibilidade do osso subcondral articular, detectando alterações como esclerose, fissuras, necrose e fragmentações. A TC é uma das técnicas mais utilizadas para avaliar a incongruência articular, contudo não é possível visualizar a cartilagem articular (PEIRONE; CAPELLARI, 2011).

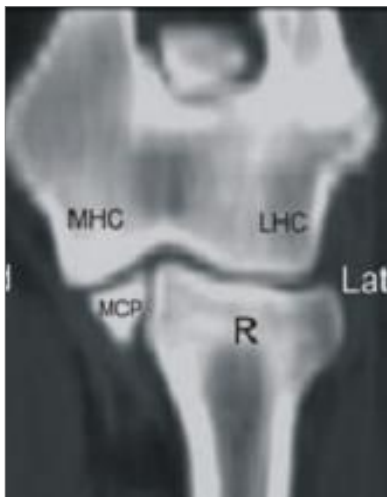
2.3.3.1 Achados tomográficos

A) Fragmentação do processo coronóide

Atualmente a tomografia computadorizada está sendo mais utilizada para diagnosticar FPC (THRELL, 2010), visto que é um método superior (SAMOY et al., 2011) e mais preciso que radiografias para essa finalidade (FOSSUM et al., 2005) (Figura 6). A TC permite visualização de qualidade do processo coronóide sem

projeções de estruturas adjacentes (GEMMILL; CLEMENTS, 2007). A TC também tem sido utilizada para determinar a direção das forças dos ossos dentro da articulação durante o desenvolvimento (GEMMILL; CLEMENTS, 2007).

Figura 6 – Visualização de FPC na TC.



Fonte: SAMOY, 2012.

B) Osteocondrite dissecante

A lesão observada na TC referente à OCD é caracterizada por uma área esclerótica que circunda a região de baixa opacidade no côndilo medial do úmero (SAMOY et al., 2011).

C) Não união do processo ancôneo

A TC pode ser usada para avaliar o possível deslocamento do fragmento, observar lesões concomitantes e avaliar a gravidade da incongruência articular (SAMOY et al., 2011).

D) Incongruência articular

A TC produz boas imagens de estruturas ósseas possibilitando a avaliação adequada da articulação sem a sobreposição de estruturas adjacentes como ocorre na

radiografia (COSTA et al., 2008). As imagens no plano sagital são as melhores para avaliar a congruência cotovelar (GEMMILL; CLEMENTS, 2007).

2.4 Tratamento

A displasia de cotovelo é um distúrbio extremamente debilitante se não receber tratamento precoce adequado, porém não existe protocolo médico ou procedimento cirúrgico satisfatório que possa cessar sua progressão ou curá-la (OFA, 2009), todavia todas as manifestações da displasia de cotovelo irão resultar em osteoartrose independente da sua causa e tratamento (OFA, 2009; RIBEIRO, 2011). O tipo de tratamento depende de cada caso, e fatores como presença e gravidade de osteoartrose, idade e peso do paciente e grau de claudicação devem ser considerados (OFA, 2009; RIBEIRO, 2011). O tratamento pode ser conservador ou cirúrgico e tem como objetivo alívio da dor, manutenção da função do membro e retardar a progressão da osteoartrose (PEIRONE; CAPELLARI, 2011). Assim como o diagnóstico cada tipo de afecção (IA, OCD, FPC e NUPA) possui um tratamento mais adequado.

Os cães jovens com claudicação compatível com NUPA, OCD e FPC normalmente são candidatos à cirurgia (OFA, 2009; SLATTER, 1998), assim como cães com leve a moderada incongruência articular e osteoartrose mínima (SLATTER, 1998). É indicada a cirurgia a um grupo de cães maduros, os quais já convivem com osteoartrose leve a moderada e com articulação instável (OFA, 2009; SLATTER, 1998). A cirurgia não é recomendada para os pacientes com osteoartrose grave e com estabilidade articular, porque não se pode correr o risco de alterar a estabilidade (OFA, 2009; SLATTER, 1998), para esses o tratamento com analgésicos e até mesmo artrodese deve ser considerado (SLATTER, 1998; PEIRONE; CAPELLARI, 2011).

O tratamento cirúrgico é recomendado para facilitar a cicatrização do osso subcondral removendo os fragmentos soltos (OFA, 2009; SLATTER, 1998) o ideal é a utilização de artroscopia para fazer essa remoção, visto que através dela é possível realizar um exame completo da superfície articular (PEIRONE; CAPELLARI, 2011). As osteotomias corretivas são utilizadas para restabelecer a congruência articular (PEIRONE; CAPELLARI, 2011). É muito importante que o cirurgião explique aos proprietários da característica progressiva da doença e que através da cirurgia é esperada a melhora da condição do animal e não sua normalidade (OFA, 2009; SLATTER, 1998).

O tratamento conservador, mesmo após cirurgia, deve ser abordado de forma multifatorial (PEIRONE; CAPELLARI, 2011), o qual deve fazer parte rotina de exercício físico moderado, perda de peso, medicamentos como AINE's, os quais devem ser utilizados com monitorização cuidadosa em vista do risco grave de úlceras no trato gastrointestinal, além de suplementos como nutracêuticos, como a glucosamina, condroitina, ácido hialurônico ou polisulfato sódico de pentosano (RIBEIRO, 2011; PEIRONE; CAPELLARI, 2011). Também são indicadas sessões regulares de fisioterapia com exercícios de baixo impacto articular, como exercício em esteira aquática (RIBEIRO, 2011). A fisioterapia tem como função nessa patologia aumentar o fluxo sanguíneo na área afetada, relaxar os músculos, aumentar a mobilidade e a massa muscular, através do aumento de força ocorre aumento de estabilidade articular, assim diminuindo a dor, e melhorando o fluido sinovial da articulação (RIBEIRO, 2011 apud BEALE et al., 2003; MARCELLIN-LITTLE, 2004; GLYDE, 2006). Além da fisioterapia, outras modalidades podem ser realizadas no tratamento conservador de displasia de cotovelo como a massagem terapêutica e a acupuntura, as quais são usadas em humanos e proporcionam alívio da dor resultante de osteoartrose a curto prazo (RIBEIRO, 2011 apud MARCELLIN-LITTLE, 2004).

Quando a resposta a esses tratamentos forem insatisfeitas é adequado considerar tratamento intra-articular, segundo Peirone e Cappelari (PEIRONE; CAPELLARI, 2011) o tratamento baseia-se na lavagem com solução salina e logo após infusão intra-articular de ácido hialurônico (RIBEIRO, 2011; PEIRONE; CAPELLARI, 2011), esse procedimento deve ser repetido 3 vezes com intervalo de 3-4 semanas entre cada procedimento (PEIRONE; CAPELLARI, 2011). Existe ainda a possibilidade de infusão intra-articular de acetato de metilprednisolona (PEIRONE; CAPELLARI, 2011).

2.5 Prognóstico

O prognóstico depende do tipo distúrbio causador da displasia de cotovelo e do grau de osteoartrose e será discutido a seguir.

3 FRAGMENTAÇÃO DO PROCESSO CORONÓIDE

3.1 Etiopatogenia

A fragmentação do processo coronóide é o tipo de displasia de cotovelo mais visto (THRILL, 2010), totalizando 53% dos casos (DENNY; BUTTERWORTH, 2006), possui maior incidência em cães jovens de médio a grande porte e machos, o fato de afetar em maior número os cães de médio a grande porte é possível devido ao processo de ossificação se finalizado mais tarde comparado aos animais de pequeno porte (SAMOY, et al., 2011).

Sua etiologia exata é pouco compreendida (GEMMILL; CLEMENTS, 2007). É uma afecção poligênica de base genética (SAMOY, et al., 2011; GEMMILL; CLEMENTS, 2007), foi sugerida de acordo com a predisposição racial observada, apesar da escassez dos dados epidemiológicos (GEMMILL; CLEMENTS, 2007). Além da genética, fatores como trauma, doença metabólica, exercícios e nutrição foram incluídos como parte da etiologia da FPC (SAMOY, et al., 2011 apud BREIT et al, 2004;. GEMMILL et al, 2005;. DANIELSON et al. 2006; GEMMILL; CLEMENTS, 2007).

O processo coronóide até 12- 22 semanas consiste em cartilagem (GEMMILL; CLEMENTS, 2007 apud HARE, 1961), a qual lentamente sofrerá ossificação (SAMOY, et al., 2011 apud OLSSON, 1983) . Ele não possui centro de ossificação (KIRBERGER; FOURIE, 1998), o processo é realizado da base para a ponta (SAMOY, et al., 2011; KIRBERGER; FOURIE, 1998). Nesse período ocorre maior suscetibilidade a OCD (GEMMILL; CLEMENTS, 2007). São consideradas algumas causas para FPC, uma delas é a osteocondrose, como já citada, é a alteração da ossificação endocondroal, a qual através de baixo suprimento para os condrócitos ocorre condromalácia (SAMOY, et al., 2011; KIRBERGER; FOURIE, 1998; RIBEIRO, 2011) deixando vulnerável o processo coronóide a degeneração, necrose, formação de fissuras (RIBEIRO, 2011), fragmentação (SAMOY, et al., 2011) e erosão (GEMMILL; CLEMENTS, 2007). Quando ocorre fragmentação parcial fazendo ligação fibrosa com o ligamento anular frequentemente ocorre mineralização como resultado do deficiente suprimento sanguíneo (KIRBERGER; FOURIE, 1998). Pode ocorrer associação de osteocondrose e incongruência articular (RIBEIRO, 2011). Segundo Kirberger e Fourie (1998) outra causa possível para FPC são tensões mecânicas. A hipótese mais atual é a incongruência

de rádio-ulna, quando ocorre o supercrescimento da ulna ou quando o rádio é mais curto (SAMOY, et al., 2011; KIRBERGER; FOURIE, 1998; FOSSUM et al., 2005), exercendo assim, aumento de forças sobre o côndilo umeral medial e o processo coronóide medial (KIRBERGER; FOURIE, 1998), causando o enfraquecimento dessas estruturas propiciado fragmentação e fissuras (KIRBERGER; FOURIE, 1998). Devido a FPC a articulação torna-se instável, o que acaba gerando doença articular degenerativa (TEIXEIRA et al., 2006). Frequentemente a FPC é vista associada com OCD ou lesões de erosão e raramente vista com NUPA (KIRBERGER; FOURIE, 1998).

3.2 Sinais clínicos

Os sinais clínicos são vistos pela primeira vez com 5 a 7 meses de idade (FOSSUM et al., 2005) e as principais queixas são marcha rígida ou esquipada, se bilateral (FOSSUM et al., 2005), claudicação sutil a grave (SAMOY, et al., 2011) que exacerba após exercício (RACHED et al., 2005). No exame clínico uma característica típica é a leve abdução do membro dianteiro afetado (SAMOY, et al., 2011). Na palpação deve-se avaliar principalmente o movimento de extensão do cotovelo, visto que é comum a amplitude articular estar diminuída (FOSSUM et al., 2005), indicando alto grau de artropatia degenerativa (JANUTTA, 2005), nessa condição pode haver crepitação ao realizar movimentos de extensão e flexão (FOSSUM et al., 2005). Na palpação a manipulação do cotovelo é dolorida principalmente ao manipular a região do processo coronóide (SAMOY, et al., 2011), podemos palpar também derrame e inchaço de tecidos moles periarticulares (FOSSUM et al., 2005). Alguns métodos para avaliar o desconforto causado por FPC e OCD, visto que o exame físico é incapaz de distinguir esses dois distúrbios, são realizar a máxima flexão do cotovelo e supinação do antebraço e a pressão digital profunda na região de inserção do músculo bíceps braquial ao longo do processo coronóide medial (RIBEIRO, 2011). Ao avaliar o cotovelo deve-se cuidar para não flexionar o ombro e confundir as reações do exame clínico (FOSSUM et al., 2005).

3.3 Tratamento

O tratamento para FPC pode ser de forma conservadora ou cirúrgica (RACHED et al., 2005), o que define essa decisão é a avaliação clínica do paciente (TEIXEIRA et al., 2006). O objetivo do tratamento é proporcionar alívio dos sinais clínicos e não curá-los por causa da característica progressiva do distúrbio (HAZEWINKEL, 2008). O fator grau de claudicação influencia na decisão do tratamento (DENNY; BUTTERWORTH, 2006), é proposto tratamento conservador para animais com sinais clínicos leves e evidências radiográficas de doença degenerativa avançada (FOSSUM et al., 2005), ou sinais moderados a intermitentes sem alterações radiográficas (DENNY; BUTTERWORTH, 2006). O tratamento conservativo nos estágios iniciais proporciona tempo para ocorrer reabsorção ou remodelação dos fragmentos soltos ou a autocorreção da incongruência articular, que só é possível até o fechamento das placas de crescimento (DENNY; BUTTERWORTH, 2006), enfim ele é a melhor opção quando o tratamento cirúrgico não pode ser realizado (RIBEIRO, 2011). O tratamento conservativo consiste em administração de drogas AINE's quando necessário (RACHED et al., 2005), na fase inflamatória confinamento (FOSSUM et al., 2005), ao passar essa fase pode-se inserir uma rotina de exercícios controlados para manter a força muscular (FOSSUM et al., 2005), controle de peso para não sobrecarregar a articulação (RACHED et al., 2005), uso de medicações como glucosamina e condroitina (GEMMILL; CLEMENTS, 2007), fisioterapia (GEMMILL; CLEMENTS, 2007 apud CONZEMIUS 2004).

O tratamento cirúrgico tem como objetivo remover fragmentos ósseos livres por artrotomia ou artroscopia (GEMMILL; CLEMENTS, 2007), e melhorar a incongruência articular através da osteotomia da ulna ou do úmero para alterar a distribuição de forças nessa região da articulação (RIBEIRO, 2011), segundo Kirberger e Fourie (1998) tratar a incongruência pode ter melhor resultado que remover fragmentos. O tratamento cirúrgico geralmente é indicado para cães com menos de 12 meses que apresentem sinais clínicos ou radiográficos de FPC, através de artroscopia ou artrotomia para remoção dos fragmentos soltos, contudo antes do desenvolvimento da doença degenerativa (KIRBERGER; FOURIE, 1998). Animais com aproximadamente 24 meses que apresentem sinais clínicos e radiográficos significativos, mas com mínima ou ausente doença degenerativa, também podem ser candidatos a cirurgia (RIBEIRO, 2011). A cirurgia nessas condições em idade precoce propicia melhores resultados comparada ao tratamento conservador nessas mesmas condições (SAMOY et al., 2011).

Animais com osteoartrose avançada não são candidatos à cirurgia (RIBEIRO, 2011), porém quando há osteoartrose com claudicação persistente não responsiva a tratamento médico a cirurgia pode ser indicada (FOSSUM et al., 2005). As técnicas cirúrgicas mais utilizadas são exposição do processo coronóide medial por divisão muscular (músculos flexore carporradial e digital superficial), osteotomia do processo epicôndilar medial, osteotomia ulnar (FOSSUM et al., 2005), mas atualmente a separação dos músculos pronador redondo e flexor radial do carpo é o método de escolha (KIRBERGER; FOURIE, 1998). Ao indicar a cirurgia é muito importante que esclareça para o proprietário o caráter progressivo da doença (KIRBERGER; FOURIE, 1998), visto que, como já mencionado, não há forma de deter a progressão da doença degenerativa (FOSSUM et al., 2005).

3.4 Prognóstico

O prognóstico para retornar a função normal é reservado, visto que na maioria dos cães claudicação é intermitente (FISSUM et al., 2005), todavia animais que realizaram remoção cirúrgica dos fragmentos soltos aumentaram seu grau de atividade e diminuíram a incidência de claudicação (DENNY; BUTTERWORTH, 2006). Segundo Slatter animais com NUPA E FPC, independente do tratamento, aos 4-5 anos poderão ter claudicação incapacitante não responsiva a métodos de controle da doença como medicações, controle de peso e exercícios limitados.

4 OSTEOCONDRITE DISSECANTE

4.1 Etiopatogenia

A osteocondrite dissecante é observada em 25% dos casos de claudicação condizentes com displasia de cotovelo e é mais freqüente na raça do Labrador Retriever (DENNY; BUTTERWORTH, 2006). Ela é oriunda do distúrbio da ossificação endocondral, a osteocondrose, e é chamada de osteocondrite dissecante quando ocorre o destacamento de um flap de cartilagem localizada no côndilo umeral medial (SAMOY et al., 2011). Essa afecção é observada freqüentemente associada com a doença do processo coronóide, OCD sem essa associação é muito raro (KIRBERGER; FOURIE, 1998), e se apresenta através de erosões de cartilagens de graus diferentes (chamadas de kissing lesions) no côndilo umeral medial (RIBEIRO, 2011). Alguns fatores influenciam seu desenvolvimento, são eles genética, idade, sexo, raça, peso ao nascer, velocidade de crescimento (SAMOY et al., 2011) e exercício intenso (RIBEIRO, 2011). A superalimentação ou o aumento da ingestão calórica, a suplementação de cálcio e fósforo em excesso, principalmente na fase de maior crescimento, estão associados com o aumento de OCD (RIBEIRO, 2011). O fornecimento sanguíneo do local afetado, a maturidade articular, hormônios e traumas também estão envolvidos com o seu desenvolvimento (RIBEIRO, 2011).

A falha na ossificação endocondral causa espessamento de cartilagem dificultando a nutrição dos condrócitos, o que resulta em necrose (DENNY; BUTTERWORTH, 2006). A perda de condrócitos e a condromalácia progressiva origina uma fenda (THRILL, 2010), que com a atividade normal ocorre traumas gerando fissuras que ao se comunicar com a articulação formam flaps (FOSSUM et al., 2005). O flap pode ser reabsorvido ou desprendido tornando-se um corpo livre (DENNY; BUTTERWORTH, 2006). O flap pode ser reincorporado ao osso subcondral através de deposição de fibrina e células mesenquimatosas indiferenciadas (RIBEIRO, 2011). Quando o flap é desprendido ocorre reparação do osso subcondral através de tecido de granulação fibroso, o qual pode formar uma fibrocartilagem (DENNY; BUTTERWORTH, 2006), porém a fibrocartilagem tem propriedades mecânicas inferiores à cartilagem hialina prejudicando a durabilidade a médio-longo prazo (RIBEIRO, 2011). O flap consiste apenas de cartilagem (FOSSUM, et al., 2005), a menos que ocorra migração e se estabeleça novo fornecimento sanguíneo a ele, assim ele pode ossificar-se (RIBEIRO,

2011), porém sua mineralização é muito rara (KIRBERGER; FOURIE, 1998). A osteoartrite secundária, assim como no caso da FPC, também é inevitável quando se trata de OCD (DENNY; BUTTERWORTH, 2006).

4.2 Sinais clínicos

A idade comum de iniciar-se os sinais clínicos é entre 5 e 7 meses (FOSSUM et al., 2005), mas é freqüente que o diagnóstico seja realizado apenas com idade entre 6 e 8 meses (RIBEIRO, 2011). Os sinais clínicos de OCD são muito semelhantes aos de FPC (SAMOY et al., 2011), são observadas alterações como marcha rígida após repouso prolongado, claudicação exacerbada após exercício (FOSSUM et al., 2005), derrame articular, diminuição da amplitude e crepitação ao realizar movimentos de extensão e flexão pode indicar desenvolvimento de doença degenerativa articular (RIBEIRO, 2011). A dor é relatada apenas quando de fato há fissura e o flap inicia o desprendimento (RIBEIRO, 2011). Na palpação pode-se estender o cotovelo e simultaneamente com o antebraço supinado para exacerbar a dor e avaliar sua presença e intensidade (FOSSUM et al., 2005). Assim como a FPC, a OCD também possui elevada incidência na apresentação bilateral, mas pode apresentar sinais clínicos unilaterais (THRILL, 2010). A incidência da doença bilateral é estimada em 50 a 90% dos casos de OCD (RIBEIRO, 2011).

4.3 Tratamento

O tratamento conservador é semelhante ao que foi descrito para a patologia do FPC (KIRBERGER; FOURIE, 1998), e só é realizado quando apenas pequenas lesões são visíveis, em outros casos a remoção cirúrgica por artroscopia é o mais indicado (SAMOY et al., 2011). O tratamento médico consiste em favorecer o destacamento do flap para estimular o preenchimento do defeito de fibrocartilagem, esse processo é propiciado com restrição de exercícios por 3-6 semanas (DENNY; BUTTERWORTH, 2006).

A articulação do cotovelo é muito justa, em vista disso a remoção cirúrgica precoce dos flaps pode trazer bons resultados a longo prazo, embora haja controvérsia na forma de tratar essa patologia (DENNY; BUTTERWORTH, 2006). Quando houver associação da OCD com a FPC o tratamento deve ser decidido de acordo com a

gravidade das alterações presentes tanto no processo coronóide medial quanto no epicôndilo medial do úmero (RIBEIRO, 2011). As técnicas para a exploração cirúrgica e remoção do flap são as mesmas para FPC (RIBEIRO, 2011), porém os resultados da cirurgia para OCD são melhores que para FPC (KIRBERGER; FOURIE, 1998). Quando houver OCD na ausência de DCM ou kissing lesion no côndilo medial do úmero e as lesões apresentarem-se pequenas e pouco profundas pode-se utilizar artroscopia para remover flaps, fragmentos soltos ou restos de cartilagem com o objetivo de estimular o crescimento de fibrocartilagem (RIBEIRO, 2011). Quando as lesões são maiores e mais profundas é pouco provável que se consiga através apenas da artroscopia uma reconstrução articular duradoura (RIBEIRO, 2011). Outra alternativa de tratamento é a através da técnica da tenotomia do músculo pronador redondo e a incisão do ligamento colateral medial ou pode-se utilizar outra técnica para preservar ligamentos e tendões que consiste apenas em separar os músculos, a desvantagem é a exposição limitada (FOSSUM et al., 2005).

4.4 Prognóstico

As informações sobre os resultados a longo prazo são escassas (DENNY; BUTTERWORTH, 2006), mas o prognóstico é dito favorável quando se faz o tratamento cirúrgico precoce (SAMOY et al., 2011). Cães que recebem tratamento médico progridem para doença degenerativa articular e possivelmente apresentarão claudicação intermitente (FOSSUM et al., 2005).

5 NÃO UNIÃO DO PROCESSO ANCÔNEO

5.1 Etiopatogenia

A não-união do processo ancôneo é uma afecção que acomete cães jovens de raças de grande a médio porte, principalmente Pastor Alemão (THRILL, 2010; KEALY; MCALLISTER, 2005). Isso ocorre porque nesse grupo de animais o processo ancôneo possui um centro de ossificação separado que surge com 11 a 14 semanas de idade (PETTITT et al., 2009). A fusão do processo ancôneo à metáfise proximal da ulna não ocorre até 4 a 6 meses de idade (KEALY; MCALLISTER, 2005), se não houver fusão até esse período, ela não ocorrerá espontaneamente (FERRIGNO et al., 2007; SAMOY et al., 2011), todavia um diagnóstico de NUPA antes desse período não é possível ser feito (FOSSUM et al., 2005). A NUPA também é mais incidente em machos devido ao seu crescimento mais acelerado (OFA, 2009). A doença bilateral ocorre em aproximadamente 40% dos casos (DENNY; BUTTERWORTH, 2006). Alguns fatores são apontados como possíveis causas para o desenvolvimento da doença, os quais são hereditariedade (FOSSUM et al., 2005), fatores hormonais, deficiência metabólica (SLATTER, 1998), deficiência nutricional e traumas (FERRIGNO et al., 2007). O processo ancôneo não unido pode ficar solto na articulação causando irritação e resultando em instabilidade articular, o que acelera as alterações de doença articular degenerativa secundária (KEALY; MCALLISTER, 2005; FERRIGNO et al., 2007; SLATTER, 1998). Ele pode também permanecer fixado à ulna por meio de tecido fibroso (KIRBERGER; FOURIE, 1998), situação mais freqüente (FOSSUM et al., 2005).

Assim como a OCD e a FPC a NUPA também pode ser uma manifestação de osteocondrose (SLATTER, 1998), a qual favorece a degeneração da cartilagem da placa de crescimento do processo ancôneo (KEALY; MCALLISTER, 2005) e demonstra menor resistência a traumas impedindo a ossificação endocondral (KIRBERGER; FOURIE, 1998). Como o ancôneo é um estabilizador do cotovelo principalmente em pronação e supinação quando o animal sustenta o peso (PETTITT et al., 2009), a osteoartrose em conjunto com as forças de tensão propiciam a formação da NUPA (SLATTER, 1998). Outra teoria mais recente é a de incongruência articular como causa do desenvolvimento de NUPA (FOSSUM et al., 2005), através do subdesenvolvimento da incisura da tróclea da ulna (SLATTER, 1998), que pode causar estresse de

cisalhamento sobre o processo ancôneo devido à pressão da tróclea da ulna contra os côndilos do úmero (FOSSUM et al., 2005). O crescimento assíncrono do rádio e da ulna também foi associado à doença (SAMOY et al., 2011). Em situações em que o rádio se desenvolve em comprimento mais rapidamente que a ulna ocorrerá uma pressão adicional da cabeça do rádio na tróclea do úmero em direção ao assoalho da fossa do olecrano transferindo essa força para o processo ancôneo (KIRBERGER; FOURIE, 1998) afetando sua ossificação (FERRIGNO et al., 2007), além do mais se houver osteocondrose associada a região estará mais enfraquecida (KIRBERGER; FOURIE, 1998).

5.2 Sinais Clínicos

Os sinais clínicos de NUPA são semelhantes aos de OCD e FPC (FOSSUM et al., 2005). Os primeiros sinais clínicos comumente são visto entre 6 e 12 meses de idade (SLATTER, 1998), contudo alguns cães afetados por NUPA podem não demonstrar sinais clínicos quando jovens (SAMOY et al., 2011), mas quando idosos demonstrarão sinais de doença articular degenerativa inevitavelmente sugerindo um processo crônico (SLATTER, 1998). A queixa mais freqüente é a marcha rígida após repouso, claudicação exacerbada após exercícios (FOSSUM et al., 2005; SLATTER, 1998) ou claudicação intermitente a persistente (FERRIGNO et al., 2007). No exame físico é possível perceber abdução do cotovelo e rotação externa da extremidade distal do membro (FERRIGNO et al., 2007), amplitude articular reduzida principalmente durante o movimento de extensão e flexão e pode haver crepitação ao realizar esses movimentos (JANUTTA, 2005), também é possível que a manipulação da articulação seja dolorosa (SLATTER, 1998). À palpação pode ser perceptível derrame ou espessamento articular (FERRIGNO et al., 2007), devido ao aumento de fluido articular (JANUTTA, 2005), pode ser possível a palpação do processo ancôneo solto exercendo pressão aos dois lados do tendão do tríceps (SLATTER, 1998).

5.3 Tratamento

As opções de tratamento mais utilizadas são tratamento conservador, remoção do processo ancôneo e estabilização do processo ancôneo à ulna (SLATTER, 1998). O tratamento conservador no caso de NUPA não confere a melhor escolha (KIRBERGER;

FOURIE, 1998), visto que o resultado desse tipo de tratamento se mostrou inferior ao realizado através de cirurgia (RIBEIRO, 2011). A remoção cirúrgica do processo ancôneo é relatado como o mais comum (SLATTER, 1998), contudo possui um prognóstico reservado (DENNY; BUTTERWORTH, 2006) por gerar instabilidade articular facilitando entorces (DENNY; BUTTERWORTH, 2006) e acelerando o processo degenerativo da articulação (KIRBERGER; FOURIE, 1998). Os resultados clínicos desse método para cães criados como animais de estimação pode ser aceitável, mas inaceitável quando se trata de cães com função para trabalho (FERRIGNO et al., 2007). Atualmente o tratamento de eleição para tratar NUPA é a osteotomia ulnar em combinação com parafuso de compressão no processo ancôneo (RIBEIRO, 2011), nesse caso a artroscopia pode auxiliar na visualização do fragmento facilitando sua fixação e diminuindo os riscos de lesão iatrogênica (RIBEIRO, 2011).

5.4 Prognóstico

O prognóstico é considerado bom para cães criados como animais de companhia (FOSSUM et al., 2005), principalmente quando tratados precocemente com cirurgia e ocorre ligação fibrocartilaginosa do processo ancôneo com a ulna antes do desenvolvimento de ortoartrose (RIBEIRO, 2011). O tratamento com artroscopia comparado com artrotomia teve bons resultados ou até melhores referente a claudicação (RIBEIRO, 2011).

6 INCONGRUÊNCIA ARTICULAR

6.1 Etiopatogenia

A incongruência articular é definida por alguns autores como má-formação e desalinhamento da articulação do cotovelo (GEMMILL; CLEMENTS, 2007; RACHED et al., 2005; COSTA et al., 2008). Ela é uma das quatro alterações que compõe a displasia de cotovelo (RACHED et al., 2005), e possui um papel preponderante na doença (GRIFFON, 2006), visto que também é a causa das outras afecções que compõem a displasia de cotovelo (RIBEIRO, 2011) e exerce influência importante na progressão de doença articular degenerativa (GRIFFON, 2006) tornando os resultados do tratamento cirúrgico menos favorável (SAMOY et al., 2011).

O rádio e a ulna suportam as maiores tensões na articulação do cotovelo, a superfície articular proximal do rádio suporta de 51 a 52% das forças de sustentação e superfície articular proximal da ulna possui elevada contribuição na transferência de força para toda a articulação (RIBEIRO, 2011). O crescimento assíncrono do rádio e da ulna pode causar ulna curta ou rádio curto rádio (SAMOY ET AL., 2011), resultando em distúrbios como valgus ou varus independente de raça (COSTA et al., 2008). Em situações mais severas quando o rádio é mais longo irá exercer pressão excessiva sobre o côndilo umeral, sobrecarregando o processo ancôneo propiciando a NUPA (RIBEIRO, 2011). Quando o rádio é mais curto, que é o tipo de incongruência mais comum, a região que sofre maior pressão é a do compartimento medial, podendo resultar em alterações do osso subcondral, FPC e degeneração da cartilagem (RIBEIRO, 2011). Outra forma de incongruência articular é o subdesenvolvimento da incisura troclear da ulna, a qual devido a sua forma elíptica o côndilo do úmero se torna pequeno para a incisura subdesenvolvida (PROKS et al., 2011), em vista disso ocorre um contato maior entre o côndilo umeral e as estruturas do processo coronóide e processo ancôneo (RIBEIRO, 2011), dessa forma possibilita a formação de NUPA e FPC (SAMOY et al., 2011) principalmente quando a incongruência ocorrer antes dos 6 meses (KIRBERGER; FOURIE, 1998). Alguns autores propuseram que a incongruência articular é de origem fisiológica em cães de grande porte (PROKS et al., 2011) e que, ao contrário do que já foi discutido, a incongruência otimiza a distribuição das cargas, estimula constantemente o tecido cartilaginoso e a lubrificação articular exercendo efeitos benéficos á articulação (COSTA et al., 2008).

Alguns fatores influenciam o desenvolvimento da IA são eles trauma, doença hereditária, deficiência nutricional (RIBEIRO, 2011) ou distúrbios metabólicos (SAMOY et al., 2011). A IA afeta cães jovens de grande porte (SAMOY et al., 2011) e freqüentemente está associado com FPC (GEMMILL; CLEMENTS, 2007), associação de alta prevalência em cães de raça Bernese Mountain (SAMOY et al., 2012).

6.2 Sinais Clínicos

Os sinais clínicos geralmente se apresentam entre 5 e 7 meses de idade (RIBEIRO, 2011) e são semelhantes às outras afecções de displasia de cotovelo (SAMOY et al., 2011), como freqüentemente a IA está associada com elas a claudicação não pode ser relacionada unicamente com essa condição (HAZEWINKEL, 2008). Alguns sinais manifestados são dor ao movimento de flexão e extensão, atrofia muscular, claudicação intermitente (SAMOY et al., 2011), aumento da pressão intra-articular e crepitação (RIBEIRO, 2011). Há uma considerável correlação entre a IA e o grau de osteoartrose, em vista da instabilidade articular gerada (RIBEIRO, 2011).

6.3 Tratamento

O tratamento da IA é dependente da causa subjacente, visto que além de estar freqüentemente associado com NUPA, PCD e FPC, depende do grau de IA, da idade do animal e da presença de doença articular degenerativa (RIBEIRO, 2011; COSTA et al., 2008), então seu tratamento visa, não somente restabelecer a congruência articular, como remover fragmentos livres quando presentes (COSTA et al., 2008). Atualmente osteotomias corretivas são sugeridas para o tratamento de IA (PEIRONE; CAPELLARI, 2011). Uma das osteotomias mais utilizadas é a osteotomia proximal da ulna, que tem por objetivo encurtar e rotacionar ligeiramente a ulna para aliviar o excesso de carga sobre o processo coronóide medial (GEMMILL; CLEMENTS, 2007) e nivelar o rádio e a ulna (RIBEIRO, 2011), é indicada em IA grave e em cães no final de seu crescimento (RIBEIRO, 2011). Outra técnica utilizada é a osteotomia distal da ulna (RIBEIRO, 2011; PEIRONE; CAPELLARI, 2011), a qual é realizada em situações menos grave de IA e em cães em crescimento (RIBEIRO, 2011). A osteotomia do úmero é utilizada em menor escala quando há lesões graves da cartilagem do compartimento medial (RIBEIRO, 2011).

6.4 Prognóstico

O prognóstico para a IA é reservado (PEIRONE; CAPELLARI, 2011), visto que a presença de IA confere um prognóstico inferior após tratamento cirúrgico para as afecções da displasia de cotovelo e é refletido nos índices de 30 a 40% de pacientes com diferentes graus de dor após procedimento cirúrgico citados por Costa (2008).

7 CONCLUSÃO

A displasia de cotovelo é uma patologia que afeta animais em desenvolvimento, e que, apesar dos sinais clínicos sutis no seu início dificultando seu diagnóstico, se não tratada precocemente pode levar a debilidade física muito cedo do animal acometido, visto que independente de sua causa todas elas levam a uma doença articular degenerativa. Em vista da sua característica poligênica é essencial o exame ortopédico em animais com idade entre 4 e 7 meses de raças predispostas para identificar a possibilidade da afecção e controlar a reprodução desses animais. A seleção reprodutiva diminuiu sua incidência nos países que a colocaram em prática, o que mostra sua efetividade para o controle.

REFERÊNCIAS

- COSTA, T. A. et al. Incongruência do cotovelo: revisão. **Revista Acadêmica: Ciências Agrárias e Ambientais**, Curitiba, v. 6, n. 3, p. 413-423, jul./set. 2008.
- DENNY, H. R.; BUTTERWORTH, S. J. **Cirurgia ortopédica em cães e gatos**. 4. ed. São Paulo: ROCA, 2006.
- FERRIGNO, C. R. A. et al. Treatment of ununited anconeal process in 8 dogs by osteotomy and dynamic distraction of the proximal part of the ulna. **Pesquisa Veterinária Brasileira**, Rio de Janeiro, v. 27, n. 8, p. 352-356, ago. 2007.
- FLÜCKIGER, M. Radiographic diagnosis of elbow dysplasia (ED) in the dog. In: ANNUAL MEETING OF THE INTERNATIONAL ELBOW WORKING GROUP, 13., 2002, Granada. **Proceedings**. Granada: WSAVA, FECAVA, AVEPA, 2002. p. 1-24.
- FOSSUM, T. W. et al. **Cirurgia de pequenos animais**. 2. ed. São Paulo: ROCA, 2005.
- GEMMILL, T. J; CLEMENTS, D. N. Fragmented coronoid process in the dog: is there a role for incongruency? **Journal of Small Animal Practice**, Oxford, v. 48, n. 7, p.361-368, July 2007.
- GRIFFON, D. J. **Arthroscopic Diagnosis of Elbow Dysplasia**. In: WORLD CONGRSS WSAVA/FECAVA/CSAVA, 2006. p. 630-633. Disponível em: <<http://www.ivis.org/proceedings/wsava/2006/lecture22/Griffon1.pdf?LA=1>>. Acesso em: 20 mar. 2012.
- HAZEWINKEL, H. A.W. Elbow dysplasia: Challenges and new techniques. **Irish Veterinary Journal**, Dublin, v. 61, n. 6, p. 395-401, 2008.
- JANUTTA, V. **Genetic analyses of elbow and hip dysplasia in German shepherd dogs**. 2005. 169 f. Dissertation (Doktorin der Veterinärmedizin)- Tierärztlichen Hochschule Hannover, Institut für Tierzucht und Vererbungsforschung, Hannover, 2005.
- JUNIOR, P. S. et al. Aspectos clínicos e radiográficos da displasia de cotovelo em cães da raça Retriever do labrador no Rio de Janeiro. **Acta Veterinária Brasileira**. Mossoró, v. 3, n. 2, p. 98-105, 2009.
- KEALY, J. K.; MCALLISTER, H. **Radiologia e ultra-sonografia do cão e do gato**. 3. ed. São Paulo: Manole, 2005.
- KIRBERGER, R. M.; FOURIE, S. L. Elbow dysplasia in the dog: pathophysiology, diagnosis and control. **Journal of the South African Veterinary**, Pretoria, v. 69, n. 2, p. 43-54, June 1998.
- ORTHOPEDIC FOUNDATION FOR ANIMALS. **Examining elbow dysplasia**. Columbia, 2009. 6 p. Disponível em: <<http://www.offa.org/pdf/elbowarticle.pdf>>. Acessado em 22 mar. 2011.

PEIRONE, B.; CAPELLARI, F. Canine elbow dysplasia. **Veterinary Focus**, Boulogne, v. 21, n. 2, p. 2-10, 2011.

PETTITT, R. A. et al. Effect of surgical technique on radiographic fusion of the anconeus in the treatment of ununited anconeal process. **Journal of Small Animal Practice**, Oxford, v. 50, n. 10, p.545–548, Oct. 2009.

PROKS, P. et al. Quantification of humeroulnar incongruity in Labrador Retrievers with and without medial coronoid disease. **Veterinary Surgery**, Malden, v. 40, n. 8, p. 981–986, Dec. 2011.

RACHED, P. A. et al. Use of arthroscopy in the treatment of fragmented medial coronoid process of the ulna: case report in a dog. **Brazilian Journal of Veterinary Research and Animal Science**, São Paulo, v. 42, n. 5, p. 388-390, 2005.

REMY, D. et al. Canine elbow dysplasia and primary lesions in German Shepherd Dogs in France. **Journal of Small Animal Practice**, Oxford, v. 45, n. 5, p. 244-248, may 2004.

RIBEIRO, A. S. C. **O uso de artroscopia no diagnóstico e tratamento da displasia de cotovelo canino**. 2011. 164 f. Dissertação (Mestrado em Medicina veterinária)-Faculdade de Medicina Veterinária, Universidade Técnica de Lisboa. 2011.

SAMOY, Y. et al. Arthroscopic findings in 32 joints affected by severe elbow incongruity with concomitant fragmented medial coronoid process. **Veterinary Surgery**, Philadelphia, v. 41, p. 355–361, mar. 2012.

SAMOY, Y. et al. Dysplastic elbow diseases in dogs. **Vlaams Diergeneeskundig Tijdschrift**, Leuven, v. 80, n. 5, p. 327-338, 2011.

SAMOY, Y. Computed tomography findings in 32 joints affected with severe elbow incongruity and fragmented medial coronoid process. **Veterinary Surgery**, v. 41, p. 486–494, 2012.

SLATTER, D. **Manual de cirurgia de pequenos animais**. 2. ed. São Paulo: Manole, 1998.

TEIXEIRA, M. A. C. et al. Diagnóstico de fragmentação do processo coronóide medial da ulna através de tomografia computadorizada. **Revista Veterinária em Foco**, Canoas, v. 3, n. 2, p. 100, 2006.

THRILL, D. E. **Diagnóstico de radiologia veterinária**. 5. ed. Rio de Janeiro: Elsevier, 2010.