

Intoxicação aguda por cobre em ovinos

Acute copper poisoning in sheep

Marcele Bettim Bandinelli¹ Saulo Petinatti Pavarini^{1*} Danilo Carlotto Gomes¹
Daniele Mariath Bassuino¹ Fabiana Wurster¹ Flademir Wouters¹
Claudio Estevão Farias da Cruz¹ David Driemeier¹

– NOTA –

RESUMO

Descrevem-se casos de intoxicação aguda por cobre em ovinos da raça Santa Inês, numa propriedade rural, no Rio Grande do Sul. Três ovelhas recém-paridas, que consumiam ração formulada para bovinos, ingeriram, avidamente, sal mineral comercial para bovinos e apresentaram doença clínica e morte, uma semana após a introdução do sal. Os animais desenvolveram anorexia, permaneceram em decúbito lateral, o qual evoluiu para esternal e apresentaram fasciculação e rigidez muscular generalizada, antes de morrerem. À necropsia de um desses animais, as principais alterações foram hepatomegalia moderada e acentuação do padrão lobular hepático, além de erosões e ulcerações multifocais aleatórias na mucosa abomasal. Na avaliação histológica do fígado, havia necrose hepatocelular centrolobular acentuada e difusa, tumefação de hepatócitos, predominantemente, na região periportal, além de pequena quantidade de células de Kupffer com pigmento granular citoplasmático. O diagnóstico baseou-se na história clínica, nos achados de necropsia e histopatológicos e confirmou-se pelas altas concentrações de cobre detectadas no tecido hepático e nas amostras de ração e sal mineral.

Palavras-chave: cobre, intoxicação aguda, necrose hepática, ovinos, patologia.

ABSTRACT

Cases of acute copper intoxication in Santa Ines sheep are described. The disease occurred on a farm in Rio Grande do Sul. Three ewes that had recently lambed and that were fed cattle diet became severely ill and died one week after ingestion of a commercial mineral mix for beef cattle. The sheep showed anorexia, lateral and sternal recumbency, fasciculation and muscle stiffness and death. At necropsy from one of these sheep, the main changes were moderate hepatomegaly, prominent hepatic lobular pattern, and multifocal randomly distributed erosions and ulcerations on the abomasal mucosa. Histological evaluation of the liver showed marked centrilobular hepatocellular necrosis;

diffuse hepatocyte swelling predominantly in the periportal area, and a few Kupffer cells contained cytoplasmic pigment granules. The diagnosis was based on the clinical history, necropsy and histopathologic findings, and confirmed by the high copper concentrations detected in the liver, feed, and mineral mix samples.

Key words: copper, acute poisoning, necrosis hepatic, sheep, pathology.

O cobre é um metal pesado e um microelemento essencial ao organismo por atuar nas células em diferentes processos bioquímicos, como na respiração celular, biossíntese de catecolaminas, metabolização do ferro por enzimas cobre-dependentes, na formação de elastina, colágeno e na produção de melanina (STALKER & HAYES, 2007; RADOSTITS et al., 2007; MOZAFFARI et al., 2009). A toxicidade do cobre é associada com suas concentrações excessivas e seu potencial *redox*, o qual resulta em produção de radicais livres e oxidação direta dos componentes celulares (STALKER & HAYES 2007). Ovinos são muito suscetíveis à intoxicação por cobre, que nesta, espécie, inclui duas apresentações distintas: uma forma crônica e outra aguda. Na crônica, que é mais frequente, o cobre acumula-se no fígado durante longo período de tempo, sem manifestação simultânea de sinais clínicos. Quando a capacidade máxima de armazenamento hepático é ultrapassada, o cobre é liberado na circulação sanguínea e causa hemólise massiva (LEWIS et al., 1997). A intoxicação aguda,

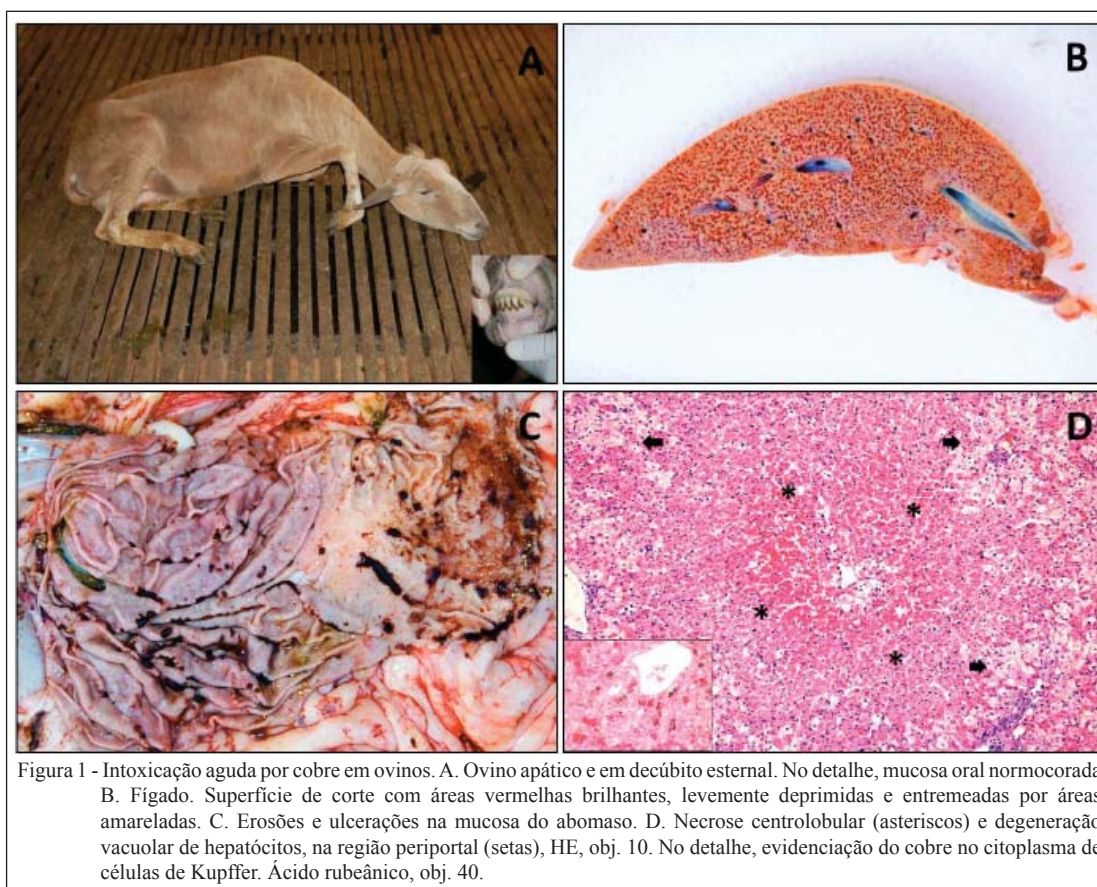
¹Sector de Patologia Veterinária (SPV), Faculdade de Veterinária (FAVET), Universidade Federal do Rio Grande do Sul (UFRGS), Av. Bento Gonçalves, 9090, 91540-000, Porto Alegre, RS, Brasil. E-mail: sauloppvet@yahoo.com.br. *Autor para correspondência.

rara em ovinos, se caracteriza por necrose hepática e ulcerações no trato gastrointestinal (STALKER & HAYES, 2007; RADOSTITS et al., 2007). Este trabalho relata os achados epidemiológicos, clínicos e patológicos observados em um surto de intoxicação aguda por consumo excessivo de cobre em ovinos no Rio Grande do Sul.

Uma ovelha, da raça Santa Inês, de quatro anos de idade foi necropsiada em uma propriedade rural, em Lajeado, Rio Grande do Sul. Dados epidemiológicos e sinais clínicos dos ovinos foram relatados pelo proprietário, durante visita ao estabelecimento. Fragmentos de diversos órgãos e tecidos foram colhidos e fixados em solução de formalina 10%. Após 24 horas, as amostras foram clivadas, desidratadas em concentrações crescentes de álcool etílico, diafanizadas em xilol e incluídas em parafina. Cortes de 3µm foram corados por hematoxilina e eosina (HE). Fragmentos de fígado foram submetidos às técnicas histoquímicas de ácido rubeânico e azul da Prússia. Amostras de sangue dessa ovelha foram coletadas para a dosagem sérica de gama glutamil transferase (GGT), aspartato amino transferase (AST) e bilirrubina total (BT). Amostras

de fígado da ovelha necropsiada, da ração e do sal mineral que os animais estavam consumindo foram encaminhadas para determinação das concentrações de cobre, pelo método de espectrofotometria de absorção atômica.

Três ovelhas Santa Inês paridas há, aproximadamente, 30 dias morreram. O plantel incluía 16 ovinos adultos, 13 da raça Santa Inês e três Dorper. Os animais ficavam alojados em aprisco suspenso, onde recebiam silagem de milho e ração comercial formulada para bovinos (sete quilos por dia, duas vezes por dia para todo o lote, há cerca de seis meses). Uma semana antes das mortes, o proprietário disponibilizou sal mineral comercial formulado para bovinos, o qual foi consumido avidamente. As três ovelhas mortas apresentaram um curso clínico médio de três dias, primeiramente, com manifestação de anorexia e apatia, seguida por decúbito esternal (Figura 1A), o qual evoluiu para lateral, fasciculação, rigidez muscular e morte. À necropsia, o ovino apresentava bom estado corporal e discreto amarelamento da gordura abdominal e do fígado, que estava, moderadamente, aumentado e com acentuação do padrão lobular. A superfície de



corte do fígado era caracterizada por áreas vermelhas brilhantes, levemente deprimidas e entremeadas por áreas amareladas (Figura 1B). Havia erosões e ulcerações superficiais multifocais aleatórias na mucosa do abomaso (Figura 1C). Ao exame histológico do fígado, havia necrose centrolobular difusa e acentuada, tumefação hepatocelular difusa e acentuada, predominantemente, na região periportal. Pigmento levemente acastanhado e finamente granular foi observado, em pequena quantidade, no citoplasma de algumas células de Kupffer, nas regiões periportais e em alguns hepatócitos (Figura 1D). Esse pigmento corou-se apenas pela técnica do ácido rubeânico. Os valores das enzimas GGT 568,19U L⁻¹ (20-52U L⁻¹) e AST 10.245,52U L⁻¹ (60-280U L⁻¹) e da BT 1,40mg dL⁻¹ (0,1-0,5mg dL⁻¹) estavam aumentados para a espécie - valores de referência apresentados entre parênteses (RADOSTITS et al., 2007). No ensaio para a determinação dos níveis de cobre, havia 1421µg g⁻¹ no tecido hepático (nível normal 349µg g⁻¹), 666 e 2960µg g⁻¹, na ração e no sal mineral, respectivamente (RADOSTITS et al., 2007).

O diagnóstico nesses casos baseou-se nos achados clínicos e patológicos e na determinação dos níveis de cobre em amostras de fígado, ração e sal mineral que os ovinos estavam consumindo. A intoxicação ocorreu de forma aguda com a introdução do sal mineral na dieta desses ovinos, os quais já estavam ingerindo excesso de cobre na ração. Essa apresentação é pouco descrita na literatura e foi associada com administração parenteral de cobre, ou ingestão de sulfato de cobre (CuSO₄) a 5-10% de pedilúvio (MASON et al., 1984; ORTOLANI et al., 2004; RADOSTITS et al., 2007). Nos casos previamente relatados, são descritas lesões hepáticas severas, semelhantes às observadas neste caso. As intoxicações orais agudas por cobre tendem a produzir danos acentuados no sistema gastrointestinal, aqui, representadas pela grande quantidade de erosões e ulcerações na mucosa abomasal. Essas lesões decorrem do efeito irritante que o metal causa na mucosa gástrica e intestinal (RADOSTITS et al., 2007).

Diferentemente da forma crônica de intoxicação, associada com icterícia severa e rins enegrecidos, decorrentes da crise hemolítica; o caso aqui descrito não apresentou tais alterações (LEWIS et al., 1997; RADOSTITS et al., 2007; STALKER & HAYES, 2007; GIARDINIS et al., 2009; MOZAFFARI et al., 2009). Neste relato, a categoria acometida foi a de ovelhas recém-paridas, lactantes e, portanto, com demanda energética e consumo alimentar maiores. As recomendações referentes às

concentrações de cobre na dieta de ovinos apresentam pequenas variações, contudo admite-se que as necessidades diárias sejam de 5mg kg⁻¹ (LEWIS et al., 1997). Esses níveis podem ser influenciados pela interação de componentes da dieta, tais como molibdênio, sulfatos e, ainda, pela existência de lesão hepática prévia (RADOSTITS et al., 2007).

A ovelha necropsiada apresentava acentuado aumento sérico das enzimas hepáticas AST e GGT, em relação aos valores de referência para a espécie. Tais aumentos devem-se ao quadro de necrose hepatocelular aguda, observado na avaliação histológica. Aumentos séricos de bilirrubina total ocorreram nesse caso, provavelmente, em decorrência da lesão hepática, diferentemente da icterícia pré-hepática observada nas crises hemolíticas das intoxicações crônicas, nas quais os valores de bilirrubina total são ainda mais elevados (RADOSTITS et al., 2007; MOZAFFARI et al., 2009).

No Brasil, existem diversas causas de insuficiência hepática aguda de origem tóxica que afetam ruminantes, cujos sinais clínicos e achados de necropsia são semelhantes aos aqui descritos. O conhecimento destas causas tóxicas e a inspeção *in loco* são fundamentais para o estabelecimento do diagnóstico definitivo. No Rio Grande do Sul, os diagnósticos diferenciais para enfermidades que cursem com lesões hepáticas similares às observadas neste caso incluem intoxicação pelas plantas hepatotóxicas *Xanthium* spp., *Cestrum intermedium*, *Cestrum parqui*, *Trema micrantha*, *Dodonaea viscosa* e pelas larvas de *Perreya flavipes* (TOKARNIA et al. 2012; TESSELE et al., 2012). Todavia, no Brasil, são poucas as causas comprovadas de insuficiência hepática aguda, de origem tóxica, que acometem ovinos de forma espontânea. Elas são representadas pela intoxicação por *Crotalaria retusa*, descrita no Nordeste do Brasil (NOBRE et al., 2005), e pelo consumo de larvas de *Perreya flavipes* (RAYMUNDO et al. 2008), descrito em ovinos no Sul. Dessa forma, a intoxicação aguda por cobre pelo consumo de ração/sal mineral com altas concentrações do metal deve ser incluída na relação dos possíveis diagnósticos diferenciais em ovinos com doença hepática necrótica aguda.

AGRADECIMENTOS

Ao Conselho Nacional de Desenvolvimento Científico e Tecnológico (CNPq), à Coordenação de Aperfeiçoamento de Pessoal de Nível Superior (Capes), pela concessão de bolsas; e à equipe do Setor de Patologia Veterinária, em especial.

REFERÊNCIAS

- GIARDINIS N.D. et al. Acute encephalopathy and clinical pathology findings in a sheep with chronic copper poisoning. **Turkshi Journal of Veterinary and Animal**, v.33, n.4, p.363-366, 2009. Disponível em: <<http://journals.tubitak.gov.tr/veterinary/issues/vet-09-33-4/vet-33-4-15-0809-21.pdf>>. Acesso em: 5 set. 2012. doi: 10.3906/vet-0809-21.
- LEWIS J.N. et al. Copper toxicity in confinement-housed ram lambs. **Canadian Veterinary Journal**, v.38, n.8, p.496-498, 1997.
- MASON R.W. et al. Death in sheep following dosing with copper diethylamine oxyquinoline sulphonate as a commercial injectable copper preparation. **Australian Veterinary Journal**, v.61, n.2, p.38-40, 1984.
- MOZAFFARI, A.A. et al. Industrial copper intoxication of Iranian fat-tailed sheep in Kerman province, Iran. **Turkshi Journal of Veterinary and Animal**, v.33, p.113-119, 2009. Disponível em: <<http://journals.tubitak.gov.tr/veterinary/issues/vet-09-33-2/vet-33-2-4-0705-8.pdf>>. Acesso em: 5 set. 2012. doi: 10.3906/vet-0705-8.
- ORTOLANI, E.L. et al. Acute sheep poisoning from a copper sulfate footbath. **Veterinary and Human Toxicology**, v.46, n.6, p.315-318, 2004.
- RADOSTITS, O.M. et al. Diseases associated with inorganic and farm chemicals. In: _____. (Eds.). **Veterinary medicine:** a textbook of diseases of cattle, horses, sheep, pigs, and goats. Oxford: Elsevier, 2007. p.1798-1849.
- RAYMUNDO, D.L. et al. Spontaneous poisoning by larvae of *Perreyia flavipes* (Pergidae) in sheep. **Pesquisa Veterinária Brasileira**, v.28, n.1, p.19-22, 2008. Disponível em: <http://www.scielo.br/scielo.php?script=sci_arttext&pid=S0100-736X2008000100003>. Acesso em: 6 set. 2012. doi: 10.1590/S0100-736X2008000100003.
- STALKER, M.J.; HAYES, M.A. Liver and biliary system. In: MAXIE, M.G. (Ed.). **Jubb, Kennedy & Palmer's pathology of domestic animals**. Philadelphia: Elsevier, 2007. p.369-381.
- NOBRE, V.M.T. et al. Acute intoxication by *Crotalaria retusa* in sheep. **Toxicon**, v.45, p.347-352, 2005. Disponível em: <<http://www.sciencedirect.com/science/article/pii/S0041010104004544>>. Acesso em: 7 set. 2012. doi: <http://dx.doi.org/10.1016/j.toxicon.2004.11.005>.
- TESSELE, B. et al. Sawfly larval poisoning in cattle: report on new outbreaks and brief review of the literature. **Pesquisa Veterinária Brasileira**, v.32, n.12, p.1095-1102, 2012. Disponível em: <http://www.scielo.br/scielo.php?pid=S0100-736X2012001100004&script=sci_arttext>. Acesso em: 10 set. 2012. doi: <http://dx.doi.org/10.1590/S0100-736X2012001100004>.
- TOKARNIA, C.H. et al. Plantas hepatotóxicas. In: _____. **Plantas tóxicas do Brasil**. Rio de Janeiro: Helianthus, 2012. p.147-174.