

ASSOCIAÇÃO DE N-ACETILCISTEÍNA E DEFEROXAMINA MELHORA FUNÇÃO CARDÍACA EM RATOS WISTAR APÓS O INFARTO AGUDO DO MIOCÁRDIO

Amanda Lopes¹, Nadine Clausell²

¹Autora, graduanda do curso de farmácia, UFRGS. Contato: amanda.lopes@ibest.com.br.

²Orientadora, professora da faculdade de medicina, UFRGS.

Introdução

O infarto agudo do miocárdio (IAM) promove o remodelamento cardíaco, que envolve morte celular, inflamação, e fibrose. A produção de radicais livres é central nesse processo e, portanto, a terapia com antioxidantes pode ser capaz de atenuá-lo. A N-acetilcisteína (NAC), um antioxidante exógeno, pode apresentar papel pró-oxidante se exposto a íons de ferro. Sabe-se que o IAM provoca uma significativa elevação nos níveis deste íon, assim, a associação de um quelante de ferro à NAC poderia potencializar os seus efeitos antioxidantes e melhorar a função cardíaca após o IAM em ratos.

Objetivo

Avaliar o efeito da N – acetilcisteína (NAC) associada a um quelante (deferoxamina (DFX)), sobre parâmetros ecocardiográficos e histológicos em modelo animal de IAM.

Metodologia

Ratos Wistar machos (60 dias) foram submetidos ao modelo experimental de IAM pela oclusão da coronária descendente anterior e randomizados em grupos de tratamento, sendo acompanhados por 28 dias e então eutanasiados. Ratos SHAM não sofreram a oclusão da coronária. Os tratamentos foram via injeção subcutânea, após confirmação do infarto pela dosagem plasmática de troponina I 12 horas após a cirurgia. A análise estatística utilizada foi ANOVA seguida de post-hoc LSD, e um valor de $p < 0,05$ foi considerado significativo.

IAM (n=9)
Salina

IAM + NAC (n=9)
NAC = 25mg/Kg/dia
→ 28 dias

IAM + DFX (n=9)
DFX = 40mg/Kg/dia
→ 7dias

IAM + NAC/DFX (n=9)
NAC = 25mg/Kg/dia → 28 dias
DFX = 40mg/Kg/dia → 7dias

Análises: Morfofuncionais: Ecocardiografia (tempos 12 e 48h, 7, 14 e 28 dias); **Histológicas (fibrose):** Picrosirius Red; **Estresse oxidativo:** Imunohistoquímica anti-HNE.

Resultados

Parâmetros ecocardiográficos avaliados aos 28 dias pós-IAM

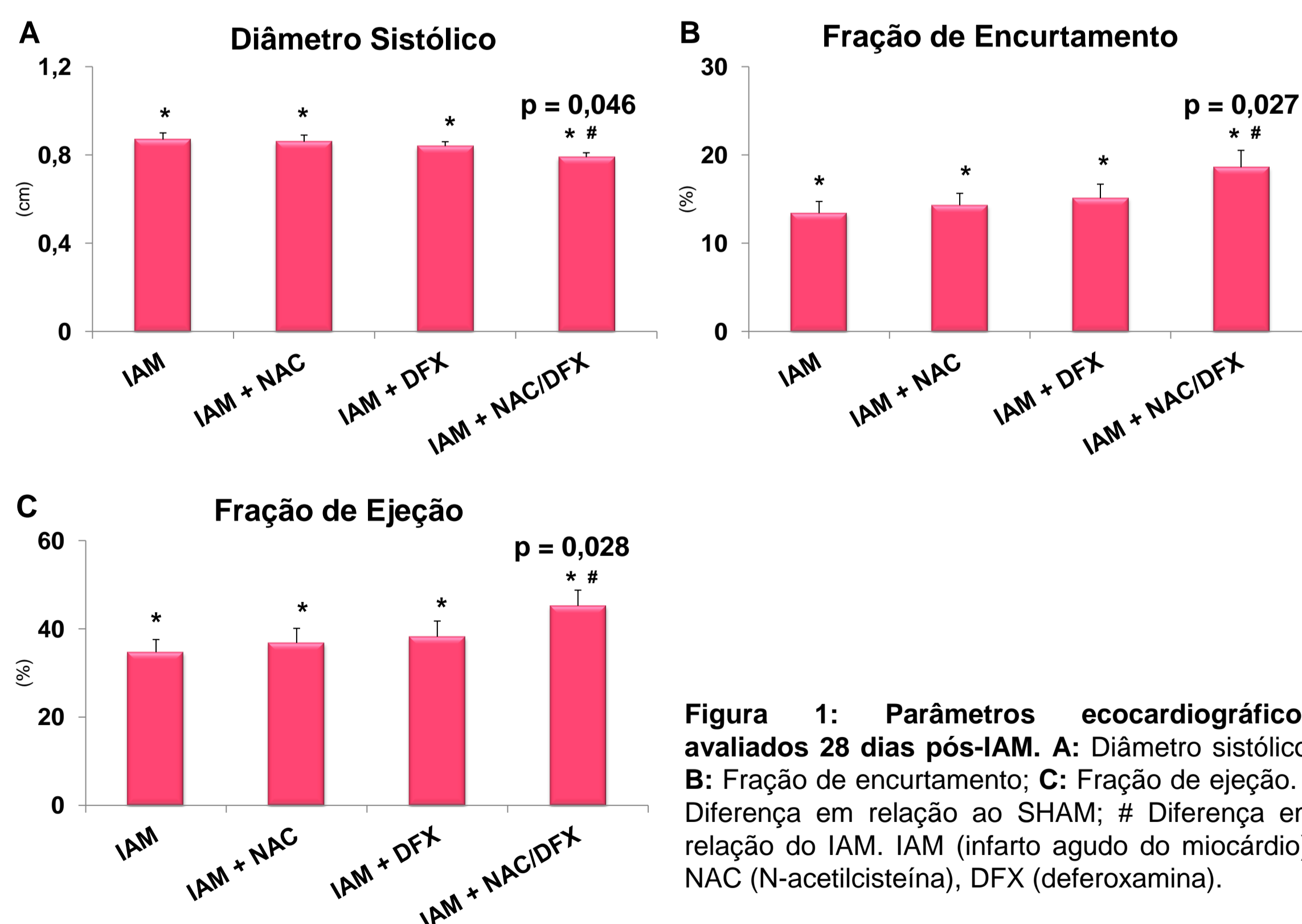


Figura 1: Parâmetros ecocardiográficos avaliados 28 dias pós-IAM. A: Diâmetro sistólico; B: Fração de encurtamento; C: Fração de ejeção. * Diferença em relação ao SHAM; # Diferença em relação do IAM. IAM (infarto agudo do miocárdio), NAC (N-acetilcisteína), DFX (deferoxamina).

Parâmetros Histológicos avaliados aos 28 dias pós -IAM

	SHAM	IAM	IAM + NAC	IAM + DFX	IAM + NAC/DFX
Fibrose (%)	0	31 ± 11*	31 ± 13*	28 ± 8*	27 ± 10*
LPX (pixels)	22 ± 9	24 ± 12	13 ± 1#	21 ± 4	14 ± 1

Tabela 1: Parâmetros histológicos avaliados 28 dias pós-IAM. IAM (infarto agudo do miocárdio), NAC (N-acetilcisteína), DFX (deferoxamina), Fibrose avaliada por histologia (Picrosirius Red), LPX (lipoperoxidação) avaliada por imunohistoquímica – anti HNE (n = 6, 5, 4, 6, 4, respectivamente). * Diferença em relação ao SHAM; # Diferença em relação do IAM.

Considerações Finais

A associação NAC/DFX foi capaz de melhorar a função cardíaca, representado através da elevação de 5 e 10% nas frações de encurtamento e ejeção, respectivamente, em relação ao grupo IAM, sugerindo um potencial tratamento para a insuficiência cardíaca. Curiosamente a terapia com o antioxidante não alterou o estado de estresse oxidativo, propriamente dito, e a fibrose no tecido lesado.